HUTCHISON

# BOLI AORTICE

## Atlas de imagistică diagnostică clinică

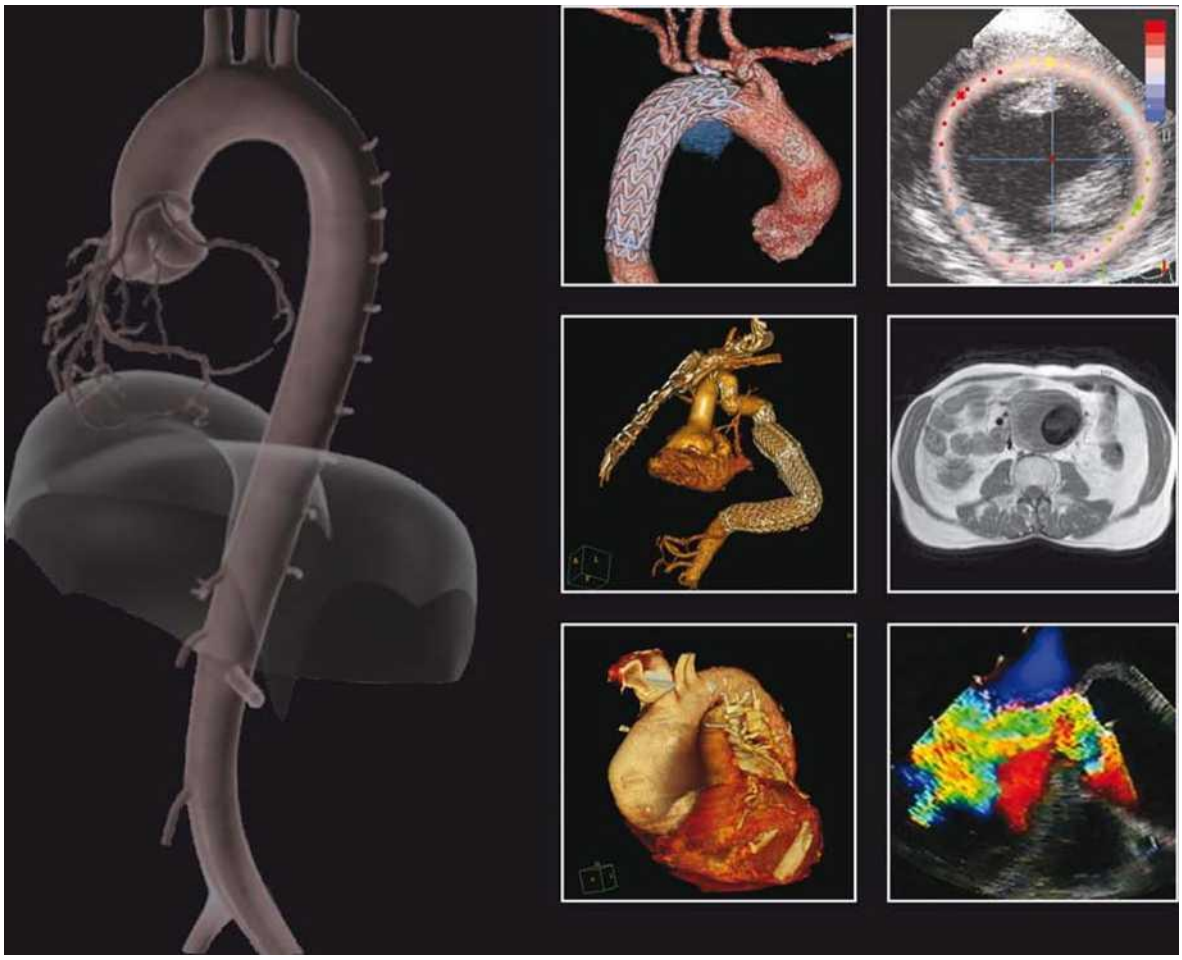

INCLUDE DVD- uri cu 0*

ELSEVIER
SAUNDERS

# Boli aortice

## ATLAS DE IMAGISTICĂ DIAGNOSTICĂ CLINICĂ

Această pagină a fost lăsată intenționat goală

ATLAS DE IMAGISTICĂ DIAGNOSTICĂ CLINICĂ A

# AFEȚIILOR AORTICE

**Stuart J. Hutchison**

MD, FRCPC, FACC, FAHA, FASE, FSCMR, FSCCT

Profesor asociat clinic de medicină

Universitatea din Calgary Centrul Medical Foothills Centrul de imagistică prin rezonanță magnetică cardiacă Stephenson Institutul Cardiovascular Libin din Alberta Calgary, Canada

Cu colaborarea lui Mark D. Peterson și Edward B. Diethrich

Ilustrații și animații originale de
**Gail Rudakewich, Myra Rudakewich**
și **Stuart J. Hutchison**

**ELSEVIER**

**Amsterdam Barcelona Beijing Boston Philadelphia Londra Madrid**
**Mexico City Milano München Orlando Paris Roma Sydney Tokyo Toronto**

ELSEVIER

Ediția spaniolă a lucrării originale în limba engleză „ ***Boli aortice: Atlas de imagistică diagnostică clinică”***

Drepturi de autor © MMIX de Saunders, o marcă înregistrată a Elsevier Inc.

*Recenzie ştiinţifică*
**Luis Rodríguez Padial**
Șeful Secției de Cardiologie, Spitalul Virgen de la Salud, Toledo

© 2010 Elsevier España, SL
Travessera de Gràcia, 17-21 - 08021 Barcelona, Spania

Fotocopierea este o infracțiune (art. 270 CP)

Existența cărților necesită munca unui grup numeros de oameni (autori, traducători, ilustratori, corectori , tipografi, editori etc.). Principalul beneficiar al acestui efort este cititorul care se bucură de conținutul lor.

Oricine fotocopiază o carte, în condițiile prevăzute de lege, comite o infracțiune și contribuie la lipsa unor noi ediții. În plus, pe termen scurt, crește prețul edițiilor existente.

Această carte este protejată legal de drepturi de proprietate intelectuală. Orice utilizare în afara limitelor stabilite de legislația în vigoare, fără acordul editorului, este ilegală. Aceasta se aplică în special reproducerii, fotocopierii, traducerii, înregistrării sau oricărui alt sistem de stocare și recuperare a informațiilor.

Ediție originală ISBN: 978-1-4160-5270-8
ISBN ediție spaniolă: 978-84-8086-653-8

Traducere și producție editorială: *GEA* CONSULTORIA EDITORIAL, SL

**Avertizare**

Medicina este un domeniu în continuă evoluție. Deși trebuie respectate măsurile standard de siguranță, pe măsură ce cunoștințele noastre cresc prin cercetarea fundamentală și clinică, vor fi necesare modificări ale tratamentelor și medicamentelor. Prin urmare, cititorii sunt sfătuiți să consulte cele mai recente informații furnizate de producători pentru fiecare medicament pentru a verifica dozele recomandate, căile și durata de administrare, precum și contraindicațiile. Este responsabilitatea exclusivă a medicului să determine doza și tratamentul cel mai potrivit pentru fiecare pacient, pe baza experienței și cunoștințelor sale despre cazul specific. Nici editorii, nici editurile nu își asumă nicio răspundere pentru daunele aduse persoanelor sau proprietăților rezultate din conținutul acestei lucrări.

**Editorul**

Lui Noel Keith și Cindy Hutchison, pentru darurile neprețuite ale iubirii și timpului lor.

*În memoria* lui Elisabeth Radley Hutchison (1931-1985) și GB Alec Hutchison (1927-2006) .

Numeroșilor colegi dedicați din chirurgia cardiacă și vasculară cu care am avut privilegiul să lucrez, în special celor de la Spitalul St. Michael, a căror deschidere, onestitate, perspicacitate și abilitate mi-au oferit cele mai bune oportunități de a înțelege bolile aortice.

Această pagină a fost lăsată intenționat goală

# Contribuitori

**Kim A. Eagle, MD, FACC, FAHA**
Albion Walter Hewlett, profesor de medicină internă, Facultatea de Medicină a Universității din Michigan; director clinic, Centrul Cardiovascular al Universității din Michigan, Ann Arbor, Michigan

**Dr. Edward B. Diethrich**
Director medical, Institutul și Fundația Cardiologică din Arizona, Phoenix, Arizona

**Stuart J. Hutchison, MD, FRCPC, FACC, FAHA, FASE, FSCMR, FSCCT**
Profesor asociat clinic de medicină, Universitatea din Calgary, Divizia de Cardiologie, Centrul Medical Foothills; Departamentul de Științe Cardiace, Institutul Cardiovascular Libin din Alberta, Calgary, Canada

**Mark D. Peterson, MD, PHD, FRCSC**
Profesor asistent de chirurgie, Universitatea din Toronto; Chirurgie cardiacă și endovasculară, Secția de chirurgie cardiacă, Spitalul St. Michael's, Toronto, Ontario, Canada

Această pagină a dejado în alb intenționat

# Prolog

*Boli aortice: Imagistica diagnostică clinică* este un instrument neprețuit pentru înțelegerea aortei normale și a diferitelor boli care o pot afecta. Stuart Hutchison a depus o treabă magistrală dezvoltând o serie de capitole care ne introduc, începând cu fiziologia și funcția normală a aortei, în înțelegerea diferitelor modalități radiologice și a diverselor tulburări care pot apărea în cazul bolilor aortice acute sau cronice. Un aspect cheie al acestei lucrări este introducerea punctelor cheie la începutul fiecărui capitol, precum și imaginile, figurile și tabelele superbe, care o fac o referință utilă la patul pacientului, pe lângă faptul că ne extind înțelegerea asupra bolilor aortice. Am impresia că este cea mai excelentă lucrare de acest gen produsă vreodată.

Kim A. Eagle, DOCTOR ÎN MEDICINĂ, FACC., TATĂ Albion
Walter Hewlett Profesor de Medicină Internă Director
Clinic, Centrul Cardiovascular Sistemul de Sănătate al
Universității din Michigan Ann Arbor, Michigan

Această pagină a fost lăsată intenționat goală

# Prefață

Bolile aortice sunt giganți clinici dificil de depășit . Multe servicii clinice sunt implicate în tratamentul lor, inclusiv medici de urgență, medici generaliști, cardiologi, chirurgi cardiaci, chirurgi vasculari, radiologi, radiologi intervenționiști și intensiviști. Pentru a obține rezultate optime, colaborarea și coordonarea între toți aceștia sunt esențiale. Aplicarea îngrijirii clinice pacienților cu boli aortice necesită expertiză clinică, dar pentru a îmbunătăți calitatea îngrijirii, este necesară o înțelegere aprofundată a bolii, împreună cu inspirație, perseverență și dăruire.

Multe boli aortice se prezintă ca adevărate urgențe , reprezentând provocări semnificative pentru medici, adesea sub multiple aspecte. Pentru a obține un tratament optim, eficiența clinicianului este esențială - menținerea unui nivel ridicat de suspiciune și asigurarea unor teste diagnostice adecvate sunt cruciale. Paradigmele și pragurile de tratament pentru bolile aortice sunt în evoluție și apar colaborări interdepartamentale din ce în ce mai complexe.

Piatra de temelie a tratamentului bolilor aortice este cunoașterea, printre altele, a progresiei naturale a diferitelor boli, a caracteristicilor lor radiologice și a intervențiilor disponibile și optime. Textul și DVD-ul însoțitor sunt structurate astfel încât să includă fiecare boală în capitole separate, iar 100 de cazuri clinice au fost încorporate ca exemple din viața reală pentru a lărgi înțelegerea cititorului asupra bolilor aortice specifice.

În ultimii cinci ani, s-au înregistrat progrese fără precedent în tehnicile radiologice pentru bolile aortice (în special CT și RMN), în determinarea progresiei lor naturale și reale (în principal prin registrul IRAD) și în intervențiile și tehnicile chirurgicale. Bolile aortice au devenit o specialitate ferm stabilită și în continuă dezvoltare, încorporând o gamă tot mai largă de profesioniști din domeniul medical.

Această carte și DVD-ul care o însoțește oferă o abordare cuprinzătoare a cunoștințelor actuale despre anatomie, fiziopatologie și vizualizare a aortei. Cartea cuprinde 22 de capitole, fiecare încorporând o serie de cazuri suficient de diverse pentru a reprezenta variațiile fiecărei boli. Intenția a fost de a permite cititorului să dobândească cunoștințe bazate pe anatomie și teste de diagnostic, precum și să învețe aspecte practice ale leziunilor aortice. Sper că o mai bună înțelegere a bolilor aortice va duce la un tratament optimizat și că se vor continua depune toate eforturile pentru a îmbunătăți în continuare tratamentul și prognosticul pacienților .

*Stuart J. Hutchison, medic*

Această pagină a fost lăsată intenționat goală

# Mulțumiri

Sincere mulțumiri doamnelor Inga Tomas; Natasha Andjelkovic, PhD; Jehangir Appoo, MD; Daniel Bonneau, MD; Vern Campbell, MD; Robert Chisholm, MD; profesioniștilor de la UCC, departamentului de pacienți coronarieni, sălii de operație pentru intervenții cardiace și UCICV; Edward B. Diethrich, MD; Kim A. Eagle, MD; Lee Errett, MD; Quentin Forrest, MB; Matthias Friedrich, MD; Geoffrey Gardiner, MD; Kate Holmes, RVT; Robert J. Howard, MD; Majo Joseph, MD; David Latter, MD; Yves Leclerc, MD; Howard Leong-Poi, MD; Anne Lenehan; Alan Lossing, MD; Danny Marcuzzi, MD; David Mazer, MD; Rachel Miller; Juan-Carlos Monge; Mark Peterson, MD; Susan Pioli; Michael Regan; Gail Rudakewich; Myra Rudakewich; Trevor Robinson, MD; Nazmi Said, RVT; Bradley Strauss, MD; și Subodh Verma, MD.

*Stuart J. Hutchison, medic*

Această pagină a fost lăsată intenționat goală

# Abrevieri

AAA, aneurisma aórtico abdominal
ACD, arteria coronaria derecha
ACI, arteria coronaria izquierda
AIT, accidente isquémico transitorio
ARM, angiorresonancia magnética; aortografía mediante resonancia magnética
ASIP, área de superficie de isovelocidad proximal
ATC, aortografía mediante tomografía computarizada; angiografía mediante tomografía computarizada
BIA, balón intraaórtico
BRD, bloqueo de rama derecha
CCS, Canadian Cardiovascular Society
CEC, circulación extracorpórea
CIV, comunicación interventricular
DAAdisección aórtica aguda
DAC, derivación aortocoronaria
DCI, desfibrilador cardioversor implantable
EAC, enfermedad arterial coronaria
ECA, enzima conversora de la angiotensina
ECG, electrocardiografía; electrocardiograma
EIV, ecografía intravascular
EPOC, enfermedad pulmonar obstructiva crónica
ETE, ecocardiografía transesofágica
ETT, ecocardiografía transtorácica
FC, frecuencia cardíaca
[18F]-FDG-PET, tomografía por emisión de positrones con [18F]-fluorodesoxiglucosa
FR, frecuencia respiratoria
FTA-ABS, prueba de absorción de anticuerpos fluorescentes frente al treponema
HIM, hematoma intramural
HVD, hipertrofia ventricular derecha
HVI, hipertrofia ventricular izquierda
IA, insuficiencia aórtica
ICC, insuficiencia cardíaca congestiva
INR, cociente normalizado internacional
i.v., intravenoso
IVT, integral velocidad-tiempo
LES, lupus eritematoso sistémico lpm, latidos por minuto
NYHA, New York Heart Association
PA, presión arterial
PAS, presión arterial sistólica
PET, tomografía por emisión de positrones
REVA, reparación endovascular aórtica
REVAT, reparación endovascular de la aorta torácica
RM, resonancia magnética
RMC, resonancia magnética cardíaca
RTA, rotura traumática de la aorta
SSE, soplo sistólico de eyección
SVA, sustitución de la válvula aórtica
TC, tomografía computarizada
TCMD, tomografía computarizada multidetector
TOF, tiempo de vuelo
UCC, Unidad de Cuidados Coronarios
UCI, Unidad de Cuidados Intensivos
US, ecografía
VCI, vena cava inferior
VCS, vena cava superior
VD, ventrículo derecho; ventricular derecho VDRL, Venereal Disease Research Laboratory VI, ventrículo izquierdo; ventricular izquierdo

Această pagină a fost lăsată intenționat goală

# Index


1. Fiziologia și funcția aortică: considerații anatomice și histologice 1
2. Variante anatomice ale aortei 17
3. Explorarea și studiile radiologice ale aortei 33
4. Disecție aortică acută 55
5. Hematom aortic intramural 113
6. disecției de aortă 131
7. Complicații aortice care apar din cauza Cateterizare, chirurgie și instrumentație 141
8. Boala aterosclerotică aortică: plăci, resturi și obstrucții 155
9. Boala aterosclerotică aortică: tromboză, tromboembolism și ateroembolism 169
10. Boala aterosclerotică aortică: ulcere și ulcere aortice penetrante 181
11. Anevrisme aortice toracice195
12. Anevrisme aortice abdominale 215
13. Tratamentul endovascular al patologiei aorta toracică 237
14. Boli ale rădăcinii aortice251
15. Aortopatie asociată cu valva aortică bicuspidă congenitală 259
16. Coarctația și atrezia aortei 271
17. Sindromul Marfan 297
18. Ruptura traumatică a aortei 315
19. Tumori aortice 333
20. Anevrisme infecțioase și fungice 337
21. Aortită neinfecțioasă: boala Takayasu 341
22. Aortită neinfecțioasă: aortită celulară gigantice, lupus eritematos sistemic și altele aortită 347

Index alfabetic 351

Această pagină a fost lăsată intenționat goală

CAPITOL

# Fiziologia și funcția aortică: considerații anatomice și histologice

## PUNCTE CHEIE

**Aorta normală**

- Histologia aortei stă la baza funcției sale.
- Procesele patologice care modifică histologia determină sindroame clinice previzibile.
- Diferite segmente ale aortei pot suferi de diferite boli.
- Funcțiile aortice sunt: 1) antiaterosclerotice și antitrombotice și 2) ca condensator, conductor și pompă.
- Relațiile anatomice explică multe dintre manifestările și complicațiile bolilor aortice.
- Descrierile tensiunii arteriale (aortei) sunt simplificate excesiv prin măsurarea presiunii sistolice și diastolice, deoarece aceste două variabile sunt rezultatul multor alte variabile cardiovasculare.

**Aorta în hipertensiune arterială**

- Distensia hipertensivă a aortei face ca aceasta să se afle în partea în care relația presiune:volum crește cel mai brusc, ceea ce înseamnă că aorta este mai rigidă (un condensator mai puțin eficient) și are loc o propagare mai rapidă a undei pulsului, ceea ce crește presiunea sistolică.
- Hipertensiunea arterială provoacă modificări histologice ale aortei, care sunt variabile și pot:
  - Modificarea proprietăților sale fiziologice (reducerea capacității: aortă mai rigidă; propagarea mai rapidă a undei pulsatile).
  - Modificarea integrității sale structurale (accelerarea degenerării mediale: necroză chistică a mediei, ceea ce o face mai susceptibilă la dilatare și disecție).
  - Pentru a induce ateroscleroza.

Pentru a înțelege bolile aortice, este important să înțelegem anatomia macroscopică a aortei și variațiile sale anatomice. Diferite segmente ale aortei pot fi afectate de diferite boli, au caracteristici radiologice distincte, au vase ramificate de importanță variabilă, necesită abordări chirurgicale diferite și îndeplinesc diverse funcții fiziologice. Anatomia microscopică a aortei stă la baza acestor funcții fiziologice și determină, de asemenea, susceptibilitatea sa la boli.

## I. ANATOMIA AORTEI

Anatomia macroscopică a aortei poate fi împărțită în următoarele segmente: 1) rădăcina aortică; 2) joncțiunea sinotubulară; 3) aorta ascendentă; 4) arcul aortic; 5) istmul și aorta descendentă (toracică); și 6) aorta abdominală (Fig. 1-1 și 1-2).

### Rădăcina aortică

Rădăcina aortică este segmentul de aortă situat între inelul valvei aortice și joncțiunea sinotubulară și include în principal sinusurile Valsalva (Fig. 1-3). Rădăcina aortică este intrapericardică și constă din trei dilatări (sinusuri) rotunjite, asemănătoare unui fund de sac, situate la nivelul valvelor valvei aortice, care le permit să se deschidă până la 90°. Diametrul normal al rădăcinii aortice este de 2,9 ± 0,4 cm, iar variațiile sunt adecvate dimensiunii corpului.

Cea mai frecventă consecință a bolilor rădăcinii aortice afectează funcția valvulară: dilatarea rădăcinii reduce coaptația, iar o modificare precum disecția reduce suspensia valvelor, ducând la prolapsul acestora. Sinusul coronarian drept suprastează valva tricuspidă și astfel protrude în atriul și ventriculul drept. Sinusul coronarian stâng protrude în atriul stâng. Sinusul necroronar face o punte peste septul interatrial și astfel protrude în atriul drept și stâng. În condiții normale, originea arterei coronare stângi este situată în partea superioară a sinusului coronar stâng, iar originea arterei coronare drepte este situată în partea superioară a sinusului coronar stâng.

© 2010. Elsevier España, S.L. Reservados todos los derechos

**Figura 1-1.** Reprezentare grafică a aortei.

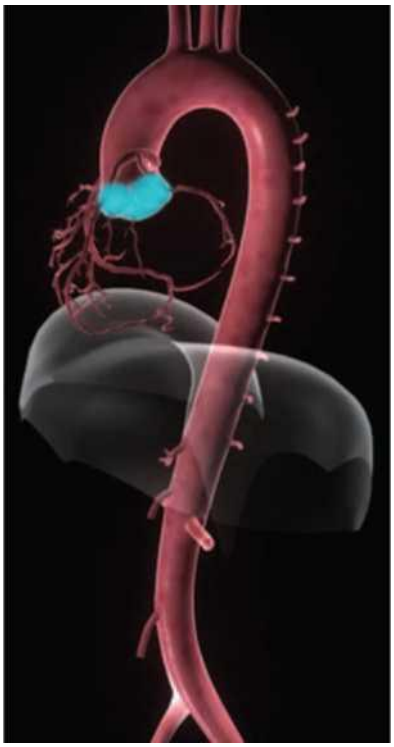

**Figura 1-3.** Rădăcina aortică.

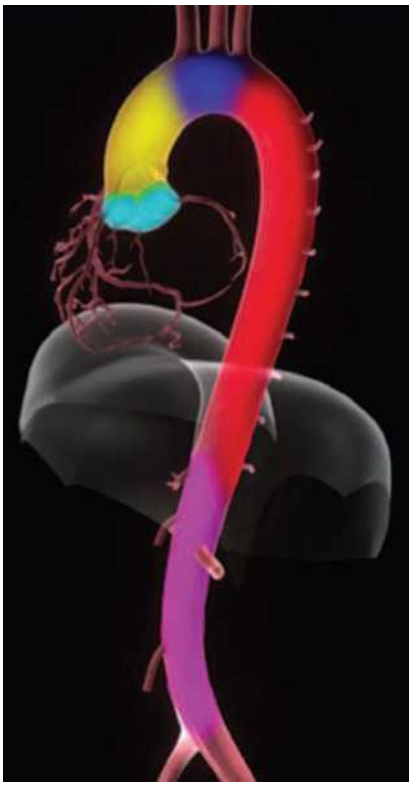

**Figura 1-2.** División segmentaria de la aorta: la raíz aórtica (AZUL CLARO), la unión sinotubular (VERDE), la aorta ascendente (AMARILLO), el cayado aórtico (AZUL OSCURO), el istmo y la aorta descendente (torácica) (ROJO) y abdominal (ROSA).

a sinusului coronar drept. Unele valve aortice bicuspide sunt asociate cu existența a doar două sinusuri în rădăcina aortei.

Vasele care se ramifică din aceasta sunt arterele coronare dreaptă și stângă. Malformațiile și variațiile originii și traiectului arterelor coronare sunt destul de frecvente.

## Implicare patologică

Implicarea patologică a rădăcinii aortice include extensia abceselor din endocardita valvei aortice; disecție (majoritatea deceselor cauzate de disecția acută sunt legate de ruptura anatomică a aortei la rădăcină, deoarece aceasta se deschide în spațiul pericardic, rup valva aortică sau rup originea arterelor coronare); hematom intramural; anevrism (limitat la un sinus Valsalva sau generalizat cu afectarea rădăcinii și a aortei ascendente); fistulă a sinusului Valsalva; pseudoanevrisme; aortită infecțioasă și neinfecțioasă; ruptură traumatică; și ateroscleroză. Variantele congenitale pot fi asociate cu valve aortice bicuspide și se pot prezenta sub forma a două sinusuri sau cu dilatare și anevrism.

## Considerații radiologice

Mișcarea rădăcinii aortice, care corespunde de obicei unei mișcări de 1,5 cm per ciclu cardiac, generează artefacte de mișcare în imaginile fără sincronizare temporală cu rezoluție temporală scăzută. Studiile radiografice de înaltă rezoluție ale aortei ascendente necesită o rezoluție temporală ridicată (de exemplu, tomografie computerizată multidetector [MDCT]) sau utilizarea sincronizarii electrocardiografice (ECG).

Tomografie computerizată: Artefactele de tip striație cu atenuare ridicată, rezultate din concentrația de contrast în vena cavă superioară (VCS) adiacentă, sunt probleme frecvente și semnificative clinic, deoarece aceste artefacte de tip striație pot contamina vizualizarea rădăcinii aortice. Electrozii stimulatorului cardiac din VCS pot provoca, de asemenea, artefacte la nivelul rădăcinii aortice. Valvele aortice mecanice pot fi, de asemenea, o sursă de artefacte la nivelul rădăcinii aortice.

Imagistica prin rezonanță magnetică: Valvele aortice mecanice pot produce artefacte de susceptibilitate la nivelul rădăcinii aortice.

Ecocardiografie: Rădăcina aortică este de obicei bine vizualizată prin ecocardiografie transtoracică, deși uneori se observă artefacte proeminente. Valvele aortice mecanice și valvele aortice bioprotetice cu endoproteze cu pereți groși produc artefacte de reverberație și umbre posterioare peste rădăcina aortică pe ecocardiografia transtoracică și artefacte de reverberație și umbre anterioare pe ecocardiografia transesofagiană (ETE). ETE oferă detalii mai bune în majoritatea cazurilor. Ecocardiografia este cea mai bună metodă pentru identificarea prezenței și severității complicațiilor funcționale ale bolii rădăcinii aortice, cum ar fi regurgitarea aortică, ischemia miocardică sau tamponada.

### Rădăcina aortică și anatomia sa: semnificație clinică

- Rădăcina aortică este o parte a aortei care este frecvent afectată de boli.
- Anatomia sa determină suportul și, prin urmare, integritatea valvei aortice.
- Ruptura rădăcinii aortice, așa cum se întâmplă în disecția de aortă, duce de obicei la prolapsul valvelor aortice, cu insuficiență aortică consecutivă.
- Dilatarea rădăcinii (în special la joncțiunea sinotubulară) duce la o coaptare deficitară a valvelor valvulare aortice în zona centrală, cu insuficiență aortică centrală.
- Abordarea chirurgicală se realizează printr-o sternotomie mediană (linia mediană); intervenția chirurgicală se desfășoară sub circulație extracorporală.
- Repararea rădăcinii aortice (grefă compozită Bentall) necesită reimplantarea arterelor coronare.
- Ruptura rădăcinii, așa cum apare în disecția aortică de tip A sau în hematoamele intramurale, are loc spre sacul pericardic și provoacă tamponadă.
- Malformațiile coronariene reprezintă o provocare tehnică pentru angiografi și cardiologi intervenționali.
- Unele malformații coronariene sunt simptomatice clinic.
- Valvele aortice bicuspide sunt frecvente și sunt asociate cu alte malformații aortice și complicațiile ulterioare ale acestora.

## Joncțiunea sinotubulară

Joncțiunea sinotubulară este de obicei un loc bine definit unde sinusurile Valsalva, mai late și rotunjite, se întâlnesc cu aorta ascendentă tubulară, mai îngustă (Fig. 1-4). Tocirea (atenuarea sau lipsa de definire) a joncțiunii sinotubulare, de obicei clar definită, sugerează ectazia inelară aortică, o afecțiune care este adesea de tip marfanoid. Cu toate acestea, grade diferite de tocire se găsesc în alte contexte clinice, cum ar fi valvele aortice bicuspide. Bolile care afectează aorta proximală în acest fel pot compromite suspensia comisurilor valvei aortice și, de asemenea, a arterelor coronare, ale căror orificii sunt situate în aceste sinusuri. În condiții normale, joncțiunea sinotubulară are același diametru ca și inelul aortic și oferă un suport critic pentru suprafața superioară a comisurilor valvei aortice. Diametrul normal al joncțiunii sinotubulare este de 2,6 ± 0,3 cm, deși variază proporțional cu dimensiunea corpului.

Pierderea suportului comisural duce la prolapsul valvei. Dilatarea joncțiunii sinotubulare modifică aranjamentul spațial corect al comisurilor și are ca rezultat, în mod caracteristic, o coaptare centrală deficitară cu regurgitare aortică. Înlocuirea anevrismului aortic ascendent și a joncțiunii sinotubulare cu o grefă tubulară cu diametrul corespunzător corectează de obicei regurgitarea aortică prin restabilirea suspensiei spațiale corecte a valvei aortice. În mod similar, restabilirea integrității unei joncțiuni sinotubulare disecate prin...

**Figura 1-4.** Joncțiunea sinotubulară.

Suturarea componentelor rădăcinii disecate la grefa tubulară care susține joncțiunea sinotubulară reparată poate corecta, de asemenea, regurgitația aortică asociată cu disecția aortică. Înlocuirea chirurgicală a aortei ascendente cu o grefă tubulară poate fi efectuată prin anastomozarea acesteia la rădăcină la nivelul joncțiunii sinotubulare, evitând astfel înlocuirea valvei aortice și implantarea arterei coronare cu complicațiile asociate.

### Considerații radiologice

Aspectele radiologice sunt aceleași cu cele descrise pentru rădăcina aortică.

### Implicare patologică

Bolile care afectează acest segment al aortei sunt aceleași cu cele descrise cel mai frecvent la nivelul rădăcinii aortice. Printre bolile de o importanță deosebită se numără ectazia inelului aortic (balonarea de tip marfanoid a rădăcinii și a aortei ascendente cu pierderea „taliei" formate de joncțiunea sinotubulară) și disecția (extinderea disecției proximale până la joncțiunea sinotubulară poate compromite integritatea orificiilor coronare și a valvei aortice). Accesul chirurgical se realizează printr-o sternotomie mediană (incizie pe linia mediană).

### Joncțiunea sinotubulară și anatomia sa: semnificație clinică

- Joncțiunea sinotubulară permite suspendarea valvei aortice.
- Dilatarea (ștergerea) marcată a joncțiunii sinotubulare este adesea asociată cu sindromul Marfan.

## Aorta ascendentă

Aorta ascendentă este segmentul de aortă situat între joncțiunea sinotubulară și primul vas al arcului aortic (Fig. 1-5). Deși aceasta este o definiție simplă din punct de vedere conceptual, deoarece vasele normale ale arcului aortic provin exclusiv din curbura externă, este mai ușor de

© ELSEVIER. Fotocopiar sin autorización es un delito.

distins între aorta ascendentă și arcul aortic.

**Figura 1-5.** Aorta ascendentă.

**Figura 1-6.** El cayado aórtico.

Aorta ascendentă este situată pe curbura externă mai degrabă decât pe cea internă. Acest segment al aortei este frecvent implicat în disecții și anevrisme. Manipularea chirurgicală a aortei este cea mai extinsă la acest nivel, deoarece punctele pentru introducerea clemelor și a canulelor aferente pentru șuntare sunt situate în aorta ascendentă. Aorta ascendentă este intrapericardică, deoarece pericardul se reflectă distal la nivelul primei ramuri vasculare. Diametrul normal al aortei ascendente este de 2,6 ± 0,3 cm, deși variază în funcție de dimensiunea corpului.

Relațiile posteroinferioare ale aortei ascendente sunt artera pulmonară dreaptă, bronhia principală stângă, nervul laringian recurent și plafonul atriului stâng. Relația anterioară este artera pulmonară. Vena cavă superioară (VCS) este situată la dreapta, ceea ce poate duce la artefacte de striații cauzate de agentul de contrast și de electrozii stimulatorului cardiac.

## Considerații radiologice

Aorta ascendentă poate prezenta artefacte de mișcare la examinările radiologice nesincronizate cu rezoluție temporală scăzută . Studiile radiologice de înaltă rezoluție ale aortei ascendente necesită o rezoluție temporală ridicată (de exemplu, MDCT) sau sincronizare ECG.

Tomografie computerizată: Artefactele striaționale cu atenuare ridicată, secundare concentrației ridicate de contrast în vena cavă superioară (VCS) adiacentă, sunt frecvente și prezintă probleme clinice semnificative, deoarece aceste artefacte contaminează vizualizarea aortei ascendente. Electrozii stimulatorului cardiac din VCS pot genera, de asemenea, artefacte în aorta ascendentă.

Ecocardiografie: Aorta ascendentă este mai puțin ușor de vizualizat prin ecocardiografie transtoracică, iar pentru o vizualizare bună sunt de obicei necesare proiecții parasternale înalte, adesea proiecții parasternale înalte drepte. Artefactele din acest segment al aortei reprezintă o problemă frecventă pentru ecocardiografia transtoracică. Ecocardiografia transesofagiană (ETE) oferă detalii mai bune în aproape toate cazurile, dar generează frecvent artefacte în acest segment al aortei. Permite vizualizarea unei lungimi variabile a aortei ascendente, în funcție de traiectul esofagului, traheei și bronhiei principale drepte.

## Implicare patologică

Afectarea patologică a acestui segment al aortei include anevrisme (anevrisme asociate cu o valvă aortică bicuspidă congenitală care afectează în principal sau exclusiv porțiunea ascendentă a aortei, cu excepția rădăcinii), disecție, pseudoanevrisme, aortită, aortită sifilitică, ruptură traumatică, ateroscleroză, plăci, ulcere, trombi și ulcere penetrante.

## Aorta ascendentă și anatomia sa: semnificație clinică

- Aorta ascendentă este un segment al aortei care suferă frecvent de afecțiuni medicale și este originea majorității disecțiilor și hematoamelor intramurale din acest vas.
- Cea mai frecventă cauză de deces în disecție și hematoame intramurale

este ruptura aortei ascendente și a rădăcinii aortice în spațiul pericardic.

- Artefactele striaționale cu atenuare mare sunt frecvente la scanările CT din cauza venei cave superioare (VCS) și sunt semnificative clinic, deoarece aceste artefacte interferează cu vizualizarea aortei ascendente. Inima provoacă o mișcare semnificativă a aortei ascendente, ceea ce generează artefacte de mișcare la scanările CT fără porți de declanșare, cu rezoluție temporală scăzută. Scanările CT de înaltă rezoluție ale aortei ascendente necesită o rezoluție temporală mare sau porți de declanșare ECG.
- Chirurgia cardiacă necesită manipularea semnificativă a aortei ascendente.
- Accesul chirurgical se realizează printr-o sternotomie mediană (prin linia mediană).

## Arcul aortic

Arcul aortic este porțiunea transversală a aortei de la primul vas al arcului până la originea arterei subclaviculare stângi (Fig. 1-6).

Arcul aortic este predominant extrapericardic. Diametrul normal este de 2,5 ± 0,2 cm, cu variații corespunzătoare în funcție de dimensiunea corpului.

Arcul aortic se curbează peste artera pulmonară dreaptă, bronhia principală stângă, nervul laringian recurent și plafonul atriului stâng. Esofagul este situat posterior arcului , iar traheea este situată posterior acestuia, în partea dreaptă. Când este vizualizată posterior prin ecocardiografie transesofagiană (ETE), coloana de aer din trahee ascunde adesea partea dreaptă (arcul anterior, artera ascendentă superioară).

Ramurile arcului includ artera brahiocefalică dreaptă (arterele subclaviculare dreaptă și carotida comună), artera carotidă stângă și artera subclaviculară stângă (variațiile ramurilor arcului sunt frecvente).

### Considerații radiologice

Arcul aortic suferă mai puține artefacte de mișcare.

Tomografie computerizată: Sunt posibile artefacte de striații cu atenuare ridicată secundare concentrației de contrast în vena brahiocefalică adiacentă, la fel ca și cele generate de electrozii stimulatorului cardiac din vena brahiocefalică.

Ecocardiografie: Arcul aortic nu este bine vizualizat prin ecocardiografia transtoracică. Imaginea suprasternală sau supraclaviculară oferă cea mai bună imagine. Originile arterelor subclaviculare stângi și carotidei comune pot fi observate, dar originea arterei brahiocefalice este puțin probabil să fie vizualizată. Artefactele de deasupra arcului aortic sunt practic inevitabile în cazul ecocardiografiei transtoracice. Ecocardiografia transesofagiană (ETE) oferă detalii mai bune în aproape toate cazurile, dar este ascunsă în unele segmente ale arcului de coloana de aer din trahee.

### Implicare patologică

Bolile care afectează acest segment al aortei includ anevrisme, disecție, hematoame intramurale, aortită (în special arterita cu celule gigante și arterita Takayasu), ateroscleroză, plăci, ulcere, trombi și ulcere penetrante. Variantele congenitale includ o variantă a ramurilor arcului (incidență 1:3) și a arcurilor drepte.

### Arcul aortic și anatomia sa: importanță clinică

- Intervenția chirurgicală asupra porțiunii craniale a arcului aortic implică întreruperea fluxului sanguin către vasele acestuia, iar acest lucru generează riscuri neurocognitive semnificative în chirurgia acestei porțiuni a aortei.
- Intervenția chirurgicală poate fi efectuată pe partea inferioară, mai proximală, a arcadei fără a întrerupe fluxul sanguin către vasele arcadei prin ciupirea longitudinală a acesteia.
- Accesul chirurgical se realizează printr-o sternotomie mediană (pe linia mediană).
- Disecția arcului aortic nu este ușor de clasificat într-un mod convențional.

## Istmul și aorta toracică descendentă

Istmul este porțiunea scurtă a aortei de la originea arterei subclaviculare până la canalul arterial, fie el prezent sau absent. Numele său derivă din faptul că, în interiorul uterului, aorta este puțin mai îngustă în acest segment. Acest lucru se datorează faptului că aorta proximală este mai mare datorită fluxului sanguin din valva aortică (dar acest flux scade ulterior pe măsură ce sângele începe să curgă prin vasele arcului aortic), iar aorta distală este, de asemenea, mai mare datorită fluxului sanguin din canalul arterial permeabil. Aorta descendentă este porțiunea

**Figura 1-7.** Istmul și aorta descendentă.

Partea verticală a aortei se extinde de la istm până la diafragmă (Fig. 1-7). Esofagul este situat lateral (0,5 cm) față de aorta descendente.

Diametrul normal al aortei descendente proximale este <3 cm (medie ± 2 DS). La nivelul celei de-a unsprezecea coaste, acesta ar trebui să măsoare <2,3 cm (medie ± 2 DS).

Vasele care provin din istm includ canalul arterial. Ramurile care provin din aorta descendentă includ arterele intercostale, arterele spinale (inclusiv artera lui Adamkiewicz) și arterele bronșice.

### Considerații radiologice

Aorta descendentă suferă puține artefacte de mișcare.

Tomografia computerizată prezintă puține artefacte la nivelul aortei descendente, cu excepția cazului în care sunt prezente proteze vertebrale (de exemplu, bare Harrington).

Ecocardiografie: La sugari și copii, regiunea istmului și porțiunea proximală a aortei descendente sunt ușor de vizualizat, iar fluxul și localizarea ductală pot fi identificate cu ușurință. La copiii mai mari și la majoritatea adulților, aorta descendentă este slab vizualizată prin ecocardiografie transtoracică. Aorta retrocardiacă este recunoscută într-o secțiune transversală pe imaginea parasternală pe ax lung și pe axul lung al imaginilor apicale bicamerale sau tricamerale. Un revărsat pleural stâng permite vizualizarea aortei descendente pe imaginile toracice laterale sau posterioare. Deși proximitatea esofagului de aorta descendentă facilitează vizualizarea acestui segment la ecocardiografia transesofagiană (ETE), această tehnică poate provoca artefacte de câmp apropiat în unele cazuri, iar calcificările intimale pot produce artefacte de reverberație confuze.

### Implicare patologică

Implicarea patologică a acestui segment al aortei include coarctație, atrezie, canal arterial permeabil, ateroscleroză, plăci , ulcere, trombi, ulcere penetrante, anevrisme, disecții, hematoame intramurale, pseudoanevrisme, rupturi traumatice, aortită și complicații tardive ale intervențiilor chirurgicale de coarctație sau angioplastie. Variațiile congenitale ale istmului și aortei descendente includ aorta dreaptă, originea și traiectul aberant al arterei subclaviculare drepte și diverticulii

© ELSEVIER. Fotocopiar sin autorización es un delito.

ductali.

Accesul chirurgical se realizează printr-o toracotomie stângă. Este important de menționat că spațiul pleural stâng depășește aorta descendentă; prin urmare, accesul chirurgical se efectuează în general prin spațiul pleural stâng, iar o bună funcție pulmonară, în special la plămânul drept, este deosebit de importantă.

### Istmul și anatomia sa: importanță clinică

- se îmbolnăvește și se malformează frecvent .
- Dificultatea intervenției chirurgicale pe aorta descendentă, coroborată cu comorbiditatea sa mai mare, a fost un factor important în dezvoltarea tehnicilor intervenționale pe acest segment al aortei.
- Ruptura aortei descendente are loc în mediastin sau în cavitatea pleurală stângă, ceea ce este catastrofal.

## Aorta abdominală

Aorta abdominală este aorta infradiafragmatică până la bifurcația vasului (Fig. 1-8). Ramurile sale includ arterele frenice inferioare, ramuri ale trunchiului celiac (arterele hepatică, gastroepiploică și splenică), arterele renale, artera mezenterică superioară, artera mezenterică inferioară, arterele lombare și spinale și arterele iliace (artera iliacă internă: diviziune anterioară [artera obturatorie, artera fesieră inferioară, artera pudendală internă și ramuri viscerale] și diviziune posterioară [artera fesieră superioară, artera iliolombară și arterele sacrale laterale]; și artera iliacă externă).

Diametrul normal al aortei abdominale suprarenale este de 2 cm (medie ± DS), iar aorta infrarenală măsoară <2 cm (medie ± 2 DS).

**Figura 1-8.** Aorta abdominală. O regulă venerabilă și utilă la patul pacientului este „regula degetului mare ”, adică aorta abdominală măsoară la fel ca degetul mare al pacientului.

### Considerații radiologice

Aorta abdominală prezintă artefacte de mișcare minime. Tomografia computerizată (CT) este supusă la mai puține artefacte în aorta descendentă.

Ecocardiografie. Ecocardiografia transtoracică permite măsurarea diametrului aproximativ și a fluxului aortei abdominale în multe cazuri, dar este mai puțin eficientă decât sondele ecografice dedicate, cu spectru larg. Imagistica ecografică a aortei abdominale este îngreunată de gazele de pe linia mediană și de obezitate. Ecografia nu este o tehnică fiabilă pentru identificarea scurgerilor din aorta abdominală.

### Implicare patologică

Afectarea patologică a acestui segment al aortei include anevrisme (anevrismele aortice abdominale sunt printre cele mai frecvente în acest vas; anevrismele toracoabdominale se pot extinde din torace), ateroscleroză, plăci, ulcere, trombi, ulcere penetrante și aortită.

Principalele afecțiuni ale aortei abdominale includ ateroscleroza și anevrismele. Aorta abdominală este cea mai frecventă localizare a anevrismelor aortice. Identificarea unui anevrism aortic abdominal (AAA) devine din ce în ce mai dificilă fără tehnici radiologice într-o eră a obezității în creștere, ceea ce a redus opțiunile de identificare a acestei leziuni doar prin examinare fizică. Ruptura unui AAA spontan sau după reparare poate apărea în spațiul retroperitoneal, în spațiul peritoneal, în duodenul supraiacent (fistulă aortoenterică) sau în vena cavă inferioară (fistulă aortocavă).

Relația dintre anevrismele aortei abdominale (AAA) și arterele renale este atât de semnificativă clinic încât AAA-urile sunt clasificate ca infrarenale (95%) sau suprarenale (5%). Nivelul de clampare chirurgicală a aortei este, de asemenea, de mare importanță și este clasificată în funcție de nivelul ramurii (și, prin urmare, de dificultatea acesteia și de structurile rămase ischemice), ca infrarenală, suprarenală sau infraceliacă și supraceliacă.

Accesul chirurgical se realizează printr-o incizie abdominală pe linia mediană, laparotomie sau disecție retroperitoneală.

### Aorta abdominală: relații anatomice

- Aorta abdominală este echivalentă cu aorta infradiafragmatică până la bifurcația aortică.
- Bifurcația aortei abdominale are loc la nivelul L4-5 (nivelul bifurcației este variabil). La vârstnici, bifurcația este de obicei situată mai jos din cauza alungirii aortei secundare hipertensiunii arteriale sau altor afecțiuni.
- Duodenul este situat deasupra aortei abdominale.
- Vena cavă inferioară este situată în dreapta aortei.
- Rinichiul în potcoavă înconjoară aorta și se poate pierde în timpul operației la un AAA.

# I. HISTOLOGIA AORTEI

Componentele fundamentale ale aortei sunt intima, media și adventitia (Tabelul 1-1; Fig. 1-9 și 1-10).

## Intimul

Structura de bază a intimei este un monostrat de endoteliu și „spațiu” subendotelial. Dacă funcționează corect fără traume

**Tabla 1-1.** Capas de la aorta en situación de salud y enfermedad

| Capa | Función en la salud | Consecuencias de la pérdida de función en la enfermedad |
|---|---|---|
| Íntima | Antitrombótica Antiaterosclerótica | Placas ateroscleróticas, estenosis, úlceras y trombos |
| Media | La capa de tejido elástico permite acomodar el volumen sistólico con una presión diferencial fisiológica y almacenar energía, que se libera de forma pasiva durante la diástole y que permite el flujo anterógrado pasivo de la misma<br>Las capas de tejido fibroso resisten la sobredistensión de la aorta y su rotura | La esclerosis, aterosclerosis y sobredistensión (hipertensión) determinan una rigidez excesiva, que aumenta la presión diferencial<br>La debilidad ocasiona aneurismas, disección, hemorragia intramural y rotura<br>La disposición en capas concéntricas de los elementos de la pared permite que la disección progrese en sentido proximal y distal |
| Adventicia | Capa d e envoltorio (nutritiva) | Rotura, infiltración por la enfermedad |

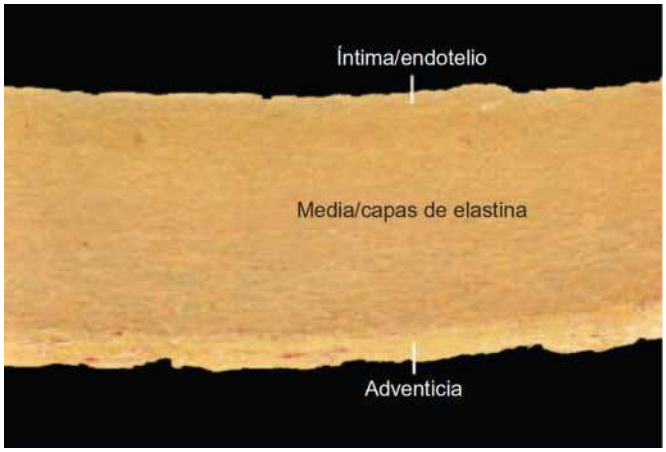


**Figura 1-9.** Media este cel mai gros strat al aortei și este compusă în principal din straturi concentrice de țesut elastic legate între ele prin fibre de elastină. Prin urmare, principalele proprietăți ale aortei sunt distensibilitatea, capacitatea și compresia dinamică, care sunt obținute datorită cantității mari de material elastic. Intima (endoteliul și spațiul subintimal) este foarte subțire în comparație cu media. Stratul exterior (adventicia) conține vase de sânge mici pentru a satisface nevoile metabolice ale aortei și colagen pentru a oferi rezistență și intensitate, prevenind supradistensia.

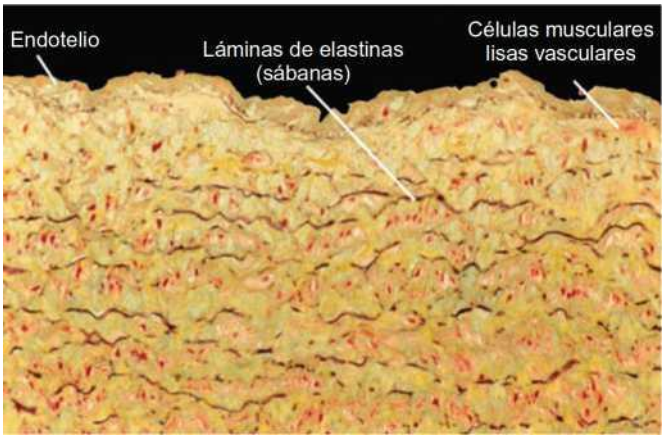


**Figura 1-10.** Colorare cu reticulină pentru elastină. Sunt vizibile foițele de elastină. Configurația ondulată se datorează lipsei de presiune în această secțiune histologică. Unele celule endoteliale sunt recunoscute.

În absența bolii, intima este rezistentă la ateroscleroză și tromboză. Cu toate acestea, dacă se îmbolnăvește din cauza factorilor de risc (fumat, hipertensiune arterială, dislipidemie, diabet) sau suferă traume, intima este susceptibilă la dezvoltarea plăcilor aterosclerotice, ulcerelor sau trombilor.

## Media

Structura de bază a mediei constă din straturi concentrice de lamele elastice legate de fibrile de elastină și foi de colagen, cu substanță fundamentală intermediară și puține celule musculare netede. Aorta este caracterizată de o medie groasă în care predomină straturile (sau lamele) de elastină. Arterele periferice au o arhitectură diferită, cu elastină într-un strat interior și unul exterior și mușchi între ele. Raportul elastină:colagen este de 70:30 în aorta proximală (permițând amortizarea maximă în interiorul aortei), 50:50 în aorta distală și 30:70 în arterele periferice. Structura histologică explică următoarele proprietăți ale mediei: 1) acomodarea volumului-bătaie sub presiuni fiziologice (funcție de amortizare); 2) stocarea energiei atunci când este destinsă (funcție de condensator). și eliberarea sa pentru pomparea pasivă a sângelui (fenomenul Windkessel); 3) menținerea integrității vasului și 4) asigurarea unui conduct pentru ramificarea vaselor.

Dacă media prezintă defecte datorate unei modificări congenitale sau ereditare (de exemplu, valvă aortică bicuspidă, sindromul Marfan, sindromul Ehlers-Danlos) sau unei boli dobândite (hipertensiune arterială, ateroscleroză) sau traumatice, aceasta va prezenta o tendință la 1) hiperdistensie și rigiditate, ceea ce poate duce la incapacitatea de a recepționa volumul sistolic cu presiuni fiziologice, ceea ce determină hipertensiune arterială sistolică și accelerarea vitezei undei pulsului, ceea ce provoacă și hipertensiune arterială sistolică; 2) slăbire și dilatare, ceea ce duce la apariția anevrismelor sau la separarea spontană sau traumatică a straturilor, cu disecția sau hematom intramural consecutiv (structura de bază a aortei, cu lamele distincte și slab aderente, permite disecției să se producă mai ușor decât în orice altă arteră); și 3) invazie de către plăci aterosclerotice, ceea ce determină rigiditate progresivă, penetrare, hematom intramural sau ruptură.

## Adventialul

Adventicia este un strat exterior subțire, compus în principal din colagen și *vasa vasorum,* rețeaua fină de vase ale aortei. Adventicia este responsabilă pentru satisfacerea nevoilor metabolice ale aortei și acționează ca barieră finală împotriva rupturii. În boli, se pare că este calea de invazie a

© ELSEVIER. Fotocopiar sin autorización es un delito.

treponemelor sifilitice. În plus, regiunile aortei cu mai puține *vasa vasorum* par să prezinte un risc mai mare de a dezvolta ateroscleroză (de exemplu, aorta abdominală).

# I. FIZIOLOGIA AORTEI

Lungimea medie a aortei la adulți este de 1,2 m. În cadrul acestei lungimi, apar întârzieri în transmiterea presiunii și a fluxului de-a lungul aortei. Întârzierea în transmiterea presiunii de la capătul proximal la cel distal al aortei este de 0,8 s; întârzierea în transmiterea volumului este de 3 s (în funcție de ritmul cardiac).

Cu condiția ca valva aortică să fie competentă și să nu existe alte mijloace de flux retrograd, sângele va fi pompat distal de către aortă ca o consecință a funcției sale de condensator proximal. Conversia fluxului pulsatil în aorta proximală (introducerea ciclică a volumului-bătaie) în flux continuu în aorta distală se realizează prin funcția sa de condensator și efectul Windkessel. Funcția de amortizare a aortei, funcția de condensator și efectul Windkessel se datorează conținutului ridicat de elastină din aorta proximală, care conferă elasticitate pentru a absorbi sarcina generată de volumul-bătaie, a stoca energia potențială în timpul sistolei și a o elibera în timpul diastolei și a converti această energie potențială în energie cinetică ce propulsează sângele distal în timpul diastolei. Gradul de amortizare și capacitatea sunt proporționale cu cantitatea de elastină din aortă (Tabelul 1-2).

Termenul *Windkessel* a apărut într-o traducere germană a tratatului lui Stephen Hales despre presiunea aortică, ca exemplu al funcției de pompă pasivă a aortei. Windkessel era o componentă (vezica de aer sub presiune) a unei pompe acționate manual. Un piston acționat manual trăgea apa într-un rezervor, care, datorită energiei potențiale (presiunii) stocate în vezica de aer, transforma fluxul intermitent de intrare într-un flux mai continuu, exercitând o presiune susținută asupra rezervorului de apă. Astfel, chiar și în perioadele în care nu se exercita nicio presiune asupra pistonului, o anumită presiune era conservată (energia potențială stocată în rezervor era transformată în energie cinetică), permițând extragerea apei din rezervor și menținerea fluxului (Fig. 1-11).

Aorta, ca toate cavitățile corpului, are o relație pasivă presiune-volum, care reflectă interacțiunea dintre volum și capacitatea sau rigiditatea aortică. Cu cât volumul din interiorul aortei este mai mare, cu atât presiunea este mai mare. Unul dintre cele mai bune exemple ale acestui fenomen este contrapulsația balonului intraaortic (IABP); atunci când balonul IAB de 40 ml este umflat în timpul diastolei, presiunea diastolică din aortă crește: un efect de creștere a presiunii.

Relația presiune-volum în aortă nu este liniară. Pe măsură ce aorta devine mai dilatată, rezerva elastică a peretelui se epuizează, iar presiunea începe să crească rapid. Când aorta este supra-dilatată de presiune, nu mai există rezervă elastică, iar orice creștere ulterioară are ca rezultat o creștere aproape verticală a presiunii, deoarece răspunsul la presiune este determinat exclusiv de proprietățile colagenice ale peretelui. Relația presiune-volum se modifică odată cu vârsta, bolile și remodelarea aortică. Din păcate, hipertensiunea arterială favorizează hipertensiunea arterială, deoarece o aortă mai dilatată are o rezervă elastică și o distensibilitate mai mici. Scleroza aortică și ateroscleroza cresc rigiditatea aortică. Insuficiența aortică cronică duce la remodelarea aortei și a altor vase pentru a se adapta volumului-bătaie semnificativ crescut, cu doar o ușoară creștere a presiunii sistolice (Fig. 1-12).

**Tabelul 1-2.** Gradul de amortizare și capacitatea sunt proporționale cantitatea de elastină din aortă

| | Amortizare și capacitate | Procentul de elastină |
|---|---|---|
| Aorta proximală | Maxim | 70% |
| Aorta abdominală | Minor | 40% |
| Arterele periferice | Minim | 30% |

## Descrieri ale tensiunii arteriale

Întrucât tensiunea arterială este în general măsurată ca sistolică (maximă) și diastolică (minimă), este obișnuit să se descrie tensiunea arterială în acest fel; cu toate acestea, această practică are unele limitări. Această descriere excesiv de simplistă a condus la

**Figura 1-11.** Efectul Windkessel poate fi observat atunci când fluxul intermitent este convertit într-un flux continuu într-un furtun de grădină (deschiderea și închiderea supapei). Robinetul este alternativ deschis și închis, permițând intrarea intermitentă în furtun. Cu toate acestea, fluxul de apă este continuu datorită rezistenței scăzute la duză. STÂNGA : Supapă deschisă. DREAPTA : Supapă închisă. Similar cu ceea ce se întâmplă în inimă și aortă, furtunul transformă un flux fazat într-un flux continuu prin efectul Windkessel, amortizare (capacitate) și conversie pasivă a energiei potențiale stocate în energie cinetică.

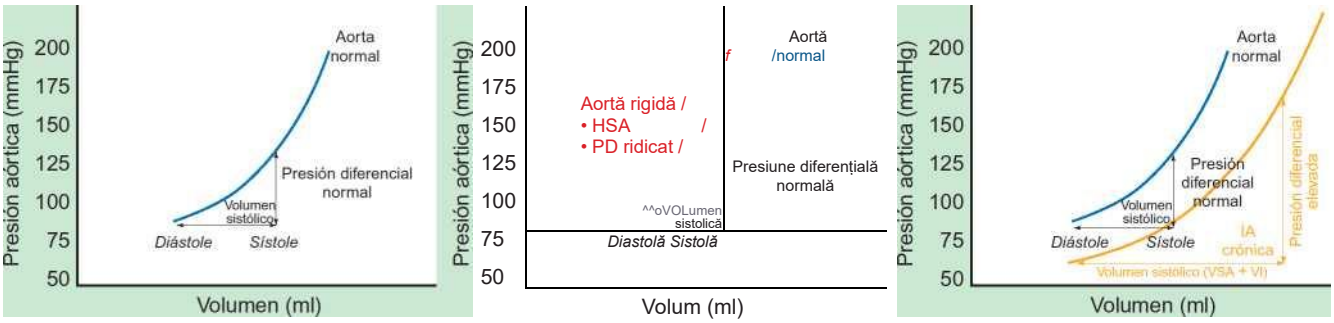


**Figura 1-12.** STÂNGA . Relația presiune-volum aortic este neliniară. Aorta normală acceptă indicele volumului-bătaie normal (35 mL/m² ) la o presiune a pulsului de 1 mmHg/m² ( 40 mmHg) în intervalele de presiune normale. CENTRU . Aorta rigidă acceptă volumul-bătaie normal la presiuni mai mari (hipertensive, nefiziologice). DREAPTA . Aorta supraîncărcată de volum (adică regurgitare aortică cronică, canal arterial permeabil) se remodelează pentru a accepta un volum-bătaie mai mare la presiuni așteptate mai mici. HSA, hipertensiune sistolică izolată; IA, regurgitare aortică; PD, presiune a pulsului; VS, volum regurgitant; SAV, volum-bătaie antegrad.

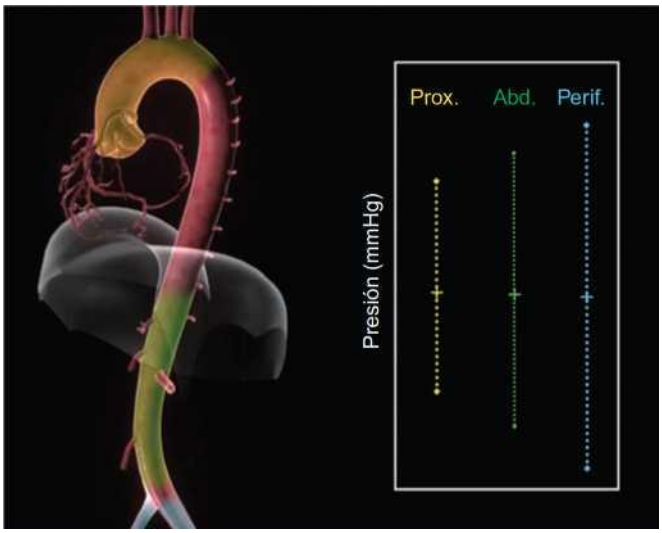


**Figura 1-13.** Presiunea medie și fluctuațiile de presiune. Modificările presiunii medii sunt influențate de rezistență, inerție și vâscozitate. Deoarece acești factori sunt mai mici în aortă, presiunea medie este doar ușor redusă. Fluctuațiile din jurul mediei sunt determinate de rigiditatea vaselor. Deoarece vasele arteriale au relativ mai puțină elastină în porțiunea lor distală, rigiditatea lor relativă este mai mare, iar fluctuațiile de presiune sunt mai mari, influențând atât presiunea sistolică, cât și cea diastolică.

Există o idee larg răspândită conform căreia aceste două variabile reprezintă în mod adecvat două fenomene distincte și fără legătură. De exemplu, se consideră că presiunea sistolică descrie în primul rând funcția cardiacă, în timp ce presiunea diastolică descrie doar rezistența. Faptul că măsurătorile presiunii aortice sunt în general efectuate folosind acest sistem a limitat înțelegerea generală a multiplelor fenomene implicate în tensiunea arterială. Exprimarea presiunii prin intermediul acestor două variabile ușor de înregistrat prioritizează aspectul practic față de înțelegere.

O abordare mai fiziologică este descrierea tensiunii arteriale ca o presiune medie și fluctuațiile din jurul acesteia. Presiunea medie scade puțin de-a lungul aortei, deoarece aceasta este un conduct excelent. Fluctuațiile (sau oscilațiile) de presiune cresc distal, deoarece vasele distale sunt mai puțin elastice și mai aproape de undele reflectate. Fluctuațiile proximale reprezintă de obicei 30% din presiunea medie, în timp ce fluctuațiile distale ajung la 40%. Aceasta adaugă de obicei 10-15 mmHg și adesea până la 25 mmHg de presiune (Fig. 1-13).

Diverși factori fiziologici și patologici influențează presiunea arterială medie și fluctuațiile acesteia. Modificările presiunii medii sunt determinate de rezistență, inerție și vâscozitate. Deoarece acești factori sunt mai puțin pronunțați de-a lungul aortei, presiunea medie este doar ușor redusă. Fluctuațiile din jurul mediei sunt determinate de rigiditatea vaselor. Deoarece vasele arteriale au relativ mai puțină elastină distal, acestea sunt oarecum mai rigide și prezintă oscilații de presiune mai mari, care influențează presiunile sistolică și diastolică (Fig. 1-14). Fluctuațiile de presiune în aorta proximală sunt de 100 ± 20 mmHg, în aorta abdominală de 98 ± 22 mmHg, iar în arterele periferice de 95 ± 25 mmHg.

## Tensiunea arterială: relația cu vârsta

Odată cu vârsta, tensiunea arterială medie crește din cauza creșterii rezistenței periferice generale (țesuturile predominante sunt mai puțin vasculare) și, de asemenea, crește fluctuațiile în jurul mediei, deoarece vasele devin mai rigide, iar efectul lor de tamponare este redus (Fig. 1-15). Există, de asemenea, o creștere aproape de două ori a tensiunii arteriale între prima și a șaptea decadă de viață.

## Unda de puls aortică

Pulsul aortic și undele de presiune sunt generate de viteza mare generată dinspre inimă spre exterior atunci când valva aortică se deschide (Fig. 1-16). Acestea se propagă cu viteze crescătoare pe măsură ce se deplasează spre periferie, deoarece viteza de propagare este invers proporțională cu distensibilitatea aortică. Aorta proximală este mai distensibilă deoarece conține mai multă elastină, deoarece structura este legată de funcție, iar aorta trebuie să acomodeze distensia rezultată din injectarea volumului-bătaie al ventriculului stâng la o presiune rezonabilă . Oscilațiile undei pulsului apar la toate stenozele arteriolelor periferice, iar cele mai mari oscilații, cu semnificație clinică, sunt generate în paturile cu rezistență ridicată ale mușchilor picioarelor. Viteza de propagare a undei pulsului este de 4 m/s în aorta proximală, 6 m/s în aorta abdominală și 12 m/s în arterele periferice.

Unda pulsului aortic se deplasează cu 4–6 m/s într-o aortă sănătoasă, în timp ce sângele curge cu 1 m/s; prin urmare, aceasta se deplasează de obicei cu mult înaintea volumului-bătaie specific al ciclului cardiac corespunzător. Unda pulsului, care se deplasează cu 4–6 m/s, traversează întreaga lungime a aortei și a arterelor periferice majore.

© ELSEVIER. Fotocopiar sin autorización es un delito.

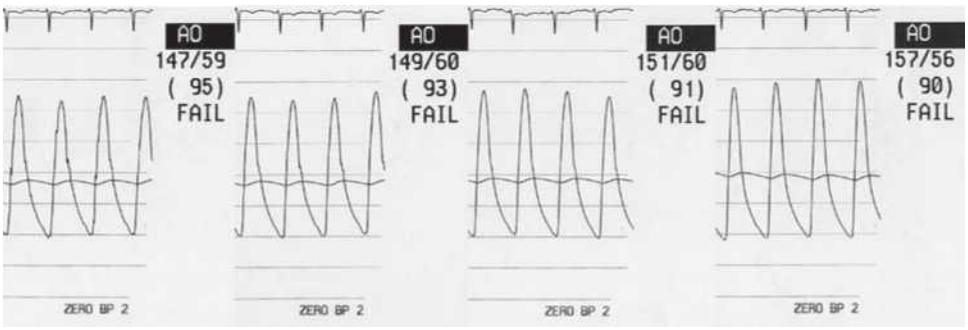


**Figura 1-14.** Înregistrări ale presiunii ( DE LA STÂNGA LA DREAPTA ) la nivelul aortei ascendente, aortei descendente proximale, aortei abdominale și arterei femurale ale aceluiași pacient. Presiunea medie se modifică puțin, dar fluctuațiile în jurul mediei cresc spre periferie, deoarece aorta și arterele devin din ce în ce mai rigide.

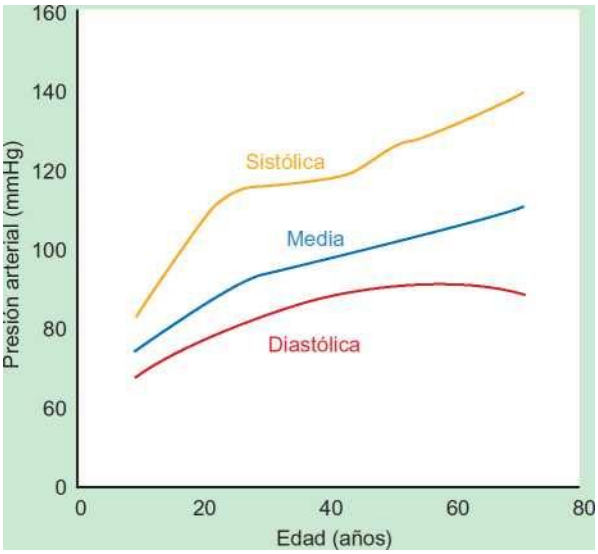


**Figura 1-15.** Relación presión arterial:edad. Al aumentar la edad se produce un incremento de la presión media, sobre todo debido a la elevación de las resistencias periféricas totales (los tejidos predominantes son menos vasculares) y un aumento de las fluctuaciones alrededor de la media porque los vasos son más rígidos y amortiguan peor. Obsérvese que la presión casi se duplica entre la primera y séptima décadas de la vida.

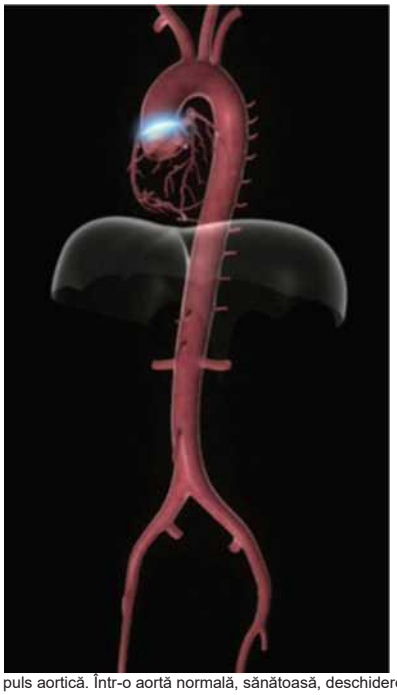

**Figura 1-16.** Unda de puls aortică. Într-o aortă normală, sănătoasă, deschiderea valvei aortice propulsează unda de puls spre exterior cu viteză mare. Aceasta accelerează pe măsură ce se deplasează, se reflectă de paturile arteriolare mari și se întoarce la inimă. Într-o aortă sănătoasă, distensibilă, unda de puls se propagă cu o viteză care, deși rapidă, nu este suficientă pentru a reveni în timpul sistolei (ejecției), ci mai târziu, după ce valva aortică s-a închis.

Într-o fracțiune de secundă, se reflectă în arteriolele periferice și se întoarce la inimă în mai puțin de 1 secundă.

Dacă aorta este sănătoasă, distensibilă și se comportă ca un conductor lent al undei pulsului, unda reflectată revine după finalizarea sistolei în timpul diastolei. La unii pacienți, acest lucru duce la apariția unei unde de presiune diastolice, unda de presiune reflectată.

## Undele de presiune reflectate în aortă

Undele de puls aortice și arteriale sunt transmise cu ușurință către vasele periferice. Acestea tind să se reflecte la: 1) bifurcațiile arteriale, reflectându-se pe orice structură pe care o întâlnesc și 2) vasele de rezistență. Undele reflectate se întorc la viteze similare cu vitezele lor de propagare. Vitezele atât ale undelor de puls care avansează, cât și ale celor care se întorc sunt rapide (4–13 m/s), astfel încât acestea se întorc în cadrul ciclului cardiac, rezultând că unda de presiune observată la un moment dat este suma undelor de presiune care avansează și se întorc (reflectate) (Tabelul 1–3). Ele ajung în timpul undei sistolice.

**Tabelul 1-3.** Viteza undei pulsului în diferite segmente arteriale

| Segmentul arterial | Viteza undei pulsatile |
|---|---|
| Aorta ascendentă | 4-5 m/s |
| Aorta descendentă | 4-7 m/s |
| Aorta abdominală | 5-8 m/s |
| Artera iliacă | 7-8 m/s |
| Artera femurală | 8-13 m/s |

către vasele mai periferice, dar o fac mai târziu și sunt transmise în timpul sistolei sau diastolei, sau în diastole în aorta proximală (la persoanele sănătoase). Când ajung în diastole, contribuie la presiunea diastolică, iar când ajung în sistole, se adaugă la unda sistolică (Fig. 1-17).

În condiții patologice, aorta devine mai rigidă și transmite undele pulsului cu o viteză mai mare, astfel încât

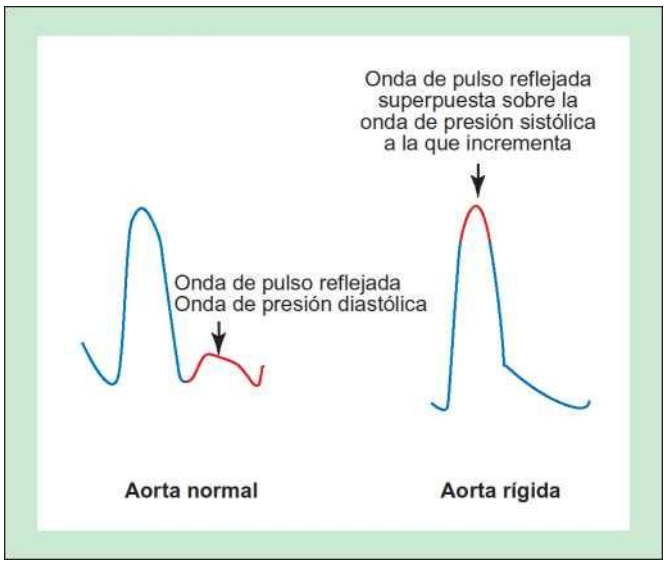


**Figura 1-17.** La tinerii sănătoși, unda pulsului aortic se propagă și revine mai lent și, prin urmare, mai târziu, astfel încât ajunge la aorta proximală în timpul diastolei ( ÎNREGISTRARE DIN STÂNGA ). Când aorta este mai rigidă, unda pulsului își are originea și revine mai rapid, adică mai devreme, astfel încât ajunge în timpul sistolei și se adaugă la și crește presiunea sistolică. Aceasta perpetuează hipertensiunea sistolică secundară rigidității aortice.

**Figura 1-18.** O aortă hipertensivă este mai puțin distensibilă și, prin urmare, propagă unda pulsului mai rapid. Spre deosebire de o aortă sănătoasă, distensibilă, aorta hipertensivă conduce undele pulsului de ieșire și de întoarcere atât de rapid încât acestea revin în timpul sistolei și contribuie la presiunea aortică, care crește.

Undele reflectate se întorc mai repede (în timpul sistolei) și se adaugă undelor sistolice, modificându-le forma și nu doar amplitudinea (tensiunea arterială).

Viteza undelor pulsatile crește odată cu vârsta (creșterea rigidității intrinseci și, de asemenea, datorită presiunii de distensie mai mari) și, de asemenea, în procese patologice precum hipertensiunea arterială (după distensia elastică a elastinei aceasta se epuizează și predomină rezistența la tracțiune a colagenului, astfel încât aorta devine rigidă atunci când presiunea este mare), ateroscleroza (procesul de ateroscleroză rupe elastina și determină pierderea elasticității) și arterioscleroza.

## Unda pulsului aortic și hipertensiunea arterială

Pe măsură ce rigiditatea aortică crește (de exemplu, în hipertensiune arterială), unda pulsului se deplasează cu o viteză cu o treime mai mare. Dacă aorta este rigidă din cauza hipertensiunii arteriale, aterosclerozei sau a unui alt proces patologic și acționează ca un conductor rapid al undei pulsului, unda reflectată revine *înainte ca* sistola să fie completă, crescând presiunea sistolică, rezistența la ejecția ventriculară stângă și efortul miocardic (MVO2 ) (Fig. 1-18). Astfel, hipertensiunea arterială devine auto-perpetuantă și un cerc vicios: hipertensiunea arterială determină rigidizarea aortei, ducând la supradistensie și creșterea presiunii sistolice din cauza pierderii distensibilității, cu revenirea prematură a undei pulsului care se suprapune peste presiunea sistolică, creșterea efortului miocardic și o ejecție cardiacă mai puțin eficientă.

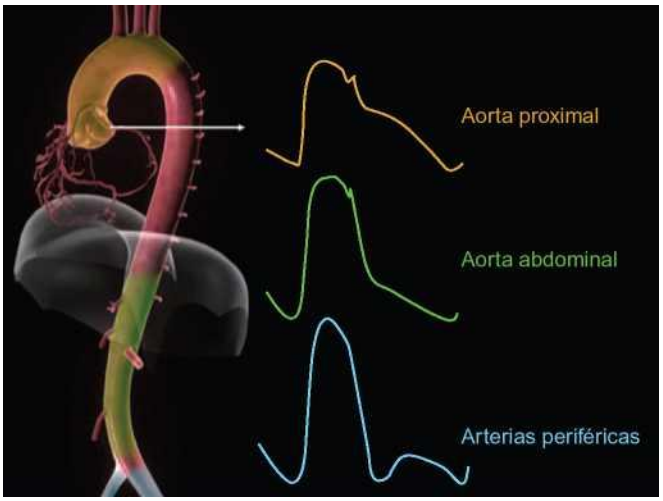


**Figura 1-19.** În aorta proximală, unda sistolică este bombată. O crestătură dicrotică este prezentă datorită închiderii valvei aortice. O undă diastolică este prezentă cu o cupolă mai plată sau o coborâre liniară și poate include unde de presiune reflectate. În aorta abdominală, unda sistolică este mai înaltă, deși încă rotunjită, și puțin mai târzie decât în aorta proximală, dar crestătura dicrotică este absentă. O undă diastolică este prezentă cu o coborâre liniară mai mică. În arterele periferice, unda sistolică este mai înaltă, mai abruptă și mai triunghiulară, mai degrabă decât rotunjită. Este chiar mai târzie decât în aorta proximală și adesea încorporează unde reflectate. Unda diastolică prezintă o undă secundară mică.

## Graficul presiunii pulsului aortic

Graficul presiunii pulsului aortic are patru componente : 1) panta ascendentă; 2) vârful/cupola; 3) incizura dicrotică; și 4) scăderea de presiune (Fig. 1-19 și 1-20). Magnitudinea și forma presiunii pulsului aortic rezultă din

Magnitudinea și forma presiunii pulsului aortic sunt determinate de suma efectelor *multiple și de locația în care este măsurată. Efectele care influențează acest lucru sunt volumul de sânge ejectat în aortă, viteza de* ejecție în aortă, distensibilitatea (capacitatea sau capacitatea de amortizare), efectul Venturi, momentul undelor reflectate, magnitudinea acestor unde reflectate și rezistența periferică.

© ELSEVIER. Fotocopiar sin autorización es un delito.

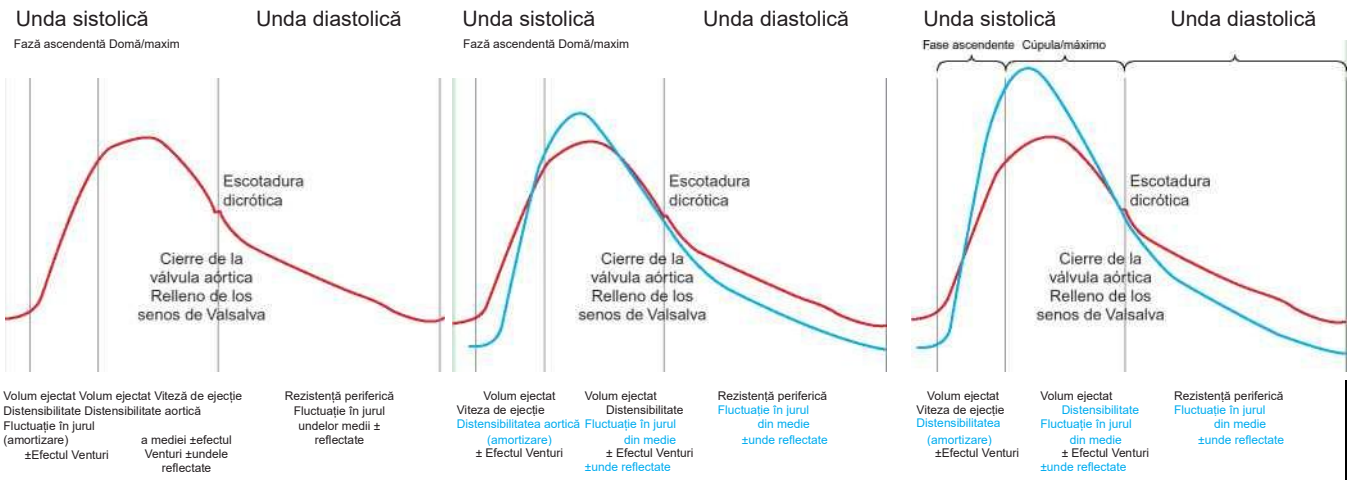


**Figura 1-20.** STÂNGA . Înregistrarea presiunii aortice. CENTRU . Înregistrarea presiunii aortice periferice este caracterizată prin: 1) o creștere mai rapidă; 2) o presiune maximă mai mare, datorită unei complianțe și amortizări ceva mai mici, fluctuației mai mari a presiunii sistolice și însumării undelor de presiune în sistolă (care a avut loc în vecinătate și, prin urmare, a revenit mai devreme); și 3) o presiune diastolică mai mică datorită fluctuației mai mari în jurul mediei și absenței undelor reflectate în diastolă (reapariția în sistolă). DREAPTA . Înregistrarea presiunii aortice într-o aortă rigidă. Pe lângă o creștere mai rapidă, o presiune maximă mai mare și o presiune diastolică mai mică, forma de undă sistolică este mai triunghiulară.

## Unda de presiune aortică

Faza ascendentă este interacțiunea dintre volumul care intră în aortă și rigiditatea sau elasticitatea vaselor locale, care determină rata de creștere a presiunii. Cu cât vasul este mai rigid, cu atât ascensiunea este mai rapidă, iar cu cât volumul este mai mare, cu atât ascensiunea este și mai rapidă. La persoanele sănătoase, vasele devin mai rigide spre periferie, dar în procesele patologice, rigiditatea crește. Rata de creștere a presiunii în ventriculul stâng (dP/dt) și prezența sau absența unui efect Venturi local (stenoză aortică, insuficiență aortică-stenoză), care ar putea reduce presiunea și, în consecință, provoca creșterea, influențează, de asemenea, forma de undă a presiunii aortice. Figurile 1-21 până la 1-23 ilustrează diferite aspecte ale formei de undă în aorta proximală și distală și în arterele periferice.

Înălțimea presiunii sistolice este determinată de interacțiunea dintre volumul care intră în aortă și rigiditatea sau elasticitatea vaselor locale. Aceasta influențează, de asemenea, rata de creștere a presiunii și prezența sau absența undelor de presiune reflectate suprapuse peste presiunea sistolică. La persoanele sănătoase, acest efect nu este semnificativ în aorta proximală. Forma undei de presiune sistolice este determinată de volumul-bătaie ascendent (distensibilitate ± efectul Venturi) și de undele de presiune reflectate dacă acestea revin în timpul sistolei (se adaugă la unda de presiune incidentă). Crestătură dicrotică se datorează închiderii valvei aortice și este clar vizibilă doar în aorta proximală. Unda de presiune diastolică este produsă de rezistența periferică, viteza fluxului distal sau proximal (de exemplu, regurgitarea aortică) și undele de presiune reflectate care sosesc în timpul diastolei.

Deoarece tensiunea arterială este înregistrată mai distal, există o scădere progresivă și foarte lentă a presiunii medii (Tabelul 1-4), o creștere a fluctuațiilor de presiune în jurul mediei, o creștere a întârzierii de fază

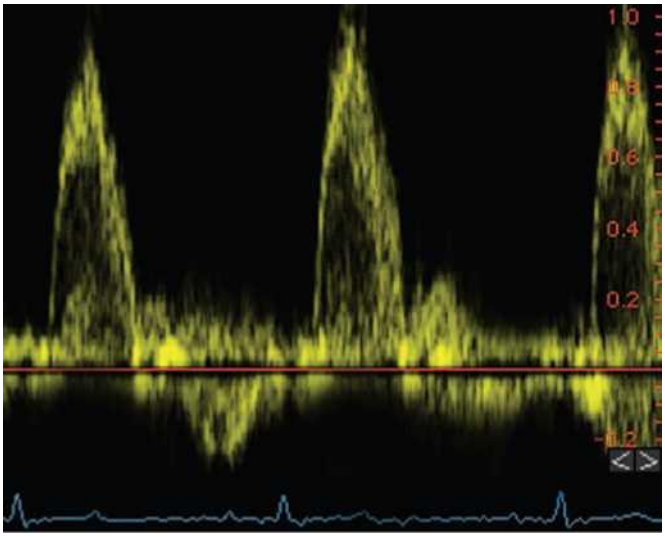


**Figura 1-21.** Flujo en la aorta proximal. En condiciones normales se produce una pequeña cantidad de flujo diastólico inverso por el flujo hacia las arterias coronarias.

în creșterea presiunii sistolice și o pierdere a crestăturii dicrotice în înregistrările tensiunii arteriale abdominale și femurale.

**Tabelul 1-4.** Diferențe între presiunea medie proximală și distală

| | Tensiunea arterială (mmHg) | Medie (mmHg) |
|---|---|---|

| | | |
|---|---|---|
| În sus | 147/59 | 95 |
| Cădere | 149/60 | 93 |
| Abdominal | 151/60 | 91 |
| Femural | 157/56 | 90 |

**Tabelul 1-5.** Funcția aortei

| **Funcţie** | | **Aorta proximală** | **Aorta abdominală** | **Arterele periferice** |
|---|---|---|---|---|
| Antiaterogenic | | Da | Da | Da |
| Antitrombotic | | Da | Da | Da |
| Funcționează ca o conductă | Pentru a transporta sângele de la inimă la vasele periferice, fără pierderi de energie din cauza turbulenței sau rezistenței | Da | Da | Da |
| Funcționează ca amortizor | Acceptați volumul de sânge propulsat în aortă și acceptați acest volum cu o creștere a presiunii tolerabilă fiziologic.<br>Aorta se distende cu aproximativ 4% în timpul sistolei, iar aceasta este o măsură și o formă de acomodare. | Important | Ceva | Ceva |
| Funcționează ca un condensator | Pentru a stoca energia (sub formă de energie potențială) utilizată pentru întinderea aortei prin distensie sistolică | Important | Aprinde | Puţin |
| Funcționează ca o pompă | Pentru a elibera energia potențială acumulată în perete (prin distensie sistolică) prin restabilirea funcției de conductă<br>Toate segmentele aortei sunt conducte cu rezistență scăzută pentru vasele mai distale, permițând fluxul distal fără turbulențe sau pierderi de energie.<br>Există doar o foarte mică reducere a presiunii (medii) de-a lungul aortei | Important | Aprinde | Puţin |

**Tabelul 1-6.** Structura și funcția aortei

| | **Aorta proximală** | **Aorta abdominală** | **Arterele periferice** |
|---|---|---|---|
| Structura | Primii 20 cm ai aortei primesc volumul-bătaie în fiecare ciclu cardiac.<br>Cea mai remarcabilă caracteristică structurală sunt multiplele straturi de foi de elastină care îi oferă absorbție a șocurilor și capacitate.<br>Există o cantitate mai mică de fibrile de colagen în medie și adventice pentru a preveni distensia maximă și, prin urmare, ruptura aortei.<br>Există o cantitate relativ mică de mușchi neted care îi conferă proprietăți contractile | Un amestec de straturi de foi de elastină și fibrile de colagen în interiorul mediei și adventicei pentru a preveni supraîntinderea și ruptura<br>Relativ puțin mușchi neted pentru a-i conferi proprietăți contractile | Un amestec echilibrat de elastină pentru întindere, colagen pentru rezistență și rezistență la întindere excesivă și mușchi neted pentru proprietăți vasoconstrictive.<br>Doar 30% elastină. |
| Funcţie | Aorta proximală are cea mai mare capacitate de tamponare și condensare dintre toate vasele | | |
| Amortizare și condensator | Funcție de tamponare: funcție importantă de tamponare pentru a primi volumul-bătaie la o presiune tolerabilă fiziologic<br>Funcția condensatorului: o funcție remarcabilă de condensator pentru a stoca energia potențială în fibrilele de elastină în timpul distensiei în sistol și a o elibera în timpul diastolului, astfel încât sângele să fie propulsat înainte | Funcția de amortizare: ceva<br>Funcția condensatorului: ceva | Funcție de amortizare: mică<br>Funcția condensatorului: mică |
| Conductă | Spre ramurile sale și aorta cea mai distală | Funcția sa principală este de a fi un canal către ramurile vasculare. | Funcția sa principală este de canal către vasele periferice. |
| Viteza undei pulsatile | 4 m/s<br>Aorta proximală este vasul cel mai puțin rigid, deoarece are cel mai mare conținut de elastină și o elasticitate mai mare decât orice altă arteră și, prin urmare, transportă sângele cel mai lent. | 7-8 m/s<br>Superior față de cel găsit în aorta proximală: aorta abdominală conține mai puțină elastină și este relativ mai rigidă decât aorta ascendentă proximală și, prin urmare, conduce undele pulsului mai rapid | 12 m/s<br>Superioară aortei datorită conținutului mai scăzut de elastină, are o distensibilitate mai mică și o rigiditate relativ mai mare, cu o capacitate de conducere mai rapidă. |

*(Continuă)*

**Tabelul 1-6.** Structura și funcția aortei *(continuare)*

| | Aorta proximală | Aorta abdominală | Arterele periferice |
|---|---|---|---|
| Presiune | În funcție de vârstă | În funcție de vârstă | În funcție de vârstă |
| Medie | 100 mmHg<br>Presiunea medie în aorta proximală este de obicei presiunea diastolică + 1/2 din presiunea pulsului, datorită formei rotunjite a undei sistolice. | 100 mmHg<br>Presiunea medie este de obicei presiunea diastolică + 1/3 din presiunea pulsului, deoarece unda sistolică este mai mare și la maxim. | Puțin mai jos decât aorta centrală (diferență <5 mmHg). Presiunea medie este de obicei presiunea diastolică +1/3 din presiunea pulsului, deoarece unda sistolică este mai îngustă și mai ascuțită. |
| Fluctuații | ±20 mmHg<br>Presiunea diferențială măsoară doar 40 mmHg datorită funcției eficiente de amortizare | ±20 mmHg<br>Măsoară doar presiunea diferențială<br>40 mmHg datorită funcției de amortizare | ± cele ale aortei centrale ±10 mmHg suplimentar |
| Formă de undă | | | |
| Sistolică | Fază ascendentă verticală abruptă. Dom rotunjit, formă completă. | Fază ascendentă verticală abruptă Mai înaltă<br>Domul rămâne rotunjit și are o formă definită<br>Ușor întârziată în comparație cu aorta proximală | Mai sus și mai abrupt<br>Triunghiular, nerotunjit<br>Mai târziu decât în aorta proximală. În general, include unde reflectate; undele reflectate sunt locale și revin rapid în timpul sistolei, crescând presiunea sistolică. |
| Crestătură dicrotică | În general, evident prin închiderea valvei aortice | Diminuat sau complet absent | Nu mai există. |
| Diastolic | Domă prezentă, plată sau ușor convexă, cu ridicare sau coborâre liniară<br>Poate include unde de presiune reflectate care se întorc din arterele periferice | Prezentă, coborâre liniară mai mică. Ușor convexă în sus, poate include unde de presiune reflectate care se întorc din arterele periferice. | Undă secundară mică |
| Fluxul sanguin | | | |
| Viteză | Sistolic: flux anterograd 0,8-1,2 m/s Diastolic: flux retrograd scurt | Sistolic: flux anterograd 0,6-0,8 m/s Diastolic: flux retrograd scurt | Sistolic: flux anterograd 0,6-0,9 m/s<br>Diastolic: flux retrograd scurt |
| Formă de undă | Foarte scurt și retrograd, accentuat în diastolă prin închiderea valvei aortice și umplerea sinusurilor Valsalva<br>Fluxurile mediodiastolice și telediastolice sunt opuse: pierdere de flux distal din cauza efectului Windkessel și pierdere de flux proximal (la rădăcină) din cauza fluxului către arterele coronare. În general, există un flux net anterograd sau retrograd redus. | Flux în aorta abdominală proximală: antegrad în sistol și diastol datorită efectului Windkessel al aortei proximale și rezistenței scăzute la flux în arterele renale, care permit fluxul diastolic antegrad<br>Flux în aorta abdominală distală: model trifazic sau bifazic (rezistență ridicată) datorită rezistenței arteriolare în general mai mari a straturilor de țesut distal (în principal muscular) în repaus | Model de rezistență ridicată: model bifazat sau trifazat<br>Revenire sistolică anterogradă, diastolică precoce<br>Flux diastolic scurt înainte. Model de rezistență scăzută (când patul vascular, în general muscular, se vasodilată).<br>• Sistolică anterogradă<br>• Diastolic anterograd |




**Figura 1-22.** Flux în aorta abdominală. STÂNGA . Deasupra arterelor renale, fluxul sistolic și diastolic antegrad are loc datorită rezistenței scăzute din interiorul arterelor renale (ceea ce permite fluxul renal antegrad în diastolă), distal de locul de prelevare a probelor. DREAPTA . Aorta abdominală inferioară. Modelul de flux este exclusiv sistolic, un model cu rezistență ridicată datorită rezistenței ridicate a vaselor mai distale.

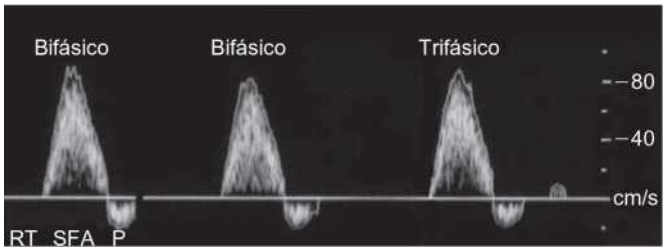


**Figura 1-23.** Flujo en la arteria femoral superficial (AFS). El patrón es de alta resistencia con un breve flujo inverso diastólico debido a que las ondas de presión se reflejan de forma local.

## Tensiunea arterială și fluxul arterial

Variațiile tensiunii arteriale și ale fluxului arterial sunt prea mari pentru ca presiunea aortică să fie considerată un indicator secundar fiabil al fluxului aortic, debitului cardiac și perfuziei tisulare. Rezistența periferică (care este o componentă extrem de variabilă , în special la pacienții tineri și la pacienții vârstnici cu hipertensiune arterială), stenozele distale și ocluziile au ca rezultat o corelație redusă a presiunii proximale cu fluxul către organele distale. Există două excepții cheie de la această corelație dintre presiunea aortică și fluxul antegrad: 1) o arteră sau o aortă ocluzată prezintă de obicei o presiune mai mare decât în mod normal, deoarece unda pulsului reflectată este mai înaltă și 2) în insuficiența aortică, fluxul este inversat în aortă în timpul diastolei.

Prin urmare, tensiunea arterială este un marker clinic nesigur al fluxului arterial. Corelația dintre tensiunea arterială și debitul cardiac este mult mai proastă decât se credea anterior în condiții patologice și la pacienții care urmează tratament farmacologic (Fig. 1-24).

## Yo INTEGRAREA ÎNTRE ANATOMIE, HISTOLOGIE ȘI FIZIOLOGIE AORTEI

Tabelele 1-5 și 1-6 oferă un rezumat integrat al funcției aortice pe baza unor considerații anatomice, histologice și fiziologice.

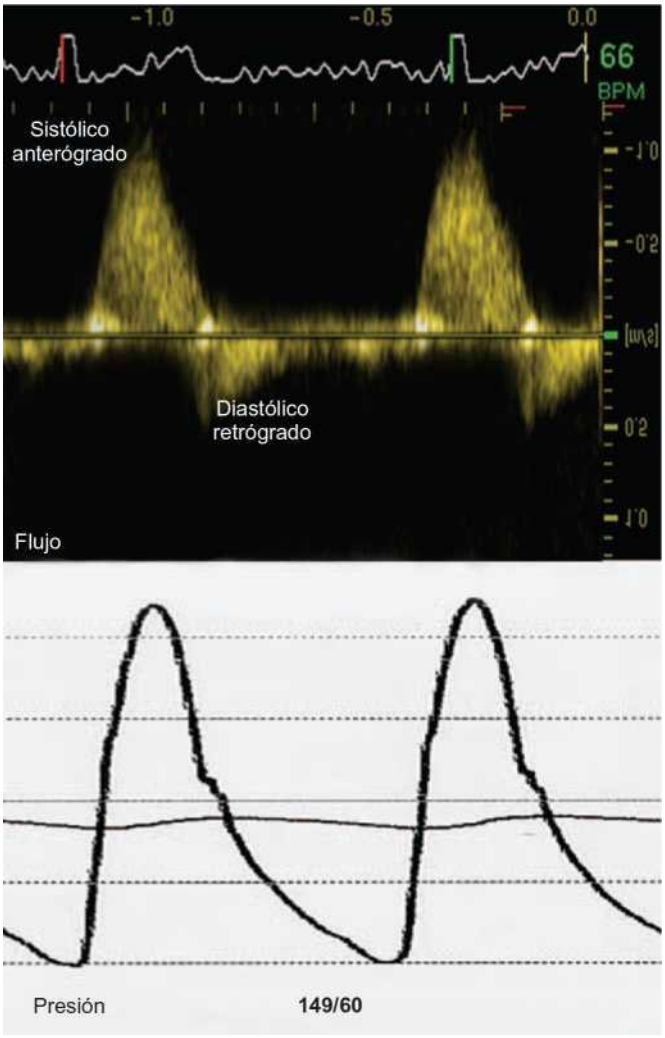


**Figura 1-24.** SUPERIOR. Registro espectral de la aorta torácica proximal. INFERIOR. Registro de presión de la aorta descendente torácica proximal. Se trata de un ejemplo de discordancia evidente (instantánea) entre la presión arterial y el flujo, que se observa en la fisiología aórtica normal. Obsérvese que en la diástole la presión arterial es positiva y que el flujo se invierte a pesar de todo.

© ELSEVIER. Fotocopiar sin autorización es un delito.

Această pagină a fost lăsată intenționat goală

# Variante anatomice ale aortei

## PUNCTE CHEIE

- Relațiile anatomice ale aortei sunt de obicei importante pentru:
  - Manifestările patologice.
  - Acces chirurgical.
  - Complicații chirurgicale.
- Variațiile anatomice ale majorității segmentelor aortei sunt:
  - Relativ frecvent.
  - Important pentru diagnostic.
  - Important pentru intervenții chirurgicale și intervenții.

Acest capitol se concentrează pe variațiile anatomice ale aortei și ale ramurilor acesteia. Variațiile anatomice sunt analizate pe segmente ale aortei, utilizând terminologia stabilită în Capitolul 1.

## EMBRIOGENEZA AORTEI

La începutul embriogenezei, vasele din tot corpul sunt plexiforme. Pe măsură ce cresc, se unesc, dar în stadiile incipiente, arterele și venele sunt tuburi căptușite de celule endoteliale, care sunt imposibil de distins. Pe măsură ce dimensiunea fetală crește, vasele capătă aspectul lor recognoscibil de conductă. Aorta și sistemul de arc aortic la adulți rezultă din regresia și fuziunea celor șase perechi de arcuri aortice, care se schimbă de la un design simetric, cu șase arcuri, la modelul lor asimetric final (Fig. 2-1). Arcurile se dezvoltă în serie; adică, primul și al doilea arc se dezvoltă mai întâi, urmate de al treilea și al patrulea, și în final al cincilea și al șaselea. Inițial, există șase arcuri aortice și două aorte dorsale. Rezultatul final al evoluției arcului aortic este următorul:

1. Aorta ascendentă proximală este derivată din trunchiul arterial, la fel ca și artera pulmonară proximală.
2. Aorta ascendentă distală, arcul aortic până la artera carotidă comună stângă și trunchiul brahiocefalic sunt derivate din sacul aortic.
3. Artera subclaviculară dreaptă este derivată din al patrulea arc aortic, aorta dorsală dreaptă și artera intersegmentară dreaptă.
4. Arterele carotide comune provin din al treilea arc aortic.
5. Arcul aortic, situat între artera carotidă comună stângă și artera subclaviculară stângă, o porțiune a istmului aortic, este derivat din al patrulea arc aortic.
6. Artera subclaviculară stângă provine din artera intersegmentară stângă.
7. Canalul arterial este derivat din al șaselea arc aortic.
8. Aorta descendentă este derivată din aorta dorsală stângă.

Din această descriere foarte simplă, se poate înțelege că multe dintre malformațiile congenitale observate la nivelul aortei se datorează dezvoltării deficitare a unui segment, persistenței unui segment sau unei conexiuni deficitare.

## VARIANTE DE ANATOMIE A RĂDĂCINII AORTICE

### Variante de anatomie ale sânilor

Variațiile congenitale ale valvei aortice sunt responsabile pentru diferențele în numărul de sinusuri radiculare aortice. Malformațiile aortice bicuspide, întâlnite la 1-2% dintre bărbați și la mai puțin de 0,5% dintre femei, pot fi asociate cu două sinusuri, a căror orientare și dimensiune diferă de cele tipice valvelor tricuspide normale. Valvele cvadricuspide (incidență 0,01%) au ca rezultat patru sinusuri, adesea de dimensiuni variabile. Valva aortică bicuspidă este o leziune semnificativă datorită riscului său de disfuncție și asocierii sale cu alte malformații și boli aortice, precum și cu alte anomalii cardiace.

Cele mai importante asocieri la nivel aortic ale valvelor aortice bicuspide cu două sinusuri includ anomalii de dezvoltare aortică (anevrisme în aorta ascendentă, coarctație), disecție aortică și alte malformații cardiace sau vasculare (de exemplu, canalul arterial permeabil). Valvele aortice bicuspide sunt una dintre principalele cauze ale disecției aortice la pacienții sub 45 de ani (este o cauză de disecție aortică de 10 ori mai frecventă decât sindromul Marfan).

© 2010. Elsevier España, S.L. Reservados todos los derechos

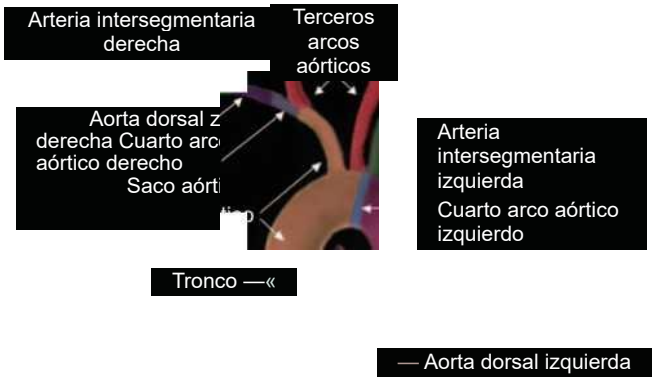


**Figura 2-1**. Embriogenia de la aorta.

Se producen variaciones congénitas en el tamaño de los senos, de forma que estos tamaños son desiguales. Pueden producirse también fístulas congénitas, en general hacia una cavidad cardíaca derecha.

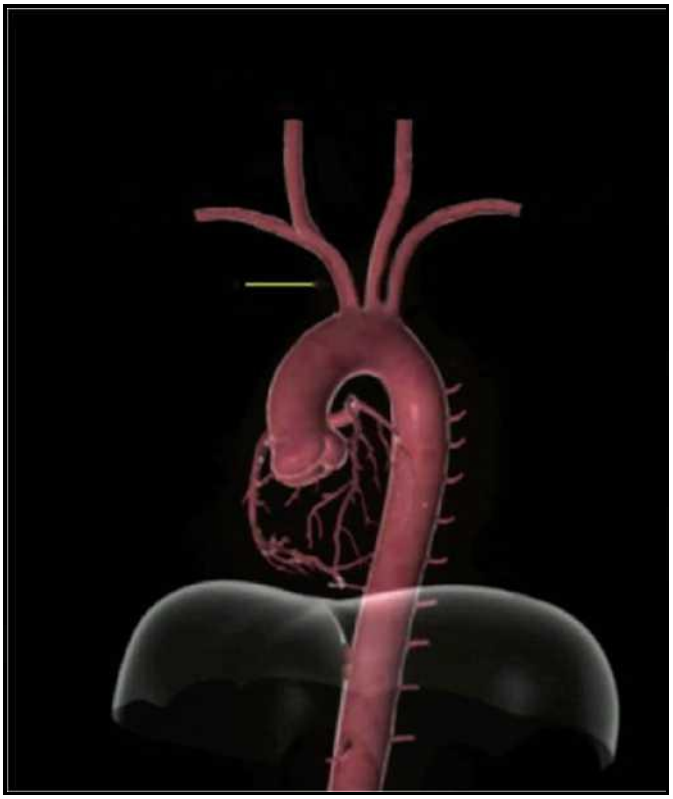

**Figura 2-2**. Cayado aórtico: anatomía normal de las ramas vasculares.

## Variante anatomice ale ramificării: modificări ale arterelor coronare

Anomaliile arterelor coronare pot afecta dominanța , numărul, originile, traiectul și terminarea.

Anomalii ale dominanței arterei coronare: Dominanța arterei coronare este determinată de originea arterei coronare posterioare. La 80% dintre indivizi (normal), acest vas își are originea în artera coronară dreaptă (dominanță dreaptă). Variantele includ 10% din cazuri care își au originea în artera circumflexă stângă (dominanță stângă) și alte 10% care își au originea atât în artera coronară circumflexă dreaptă, cât și în cea stângă (codominanță).

Anomalii în numărul arterelor coronare: Configurația normală constă din două artere coronare separate. Variantele includ două origini distincte pentru artera descendentă anterioară stângă și artera circumflexă stângă; poate exista o arteră coronară solitară sau poate exista o a patra arteră coronară accesorie.

Anomaliile originii arterei coronare includ o origine înaltă (deasupra joncțiunii sinotubulare) și o origine în sinusul opus. Anomaliile - traiectoriei arterei coronare includ:

Tipul A, *anterior* arterei pulmonare.
Tipul B, situat între artera *pulmonară* și aortă (intra-arterial).
Tipul C, care traversează *semiluna supraventriculară* a septului.
Tipul D, *dorsal* față de aortă (retroaortic).

O cale (punte) intramiocardică este foarte frecventă, în special în cazul arterei coronare descendente anterioare stângi.

Anomaliile de terminare a arterei coronare includ fistulele.

## Semnificația clinică a anatomiei variante a rădăcinii aortice

Valvele aortice bicuspide sunt frecvente și pot fi asociate cu anevrisme aortice ascendente și coarctație de aortă, precum și cu alte malformații. Valvele bicuspide și afecțiunile asociate pot duce la disecție aortică, în special la pacienții mai tineri. Deși anomaliile arterelor coronare pot provoca simptome clinice, ele pot complica angiografia coronariană și alte intervenții din punct de vedere tehnic.

## Yo ANATOMIE VARIANTĂ AORTEI ASCENDENTE

Există puține variații în anatomia aortei ascendente. Orientarea acesteia poate fi modificată în mai multe defecte cardiace congenitale, dar aorta ascendentă în sine este în general normală.

## Yo ANATOMIE VARIANTĂ ARCULUI AORTIC

Regresia arcului rădăcinii aortice dorsale drepte are ca rezultat un arc aortic stâng normal (Fig. 2-2). Arcul aortic stâng, aorta descendentă stângă și modelul cu trei vase în arc se găsesc la doar 70% dintre indivizi.

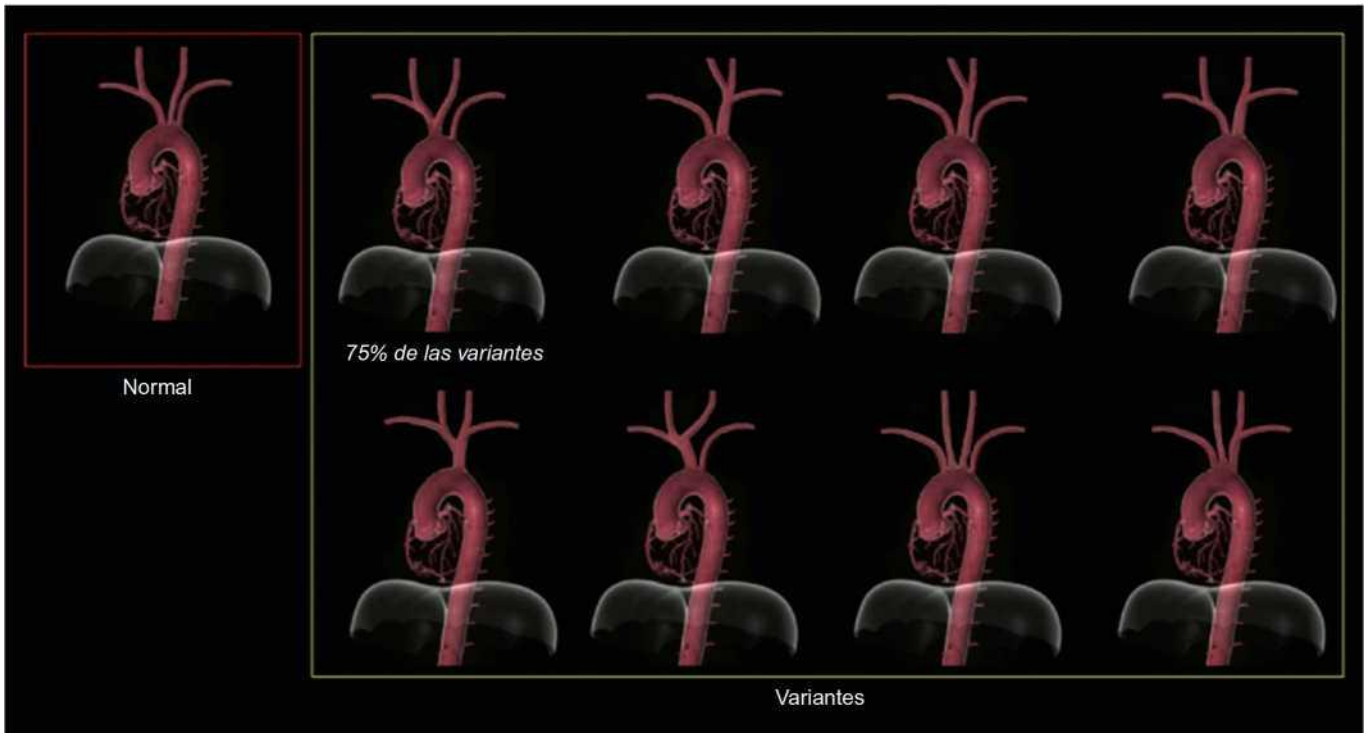


**Figura 2-3**. Cayado aórtico: anatomía variante.

Anomaliile ramurilor arcului aortic sunt frecvente, existând și cazuri de arc aortic drept.

## Anatomia tipică a ramurilor arcului aortic

Artera brahiocefalică (de obicei 3 până la 4 cm lungime) se ramifică în artera subclaviculară dreaptă (trunchiul tirocervical, artera vertebrală și artera mamară internă dreaptă) și artera carotidă comună dreaptă (artera carotidă internă dreaptă și artera carotidă externă dreaptă). Artera carotidă comună stângă se ramifică în artera carotidă internă stângă și artera carotidă externă stângă. Artera subclaviculară stângă se ramifică în trunchiul tirocervical stâng, artera vertebrală stângă și artera mamară internă stângă.

## Variante de anatomie ale arcului aortic

Aproximativ 70% dintre indivizi prezintă anatomia considerată normală pentru vasele arcului aortic. Variantele de ramificare a vaselor arcului aortic se găsesc la o treime (30-35%) dintre indivizi (Fig. 2-3). Cea mai frecventă variantă de ramificare (20% dintre pacienți) este originea comună a arterelor brahiocefalice și carotidei comune stângi (Fig. 2-4 și 2-5). Alte variante mai puțin frecvente includ originea arterei vertebrale stângi direct din arc (5% dintre indivizi) și originea tiroidiană a arterei mamare interne (5% dintre indivizi). Vezi Tabelul 2-1 pentru o clasificare a arcului aortic.

Artera subclaviculară dreaptă aberantă (Fig. 2-6 și 2-7) se găsește la 1% dintre indivizi. Este în principal o malformație izolată, deși poate fi asociată cu alte leziuni. Se consideră că cauza este involuția celui de-al patrulea arc aortic drept și persistența aortei dorsale drepte. Traiectul său tipic este situat

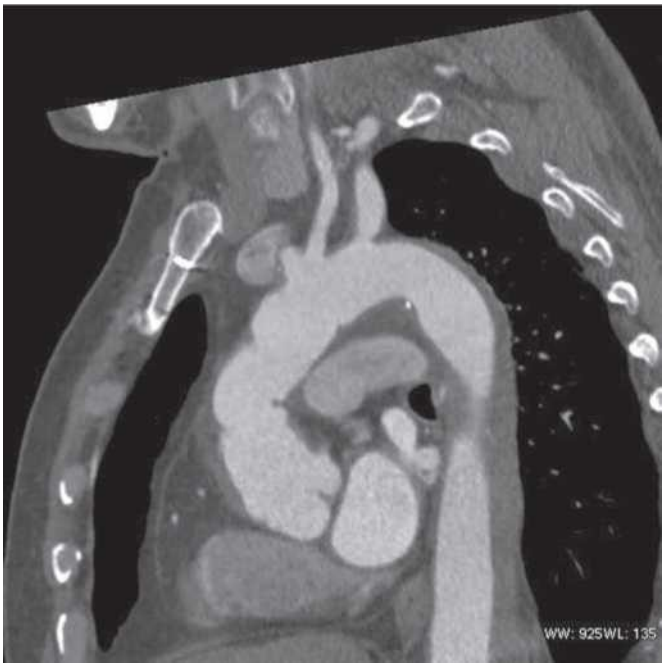


**Figura 2-4** . Arterele brahiocefalică și carotidă stângă au o origine comună. Aorta ascendentă a fost reparată anterior cu o grefă cu tub Dacron.

în spatele esofagului (80%), iar malformațiile includ un traiect între esofag și trahee (15%) și anterior față de trahee (5%).

La un pacient cu arc aortic stâng, anevrismul primei porțiuni a unei artere subclaviculare stângi aberant se numește diverticul Kommerell. Această leziune poate fi asociată cu alte malformații (Fig. 2-8).

© ELSEVIER. Fotocopiar sin autorización es un delito.

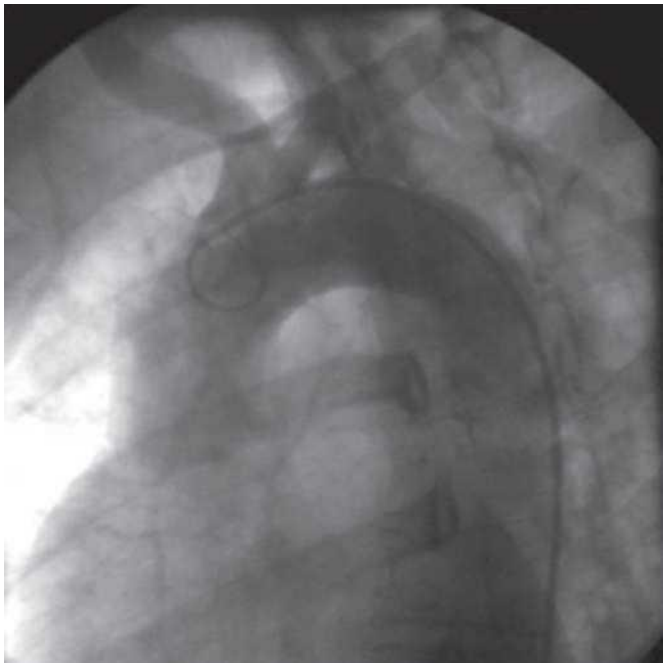

**Figura 2-5** . Arterele brahiocefalice și carotidele stângi au o origine comună.

**Tabelul 2-1.** Clasificarea arcului aortic

| |
|---|
| Arcul aortic normal |
| Alterări pe partea stângă |
| Artera subclaviculară retroesofagiană |
| Aorta descendentă dreaptă, cu arc stâng |
| Modificări ale arcului aortic drept |
| Arcul aortic drept cu imagine în oglindă |
| Arcul aortic drept cu artera subclaviculară stângă retroesofagiană |
| Arc aortic dublu |
| Arcul aortic drept dominant |
| Bastoane de mers de dimensiuni identice |
| Arcul aortic stâng dominant |
| Persistența celui de-al cincilea arc aortic |

Din Weinberg, PM: Anomalii ale arcului aortic. J Cardiovasc Magn Reson 2006;8:633-643.

Artera brahiocefalică dreaptă aberantă este rară. Lateralitatea arcului este determinată în raport cu coloana de aer a traheei.

## Arcul aortic drept

Arcul aortic drept (Fig. 2-9) este frecvent asociat cu o arteră subclaviculară stângă aberantă și este mai rar asociat cu defecte cardiace congenitale. Ramurile sale includ artera carotidă comună stângă, artera carotidă comună dreaptă, artera subclaviculară dreaptă și o arteră subclaviculară stângă aberantă. Imaginea în oglindă a arcului aortic este frecvent asociată cu malformații.

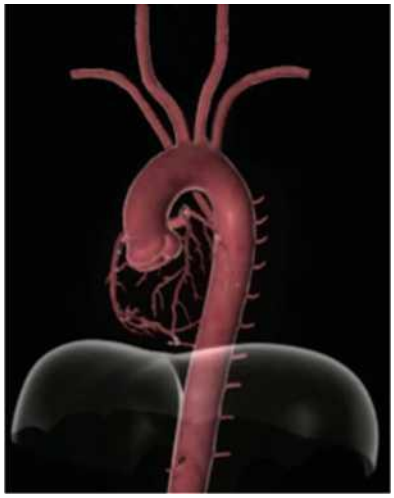

**Figura 2-6** . Arteră subclaviculară dreaptă aberantă, situată posterior arcului aortic.

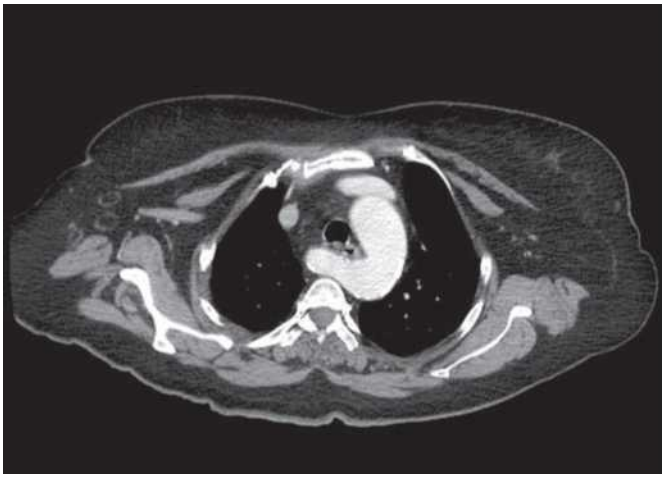

**Figura 2-7** . Această imagine CT axială cu substanță de contrast prezintă originea unei artere subclaviculare drepte aberante (distală de artera subclaviculară stângă) și traiectul acesteia (posterior de esofag și trahee).

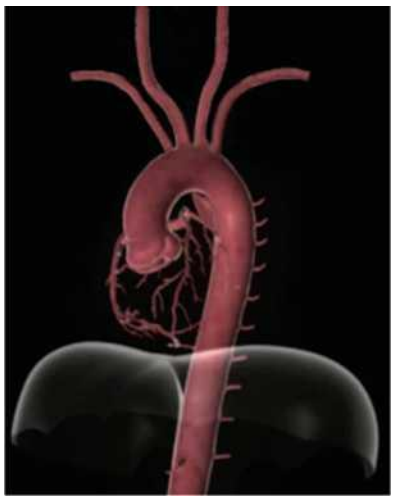

**Figura 2-8** . La un pacient cu arc aortic stâng, un diverticul Kommerell este un anevrism al

primei porțiuni a unei artere subclaviculare stângi aberant.

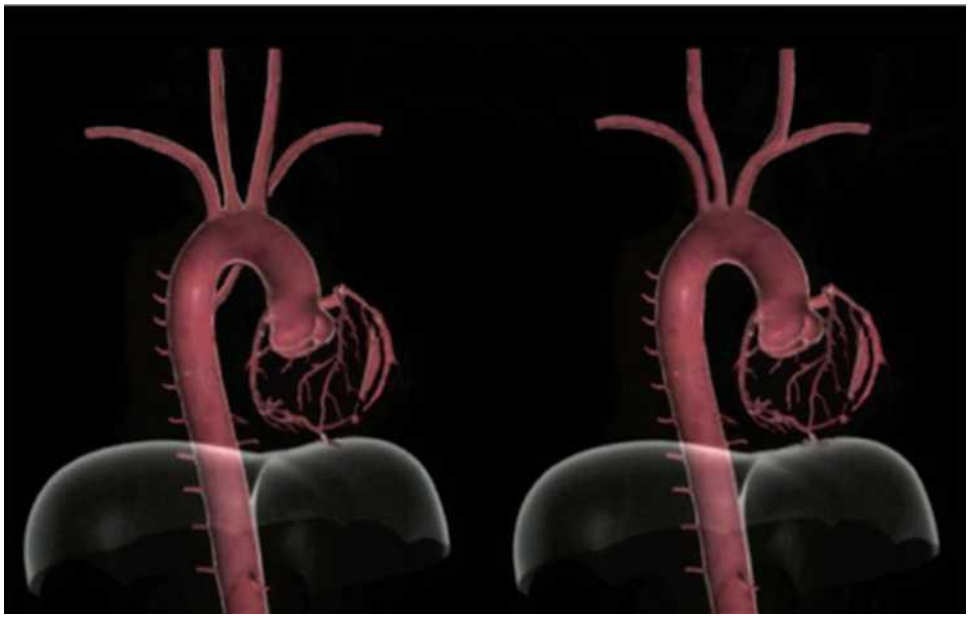

**Figura 2-9**. Arcos aórticos derechos. IZQUIERDA. Asociados a una arteria subclavia izquierda aberrante. DERECHA. De tipo imagen especular.



defecte cardiace congenitale (în general cianotice). Ramurile sale includ artera brahiocefalică stângă, artera carotidă comună dreaptă și artera subclaviculară dreaptă.

### Arc aortic dublu

În cazurile de arc aortic dublu, cele două arcuri nu au, în general, aceeași dimensiune, arcul drept fiind de obicei mai mare. Aorta descendentă este de obicei situată pe partea stângă, deși poate fi și pe partea dreaptă. Arterele carotidă comună și subclaviculară își au originea în arc pe laturile lor respective. Canalul arterial este de obicei situat pe partea stângă. Se crede că un arc aortic dublu rezultă din dispariția celui de-al șaselea arc aortic distal pe partea dreaptă.

Deoarece esofagul și traheea sunt închise într-un inel între arcade, simptomele sunt de obicei respiratorii atunci când apar.

### Arcul aortic cervical

Arcul aortic cervical este o malformație rară, care apare din cauza atreziei celui de-al patrulea arc aortic primitiv. Poate fi asociată cu malformații ale ramurilor arcului și ale vaselor cervicale (Fig. 2-10).

### Semnificația clinică a anatomiilor variante ale arcului aortic

Una din trei persoane are o variantă a modelului de ramificare a vaselor arcului aortic. Arcul aortic drept poate fi asociat cu o arteră subclaviculară stângă aberantă sau cu o configurație în oglindă, care este adesea asociată cu defecte cardiace grave.

## Yo ANATOMIE VARIANTĂ

## AORTEI DESCENDENTE

Aorta toracică descendentă dă naștere unui număr mare de ramuri, dintre care unele pot fi anormale. Artera spinală anterioară, importantă atât din punct de vedere clinic, cât și chirurgical, își primește vascularizația de la mai multe niveluri, inclusiv din aorta toracică descendentă. Diverticulul ductal din istmul aortei descendente proximale este o sursă frecventă de complicații.

### Arterele intercostale și subcostale

Arterele intercostale anterioare provin din artera mamară internă. Arterele intercostale posterioare provin din artera intercostală superioară a trunchiului costocervical al arterei subclaviculare (prima până la a treia) și a aortei toracice descendente (a patra până la a douăsprezecea).

### Arterele spinale

80% din partea anterioară a măduvei spinării este irrigată de arterele spinale anterioare; 20% din partea posterioară este irrigată de arterele spinale posterioare (perechi). Artera spinală anterioară își are originea în apropierea joncțiunii vertebrobazilare și primește ramuri de la mai multe niveluri. Importanta arteră Adamkiewicz (artera radiculară mare) își are originea între T5 și L2 pe partea stângă, dar la 75% dintre indivizi își are originea între T9 și T12. Acest important vas nutritiv al arterei spinării anterioare poate avea originea în regiuni accesate în timpul intervenției chirurgicale; prin urmare, ischemia măduvei spinării anterioare poate apărea în timpul intervenției chirurgicale (Fig. 2-11).

© ELSEVIER. Fotocopiar sin autorización es un delito.

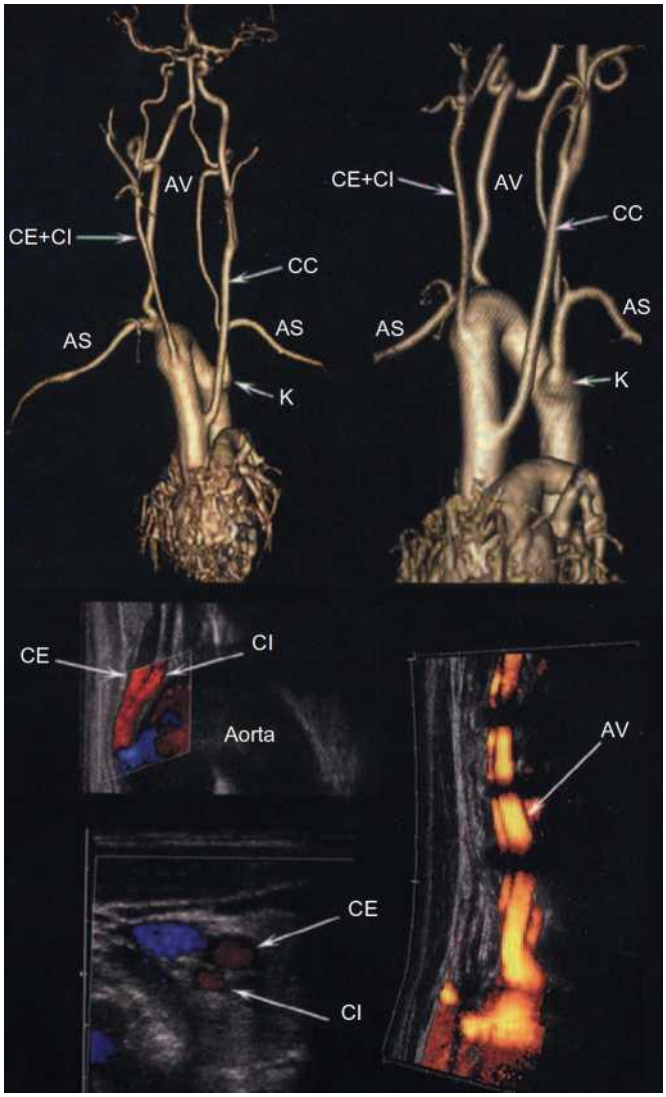


**Figura 2-10** . SUS . Angiografie prin rezonanță magnetică cu reconstrucție volumică într-o IMAGINE ANTERO-POSTERIOARĂ ( STÂNGA ) și oblică laterală stângă ( DREAPTA ). JOS . Ecografie a arterelor carotide ( STÂNGA ) și ecografie Power Doppler a arterei vertebrale. As, artera subclaviculară; AV, artera vertebrală; CC, artera carotidă comună; CE, artera carotidă externă; Ci, artera carotidă internă; K, diverticulul Kommerell. (Adaptat după Poellinger A, Lembcke AE, Elgeti T, et al: Arcul aortic cervical: o anomalie vasculară rară. Circulation 2008;117:2716-2717, cu permisiune.)

## Arterele bronșice

Arterele bronșice își au originea între a treia și a șaptea arteră intercostală. Variațiile arterelor bronșice sunt frecvente . Este tipic să se găsească una sau mai multe artere bronșice (2-4) pe fiecare parte. Aproximativ 60% dintre indivizi au o singură arteră bronșică pe partea dreaptă.

## Arterele esofagiene

Arterele esofagiene provin din arterele cervicale, toracice sau abdominale (din artera frenică).

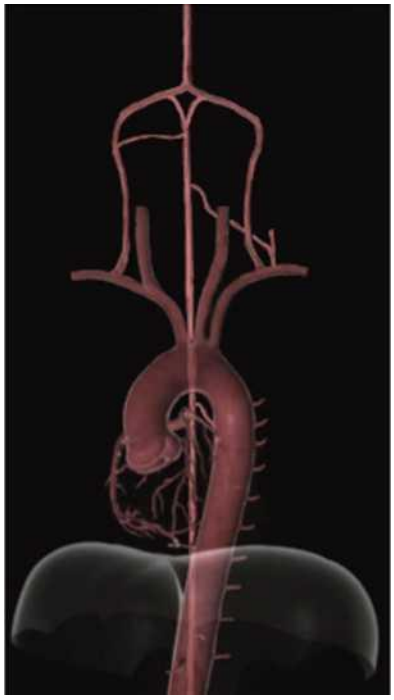

**Figura 2-11** . Artera spinală anterioară vascularizează partea anterioară a măduvei spinării și este alimentată de ramuri la diferite niveluri, dintre care una (artera lui Adamkiewicz) își are originea în aorta descendentă proximală posterioară.

## Diverticulul canalului

Diverticulul canalului este rămășița arcului aortic drept distal al patrulea. Aspectul său este variabil, deși corespunde în general unei proeminențe ascuțite sau fusiforme de pe suprafața ventromedială a aortei descendente proximale (Fig. 2-12).

## Semnificația clinică a anatomiei variante a aortei toracice descendente

Pierderea arterei radiculare mari (artera lui Adamkiewicz) din cauza unei boli sau, mai probabil , a unei intervenții chirurgicale este asociată cu un risc de tetraplegie, o complicație de temut a intervențiilor chirurgicale asupra aortei descendente. Dimensiunea arterei și impactul clinic al pierderii acesteia sunt aproape imposibil de prezis. O altă preocupare clinică semnificativă este confuzia din jurul naturii unui diverticul de canal, în special în cazurile de posibilă ruptură traumatică de aortă.

# Yo VARIANTE DE ANATOMIE ALE AORTEI ABDOMINALE

Există puține variații anatomice ale aortei abdominale.

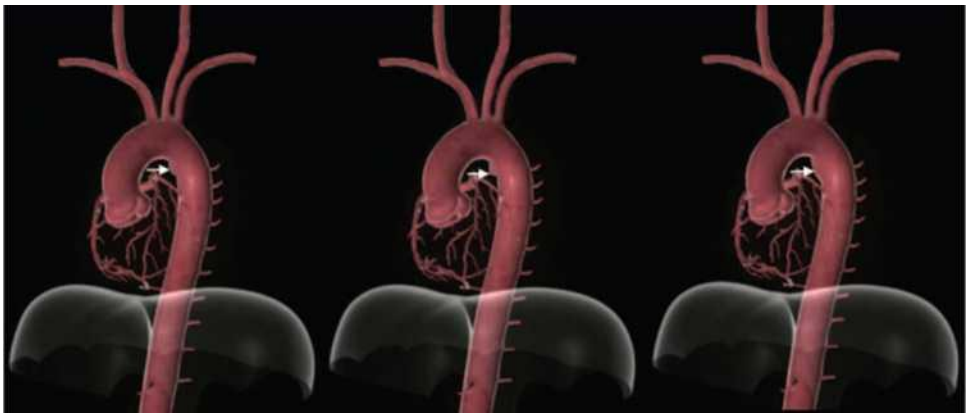

**Figura 2-12** . Un diverticul de canal este o proeminență ascuțită sau fusiformă pe suprafața ventromedială a aortei descendente proximale, o rămășiță a arcului aortic drept al patrulea distal. Aspectul său este variabil. Cel mai frecvent aspect este o proeminență scurtă, ușor rotunjită ( STÂNGA ), DAR au fost descrise și forme mai puțin rotunjite ( centru ) sau proeminențe mai lungi (

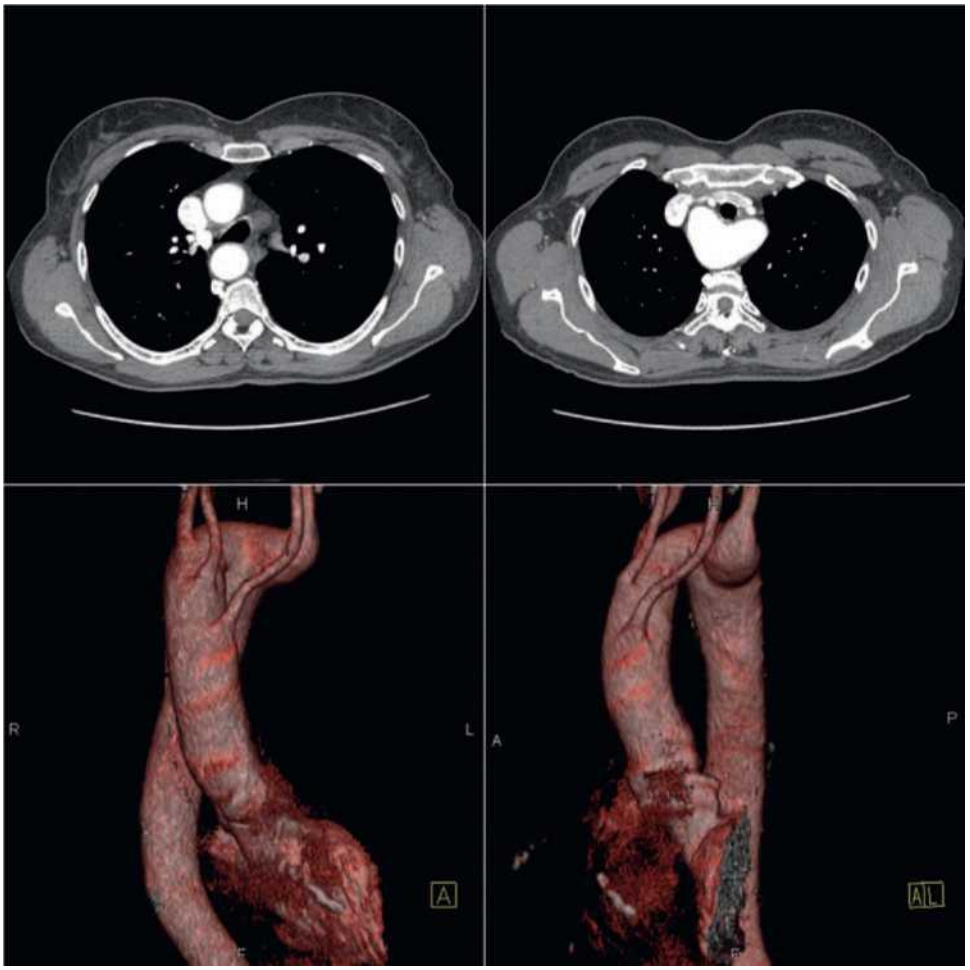


dreapta ) .

**Figura 2-13** . CT cu substanță de contrast. Se recunosc multiple anomalii: arcul aortic este situat în partea dreaptă, este prezent un diverticul Kommerell din care provine artera subclaviculară stângă, iar artera carotidă comună stângă provine ca primă ramură din peretele posterior al aortei ascendente/arcului aortic proximal. (Prin amabilitatea lui Jehangir Appoo, MD, Calgary, Canada.)

© ELSEVIER. Fotocopiar sin autorización es un delito.

## CAZUL 1

**Anatomie normală**

**Figura 2-14** . Aspectul aortei normale pe aortografie. Arcul aortic și aorta descendentă sunt situate pe partea stângă. Anatomia vaselor arcului aortic este normală. Vederea laterală arată originile și traiectele distincte ale arterelor carotidă comună stângă și subclaviculară stângă, deoarece acestea se suprapun în proiecția posteroanterioră, creând impresia falsă a unei artere brahiocefalice-nenominate stângi. (Prin amabilitatea Dr. Andrew Common, Toronto, Canada.)

## CAZUL 2

**Artera subclaviculară dreaptă aberantă asimptomatică**

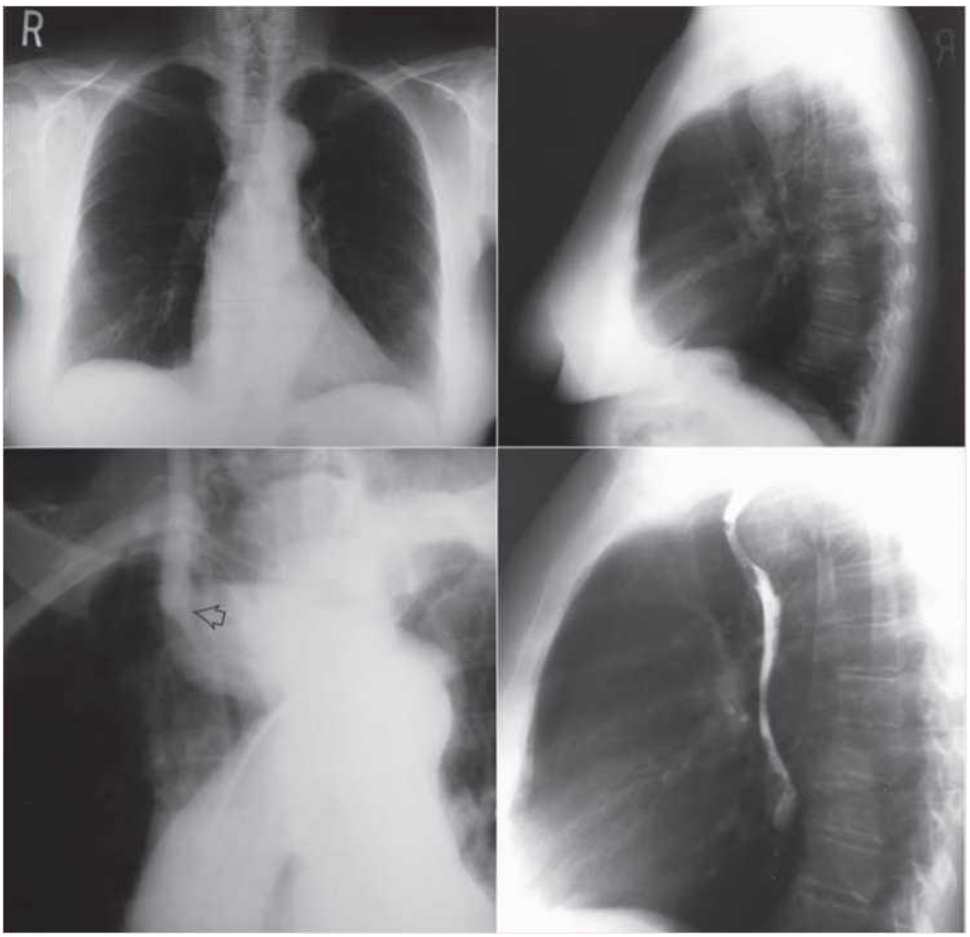


**Figura 2-15** . SUS . Radiografii toracice care prezintă un arc aortic stâng cu o adâncitură anormală în peretele posterior al traheei, vizibilă pe radiografia toracică laterală. Aortografia ( STÂNGA JOS ) arată o arteră subclaviculară dreaptă aberantă cu o primă porțiune anevrismală (diverticulul Kommerell). Diagnosticul de bariu ( DREAPTA JOS ) arată că esofagul este, de asemenea, deplasat de o structură rotunjită. (Prin amabilitatea lui Andrew Common, MD, Toronto, Canada.)

© ELSEVIER. Fotocopiar sin autorización es un delito.

CAZUL 3

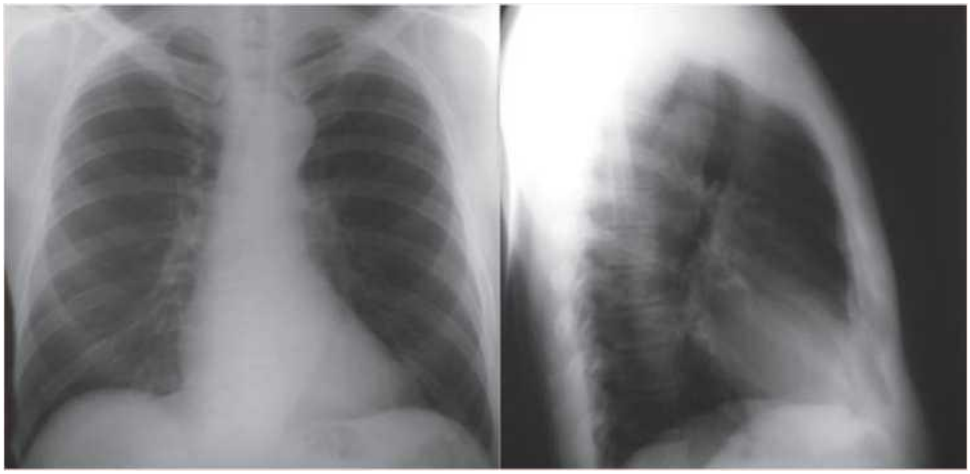

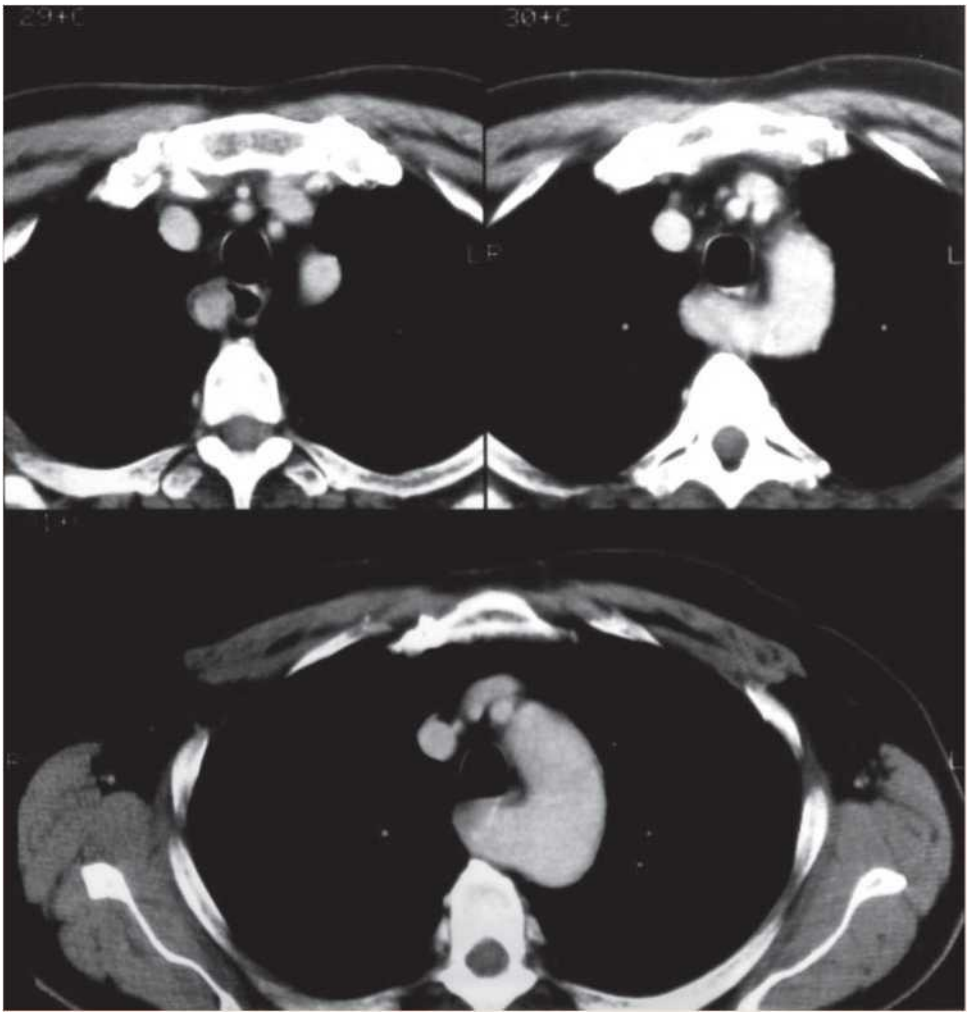
29+C
30+C

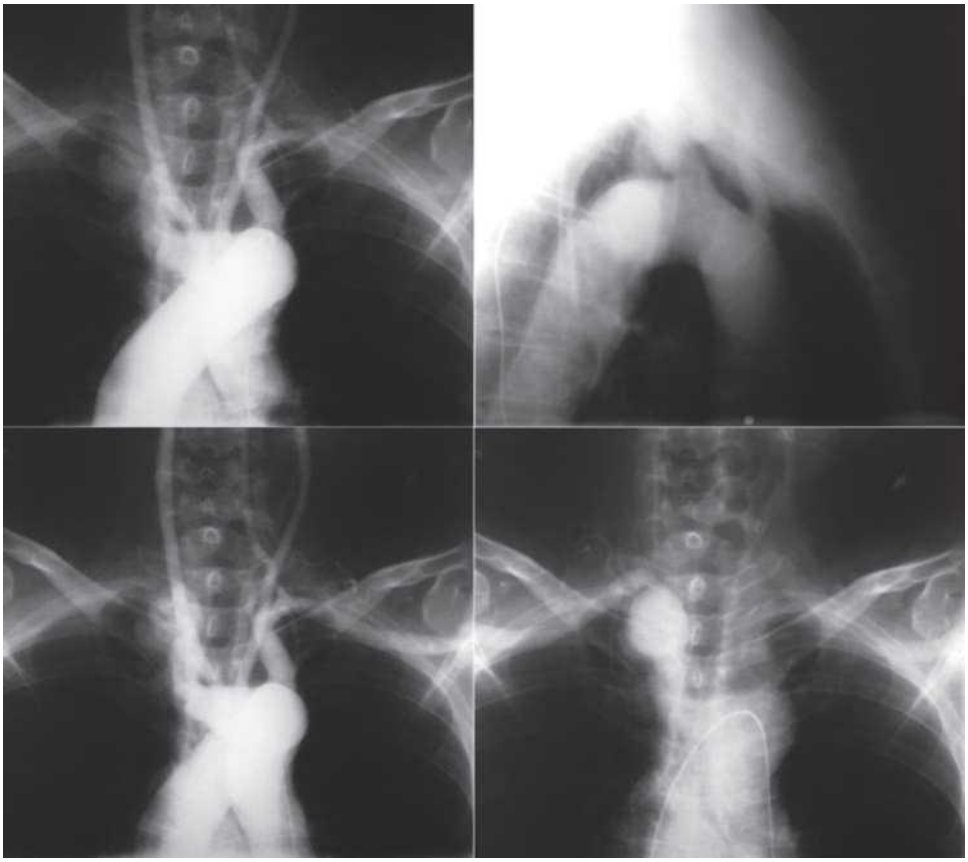

**Figura 2-18 Aortografie.** Proiecția posteroanterioră ( STÂNGA SUS ) prezintă arcul aortic pe partea stângă, arterele carotide comune care provin din arc pe partea stângă și o arteră subclaviculară dreaptă aberantă cu o primă porțiune anevrismală (diverticulul Kommerell). Proiecția laterală ( DREAPTA SUS ) prezintă porțiunea anevrismală a arterei subclaviculare drepte ca o leziune rotunjită deasupra diametrului aortic . AORTOGRAFIA în diferite faze arată un anevrism în artera subclaviculară dreaptă la același nivel și deasupra claviculei drepte. (Prin amabilitatea lui Andrew Common, MD, Toronto, Canada.)

© ELSEVIER. Fotocopiar sin autorización es un delito.

## CAZUL 4

**Artera subclaviculară dreaptă aberantă asimptomatică**

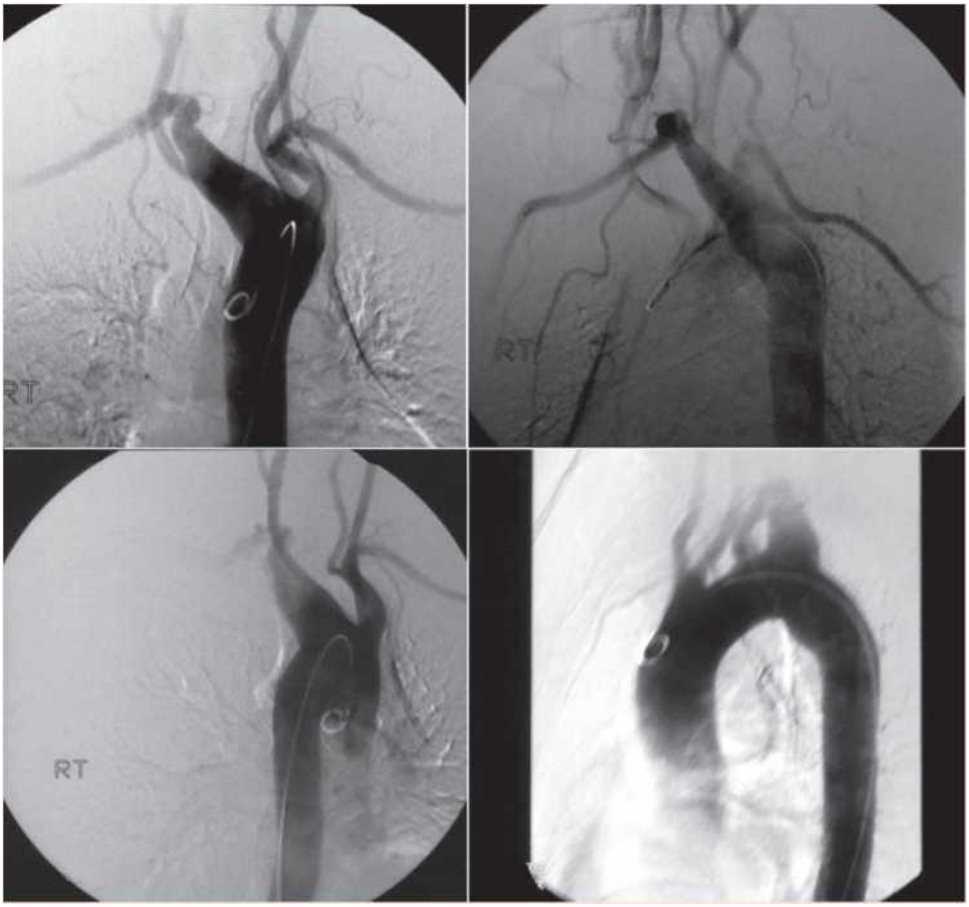


**Figura 2-19** . Aortografie în diverse proiecții care prezintă un arc aortic stâng și aortă descendentă și o primă porțiune anevrismală a unei artere subclaviculare drepte aberantă (diverticulul Kommerell). Proiecția laterală ( DREAPTA JOS ) prezintă un diverticul ductal al curburii interne a aortei în porțiunea sa descendentă proximală. (Prin amabilitatea lui Andrew Common, MD, Toronto, Canada.)

## CAZUL 5

**Arc aortic dublu**

- Tuse cronică progresivă cu respirație șuierătoare.
- Absența disfagiei.
- Pacientul a simțit o senzație pulsantă în zona gâtului.
- Ea nu fusese niciodată operată.

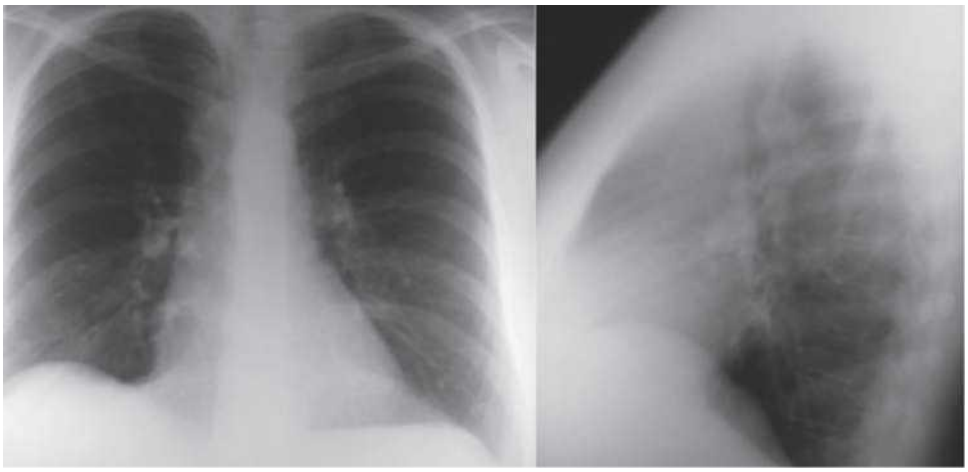

**Figura 2-20** . Radiografii toracice care prezintă un arc aortic dublu, cu predominanță dreaptă. Aortă descendentă stângă. (Prin amabilitatea Dr. Andrew Common, Toronto, Canada.)

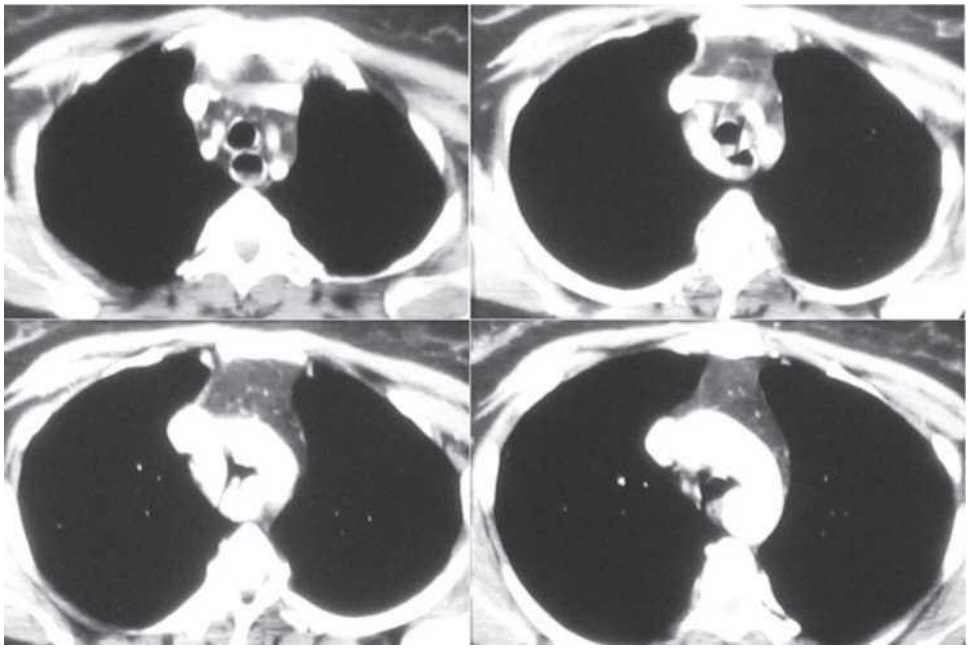

**Figura 2-21** . Tomografie computerizată cu substanță de contrast care prezintă două arcade aortice și o aortă descendentă stângă. Ramurile carotidă comună și subclaviculară provin din arcadele ipsilaterale. (Prin amabilitatea lui Andrew Common, MD, Toronto, Canada.)

© ELSEVIER. Fotocopiar sin autorización es un delito.

**Figura 2-22** . Aortografia arată că arcul aortic, deși mai puțin proeminent decât pe radiografia toracică, este cel mai mare. (Prin amabilitatea lui Andrew Common, MD, Toronto, Canada.)

**CAZUL 6**

**Arcul aortic drept și aorta descendentă**

► Pacientul a prezentat pulsuri asimetrice la nivelul extremităților superioare.

**Figura 2-23** . Radiografii toracice cu penetrare minoră ( STÂNGA ) sau majoră ( dreapta ) care prezintă un arc aortic drept și aortă descendentă. (Prin amabilitatea doctorului Andrew Common, Toronto, Canada.)

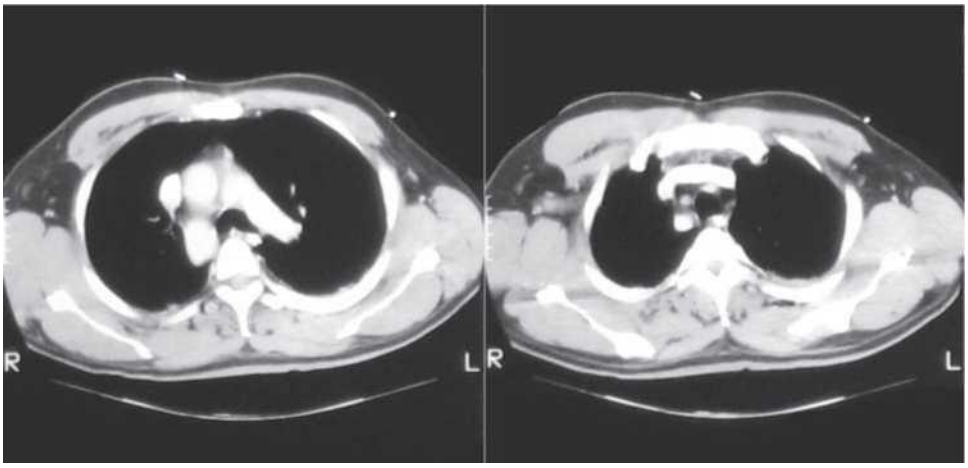


**Figura 2-24** . CT cu substanță de contrast. STÂNGA . Arcul aortic drept și aorta descendentă. DREAPTA . Artera subclaviculară stângă aberantă este situată posterior traheei. (Prin amabilitatea medicului Andrew Common, Toronto, Canada.)

CASO 7

**Cayado aórtico y aorta descendente derechos asintomáticos**

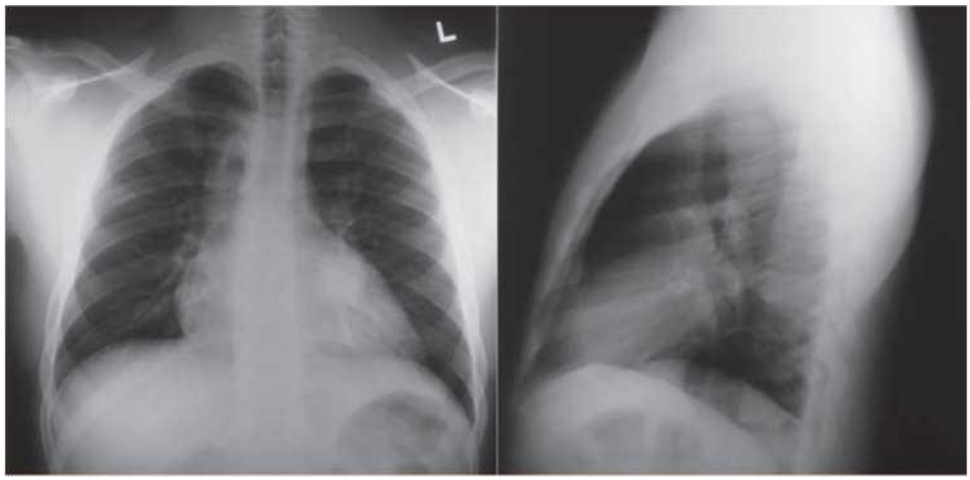


**Figura 2-25**. Cayado aórtico y aorta descendente derechos. (Por cortesía de Andrew Common, MD, Toronto, Canada.)

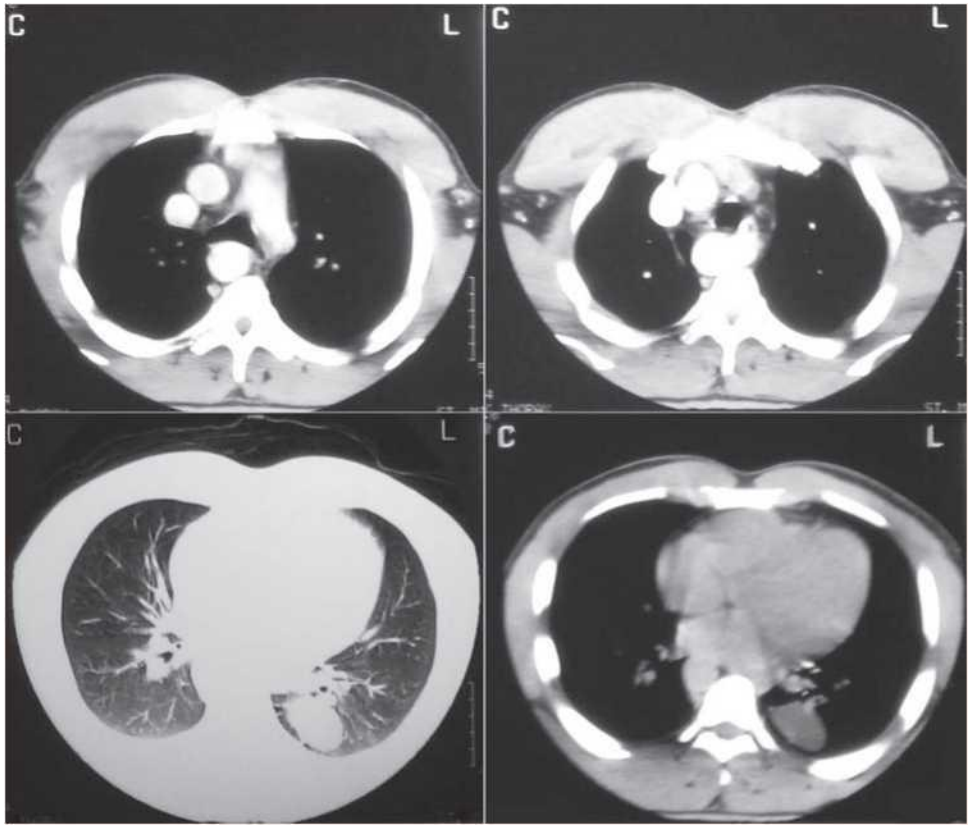


**Figura 2-26** . Tomografie computerizată cu substanță de contrast. STÂNGA SUS . Arcul aortic drept și aorta descendentă. Dreapta sus . ARTERA subclaviculară stângă aberantă este situată posterior traheei. INFERIOR . Un chist bronhogen (demonstrat prin aspirație cu ac fin) este recunoscut în lobul inferior stâng. (Prin amabilitatea lui Andrew Common, MD, Toronto, Canada.)

© ELSEVIER. Fotocopiar sin autorización es un delito.

## CAZUL 8

### Arcul aortic drept și aorta toracică descendentă simptomatice

**Figura 2-27** . Arcul aortic drept și aorta descendentă stângă. (Prin amabilitatea Dr. Andrew Common, Toronto, Canada.)

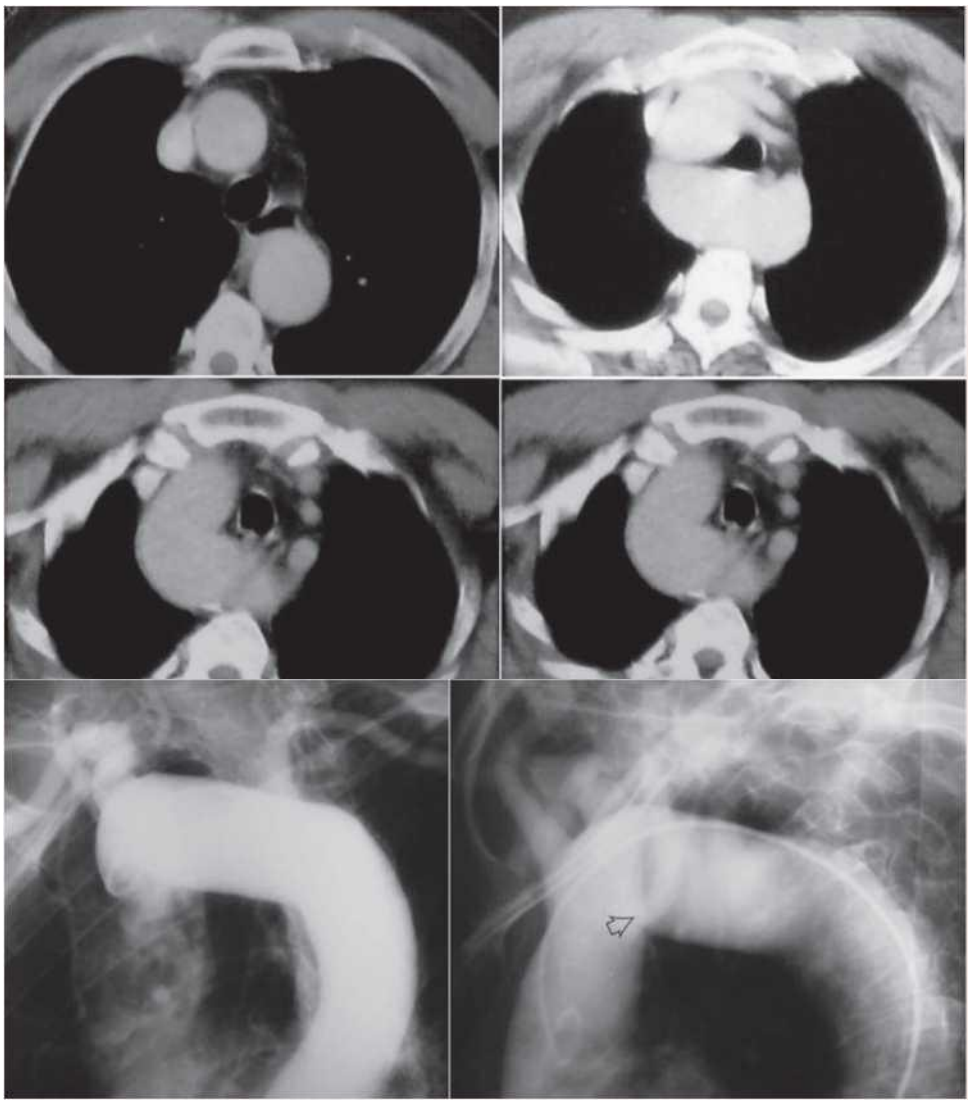

**Figura 2-28** . Tomografie computerizată cu substanță de contrast. Arcul aortic este situat în partea dreaptă, iar aorta descendentă în partea stângă. Originea arterei subclaviculare stângi aberante este recunoscută ca fiind ultima ramură vasculară a arcului. (Prin amabilitatea doctorului Andrew Common, Toronto, Canada.)

**Figura 2-29** . Arcul aortic drept și aorta descendentă stângă. Originea arterei subclaviculare stângi aberante este indicată de săgeată și reprezintă ultima ramură vasculară a arcului. (Prin amabilitatea doctorului Andrew Common, Toronto, Canada.)

CAPITOL

© 2010. Elsevier España, S.L. Reservados todos los derechos

# Explorarea și studiile radiologice ale aortei

## PUNCTE CHEIE

- Suspiciunea clinică, intuiția și versatilitatea tehnicilor radiologice sunt fundamentale în evaluarea patologiei aortice.
- Tomografia computerizată (CT) este principala tehnică radiologică pentru afecțiunile aortei toracice și abdominale, deoarece oferă o descriere anatomică excelentă chiar și la pacienții aflați în situație acută.
- Ecocardiografia este utilă pentru evaluarea complicațiilor cardiace ale bolilor aortice, cum ar fi disfuncția aortică, și este un test bun pentru disecția de aortă, deși este mult mai puțin eficientă pentru evaluarea altor boli aortice. Este un test excelent pentru pacienții cu o prezentare acută din cauza unei afecțiuni a aortei ascendente.
- Ecografia este un test potrivit pentru detectarea selectivă a anevrismelor abdominale.
- RMN-ul cardiac este o alternativă la CT și este util pentru evitarea expunerii la radiații la pacienții tineri sau a toxicității substanței de contrast la pacienții cu insuficiență renală. Nu este foarte potrivit pentru pacienții cu o afecțiune acută.

## YO ANAMNECUL MEDICAL ȘI EXAMEN FIZIC

Elementele istoricului medical și examenul fizic atent sunt utile în evaluarea aortei, dar adesea niciuna dintre ele nu primește atenția cuvenită.

### Anamneză

Durerea este caracteristica definitorie a bolii aortice acute și necesită o modificare și o intensificare imediată a evaluării și tratamentului. Durerea cauzată de disecție, hematom intramural și ruptură de aortă este de obicei bruscă, atingând apogeul de la început și putând migra. Deși există o oarecare corelație între localizarea durerii și localizarea disecției și rupturii de aortă, corelația este imperfectă. Unele disecții distale (posterioare) se pot prezenta cu durere anterioară, iar unele disecții anterioare cu durere posterioară. Durerea asociată cu hiperplazia aortică (cu compresia structurilor adiacente) este de obicei profundă și constantă.

### Istoric familial

Revizuirea istoricului familial este utilă atunci când se ia în considerare o afecțiune familială cu o predilecție semnificativă pentru provocarea tulburărilor aortice, cum ar fi sindromul Marfan, sindromul Ehlers-Danlos, sindromul de anevrism/disecție aortică familială și sindromul de anevrism aortic abdominal familial.

### Revizuirea sistemelor

Revizuirea sistemelor este utilă pentru evaluarea factorilor de risc pentru boala aortică (hipertensiune arterială, ateroscleroză), traumatisme, infecții (stafilococ, sifilis) și boli inflamatorii (arterita cu celule gigante, arterita Takayasu, lupus eritematos sistemic, artrita reumatoidă) și complicațiile acestora , cum ar fi insuficiența cardiacă secundară insuficienței aortice.

### Examen fizic

Elementele utile în examenul fizic includ următoarele:

- Suflul de insuficiență aortică (care poate indica distorsiunea sau ruptura rădăcinii aortice) este un semn util, deși nu este nici specific, nici sensibil pentru afecțiunile aortice.
- Frecarea pericardică (care poate indica o scurgere din aorta ascendentă în pericard) este un semn important, dar nu este nici specific, nici sensibil pentru bolile aortice.
- Semnele de tamponadă (care pot indica o scurgere din aorta ascendentă în pericard) sunt importante, dar nu sunt nici specifice, nici sensibile pentru bolile aortice.

**Tabelul 3-1.** Sensibilitatea diagnosticului fizic pentru detectarea anevrismelor aortice abdominale

| Parametru | Sensibilitate |
|---|---|
| Diametru AAA 3-3,9 cm | 61% |
| Diametru AAA 4-4,9 cm | 69% |
| Diametrul AAA >5 cm | 82% |
| Circumferința taliei <100 cm | 91% |
| Circumferința taliei >100 cm | 53% |

AAA, anevrism al aortei abdominale.
Din Fink HA, Lederle FA, Roth CS și colab.: Acuratețea examenului fizic pentru detectarea anevrismului aortic abdominal. Arch Intern Med 2000;160:833-836.

- Tracțiunea traheală este un semn mai puțin frecvent de anevrism al arcului aortic sau al aortei ascendente.
- Un stern pulsatil poate indica un anevrism aortic retrosternal.

© 2010. Elsevier España, S.L. Reservados todos los derechos

- Aortă abdominală pulsatilă.

### Diagnosticul fizic al anevrismelor aortice abdominale

La pacienții slabi, o masă epigastrică în expansiune este un indicator destul de fiabil al unui anevrism aortic abdominal (AAA). Aceasta este în general localizată la stânga liniei mediane. Cu toate acestea, la pacienții obezi, puține AAA pot fi detectate prin palpare. Pe măsură ce prevalența obezității crește în lumea industrializată, provocarea detectării AAA va deveni din ce în ce mai semnificativă. Recenziile literaturii de specialitate privind detectarea AAA prin examen fizic sugerează o precizie limitată: sensibilitate, 33-100%; specificitate, 75-100%; valoare predictivă pozitivă, 14-100%. Doar aproximativ jumătate din AAA sunt detectate clinic. Dintre cei 198 de pacienți cu AAA diagnosticați pe o perioadă de 3 ani, 48% au fost detectați clinic, 37% radiologic și 15% în timpul laparotomiei. Diametrul mediu al AAA-urilor palpabile a fost de 6,42 ± 1,24 cm, iar diametrul mediu al AAA-urilor nepalpabile a fost de 4,86 ± 1,38 cm.<sup> [2]</sup> Tabelul 3-1 prezintă un rezumat al sensibilității diagnosticului fizic în funcție de diametrul AAA și circumferința taliei.<sup> [3]</sup>

# I. RADIOGRAFIE SIMPLĂ

## Radiografie toracică

Calcificarea intimală este un marker al aterosclerozei, iar deplasarea intimei în lumen indică o îngroșare patologică a peretelui (disecție sau hematom intramural). Radiografiile toracice posteroanterior sau anteroposterior pot evidenția ateroscleroză intimală a aortei. Se presupune că calcificarea este intimală, dar se poate extinde în perete. Înainte de vârsta de 65 de ani, calcificarea evidentă pe radiografii este asociată cu un risc dublu de mortalitate cardiovasculară; cu toate acestea, deoarece incidența crește odată cu vârsta, prezența sa după această vârstă este suficient de frecventă pentru a nu fi un indicator semnificativ al unui risc crescut (Fig. 3-1).

Când există o distanță mai mare de 0,5–1 cm între calcificarea intimală și peretele extern al aortei, se spune că există o deplasare intimală, considerată compatibilă cu îngroșarea patologică a peretelui, așa cum este descrisă în disecția acută de aortă sau hematoamele intramurale. Deplasarea intimală nu este un semn sensibil al disecției acute de aortă și, de asemenea, nu este specifică, deoarece un arc aortic tortuos poate fi confundat cu acest semn (Fig. 3–2).

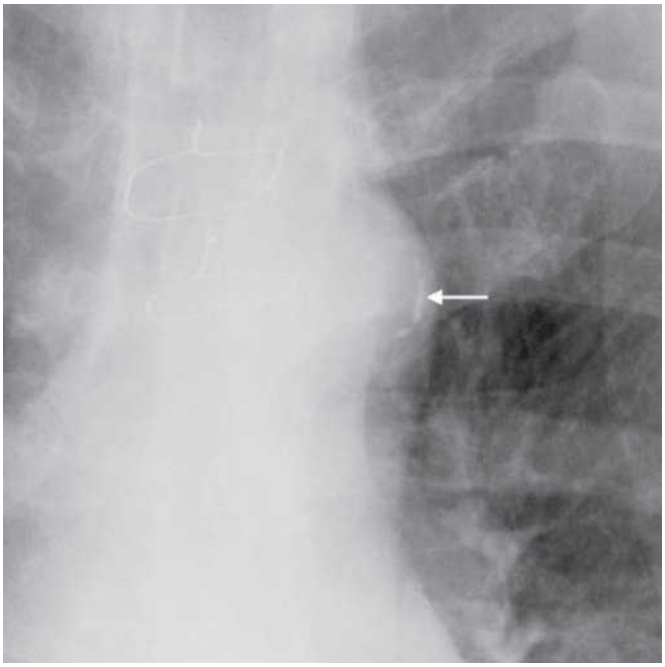

**Figura 3-1.** Imagine mărită a unei radiografii toracice posteroanterior. Aspectul lateral al arcului distal aortic și al aortei descendente proximale prezintă calcificări intimale extinse (datorate aterosclerozei). Ateroscleroza aortică extinsă este aproape întotdeauna asociată cu boala coronariană. Firele de sternotomie sunt legate de o intervenție chirurgicală anterioară de bypass coronarian. Localizarea intimală a calcificării indică faptul că grosimea peretelui este normală (nu se identifică disecție sau hematom intramural care să îngroașe peretele în acest segment anatomic).

O efuziune pleurală stângă poate fi un semn amenințător și urgent în prezența unei boli aortice acute, deoarece poate consta dintr-un exudat inflamator sau o scurgere sau ruptură evidentă în cavitatea pleurală stângă. Aspirația permite determinarea naturii acestui fluid.

Disecția de aortă este asociată cu radiografii toracice anormale la majoritatea pacienților, dar nu la toți. Zece până la douăzeci la sută din disecții nu prezintă anomalii aortice vizibile pe radiografia toracică (cum ar fi hipertrofie, modificări de contur sau deplasare intimală).

### Utilitatea radiografiei toracice pentru detectarea unor afecțiuni specifice ale aortei

Dilatarea aortică sau anevrismul este de obicei evident la radiografia toracică, deși sensibilitatea detectării sale depinde de gradul de dilatare (Fig. 3-3). Radiografia toracică posteroanterioră este mult mai bună pentru vizualizarea anomaliilor aortice decât radiografia anteroposterioară. Dilatarea izolată a rădăcinii aortice poate trece nerecunoscută, cu excepția cazului în care este, de fapt, anevrismală, deoarece rădăcina este suprapusă de umbra inimii, ceea ce face dificilă identificarea ei pe radiografiile toracice. Când aorta ascendentă se dilată, aceasta se află peste hilul drept și, în consecință, ascunde vasele hilare, rezultând semnul de ocluzie hilară la radiografia toracică posteroanterioră. Dilatarea sau anevrismul arcului aortic este de obicei evident la radiografia toracică posteroanterioră ca lărgire mediastinală. Rotația poate crea un rezultat fals pozitiv pentru acest semn. Poate fi dificil să se distingă un anevrism sau o dilatare a aortei descendente de o simplă tortuozitate. Problema fundamentală este că peretele medial al aortei nu poate fi distins pe o radiografie toracică; poziția spre stânga a marginii stângi a aortei poate fi asociată fie cu o dilatare (anevrism sau disecție), fie cu un aspect sinuos al vasului.

© 2010. Elsevier España, S.L. Reservados todos los derechos

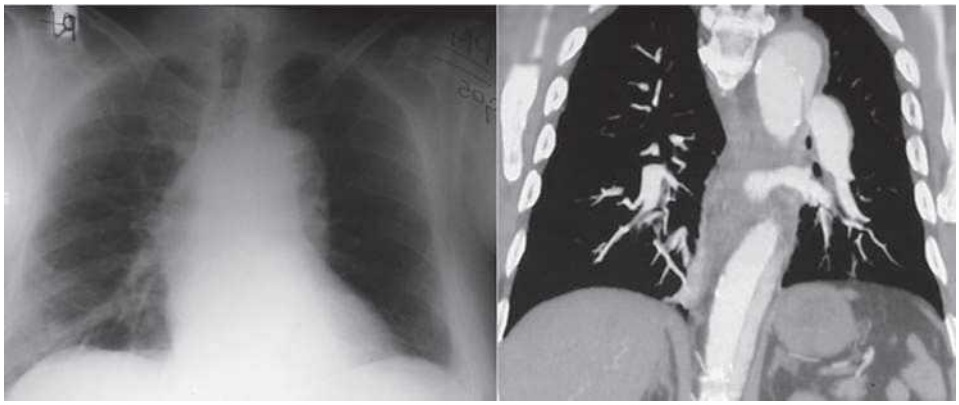

**Figura 3-2.** Desplazamiento de la íntima. El desplazamiento de la calcificación aterosclerótica de la íntima es un signo útil para sugerir la existencia de una falsa luz dentro de la pared de la aorta. IZQUIERDA. La radiografía posteroanterior de tórax muestra de forma vaga una calcificación que sigue la parte distal del cayado aórtico. DERECHA. La TC coronal con contraste confirma la disección que ocasionó la falsa luz que ensanchó la pared de la aorta y desplazó el calcio de las placas intimales. El contorno aórtico es anómalo en la radiografía de tórax; la calcificación de la íntima es un signo radiológico mucho más específico de disección aórtica aguda, aunque es insensible.

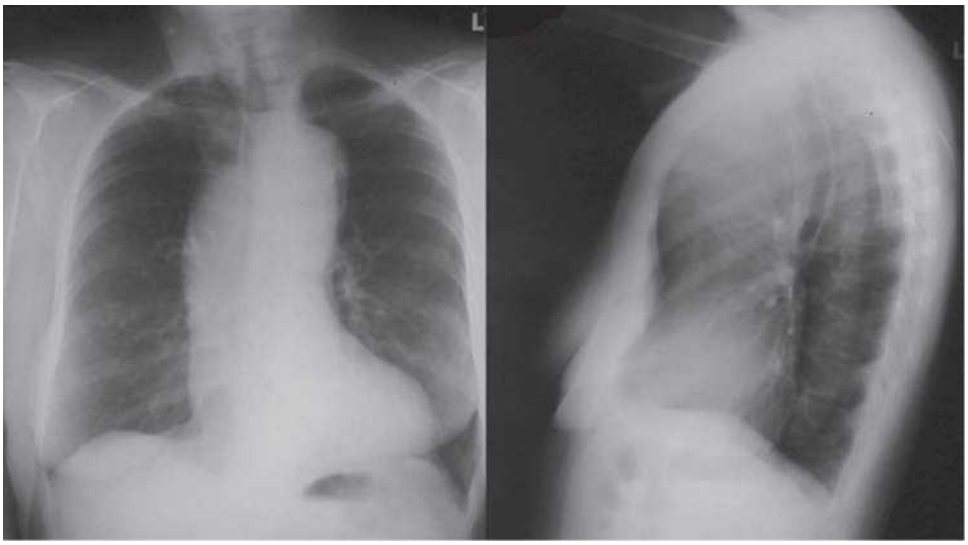

**Figura 3-3.** Estas radiografías simples posteroanterior y lateral de tórax no muestran hallazgos específicos de una enfermedad aórtica concreta; sin embargo, se observa una dilatación de la aorta ascendente. El paciente tenía un aneurisma limitado a la aorta ascendente, no disecado. La silueta cardiopulmonar es normal. Se observa un *pectus excavatum.*

## Radiografie abdominală

O radiografie abdominală transversală laterală relevă calcificări prelombare în peretele anterior al aortei, fenomen a cărui frecvență crește odată cu vârsta și care indică calcificarea asociată cu predilecția aterosclerozei pentru acest segment al aortei. Peretele anterior al unui anevrism aortic abdominal (AAA) este de obicei clar detectat (80% din cazuri) pe o radiografie laterală datorită calcificărilor (Fig. 3-4).

## Radiografie simplă pentru evaluarea aortei: rezumat clinic

Tehnicile imagistice avansate au înlocuit radiografia simplă pentru evaluarea bolilor aortice, însă lipsa actuală de recunoaștere a anomaliilor aortice pe radiografiile simple este regretabilă, deoarece evaluarea manifestărilor patologiilor aortice pe aceste radiografii poate facilita identificarea bolii și selectarea unor teste mai avansate. Constatări importante de reținut sunt:

1. *Contur aortic crescut,* indicând disecție, anevrism, hematom intramural și chiar coarctație.
2. *Calcificarea aortei,* care îi definește dimensiunea.
3. *Deplasarea intimei,* care indică prezența unei disecții.
4. *Revărsat pleural stâng.* Deși revărsatul pleural stâng este nespecific pentru detectarea afecțiunilor aortei toracice, este un semn de pericol atunci când această afecțiune aortică există deja, deoarece poate indica o scurgere.

# ECOCARDIOGRAFIE

## Ecocardiografie transtoracică

Ecocardiografia transtoracică (TTE) este o tehnică radiologică cu o capacitate semnificativ limitată de a vizualiza aorta.

© ELSEVIER. Fotocopiar sin autorización es un delito.

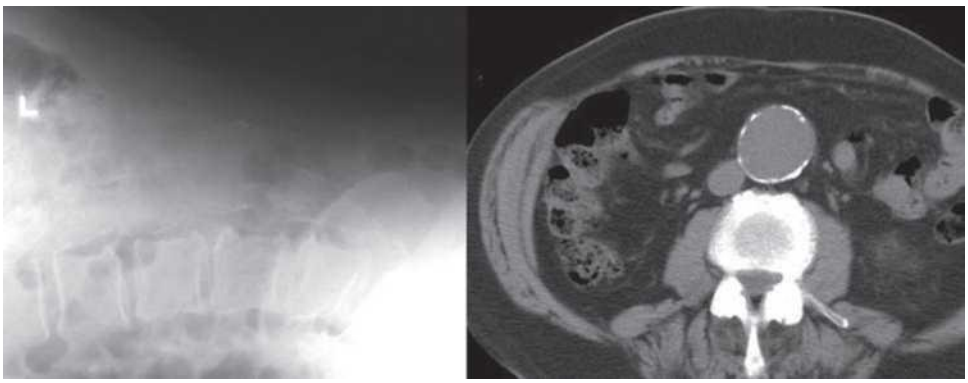

**Figura 3-4.** La radiografía lateral atravesada de la izquierda muestra un AAA proyectando la calcificación anterior prelumbar (y la calcificación posterior) del AAA lejos de la columna. La imagen de la TC sin contraste de la derecha corresponde al mismo paciente. El diámetro máximo fue casi idéntico en la radiografía y la TC.

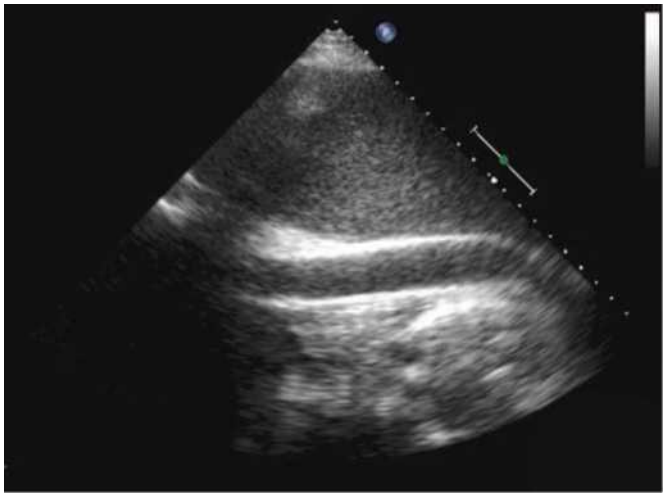

**Figura 3-5.** Imagine transtoracică orientată vertical, obținută din partea medio-laterală stângă a toracelui. Structura tubulară lungă, aflată în profunzimea revărsatului pleural, este aorta descendentă, care este clar vizibilă.

Permite vizualizarea doar a primilor centimetri ai aortei la majoritatea indivizilor, în general a rădăcinii și a câtorva centimetri inițiali variabili ai aortei ascendente, iar la jumătate dintre indivizi, și a treimii medii a arcului aortic. Aceasta înseamnă că zone întinse ale aortei fie nu sunt vizualizate, fie sunt vizualizate slab. Artefactele sunt frecvent întâlnite în cazul tehnicilor de vizualizare transtoracică a aortei.

Prin urmare, cu excepția câtorva persoane, revărsatul pleural transesofagian (TTE) are o capacitate foarte limitată de a vizualiza aorta și o dificultate și mai mare în evaluarea detaliilor patologiei, cu excepția rupturilor intimale. Cu toate acestea, atunci când o disecție este evidentă la TTE, testele suplimentare sunt de obicei redundante și nu fac decât să piardă timp. În unele cazuri, revărsatul pleural stâng permite vizualizarea extinsă a porțiunii descendente a aortei toracice (Fig. 3-5).

Rolul fundamental al ecografiei transtonice transuretrale (ETT) în evaluarea bolilor cardiace constă în capacitatea sa de a evalua rapid și precis complicațiile cardiace secundare bolilor aortice (în special disecției), cum ar fi insuficiența aortică prin afectarea radiculară, existența revărsatului pericardic prin afectarea aortei radiculare sau ascendente, modificările mobilității pereților prin afectarea coronariană și prezența colecțiilor de lichid pleural stâng din cauza scurgerilor la nivelul aortei descendente.

Cele mai utile proiecții TTE pentru evaluarea aortei sunt:

1) proiecții parasternale convenționale pe ax lung pentru a evalua valva aortică, rădăcina și aorta ascendentă distală (Fig. 3-6);
2) 1) proiecții parasternale înalte stânga sau dreapta pentru a evalua aorta ascendentă; 2) proiecții suprasternale pentru arcul aortic (Fig. 3-7); și 3) proiecții subcostale pentru aorta abdominală

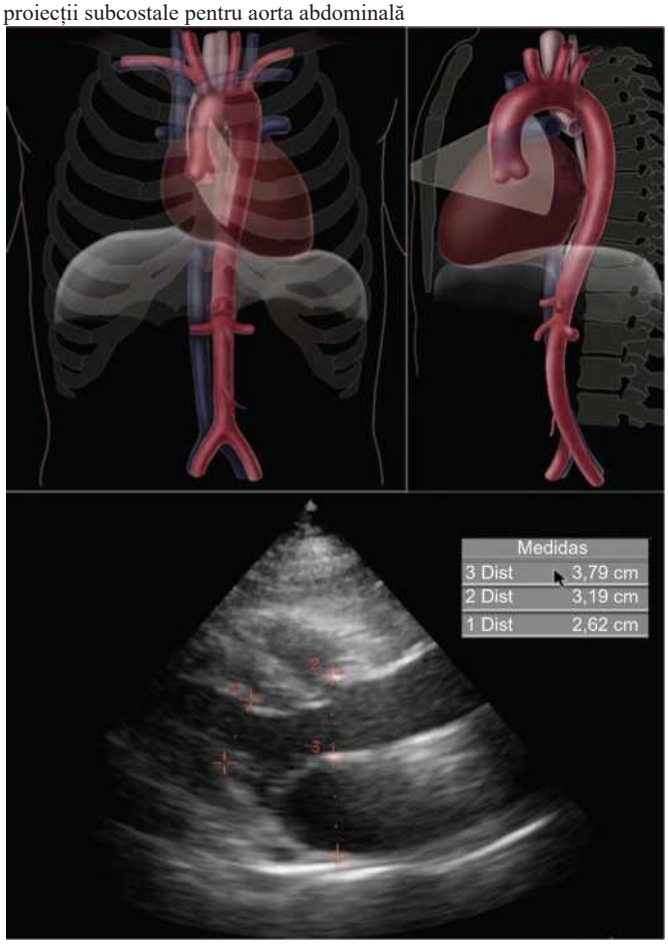


**Figura 3-6.** Imaginile TTE parasternale permit vizualizarea unei porțiuni variabile a rădăcinii aortice și a aortei ascendente. Adesea, vizualizarea dintr-un spațiu intercostal mai sus decât cel utilizat în proiecția parasternală convențională pe ax lung sau dintr-o locație parasternală dreaptă mai înaltă permite vizualizarea unei lungimi mai mari a aortei. Imaginea statică din stânga prezintă valva aortică (deschisă), rădăcina aortică și câțiva centimetri din aorta ascendentă. Deși imaginea este destul de clară, sunt prezente multiple artefacte. Recunoașterea artefactelor este o parte importantă a tuturor studiilor radiologice.

(Fig. 3-8). Alte proiecții TTE care pot fi utile includ imaginea toracică posterioară stângă prin peretele toracic; imaginea toracică posterioară stângă printr-un revărsat pleural ; imaginea parasternală pe ax lung, care de obicei vizualizează dimensiunea aortei, dar de obicei nu recunoaște clar lambourile de disecție și aproape niciodată nu vizualizează hematoamele intramurale; și proiecțiile apicale bi- sau tricamerale, care permit recunoașterea aortei descendente retrocardiace.

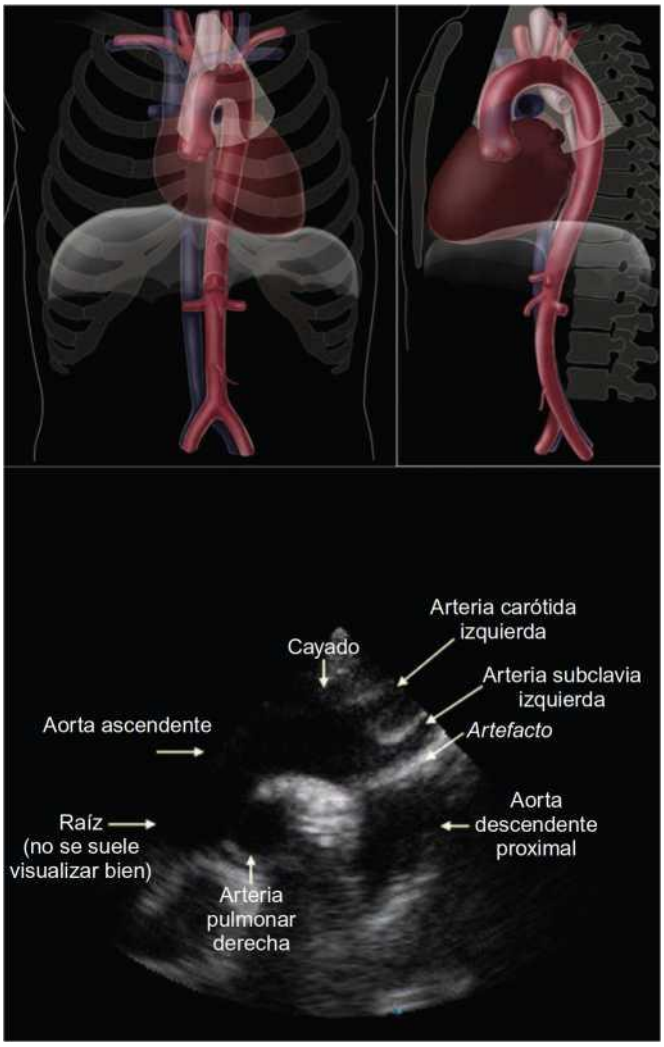


**Figura 3-7.** Proiecțiile TTE suprasternale se obțin prin plasarea traductorului pe linia mediană, în spatele crestăturii suprasternale sau în spațiul supraclavicular stâng. Se pot vizualiza lungimi variabile ale arcului aortic, aortei ascendente și aortei descendente. Artera pulmonară dreaptă este vizibilă în mod constant într-o secțiune transversală sub arcul aortic. Vizualizarea arcului aortic pe TTE este adesea asociată cu un artefact proeminent al aortei descendente. Porțiunile mai proximale ale vaselor arcului sunt frecvent vizualizate, iar artera pulmonară dreaptă este vizibilă sub arc. Artefactele ascund adesea artera descendentă proximală. Planul de vizualizare pornește de la peretele lateral al aortei descendente proximale.

Vena brahiocefalică (nenominată) este situată deasupra și paralel cu arcul aortic. De obicei, este vizualizată pe proiecții suprasternale. Peretele subțire dintre cele două structuri nu trebuie confundat cu un lambou intimal. Studiile Doppler permit diferențierea direcției și modelului de flux, evitând astfel acest risc de fals pozitive (Fig. 3-9).

## Ecografie aortică abdominală

Ecografia aortică abdominală este utilă pentru identificarea și detectarea selectivă a anevrismelor aortice abdominale (AAA), pentru măsurarea modificărilor diametrului unui AAA diagnosticat și pentru evaluarea complicațiilor bolilor aortice care afectează ramurile abdominale sau a posibilelor afecțiuni asociate, cum ar fi boala ocluzivă datorată aterosclerozei vaselor iliace sau splanhnice (Fig. 3-10). Ecografia vasculară este o tehnică de examinare la patul pacientului, care

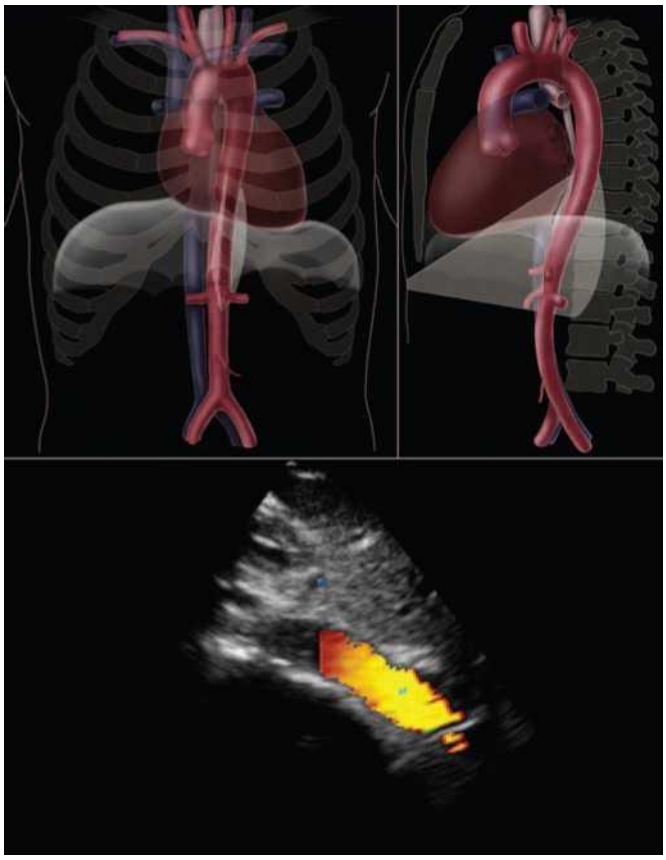

**Figura 3-8.** Ecocardiografia transtoracică (ETT) subcostală poate oferi imagini ale aortei abdominale la majoritatea persoanelor, dar se confruntă cu provocări precum designul suboptim al transductorului și obezitatea crescândă. Imaginile pot fi potrivite pentru excluderea unui anevrism sau a unei disecții aortice abdominale. Cu transductorul orientat superior, aorta abdominală proximală este vizualizată în dreapta. Orientarea superioară oblică imaginea peste ficat, evitând astfel gazele de pe linia mediană a abdomenului.

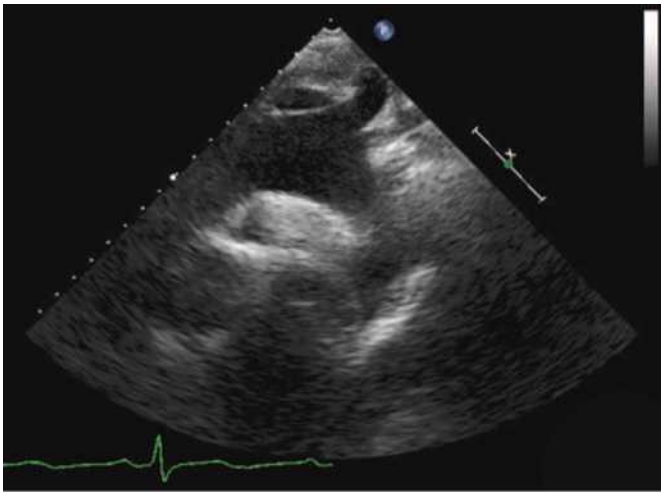

**Figura 3-9.** Vena brahiocefalică (nenominată) este recunoscută deasupra arcului aortic; seamănă cu un lambou intimal cu lumene false și adevărate.

Permite o scanare rapidă. Absența radiațiilor și riscurile legate de substanța de contrast sunt alte aspecte pozitive. Incapacitatea de a obține imagini detaliate, în special la pacienții nepregătiți, și o oarecare dificultate în determinarea afectării ramurilor sunt caracteristici negative.

© ELSEVIER. Fotocopiar sin autorización es un delito.

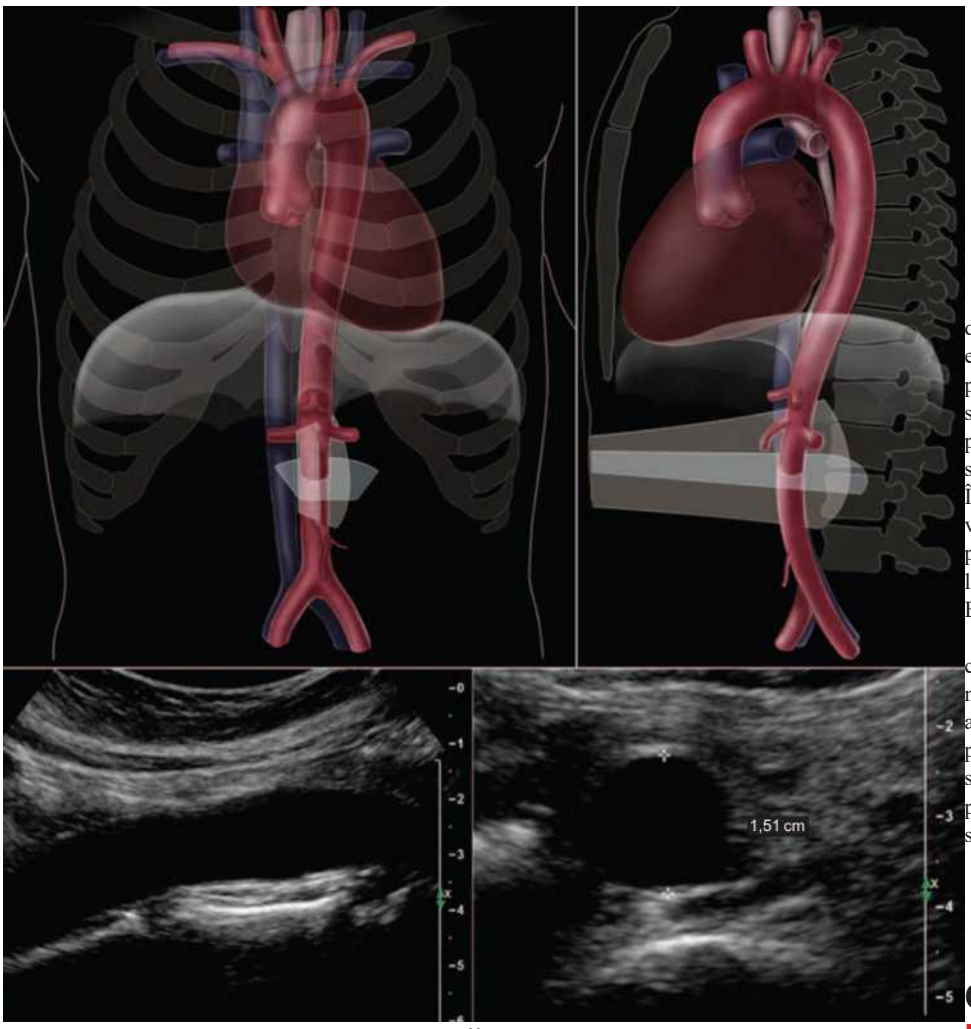


**Figura 3-10.** Ecografie vasculară a aortei abdominale, care arată o lungime mai mare a aortei și a segmentelor sale inferioare, precum și originile arterelor celiacă, mezenterică superioară și renală. În această proiecție unică, aorta este vizualizată pe axul lung de-a lungul majorității traiectului său abdominal. Capacitatea ultrasunetelor de a detecta anevrismele abdominale este evidentă. Prin convenție, diametrul aortei abdominale este măsurat într-o proiecție pe ax scurt pentru a se asigura că diametrul măsurat este maxim.

## Ecocardiografie transesofagiană

Ecocardiografia transesofagiană (ETE) este o tehnică mult mai bună pentru vizualizarea aortei toracice decât ecocardiografia transtoracică (ETT) (Fig. 3-11). De asemenea, este un test excelent pentru definirea sau excluderea afectării cardiace. La majoritatea pacienților, se vizualizează rădăcina aortei și o mare porțiune a aortei ascendente (Fig. 3-12), pe lângă treimea distală a arcului aortic (Fig. 3-13) și întreaga lungime a aortei toracice descendente (Fig. 3-14). Examinarea completă durează 10 minute și se efectuează la patul pacientului. Cele mai frecvente indicații pentru ETE în boala aortică sunt ca test diagnostic de linia a doua în cazurile de disecție aortică sau suspiciune de disecție aortică (posibile hematoame intramurale sau ulcere penetrante) și pentru evaluarea complicațiilor cardiace ale bolii aortice, cum ar fi mecanismul regurgitării aortice și potențialul de reparare valvulară.

Zonele problematice pentru evaluarea cu ajutorul ecografiei transesofagice (ETE) includ de obicei treimea medie și superioară a aortei ascendente și porțiunea proximală a arcului aortic (în ambele cazuri, deoarece aerul din trahee este interpus între esofag și aceste regiuni anatomice). O altă problemă potențială este calcificarea aortică semnificativă, care împiedică vizualizarea; prin urmare, la pacienții cu ateroscleroză severă, aorta nu este bine vizualizată. Îngustimea câmpului apropiat limitează vizualizarea imaginilor din câmp apropiat și, potențial, recunoașterea acestora. O altă limitare este disponibilitatea experților în ETE 24 de ore pe zi.

Deoarece sondele TEE au traductoare care pot fi rotite în orice grad, există un număr infinit de vizualizări posibile ale aortei. Vizualizările convenționale care permit evaluarea sistematică a diferitelor segmente aortice sunt limitate la vizualizări pe ax lung și pe ax scurt ale celor trei segmente aortice (Tabelul 3-2).

## TOMOGRAFIE COMPUTERIZATĂ AL AORTEI

Tomografia computerizată aortografică (CTA) este o modalitate radiologică excelentă pentru vizualizarea multor afecțiuni ale aortei și a devenit, în esență, cel mai avansat test de diagnostic pentru aceste tipuri de afecțiuni. CTA a evoluat considerabil în ultimii 5 ani datorită creșterii numărului de detectori și secțiuni (în prezent 64 și, respectiv, 256) și a software-ului utilizat. Aceste progrese au dus la o rezoluție spațială superbă (superioară aortografiei prin rezonanță magnetică), o rezoluție temporală excelentă, timpi de scanare foarte rapizi (15-20 de secunde) și numeroase opțiuni de afișare a imaginilor pentru post-procesare. Pacienții în stare critică pot fi evaluați folosind CTA, deoarece sunt relativ ușor de monitorizat în timpul testului, iar timpul total al procedurii este de 15 minute. Timpul real de scanare este de 20 de secunde. Riscurile potențiale includ nefropatia și alergia la substanța de contrast; riscurile la radiații sunt echivalente cu cele asociate cu angiografia coronariană.

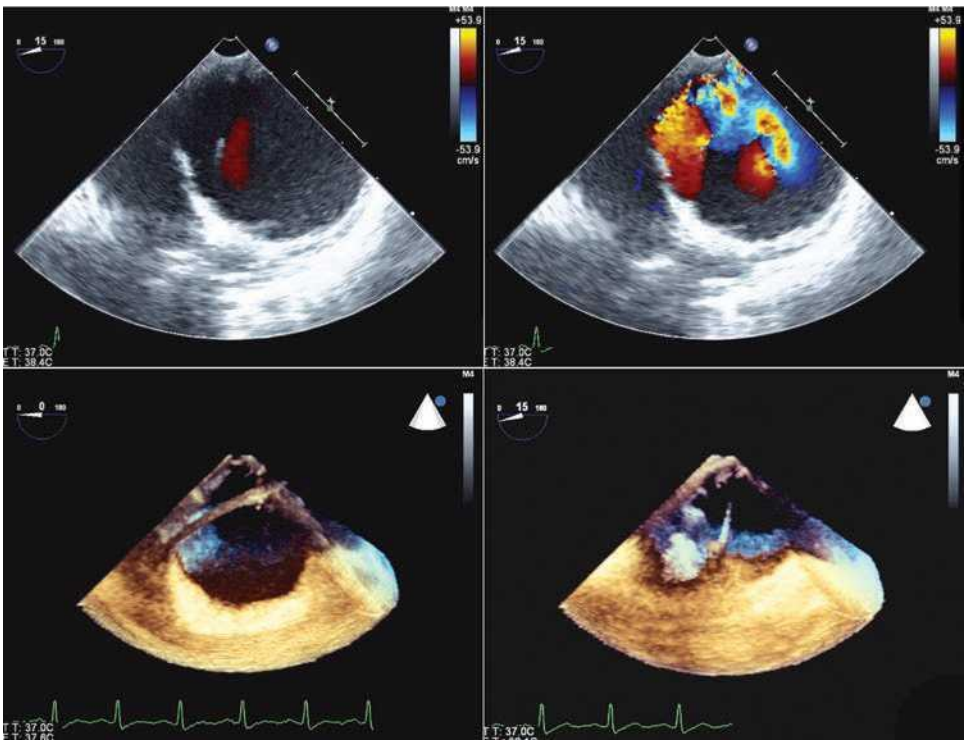

**Figura 3-11.** Vizualizarea aortei folosind ecocardiografie transesofalcă (ETE). SUS . Imagine 2D convențională în diastolă ( STÂNGA ) și sistolă ( DREAPTA ) care prezintă un lambou intimal cu un lumen fals mare în care intră un jet exclusiv în timpul sistolei. JOS . Imagine 3D în timp real care prezintă lamboul intimal, lumenul adevărat (mai mic) și lumenul fals (mai mare) ( STÂNGA ) și ruptura intimală (defect al lamboului intimal, DREAPTA ).

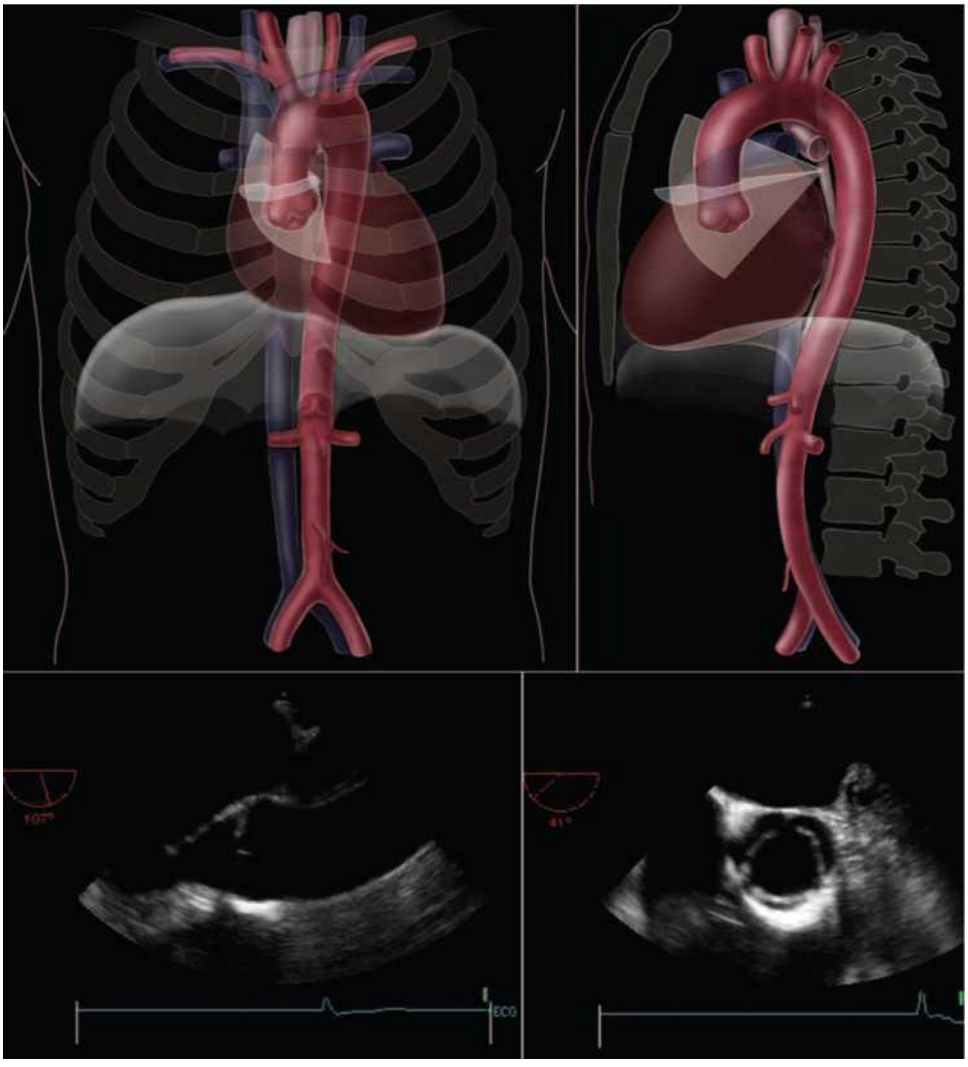

**Figura 3-12.** Vizualizare transesofagică a valvei aortice, a rădăcinii și aortei ascendente. Proiecții transversale (axă scurtă, 30–40°) și longitudinale (axă lungă, 110–130°) obținute din esofagul mijlociu. Proiecțiile pe axă lungă și scurtă sunt ortogonale una față de cealaltă (o diferență de 90°). Competența valvei aortice poate fi ușor determinată prin cartografierea fluxului Doppler color.

© ELSEVIER. Fotocopiar sin autorización es un delito.

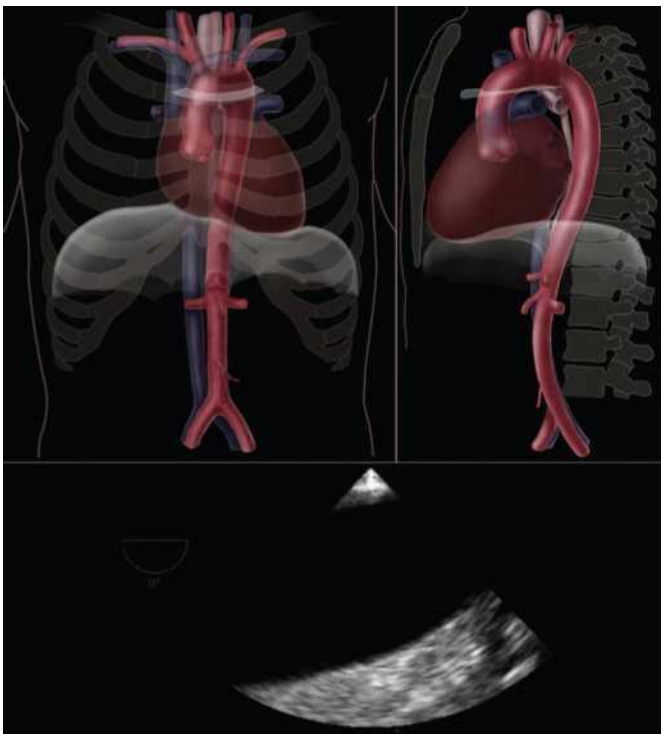

**Figura 3-13.** Vederi ecocardiografice transesofagiene (TEE) ale arcului aortic. Imaginea longitudinală orizontală este obținută din esofagul superior (0°), evitând coloanele de aer ale traheei și bronhiei stângi. În general, imaginea este obținută deasupra acestor structuri. Imaginea orizontală, care vizualizează arcul oblic, poate fi obținută la majoritatea pacienților. O vedere orizontală a arcului aortic arată porțiunea distală în dreapta, peretele anterior orientat spre traductor și porțiunea proximală a arcului, mai departe de traductor, în stânga.

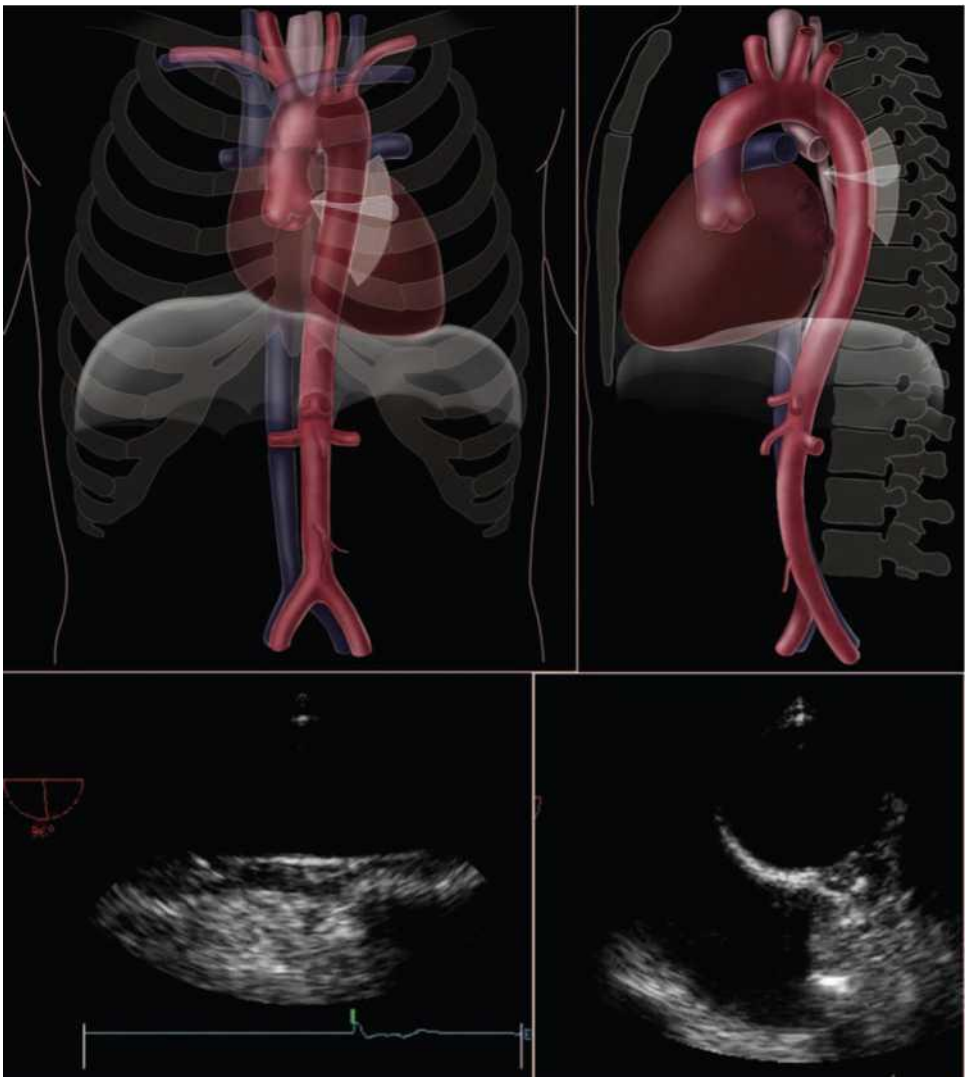

**Figura 3-14.** Ecocardiografie transesofagiană (ETE) a aortei descendente. Vizualizările transversale (ax scurt, 0°) și longitudinale (ax lung, 90°) sunt obținute la niveluri multiple din esofagul mijlociu. Vizualizările pe ax scurt și lung sunt ortogonale una față de cealaltă (diferență de 90°). Vizualizarea întregii artere mărite poate fi dificilă dacă diametrul acesteia este mai mare decât segmentul inclus în vizualizare. Acest lucru reprezintă o problemă semnificativă în studiile în câmp apropiat, deoarece acest segment este mai îngust.

**Tabelul 3-2.** Proiecții ecocardiografice transesofagiene convenționale pentru inspecția sistematică a diferitelor segmente ale aortei

| Segmentul aortic și proiecția | Poziția vârfului sondei | Unghiul de rotație |
|---|---|---|
| Valvă aortică, rădăcină, aortă ascendentă | | |
| Proiecție pe axa scurtă: 30-40° | Treimea mijlocie a esofagului | 30-40° |
| Proiecție pe axa lungă: 110-130° | Treimea mijlocie a esofagului | 120-140° |
| Arcul aortic | | |
| Proiecție pe axa scurtă | Partea superioară a esofagului | 0° |
| Proiecție pe axa lungă | Partea superioară a esofagului | 90° |
| Aorta descendentă | | |
| Proiecție pe axa scurtă | Treimea medie a esofagului, pe mai multe niveluri | 0° |
| Proiecție pe axa lungă | Treimea medie a esofagului, pe mai multe niveluri | 90° |

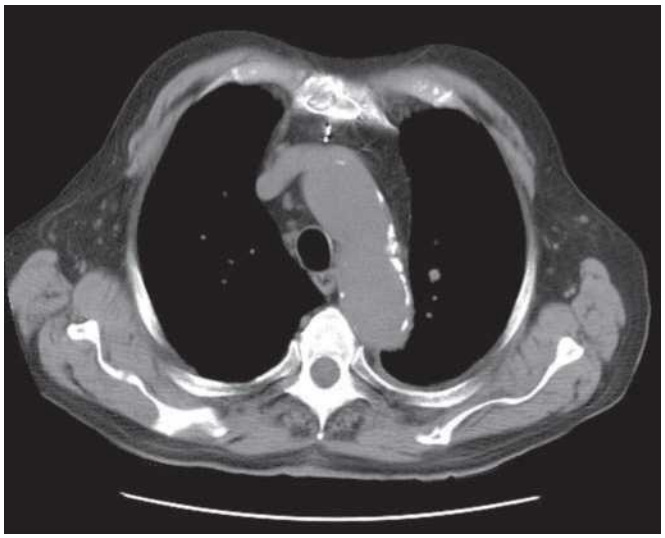

**Figura 3-15.** Tomografia computerizată fără substanță de contrast arată o calcificare intimală extinsă. Această calcificare intimală este mai puțin vizibilă atunci când este prezent contrastul endoluminal, deoarece ambele prezintă o luminozitate similară (coeficienți de atenuare).

## Tehnică și modalități

În ATC, câmpul imaginii este verificat printr-o scanare preliminară (topografie sau scanare). Delimitarea câmpului vizual determină volumul de date achiziționate, care pot fi ulterior reconstruite și afișate în funcție de programele de procesare informatică disponibile.

### Tomografie computerizată fără substanță de contrast

- Ține-ți respirația timp de 15-20 de secunde.
- Inițial, scanarea se efectuează fără administrare de substanță de contrast pentru a determina calcificarea, îngroșarea pereților și alte detalii care sunt mai bine vizualizate fără substanță de contrast.

De exemplu, hematomul intramural (când este recent) prezintă o densitate mare a semnalului (60-70 unități Hounsfield), care este cel mai bine recunoscută pe imaginile fără contrast (fig. 3-15 și 3-16).

### Tomografie computerizată cu substanță de contrast

- Ține-ți respirația timp de 15-20 de secunde.
- Injectați 1-2 ml/kg (80-150 ml) de contrast neionic utilizând un sistem de injecție sub presiune, la o rată de 3-5 ml/s, pentru a obține un contrast omogen.

Achiziția imaginilor începe cu o tehnică de detectare care identifică sosirea agentului de contrast la nivelul aortei sau după măsurarea timpului necesar pentru sosirea unui bolus salin de testare (fig. 3-17 până la 3-19).

Imaginile transaxiale obținute de la partea superioară a arcului aortic până la arterele femurale sunt reconstruite la intervale de 0,5 cm. Imaginile axiale pot fi reformatate pentru a produce imagini bidimensionale (2D) în orice plan sau imagini tridimensionale (3D) (fig. 3-20 și 3-21).

## Reformatarea și postprocesarea imaginii

Metodele de reformatare și procesare a imaginilor care sunt frecvente și ușor de utilizat includ reformatarea imaginilor 2D, reformatarea imaginilor multiplan pentru a afișa

**Figura 3-16.** Această tomografie computerizată transaxială fără substanță de contrast la un pacient cu insuficiență renală arată un anevrism mare al aortei toracice. Calcificarea este vizibilă, marcând poziția intimei și o delimitare vagă a lumenului față de un tromb mural.

planuri neaxiale (de exemplu, planul sagital sau orice alt plan sau planuri care permit vizualizarea corectă a aortei și a ramurilor acesteia) și

© ELSEVIER. Fotocopiar sin autorización es un delito.

proiecție de intensitate maximă, care amplifică semnalul maxim în orice secțiune. Imaginile 3D reformatate pot fi obținute prin vizualizare pe o suprafață umbrită și prin reconstrucție volumetrică (Fig. 3-22 și 3-23).

Unele stații de lucru mai noi au programe software specifice pentru studii vasculare care permit extragerea și vizualizarea vasului (aortei sau a altuia) cu o structură verticală, facilitând măsurătorile și alte studii (Fig. 3-24 până la 3-28). Majoritatea diagnosticelor se pun folosind imagini axiale; unele imagini procesate ajută la vizualizare, deși pot fi o sursă de inexactități.

*Textul continuă la pagina 49.*

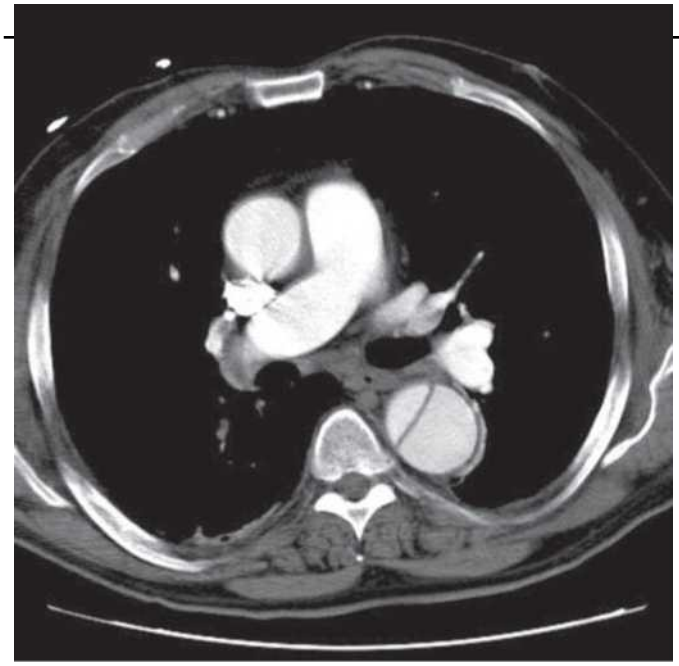

**Figura 3-17.** Această tomografie computerizată cu substanță de contrast arată un lambou intimal în aorta descendentă, fără prezența acestuia în rădăcina aortei, sugerând o disecție de tip B. Se recunoaște un artefact de atenuare ridicată deasupra aortei ascendente din cauza striațiilor derivate din reziduurile de contrast din vena cavă superioară, ceea ce poate sugera prezența unui lambou intimal în aorta ascendentă.

**Figura 3-18.** Această tomografie computerizată cu substanță de contrast a arcului aortic arată un lambou intimal în treimea medie a aortei descendente din arcul aortic. În această scanare mai veche, rezoluția este insuficientă pentru a defini clar lamboul mobil. Sunt prezente și artefacte striatale din cauza prezenței reziduurilor de contrast în vena cavă superioară.

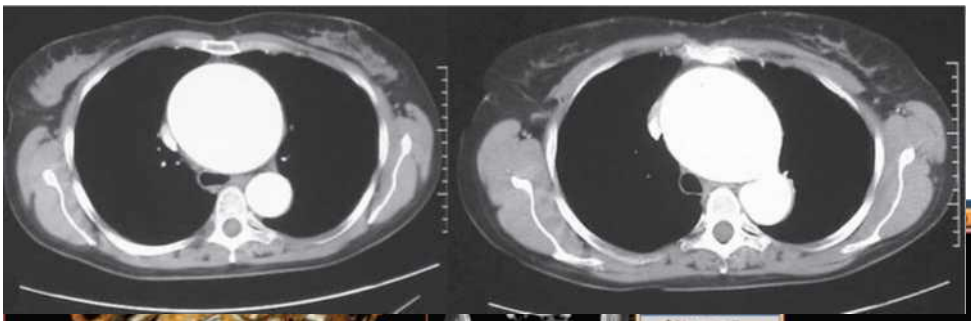

**Figura 3-19.** Aceste tomografii computerizate cu substanță de contrast ale aortei toracice arată un anevrism în aorta ascendentă. Diametrul porțiunii descendente este normal. Imaginea din dreapta este situată la nivelul podelei arcului aortic și prezintă o pliu a arcului sau o pseudocoarctație.

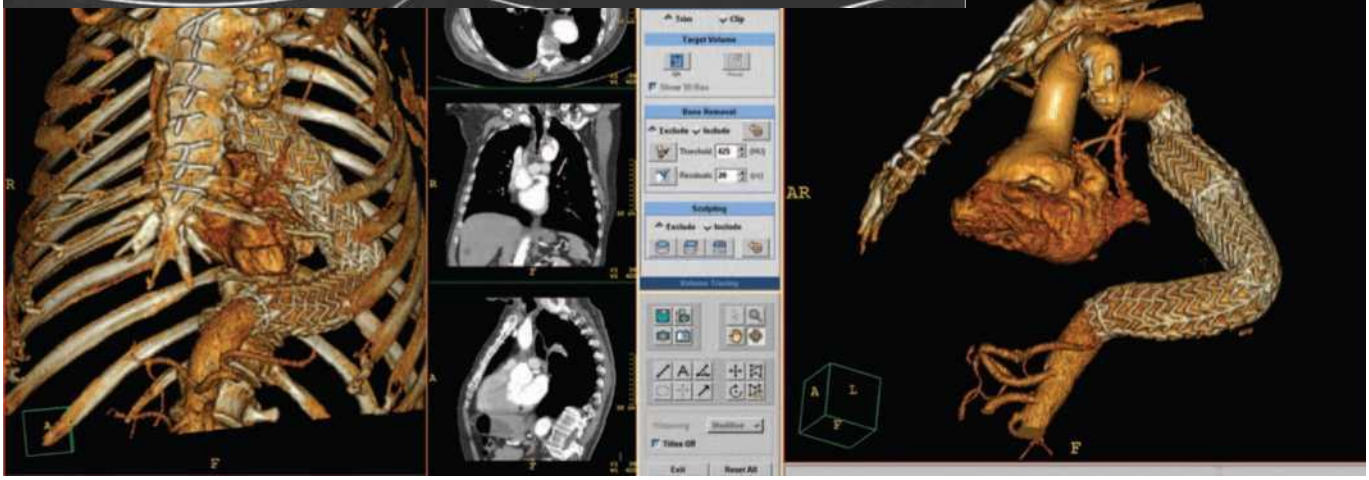

**Figura 3-20.** Imagini CT cu reconstrucție volumetrică 3D după administrarea de substanță de contrast. Imaginea reformatată din stânga prezintă firele sternale, cutia toracică, camerele inimii și aorta toracică cu o endoproteză. Imaginea din dreapta a fost obținută prin rotirea imaginii anterioare, folosind un software de extracție osoasă și editarea acesteia. Aceste modificări permit o vizualizare mai directă a aortei: detalii ale endoprotezelor suprapuse, calcificarea arcului aortic și traiectul pronunțat sinuos al arcului aortic.

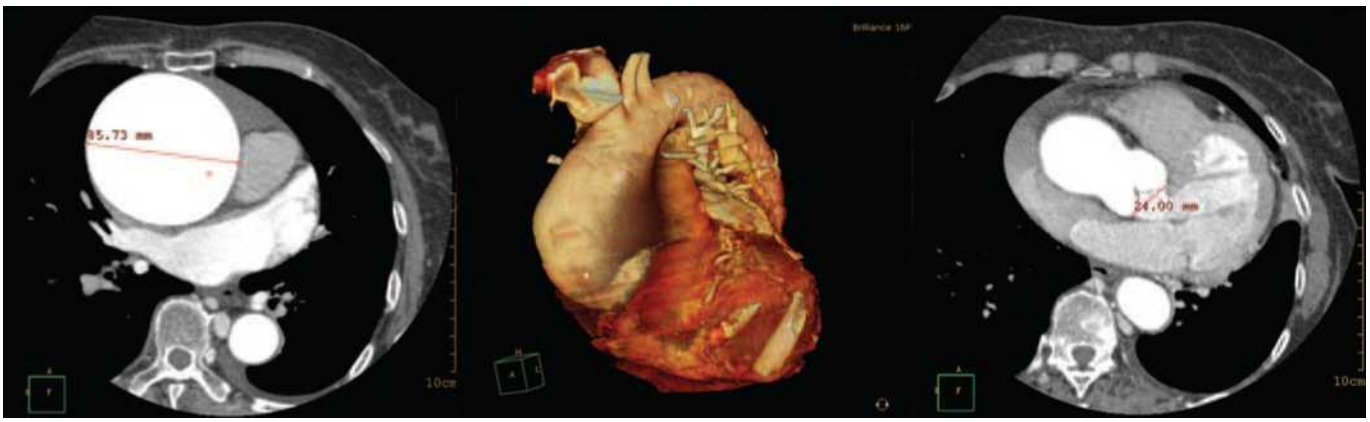


**Figura 3-21.** Aortografie CT a unui anevrism aortic ascendent: imagine axială și reconstrucție volumetrică. STÂNGA . Această imagine axială arată diametrul maxim al anevrismului; a permis măsurarea și a demonstrat absența unui lambou. CENTRU . Această imagine de reconstrucție volumetrică prezintă detaliile externe ale aortei, distribuția anevrismului și petele de calcificare. DREAPTA . Această imagine axială este un alt exemplu al funcției de măsurare; în acest caz, o grefă compozită de 24 mm ar fi potrivită.

**Figura 3-22.** Aortografie CT: imagine pe ecran și modalități de analiză. Un AAA infrarenal este vizualizat în trei proiecții. Panoul principal este o imagine sagitală oblică. Planurile de referință

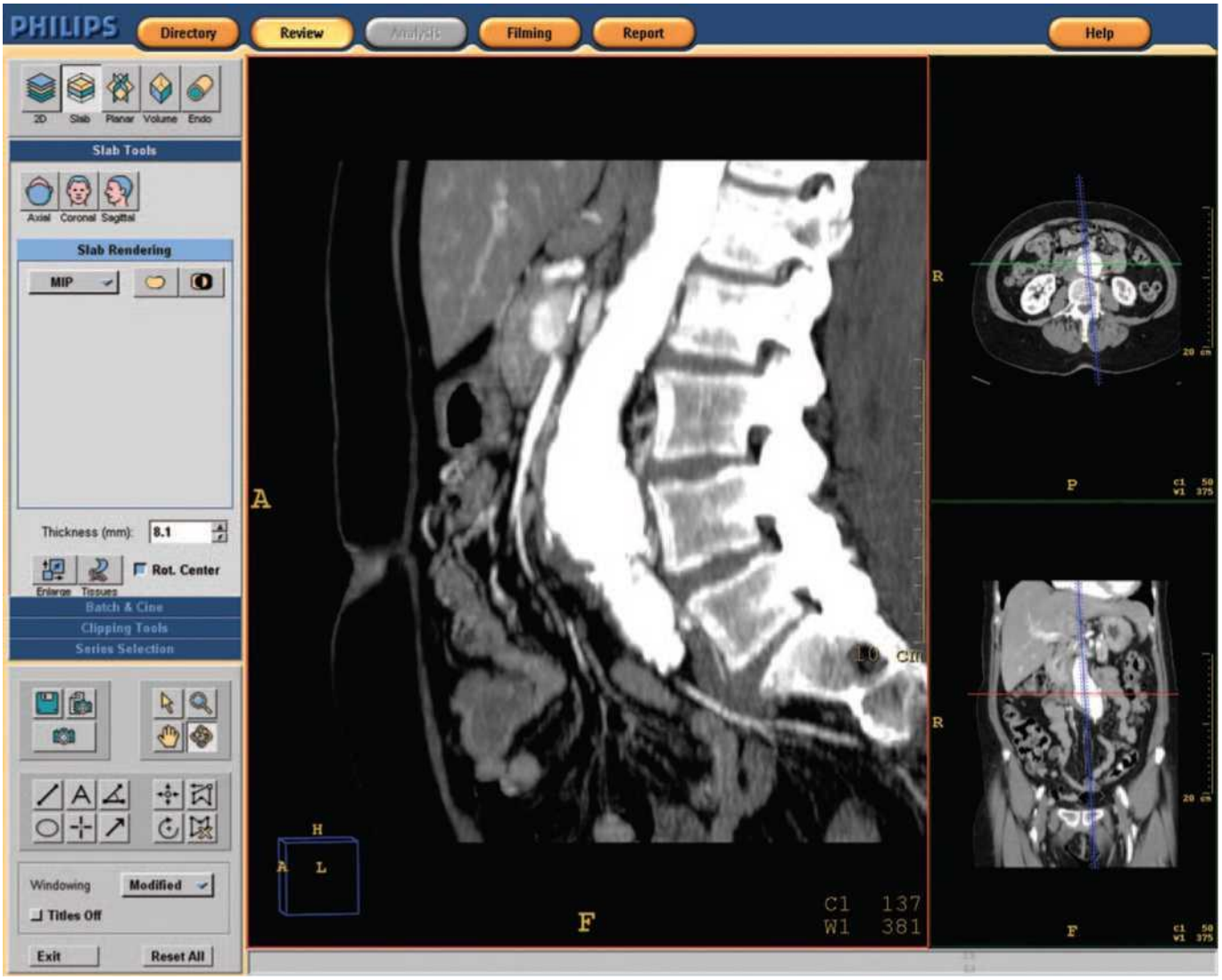


sunt reprezentate pe proiecțiile ortogonale corespunzătoare prin linii albastre continue (liniile albastre punctate indică grosimea secțiunii, așa cum este marcat și în bara de instrumente din stânga). Setul de date poate fi revizuit prin panoramare în proiecția sagitală, panoramare în sus și în jos în proiecția axială, panoramare înainte și înapoi în proiecția coronală sau rotire pe oricare dintre ele. În cadrul AAA este identificat un tromb mural neregulat.

© ELSEVIER. Fotocopiar sin autorización es un delito.

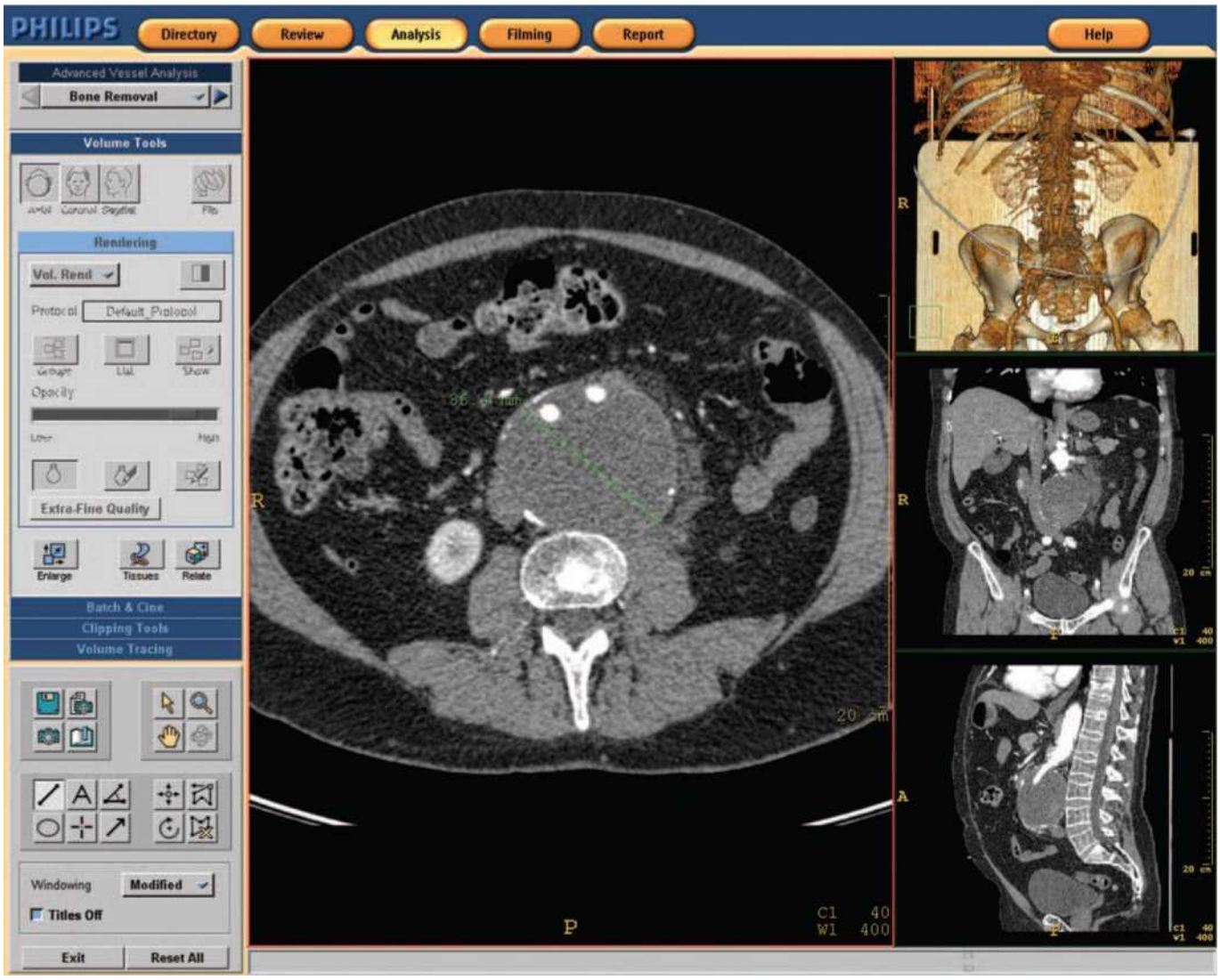


**Figura 3-23.** Aortografie CT: imagine pe ecran și modalități de analiză. Un AAA cu endoproteză este prezentat într-o proiecție axială ( CENTRU ), utilizând reconstrucția 3D ( DREAPTA SUS ), într-o imagine coronală ( DREAPTA CENTRU ) și într-o proiecție sagitală ( DREAPTA JOS ). Imaginea axială prezintă un AAA mare (măsurabil cu șubrele) cu tromboză în jurul ramurilor grefei și calcificări împrăștiate în toate secțiunile. Imaginea de reconstrucție volumetrică 3D prezintă doar aorta umplută cu substanță de contrast, adică doar lumenul aortei non-anevrismale și al grefei.

**Figura 3-24.** Aortografie CT: imagine pe ecran și modalități de analiză. Utilizarea anumitor modalități, cum ar fi analiza vasculară avansată, permite o reconstrucție multiplană curbă ( CENTRU )

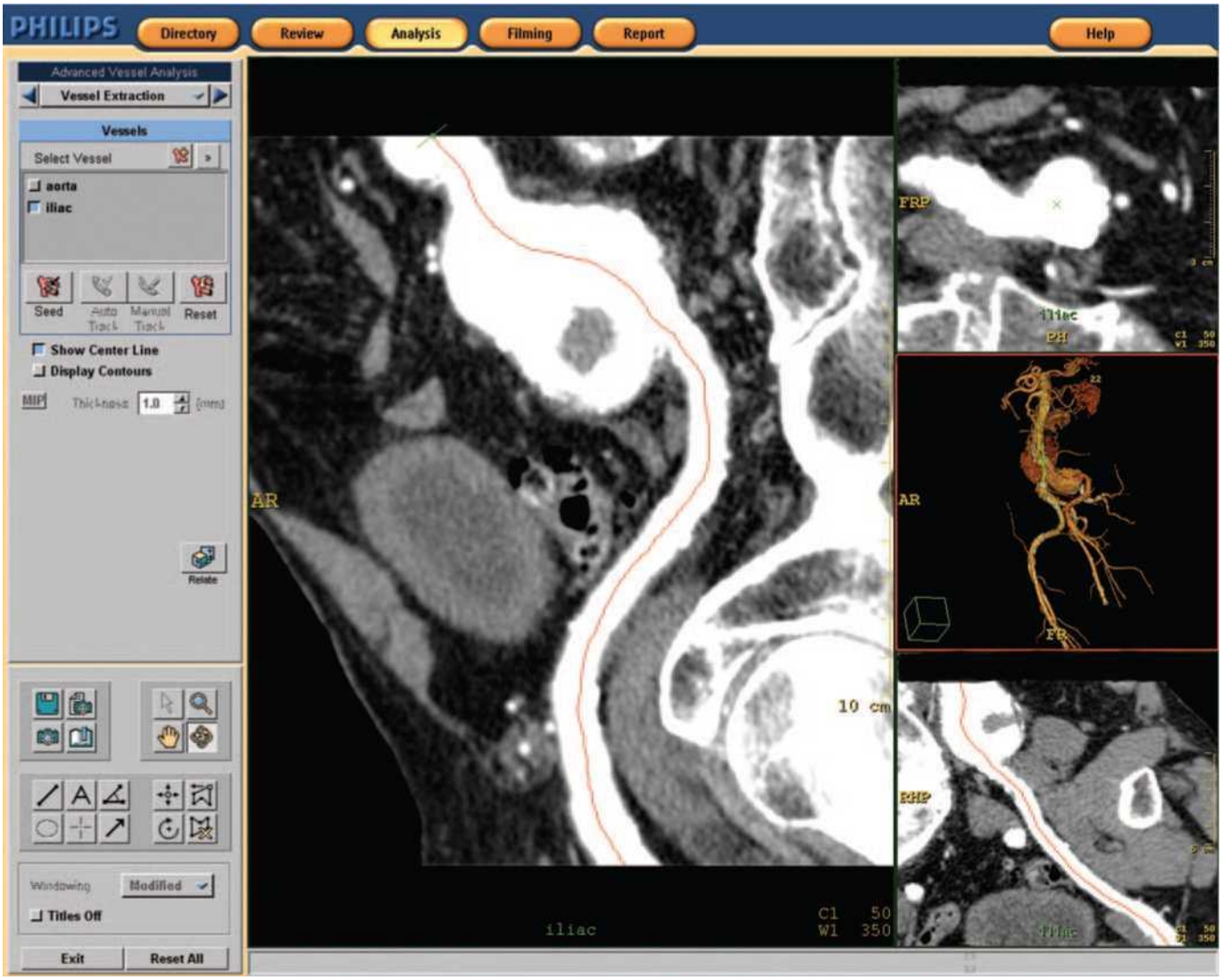


în care un anevrism este recunoscut nu în aortă, ci în artera iliacă dreaptă. Acest lucru a fost realizat prin plasarea markerilor în aortă proximal și distal față de locul de interes în studiile anterioare. Un tromb protrudează în lumen în planul de vizualizare, așa cum se vede cel mai bine în imaginea rectificată ( DREAPTA JOS ), DREAPTA SUS ȘI CENTRU SUS . Proiecții axiale și sagitale ortogonale.

© ELSEVIER. Fotocopiar sin autorización es un delito.

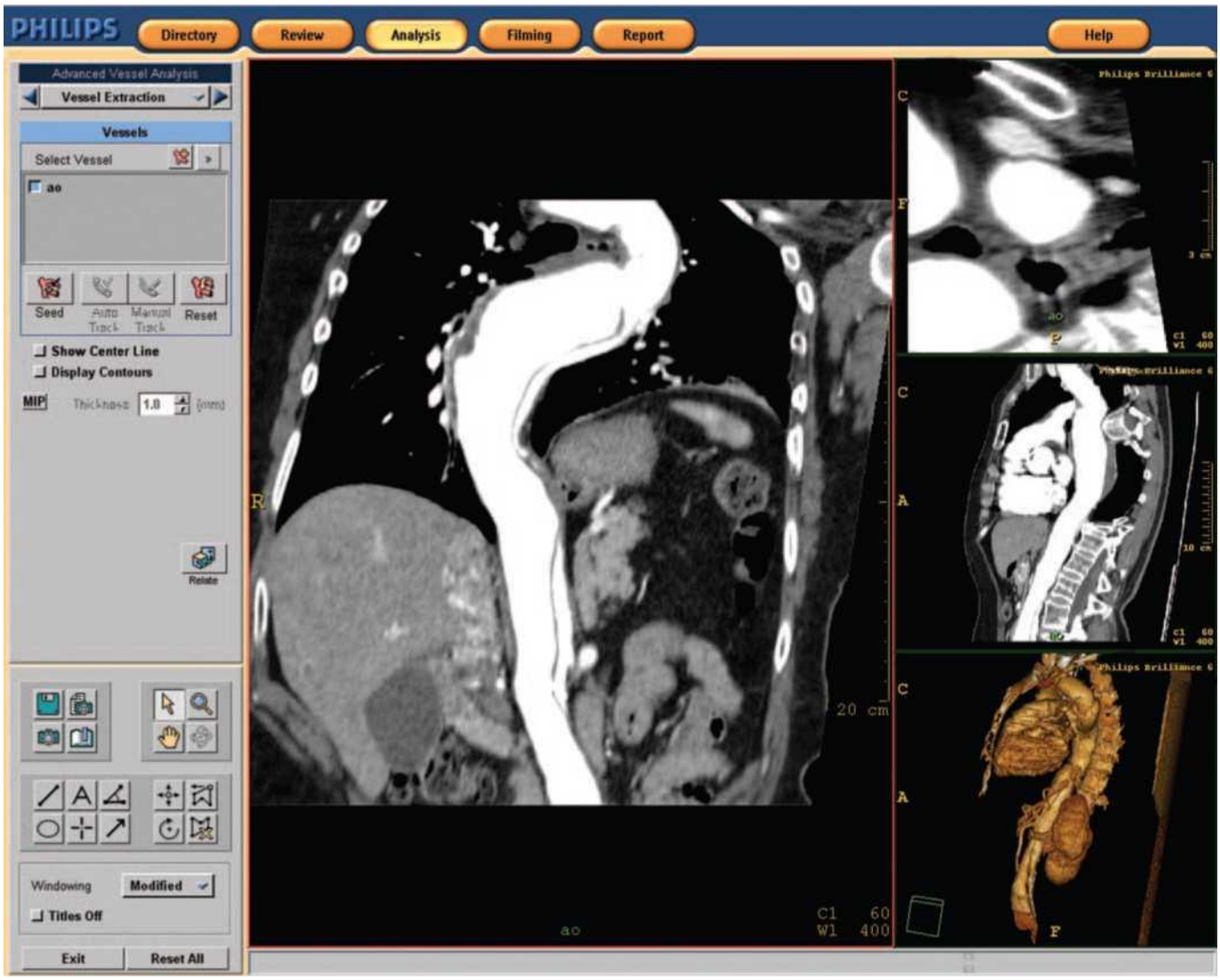


**Figura 3-25.** Aortografie CT: imagine pe ecran și modalități de analiză. Această reconstrucție multiplană curbă ( CENTRU ), efectuată cu analiză vasculară avansată, prezintă o disecție aortică descendentă, care a fost extrasă prin plasarea de markeri în aortă proximal și distal față de locul de interes în studiile anterioare. Lamboul și rupturile de intrare și reintrare sunt vizibile. DREAPTA SUS ȘI CENTRU SUS . Proiecții axiale și sagitale ortogonale. Funcția de reconstrucție volumetrică ( DREAPTA JOS ) este mai puțin potrivită pentru vizualizarea disecțiilor decât a anevrismelor.

**Figura 3-26.** Aortografie CT: imagine pe ecran și modalități de analiză. Această reconstrucție curbă multiplanară ( CENTRU ), efectuată cu analiză vasculară avansată, prezintă o disecție a aortei descendente, care a fost extrasă prin plasarea de markeri în aortă proximal și distal față de locul de interes în studiile anterioare. Pentru a planifica plasarea endoprotezelor, software-ul a

determinat și delimitat automat aria lumenului de-a lungul aortei vizualizate. Lumenul a fost caracterizat automat pe baza acestei zone și a diametrelor maxime și minime.

© ELSEVIER. Fotocopiar sin autorización es un delito.

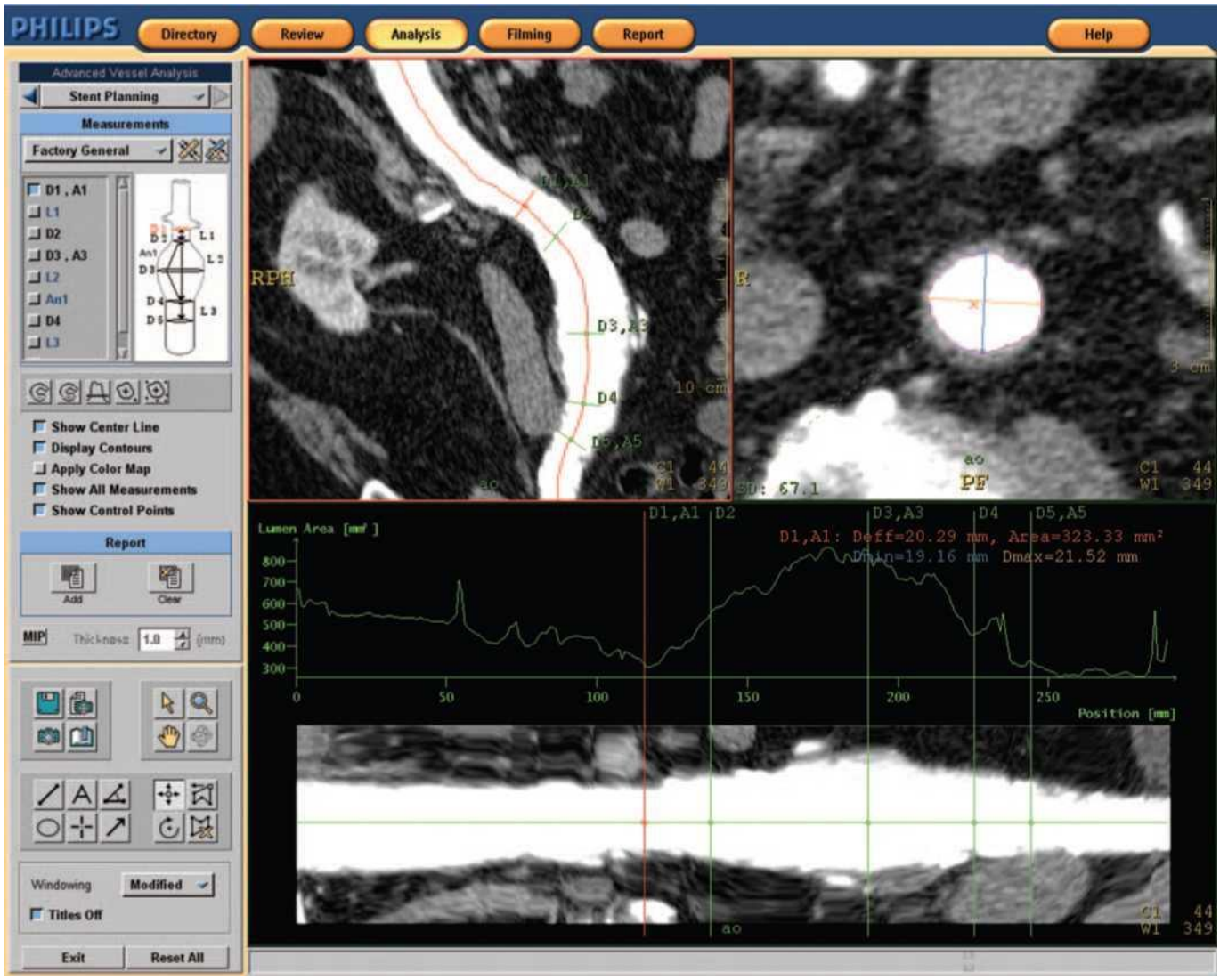


**Figura 3-27.** Aortografie CT: Imagine pe ecran și modalități de analiză. Această reconstrucție curbă multiplană ( PANOUL PRINCIPAL ), efectuată cu analiză vasculară avansată, prezintă o disecție aortică descendentă, care a fost extrasă prin plasarea markerilor în aortă proximal și distal față de locul de interes în studiile anterioare. Pentru a planifica plasarea endoprotezei, software-ul a determinat și delimitat automat aria lumenului de-a lungul aortei vizualizate. Lumenul este caracterizat automat pe baza acestei zone și a diametrelor maxime și minime. O imagine rectificată a aortei este prezentată în panoul inferior, iar ruptura de intrare, lamboul și ruptura de ieșire sunt identificate. Markerii au fost plasați în pozițiile convenționale corespunzătoare gâturilor superior și inferior ale AAA, pozițiilor de aterizare și diametrului maxim. Zonele și diametrele vasculare din fiecare dintre aceste zone sunt analizate. Diagrama și imaginea rectificată corespunzătoare a aortei prezentate mai jos reprezintă diametrele de-a lungul aortei și locația markerilor.

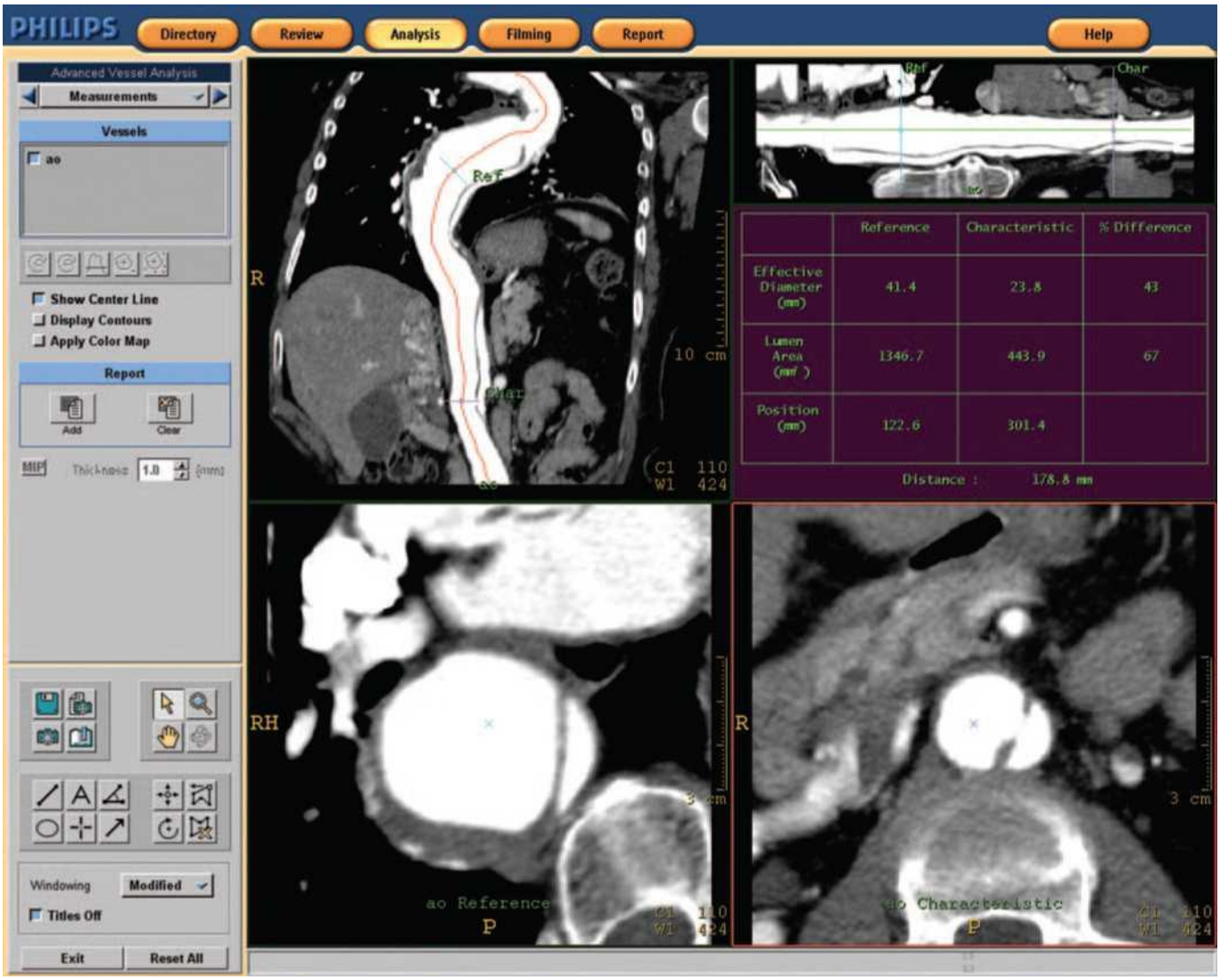


**Figura 3-28.** Aortografie CT: Imagine pe ecran și modalități de analiză. Folosind software de extracție a vaselor, se poate afișa un loc de referință și o serie de locații caracteristice și se poate efectua o analiză automată a diametrului, suprafeței luminale și distanței dintre locuri. STÂNGA SUS : Este afișată imaginea multiplană extrasă din aortă, permițând plasarea unui loc de referință și a markerilor caracteristici. STÂNGA JOS : Imaginea aortei la locul de referință, proiectată automat pe axa sa scurtă. Dreapta jos : Acest loc caracteristic, care în această imagine corespunde rupturii tractului de ejecție, este, de asemenea, proiectat automat pe axa scurtă. DREAPTA SUS : Calcule generate prin analiza automată la ambele locuri.

# YO IMAGISTICĂ PRIN REZONANȚĂ MAGNETICĂ AORTEI

Aortografia prin rezonanță magnetică (MRA) și angiografia prin tomografie computerizată helicoidală cu 64 de secțiuni (CTA) sunt în esență echivalente pentru evaluarea aortei din punct de vedere al performanței diagnostice, deși prezintă diferențe logistice. Singurele avantaje ale MRA față de CTA pentru diagnosticarea bolii aortice sunt absența expunerii la radiații și riscul minim indus de substanța de contrast. Problemele și potențialele limitări ale MRA includ accesul limitat la test în unele centre; timpi de scanare mai lungi; o adecvare mai redusă pentru evaluarea pacienților instabili sau în stare critică; artefacte de mișcare respiratorie la pacienții care nu își pot ține respirația suficient de mult timp; claustrofobie în timpul inserării în magnet; și o capacitate redusă de a identifica calcificările în comparație cu CTA.

Indicațiile obișnuite pentru angiografia de resonanță magnetică (ARM) în bolile aortice variază considerabil între centre. Acestea includ frecvent cazuri de sindrom Marfan, urmărirea disecției cronice de aortă, evaluarea unor disecții acute, hematoame intramurale (are o oarecare capacitate de a evalua îngroșarea peretelui și de a detecta sângele în interiorul acestuia), aortita cu celule gigante, aortita Takayasu și alte aortite (poate vizualiza îngroșarea peretelui și stenoza luminală), anevrisme inflamatorii și boli arteriale periferice asociate (Fig. 3-29). ARM este o alternativă la tomografia computerizată (CT) la pacienții cu insuficiență renală (Fig. 3-30).

## Tehnici și modalități

### Imagini cu ecou de spin

Imagistica ponderată T1 sau T2 (relaxare longitudinală versus relaxare transversală sau spin-spin) poate fi utilă pentru definirea îngroșării peretelui arterial și a hematoamelor intramurale. Pe imaginile ponderate T1, un hematom intramural seamănă cu aspectul peretelui din imaginile ponderate T2; sângele normal prezintă

© ELSEVIER. Fotocopiar sin autorización es un delito.

**Figura 3-29.** ARM. Resulta evidente la naturaleza sacular de la aorta toracoabdominal y también una cantidad variable de trombo mural y la elongación de la aorta, que justifica su aspecto retorcido. En este caso, los pliegues y el ligero aspecto retorcido de la aorta determinan una imagen de seudocoartación.

**Figura 3-30.** Paciente con insuficiencia renal al que se realizó una RM para evitar la nefrotoxicidad secundaria al contraste de la TC. La técnica de sangre negra muestra un aneurisma toracoabdominal muy grande localizado por detrás del corazón. La mayor parte del aneurisma corresponde a un trombo mural y la luz sólo es una fracción de toda la superficie transversal. La técnica de sangre negra puede sufrir artefactos por bajo flujo.

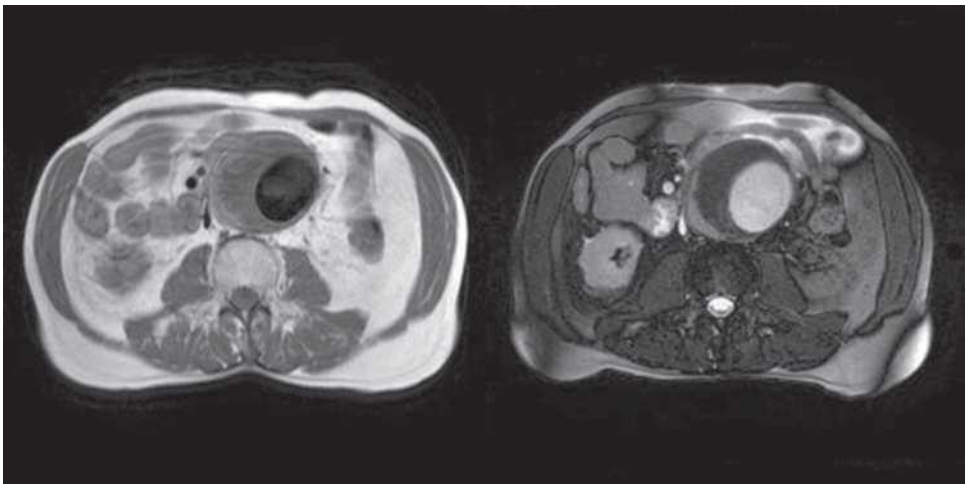

**Figura 3-31.** Secuencia de sangre negra (IZQUIERDA) y de sangre brillante (DERECHA) de un paciente con un aneurisma de la aorta abdominal con un gran trombo mural en forma de semiluna.

o intensitate mare a semnalului, iar sângele cu o vechime de 1-5 zile are o intensitate scăzută a semnalului.

## Studii despre sângele negru

Semnalul sanguin este suprimat, ceea ce este foarte util atunci când sângele se mișcă rapid. Aceasta este o tehnică lentă și foarte susceptibilă la artefacte, în special în proiecțiile longitudinale, în timp ce provocarea constă în a distinge sângele negru de alte structuri care apar negre, cum ar fi calcificările sau aerul (Fig. 3-31).

## Identificarea depozitelor de sânge

MRA cu substanță de contrast (MG) cu gadoliniu este principala modalitate radiologică pentru vizualizarea depozitelor de sânge (Fig. 3-32 până la 3-34). Gadoliniul scurtează timpul de relaxare T1 și amplifică semnalul intravascular, rezultând imagini similare cu aortografia în ceea ce privește stenozele, ramurile și colateralele. Permite obținerea rapidă a unui câmp vizual larg; sincronizarea corectă este esențială. Ca și în cazul aortografiei cu substanță de contrast, este indicată în principal pentru vizualizarea anevrismelor, dar prezintă și dificultăți în vizualizarea trombilor (cu excepția cazului în care aceștia creează un gol) sau a peretelui anevrismului. Poate afișa țesutul într-un aspect „fantomatic” și s-a demonstrat că poate vizualiza modificările inflamatorii din interiorul unui anevrism.

Imagistica cu timp de zbor (TOF) suprimă fundalul pentru a evidenția sângele care intră, care de obicei apare luminos. Indicația sa principală este detectarea anevrismelor și disecțiilor aortice. Această tehnică permite identificarea depozitelor de sânge fără utilizarea agenților de contrast. Cu toate acestea, TOF poate fi susceptibilă la artefacte, cum ar fi intensitatea ridicată a semnalului din grăsime sau sânge, care poate fi confundată cu fluxul sanguin. TOF bidimensional permite o achiziție rapidă, dar este susceptibilă la artefacte de mișcare. TOF tridimensional oferă o rezoluție spațială ridicată și este sensibilă la fluxul mediu spre mare, dar nu și la fluxul scăzut.

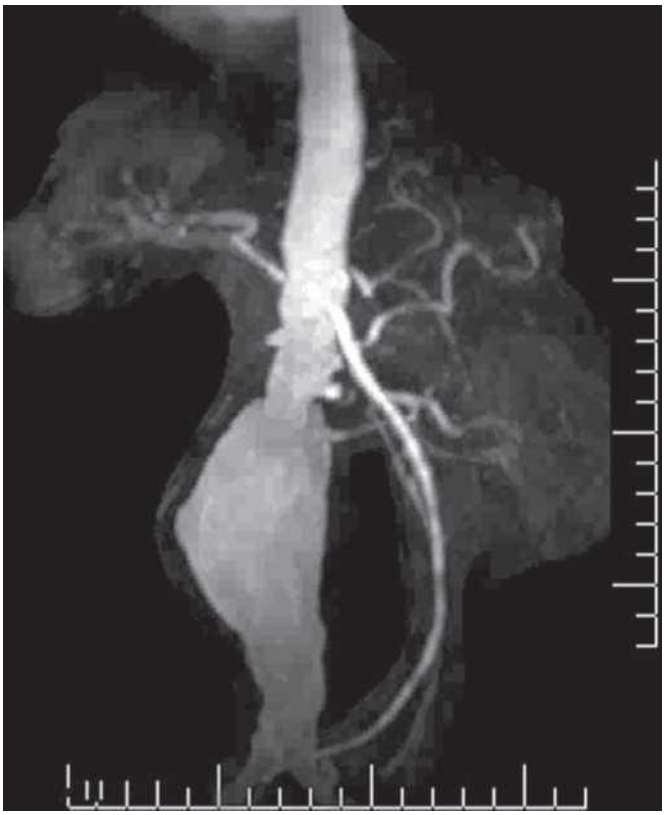

**Figura 3-32.** Această imagine cu intensificare a gadoliniului prezintă un AAA infrarenal. Lumina AAA este clar vizibilă cu gadoliniu, la fel ca și relația sa cu vasele care provin din aorta abdominală. Cu toate acestea, vizualizarea trombului mural este ambiguă și „fantomatică".

**Figura 3-34.** RMN. Această imagine cu contrast de gadoliniu prezintă îngustarea aortei descendente și ocluzia originii arterei subclaviculare stângi în boala Takayasu.

**Figura 3-33.** ARM. Esta imagen contrastada con gadolinio muestra un aneurisma toracoabdominal y muchas ramas vasculares. Algunas ramas se visualizan bien porque se proyectan separadas de otras estructuras rellenas de contraste (como la arteria torácica interna), mientras que otras se superponen y se visualizan de forma ambigua (los vasos del cayado).

© ELSEVIER. Fotocopiar sin autorización es un delito.

Cele mai frecvent utilizate proiecții sunt RMN-ul panoramic și RMN-ul transversal longitudinal (grosime de 8 mm). Proiecții oblice se obțin atunci când este necesar. Timpul de achiziție a imaginilor pentru secvențele de ecou de spin este de 25 de minute; pentru RMN-ul cineo, 15 minute; iar pentru RMN-ul cu substanță de contrast, 10 minute.

## Reformatarea și procesarea ulterioară a imaginilor

Datele obținute folosind MRA pot fi reformatate pentru a genera imagini 2D în orice plan sau imagini 3D. Tehnicile de reformatare și procesare a imaginilor utilizate în mod obișnuit includ reformatarea 2D, reformatarea imaginilor multiplan pentru a vizualiza planuri non-axiale (adică planul sagital sau orice alt plan sau planuri care permit vizualizarea clară a aortei și a ramurilor acesteia) și proiecția de intensitate maximă, care sporește puterea semnalului în orice secțiune. Imaginile reformatate 3D pot fi obținute prin vizualizare pe o suprafață umbrită și reconstrucție volumetrică. Diagnosticele sunt de obicei stabilite din imaginile brute; imaginile procesate ajută la vizualizare, dar pot introduce inexactități.

# AORTOGRAFIE DE CONTRAST

Aortografia a fost înlocuită ca test diagnostic fundamental pentru bolile aortice de către ETE, ecografie, angiografie CT și MRA, care permit vizualizarea disecțiilor, anevrismelor,

**Tabelul 3-3.** Comparație între diferitele tehnici radiologice pentru evaluarea aortei

| | ETT | Ecografie vasculară | ETE | TC | RM și ARM | Aortografie cu contrast |
|---|---|---|---|---|---|---|
| Util pentru vizualizarea secțiunilor anatomice | | | | | | |
| Rădăcina aortică | Bun | N / A | Excelent | Excelent | Excelent | Excelent |
| Aorta ascendentă | Bun-acceptabil | N / A | Acceptabil-bun | Excelent | Excelent | Excelent |
| Arcul aortic | Acceptabil | N / A | Acceptabil | Excelent | Excelent | Excelent |
| Aorta descendentă | Rău | N / A | Excelent | Excelent | Excelent | Excelent |
| Daune la ramuri | Nul | Bun | Rău | Excelent | Excelent | Excelent |
| Utilitatea pentru vizualizarea modificărilor patologice | | | | | | |
| Clape de disecție | Acceptabil | Excelent (abdominal) | Excelent | Excelent | Excelent | Foarte bun |
| Rupturi de disecție | Foarte rău | N / A | Foarte bun | Foarte bun | Acceptabil | Bun |
| Complicații cardiace | Excelent | N / A | Excelent | Acceptabil | Bun | Bun |
| Hematoame intramurale | Foarte rar | Bun (abdominal) | Excelent | Foarte bun | Foarte bun | Foarte rău |
| Ulcere penetrante | Nul | N / A | Bun | Foarte bun | Bun | Bun |
| Anevrisme | Acceptabil-bun | Excelent | Excelent | Excelent | Excelent | Bun |
| Tromb de perete | Rău | Excelent | Excelent | Excelent | Excelent | Nul |
| Ruptura de aortă | Nul | Acceptabil | Rău | Excelent | Bun | Rău |
| Anatomia extra-aortică | Foarte rău | Rău | Foarte rău | Excelent | Excelent | Foarte rău |
| Riscuri | | | | | | |
| Contrast | Nu | Nu | Nu | Da | Minim | Da |
| Radiații | Nu | Nu | Nu | Da | Nu | Da |
| Acces | Nu | Nu | Nu | Nu | Nu | Da |
| Căile respiratorii, esofag | Nu | Nu | Da | Nu | Nu | Nu |
| Modalități | | | | | | |
| Vizualizare multiplană | Nu | Nu | Da | Da | Da | Nu |
| Reconstrucție 3D | Da | Rău | Da | Da | Da | Da |
| Portabilitate | Da | Da | Da | Nu | Nu | Nu |
| Potrivit pentru pacienții în stare critică | Da | Da | Da | Da | Nu | Da |
| Potrivit pentru a ghida intervenții | Nu | Ceva | Da | Da | Da | Da |

MRA, angiografie prin rezonanță magnetică; ETE, ecocardiografie transesofagiană; TTE, ecocardiografie transtoracică; NA, nu se aplică; RMN, imagistică prin rezonanță magnetică; CT, tomografie computerizată.

Hematoamele intramurale, ulcerele penetrante, afectarea ramurilor aortice și ateroscleroza aortică asociată sunt constatări frecvente. Pe lângă riscurile asociate cu contrastul și radiațiile, aortografia cu substanță de contrast prezintă riscuri legate de accesul și embolizarea aterotrombozei. Aortografia continuă să joace un rol limitat în diagnosticarea unor procese aortice, cum ar fi ruptura traumatică sau ulcerele penetrante, precum și în afectarea ramurilor aortice. Deși mai puțin utilă ca test diagnostic, aortografia cu substanță de contrast a devenit esențială pentru ghidarea intervențiilor endovasculare aortice (AVE).

## Tehnici și modalități

Pentru a efectua aortografie cu substanță de contrast, se injectează 20-40 ml de substanță de contrast folosind un sistem de injecție presurizată și se obțin imagini radiografice multiple (cu sau fără cineradiografie). Angiografia digitală convențională cu substrcție atinge o rezoluție excelentă și este considerată o tehnică adecvată pentru ghidarea intervențiilor (Fig. 3-35). Rezoluția spațială este de 3-4 linii/mm, puțin mai mică decât cea obținută prin radiografiile simple și se obține atunci când imaginea este intensificată până la un diametru de 40 cm. Modalitățile de reformatare și post-procesare a imaginii includ analiza diametrului, reconstrucția 3D și reconstrucția 3D rotațională. Tehnologia ecranelor plate a crescut semnificativ rezoluția imaginii.

## INSPECȚIE CHIRURGICALĂ

Anterior, inspecția chirurgicală a aortei era relativ frecventă, atunci când tehnicile de diagnostic radiologic erau mai puțin fiabile. În ciuda progreselor remarcabile în studiile radiologice, această nevoie de inspecție chirurgicală în bolile aortice nu a fost complet eliminată.

**Figura 3-35.** Aortografía de sustracción digital con contraste. Se muestran la aorta y sus ramas. La presencia de solapamiento entre las estructuras en una proyección obliga a realizar proyecciones múltiples para poder ver las lesiones completas.

## I RESUMEN

- Evaluarea clinică printr-un *istoric medical detaliat și un examen fizic nu se efectuează de obicei* , chiar dacă ar putea ajuta foarte mult la distingerea unui proces aortic de altul. Aceasta stabilește urgența clinică a bolii aortice mai bine decât orice altă tehnică și identifică, de asemenea, cauza care stă la baza acesteia. Hipertensiunea arterială rămâne cel mai mare factor de risc pentru dezvoltarea și progresia - bolilor aortice. Înțelegerea diferențelor dintre durerea toracică în sindroamele aortice acute și cea cauzată de sindroamele ischemice acute este extrem de valoroasă.
- *Radiografia simplă* oferă indicii diagnostice. Dovezile radiologice ale anomaliilor la nivelul aortei ar trebui, cel puțin, să îndemne la prudență în evaluarea cauzei durerii toracice.
- *Ecocardiografie* și *ecografie vasculară. Ecocardiografia transtoracică* (ETT) are o utilitate limitată pentru evaluarea aortei, dar este un test puternic pentru evaluarea complicațiilor cardiace ale disecției și, în unele cazuri, permite diagnosticarea disecției proximale. Ecocardiografia transesofagiană (ETE) este un instrument practic și puternic pentru evaluarea bolii aortei toracice, deși eficacitatea sa depinde de disponibilitate și de experiența practicianului care o efectuează.
- *Aortografia CT (CTA)* este un test puternic și ușor de efectuat pentru vizualizarea tuturor formelor de boală aortică. Noile tehnologii au propulsat CT-ul în prim-planul testelor de diagnostic pentru boala aortică. Toxicitatea substanței de contrast pune probleme în unele cazuri.
- *Aortografia prin rezonanță magnetică (MRA)* este probabil cel mai sofisticat test pentru vizualizarea aortei. Cu toate acestea, disponibilitatea sa este mai variabilă și nu este potrivită pentru evaluarea pacienților în stare critică, deoarece necesită mult timp și îngreunează monitorizarea pacientului. Unele tipuri de dispozitive implantate, cum ar fi defibrilatoarele declanșatoare (ICD) și stimulatoarele cardiace, contraindică RMN-ul. Absența toxicității semnificative induse de substanța de contrast este singurul avantaj al RMN-ului față de tomografia computerizată (CT).
- *Aortografia cu substanță de contrast* nu mai este un test diagnostic de primă linie pentru majoritatea bolilor aortice și nu a fost niciodată un test adecvat pentru evaluarea diametrului luminal maxim al anevrismelor din aorta descendentă și abdominală. Aceleași informații pot fi obținute acum și cu ajutorul tomografiei computerizate. Noua utilitate a aortografiei în bolile aortice nu este diagnostică, ci mai degrabă de a ghida intervențiile aortice.
- Comparația detaliată între tehnicile radiologice avansate pentru evaluarea aortei este rezumată în Tabelul 3-3.

## Literatură


1. Lynch RM: Acuratețea examinării abdominale în diagnosticul anevrismului aortic abdominal nerupt. Accid Emerg Nurs 2004;12:99-107.
2. Karkos CD, Mukhopadhyay U, Papakostas I și colab.: Anevrismul aortic abdominal: rolul examenului clinic și al detectării oportuniste. Eur J Vasc Endovasc Surg 2000;19:299-303.
3. Fink HA, Lederle FA, Roth CS și colab.: Acuratețea examenului fizic pentru detectarea anevrismului aortic abdominal. Arch Intern Med 2000;160:833-836.

Această pagină a fost lăsată intenționat goală

CAPITOL

# Disecție aortică acută

## PUNCTE CHEIE

- Disecția de aortă (DA) apare în principal ca o complicație a hipertensiunii arteriale cronice, deși la pacienții mai tineri poate fi legată de sindromul Marfan, aortopatia asociată cu valva aortică bicuspidă, tulburările ereditare , sarcina și consumul de cocaină crack.
- Clasificarea subliniază evoluția naturală diferită a DAA care afectează aorta ascendentă față de cea care afectează aorta descendentă.
- Suspiciunea clinică rămâne fundamentală pentru detectarea precoce.
- CT, ETE și MRA sunt teste excelente pentru diagnosticarea - daunelor aortice aortice (DAA).
- Pe lângă diagnosticarea DAA, trebuie detectate și complicațiile acesteia.
- Cazurile de tip A cu tamponadă pericardică sunt urgențe clare.
- Tratamentul medical are ca scop stabilizarea tensiunii arteriale și reducerea riscului de ruptură.
- Repararea chirurgicală este tratamentul convențional în toate cazurile operabile de tip A și trebuie efectuată urgent.
- Tratamentul medical este de obicei utilizat în mod convențional pentru disecția de tip B necomplicată.

## Yo DEFINIȚII ȘI TERMINOLOGIE UTILIZATE ÎN SINDROMURILE AORTICE ACUTE

*Disecția de aortă* este o ruptură care penetrează intima și ajunge la peretele aortic (ruptură intimală), permițând sângelui luminal să pătrundă în perete. Aceasta duce la formarea unui lumen fals separat de lumenul adevărat printr-un lambou intimal. *Disecția acută de aortă* este definită ca o disecție de aortă care apare în decurs de două săptămâni de la debutul durerii. (Baza acestei definiții este că cea mai mare mortalitate se observă în primele două săptămâni. Cu toate acestea, clasificarea ca acută, subacută sau cronică este arbitrară și nu este utilă pentru diagnostic sau tratament.1 )

Tratatul original al lui Laennec a folosit termenul **an évrisme disséquante* * (anevrism disecant) pentru a descrie disecția de aortă. Cu toate acestea, *anevrism disecant* nu este un termen precis și nu ar trebui utilizat din cauza diferențelor de patogeneză, evoluție, complicații radiologice și tratament între disecții și anevrisme, precum și a confuziei existente. *Se preferă* termenul * disecție acută de aortă*. O *disecție* este o ruptură a intimei care ajunge la perete, formând un lumen nou, lumenul fals, al cărui perete are doar o grosime parțială. Un *anevrism* este o dilatare definită patologic a aortei, cu un perete care conține toate cele trei straturi normale. Clinic (și radiologic), este definit printr-un diametru transversal de peste 1,5 ori mai mare decât cel așteptat. Un *pseudoaneurism* (anevrism fals) este definit patologic ca o dilatare a unei cavități sau a unui vas cu un perete cu grosime doar parțială. Clinic (și pe baza tehnicilor radiologice), se presupune că există atunci când gâtul care leagă camera sau vasul principal de camera dilatată are un diametru mai mic de 50% din cel al segmentului dilatat corespunzător. Aceste definiții și terminologie sunt potrivite pentru patologi și clinicieni.

Disecțiile acute de aortă, anevrismele rupte, pseudoaneurismele rupte și variantele de hematoame intramurale și ulcere penetrante ale peretelui aortic sunt toate sindroame aortice acute. Între ele se pot suprapune unele aspecte, astfel încât un hematom intramural se poate dezvolta într-o disecție aortică acută, un anevrism poate diseca, iar un ulcer penetrant poate duce la un hematom intramural sau la o ruptură.

## I. ETIOLOGIE ȘI INCIDENȚĂ

Disecția acută de aortă (DAA) este cea mai frecventă boală aortică catastrofală. Prevalența estimată este de 10-30 de cazuri la un milion de persoane pe an, ceea ce este mult mai mare decât în cazul oricărui alt tip de boală aortică catastrofală și de două ori mai mare decât frecvența rupturii unui anevrism aortic abdominal. Majoritatea cazurilor afectează persoanele cu vârsta peste 40 de ani, de obicei cu antecedente de hipertensiune arterială. Există o predominanță masculină semnificativă (de două până la trei ori mai mare), deși DAA la femei are o rată a mortalității mai mare, atât în cazul operațiilor, cât și în cazul neoperațiilor.<sup> 2</sup> Semnele de ruptură, cum ar fi hematoamele periaortice și revărsatele pleurale și pericardice, sunt mai frecvente la femei.<sup> 2</sup>

Aproximativ 7% din disecțiile de aortă (DA) afectează persoanele

© 2010. Elsevier España, S.L. Reservados todos los derechos

sub 40 de ani, fără predominanță de sex și sunt de obicei asociate cu afecțiuni moștenite (de exemplu, sindromul Marfan), cauze congenitale (de exemplu, valvă aortică bicuspidă), antecedente de intervenții chirurgicale cardiace sau aortice, aortă hipertrofică [sau] sarcină. Mortalitatea în rândul pacienților cu DA sub 40 de ani este comparabilă cu cea a pacienților peste această vârstă. Consumul de cocaină [crack] este mai frecvent ca și cauză a DA la pacienții mai tineri [și,] de asemenea, pare a fi mai probabil să fie asociat cu disecția aortei distale. Din fericire, puține cazuri ( [0,2] %) de DA apar în timpul sarcinii, dar în cadrul micului subgrup de DA la femeile sub 40 de ani, 12% sunt asociate cu sarcina.

Pacienții cu disecție aortică de tip A care au antecedente de intervenții chirurgicale cardiace sunt mai puțin predispuși la dureri toracice, la tamponadă la debut sau la repararea chirurgicală . Factorii care prezic decesul includ vârsta peste 70 de ani, antecedentele de înlocuire a valvei aortice, hipotensiunea arterială și șocul și insuficiența renală.<sup> 6</sup>

Este încurajator faptul că mortalitatea cauzată de DAA s-a redus cu aproape jumătate în ultimii 20 de ani.

## EVOLUȚIE NATURALĂ

Ca și în cazul altor procese cardiovasculare, se observă o variație circadiană și sezonieră izbitoare în ceea ce privește incidența disecției de aortă (DA), care este cea mai mare între orele 6:00 și 12:00 , atinge vârfuri între orele 8:00 și 9:00 și este mai frecventă în lunile de iarnă.<sup> 7 </sup> Mortalitatea cauzată de DA netratată este independentă de climă. <sup>8 </sup> Mortalitatea cauzată de DA netratată depinde de: 1) timpul scurs de la debut; 2) localizarea afectării aortice (proximală sau distală), care este principalul factor de risc, deoarece afectarea aortei ascendente prezintă un risc mult mai mare decât afectarea aortei descendente; 3) dezvoltarea complicațiilor, cum ar fi ruptura (intrapericardică sau la alte niveluri), insuficiența valvei aortice, afectarea ramurilor sau organelor vasculare, hipotensiune arterială și șoc; 4) vârstă; și 5) patologii asociate.

Rata mortalității pentru o disecție aortică (DAD) de tip A nereparată este de 20% la 24 de ore, 30% la 48 de ore, 40% la o săptămână și 50% la o lună,<sup> 1 </sup> ceea ce face ca DDA de tip A să fie o urgență chirurgicală. Datele din *Registrul Internațional de Disecție Aortică* demonstrează că, în această epocă, rata mortalității pentru DDA proximal (tipul A) nereparat este mult mai mare decât rata mortalității pentru DDA distal (tipul B) nereparat (58% față de 11%).<sup> 9,10</sup>

Rata mortalității intraspitalicești pentru disecția de aortă de tip A este de 32,5%. Factorii predictivi ai mortalității intraspitalicești în această afecțiune includ vârsta peste 70 de ani, apariția bruscă a durerii toracice, hipotensiune arterială/șoc/tamponadă, lipsa pulsului și anomalii ale electrocardiogramei.<sup> 10</sup> Pacienții vârstnici cu disecție de aortă de tip A prezintă adesea dureri toracice mai puțin tipice, mai puține semne și o incidență mai mare de hipotensiune arterială, accident vascular cerebral și deces.<sup> 11</sup>

**Tabelul 4-1.** Complicații ale disecției acute de aortă și cauze ale mortalității

| Complicații la momentul prezentării | Cauzele decesului |
|---|---|
| Blocaj (12%) | Ruptură în spațiul pericardic (tamponadă fulminantă) |
| Ischemie a membrelor (8%) | Insuficiența aortică torențială |
| Ischemie mezenterică (8%) | Infarct miocardic |
| Ischemie miocardică (8%) | |
| | Ruptură în spațiul pleural stâng (sângerare) |
| Edem pulmonar acut (6%) | Ruptură în retroperitoneu sau mediastin |
| Accident vascular cerebral (2%) | Ictus |
| | Insuficiență de organe |
| | Complicații multiple simultane |

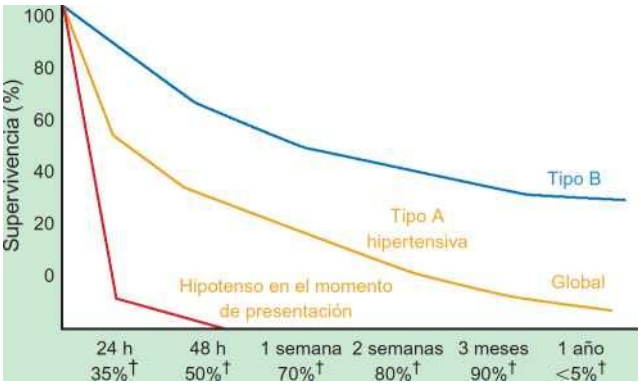


**Figura 4-1.** Istoricul natural al DSA netratat. Pacienții cu DSA care debutează cu hipotensiune arterială au dezvoltat deja complicații grave și prezintă un risc extrem de ridicat. Un sfert dintre pacienți se încadrează în acest grup. Majoritatea au DSA de tip A cu tamponadă, RA sau ocluzie coronariană. Deces .

Aceste afecțiuni duc la instabilitate hemodinamică, care rămâne principalul predictor atât al mortalității netratate, cât și al celei chirurgicale (Fig. 4-1).<sup> 12</sup> Diagnosticul și intervenția precoce în cazul disecției de aortă (DDA) de tip A sunt esențiale pentru a evita instabilitatea hemodinamică. Complicațiile prezintă un risc ridicat și trebuie identificate pentru a permite un tratament adecvat: DDA proximal cu complicații trebuie evaluat pentru o reparare chirurgicală urgentă, iar DDA distal cu complicații trebuie supus unei intervenții chirurgicale de reparare rapidă (și posibil endovasculare), în loc să se încerce un tratament medical. Ruptura este o complicație de temut în orice formă de disecție aortică. Deoarece atât disecțiile proximale, cât și cele distale se pot extinde distal până la bifurcația aortoiliacă, incidența complicațiilor renale și mezenterice este aproximativ aceeași în ambele tipuri de DDA (A și B). DDA de tip A (proximal) este mai probabil să fie complicat și expune inima la dezvoltarea unor complicații care pun viața în pericol.

## COMPLICAȚII

Mortalitatea în disecția de aortă este o consecință a complicațiilor (Tabelul 4-1). Printre complicații se numără ruptura, tamponada, regurgitația aortică acută (RA) și ischemia miocardică.

## PATOGENEZĂ

Se crede că evenimentul care inițiază DAA este o ruptură prin intimă până la treimea medie sau profundă a mediei.

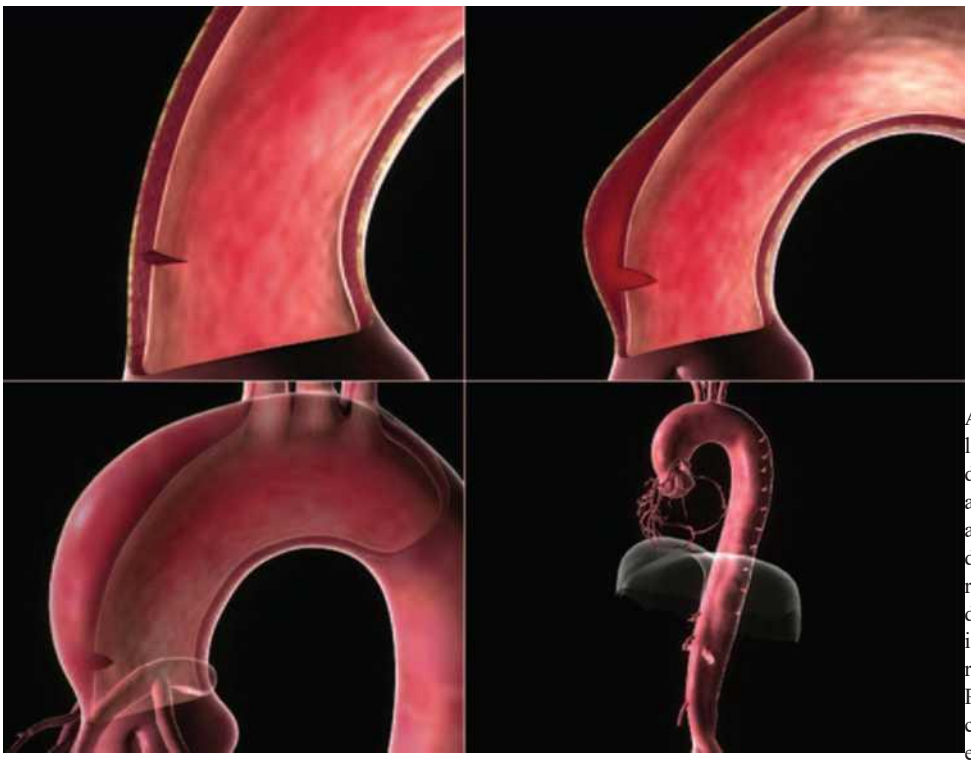

**Figura 4-2.** Patogeneza disecției aortice de tip A. Cea mai frecventă formă de disecție aortică își are originea la rădăcina aortică; de obicei, apare o ruptură de 2 cm deasupra cuspidei drepte a valvei aortice, în curbura externă a aortei, permițând sângelui luminal să pătrundă în perete, cu formarea și propagarea unui lumen fals care se separă între straturile concentrice de lamele de elastină distal de bifurcația aortică, în general până la artera iliacă comună. Lamboul intimal este de obicei foarte mobil.

Aceasta creează o situație optimă pentru extinderea disecției prin planurile mediale (Fig. 4-2 până la 4-4). Ruperea intimală poate apărea spontan sau atunci când aorta este manipulată ( intervenție coronariană percutanată, bypass coronarian, chirurgie valvulară, chirurgie sau coarctație aortică sau alte tipuri de stenturi arteriale periferice). Cauzele care stau la baza slăbiciunii musculare și a susceptibilității la disecție nu sunt bine înțelese în acest moment. Pot exista mai multe forme de susceptibilitate (stres hemodinamic repetat din cauza hipertensiunii arteriale; deficit intrinsec de țesut conjunctiv, cum ar fi deficitul de biglucan la șoareci; aortita [inflamatorie] ; traumatisme).

Ruptura inițială și primară este definită ca ruptura primară sau punctul de intrare (pentru sânge) (Fig. 4-5). Sângele sub presiune din media aortică o disecă longitudinal între straturile concentrice ale lamelelor de elastină, creând un lumen fals. Din motive care nu sunt pe deplin înțelese, disecția peretelui aortic progresează mai mult anterograd decât retrograd. Separarea mediii dintre lamelele concentrice de elastină are loc de obicei la o treime până la două treimi din circumferința peretelui aortic. Este mai frecvent ca disecția să se extindă distal, ajungând sau chiar dincolo de bifurcația iliacă și în artera iliacă stângă. Lumenul fals este paralel cu curbura mare a aortei; prin urmare, în aorta descendentă, lumenul fals este de obicei lateral față de lumenul adevărat, dar poate fi spiralat și poate lua o formă de „cârlig".

Aproximativ 70% din rupturile de disecție aortică de tip A sunt localizate în aorta ascendentă. Majoritatea (>80%) se găsesc în primii 4 cm deasupra cuspidei coronare drepte, urmând curbura externă a aortei (locul cu cele mai mari forțe hemodinamice și torsionale asupra aortei); aproape toate rupturile rămase sunt localizate în următorii 4 cm. Aproximativ 20% dintre rupturi sunt localizate în aorta proximală distală (distal de joncțiunea arterei subclaviculare stângi cu aorta descendentă la inserția ligamentului arterial, care este ruptura tipică pentru o disecție de tip B) și reprezintă o extensie retrogradă (Fig. 4-6). Aproximativ 10% dintre rupturi își au originea în arcul aortic, iar disecția retrogradă a lumenului fals are ca rezultat o disecție aortică (DSA) de tip A. Prin urmare, în DSA de tip A, intervenția chirurgicală asupra aortei ascendente elimină ruptura inițială în majoritatea cazurilor, deși în altele, procedura trebuie extinsă la arc pentru a repara o ruptură primară la acest nivel. Rupturile pot fi localizate și în arcul sau aorta abdominală și se pot extinde anterior sau posterior pe o lungime variabilă sau pot afecta ramuri ale arcului și se pot extinde retrograd în aortă.

Ramurile mici care provin din aortă, cum ar fi arterele intercostale sau spinale, sunt adesea rupte de ruptura intimală, ceea ce generează mici rupturi secundare (intrare) care permit și ele fluxul sanguin de intrare sau de ieșire și contribuie frecvent la persistența lumenului fals.

Lumenul fals se poate reconecta cu lumenul adevărat printr-o ruptură de reintrare. Acest fenomen reduce parțial presiunea din lumenul fals (făcându-l mai puțin probabil să se umfle și să ocludeze ramurile vasculare), crește fluxul prin acesta (reducând riscul de tromboză a lumenului fals) și poate reduce pulsatilitatea acestuia.

Dacă presiunea din lumenul fals este mai mare decât cea din lumenul adevărat, ramurile vasculare se pot ocluza, ducând la sindroame de perfuzie deficitară într-un pat arterial (coronarian, cerebral, renal, mezenteric). Ocluzia vaselor membrelor poate duce la lipsa pulsului, deși cea mai specifică constatare în boala arterială (BAA) sunt deficiențele pulsului migrator.

Majoritatea rupturilor primare au o lungime de 1 cm sau mai mult (câțiva centimetri) (Fig. 4-7). O ruptură de această dimensiune este considerată mai probabilă a fi cauza disecției decât o consecință a acesteia (leziune secundară). Identificarea rupturii intimale responsabile este esențială pentru a se asigura că intervenția chirurgicală sau intervenția o îndepărtează cu succes și întrerupe fluxul și presurizarea lumenului fals.

© ELSEVIER. Fotocopiar sin autorización es un delito.

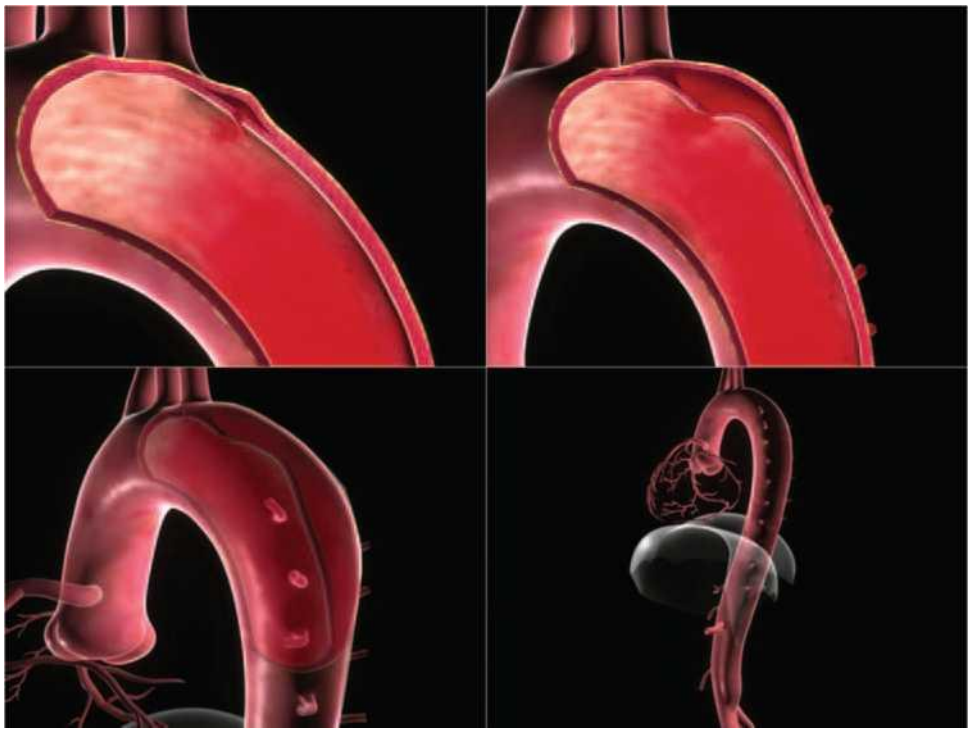

**Figura 4-3.** Patogeneza disecției de aortă de tip B. Al doilea cel mai frecvent tip de disecție aortică își are originea în aorta descendentă. De obicei, o ruptură apare la câțiva centimetri distal de originea arterei subclaviculare stângi, permițând sângelui luminal să pătrundă în perete, cu formarea și propagarea unui lumen fals, care ajunge în general la bifurcația aortică. Lumenul fals se extinde de obicei doar câțiva centimetri retrograd până la originea arterei subclaviculare stângi. Lamboul intimal este de obicei foarte mobil.

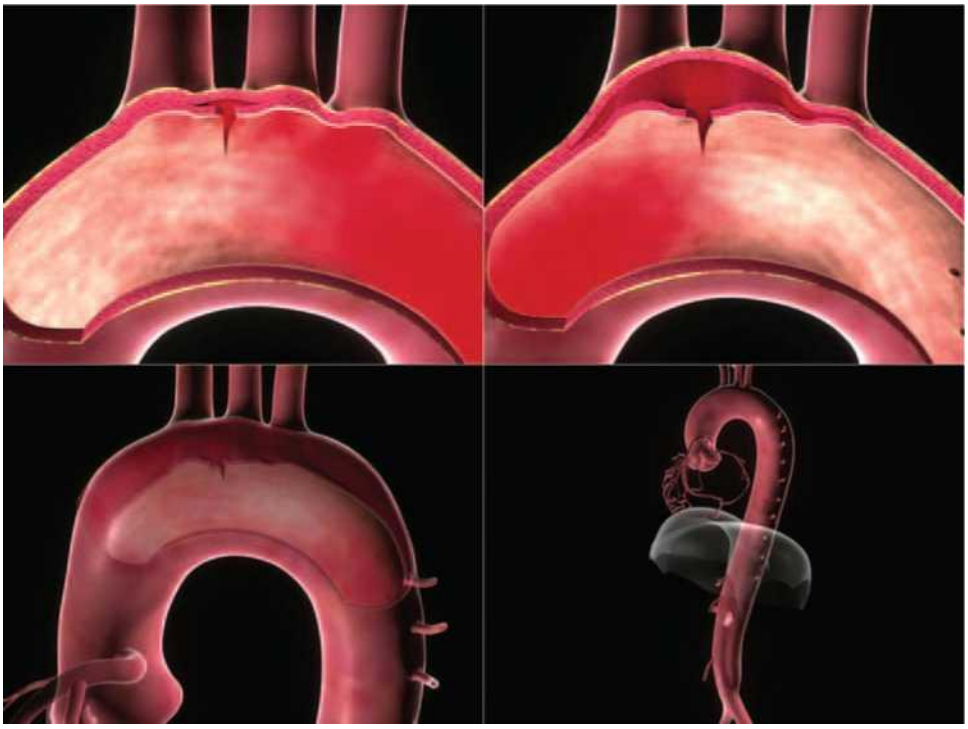

**Figura 4-4.** Patogeneza anevrismului de cros aortic. O variantă importantă a anevrismului de cros aortic își are originea în crosa aortică. O ruptură intimală apare în cros, formând un lumen fals care se extinde proximal și distal, rezultând un canal lung cu un lumen fals care seamănă cu disecția de „tipul A" mai frecventă. Cu toate acestea, este important de știut că, în momentul intervenției chirurgicale, repararea rădăcinii nu va rezolva ruptura de intrare decât dacă repararea este extinsă pentru a include crosa, o operație mai lungă și mai riscantă.

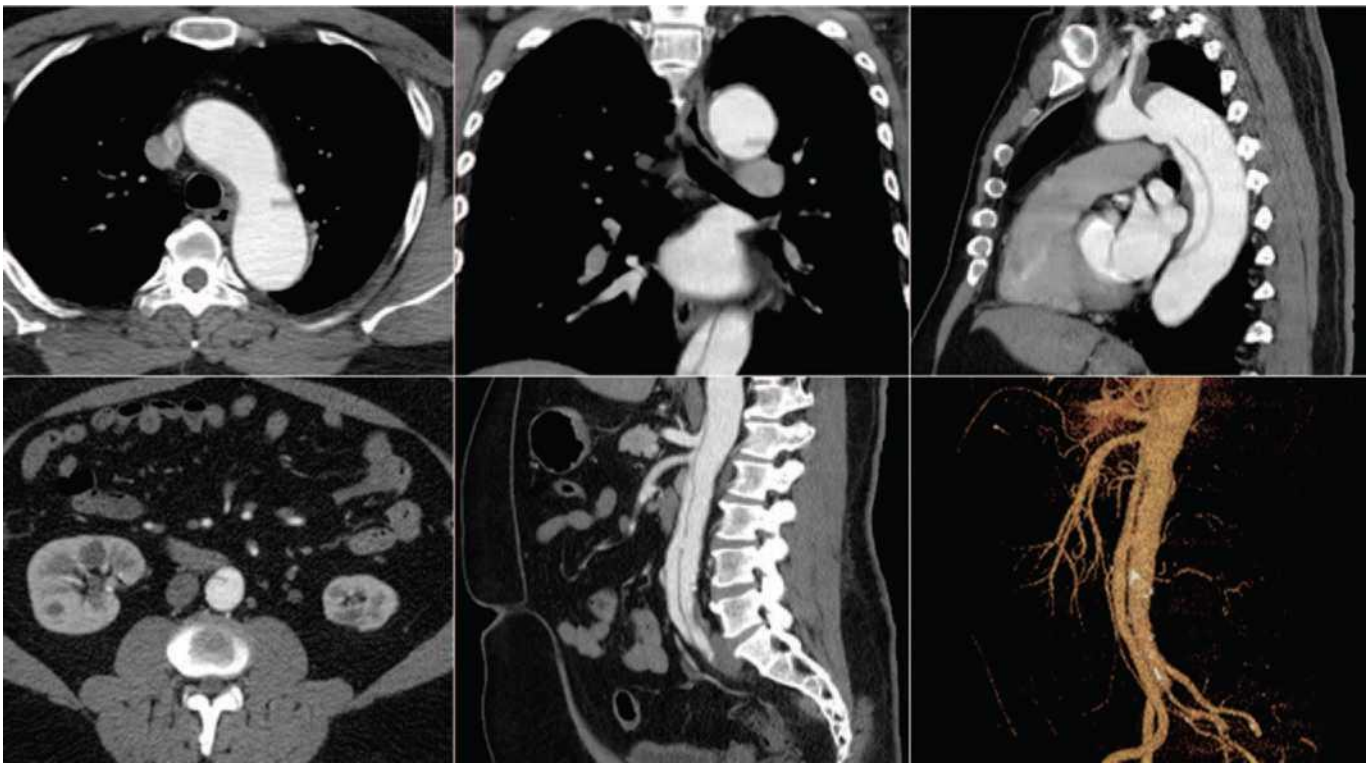

**Figura 4-5.** Diverse imagini CT care prezintă ruptura de intrare în aorta descendentă proximală (disecție de tip B) cu o ruptură mare de reintrare în treimea medie a aortei abdominale. În acest caz, a existat întotdeauna un flux continuu prin lumenul fals și stabilitate a lumenului.

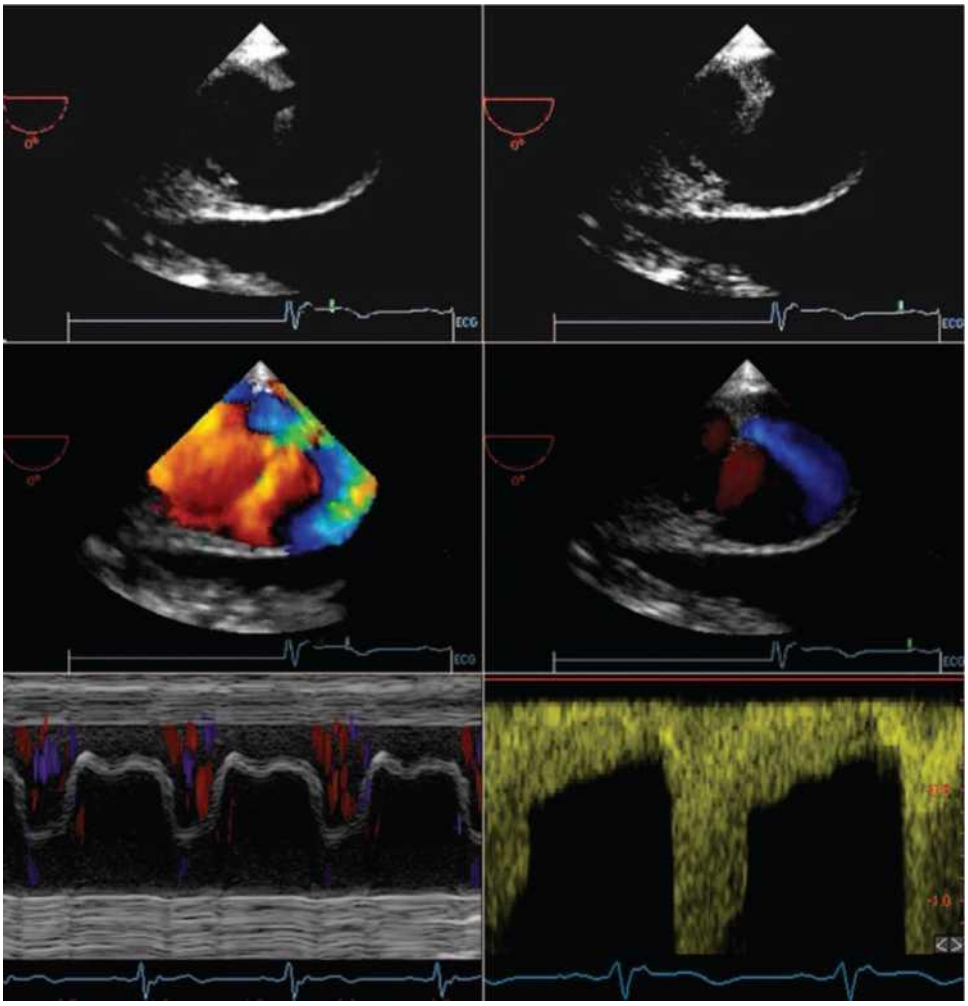

**Figura 4-6.** Ecocardiogramă transesofagiană (ETE) cu ax scurt a aortei descendente proximale (DAA de tip B). SUS . Imagine bidimensională în sistolă ( STÂNGA ) și diastolă ( DREAPTA ). Se pot observa ruptura intimală și lambourile, precum și lumenul fals și lumenul adevărat. Ruptura intimală se destinde în sistolă din cauza presiunii crescute în lumenul adevărat. CENTRU . Cartografiere Doppler color a fluxului sanguin prin ruptura intimală. Fluxul prin ruptură de la lumenul adevărat la lumenul fals poate fi recunoscut în sistolă ( STÂNGA ) și diastolă ( DREAPTA ). Fluxul este accentuat în sistolă, cu presiune crescută în lumenul adevărat. STÂNGA JOS . Studiu color în mod M al aortei disecate. O proeminență sistolică a lamboului intimal este recunoscută deoarece lumenul adevărat primește un flux sanguin și o presiune crescute (observați culoarea crescută a semnalului Doppler) în timpul sistolei, determinând extinderea rapidă a acestuia și deplasarea lamboului intimal. În timpul sistolei, lumenul fals primește un flux sanguin mai mic (observați culoarea scăzută a semnalului Doppler). La sfârșitul sistolei, lumenul adevărat se decomprimă, permițând lamboului să se deplaseze mai central. Mobilitatea lamboului este o caracteristică proeminentă a disecției. Cartografierea spectrală Doppler a fluxului la locul rupturii ( DREAPTA JOS ) arată un flux continuu prin ruptură, care este accentuat în timpul sistolei. Pacientul a prezentat o ruptură distală mare de reintrare, permițând fluxul continuu. Lumenul fals nu a trombozat niciodată.

© ELSEVIER. Fotocopiar sin autorización es un delito.

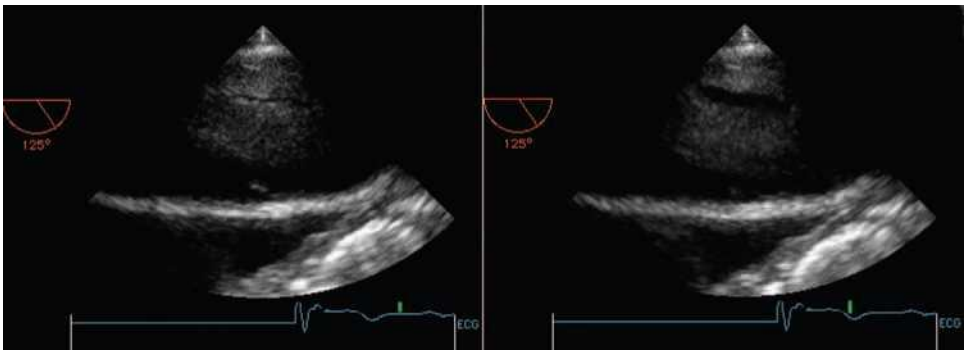


**Figura 4-7.** Mișcarea rupturii intimale. În această proiecție verticală a unei ecografii transectorice a aortei descendente proximale, aliniată tangențial prin ruptură și lambou intimal, ruptura este recunoscută ca fiind închisă în timpul diastolei ( STÂNGA ) și deschisă în timpul sistolei ( DREAPTA ). Ruptura intimală măsoară 3 cm în lungime.

## I. FACTORI DE RISC

Unul dintre cei mai importanți factori de risc este o valvă aortică bicuspidă (Tabelul 4-2). Riscul de disecție crește de nouă ori (interval, 7-10 ori) atunci când este prezentă o valvă aortică bicuspidă. Mai multe cazuri de disecție sunt observate în prezența valvelor aortice bicuspide (12%) decât în sindromul Marfan (8%). Probabilitatea dilatării rădăcinii aortice și a aortei ascendente crește, de asemenea, atunci când este prezentă o valvă bicuspidă.

Studiile patologice dezbat dacă există o cauză fundamentală previzibilă care ar permite disecția. Nu au fost obținute dovezi patologice care să ajute la înțelegerea cauzei rupturii intimale. Conceptul de slăbiciune medială secundară bolilor ereditare congenitale sau dobândite este atractiv, dar baza acestei slăbiciuni nu a fost demonstrată. Termenul de *necroză medială chistică,* un concept patologic învechit bazat pe microscopia optică pentru a descrie fragmentarea fibrelor elastice, pierderea nucleilor din mușchiul neted vascular și infiltrarea de către substanța fundamentală bazofilă, a apărut inițial în contextul sindromului Marfan. Cu toate acestea, modificări similare se observă în raport cu îmbătrânirea (deși, în general, mai puțin pronunțate), iar aceste modificări pot fi minime la pacienții cu sindrom Marfan. În plus, de fapt nu există nici necroză, nici chisturi. Acest termen și concept erau la modă pentru a explica (ca substrat) slăbiciunea mediilor care permite disecția, dar nu s-a demonstrat că sunt sinonime cu disecția, care poate apărea evident în aortele normale atunci când sunt supuse manipulării.

## I. CLASIFICARE

Există mai multe clasificări pentru disecția aortică a aortei (ADA) bazate pe localizarea leziunii . Niciuna nu este considerată perfectă și toate au generat o oarecare confuzie și sunt puțin potrivite pentru anumite cazuri. Clasificarea Stanford pune accentul pe faptul dacă lamboul afectează sau nu aorta ascendentă. Rațiunea din spatele acestei clasificări este simplitatea sa și faptul că testele diagnostice permit identificarea prezenței sau absenței unui lambou în aorta ascendentă (care este zona cu cel mai mare risc și este tratată chirurgical). Lamboul intimal este componenta ADA care se vizualizează cel mai ușor, mult mai bine decât ruptura intimală (Fig. 4-8). Clasificarea Stanford folosește localizarea lamboului, care poate fi recunoscută în toate tehnicile radiologice, mai degrabă decât ruptura, deoarece aceasta din urmă este mai puțin ușor de vizualizat. Prin urmare, această clasificare este populară și are rezultate bune deoarece utilizează criterii simple și, în general, destul de fiabile, cum ar fi lambourile care se vizualizează ușor și deoarece lambourile situate în aortă sunt mai puțin ușor de vizualizat.

**Tabelul 4-2.** Factori de risc pentru disecția acută de aortă

| | |
|---|---|
| Valvă aortică bicuspidă congenitală (12% din cazuri) | |
| | Coarctația aortei |
| Sindromul Marfan ereditar (8% din cazurile de tip A) | |
| | Sindromul Ehlers-Danlos tip IV |
| | Sindromul Turner |
| | Boala renală polichistică Osteogenie imperfectă |
| dobândită | (>75% din cazuri) |
| | Anevrisme (15% din cazuri) |
| | Ateroscleroză |
| | Boli inflamatorii (aortită cu celule gigante, aortită Takayasu, artropatii, lupus eritematos sistemic, artrită reumatoidă) |
| | Sarcină |
| | Abuz de cocaină crack (<1% din cazuri) [5] |
| Iatrogenă [14] | Chirurgie cardiacă (69% din toate cazurile de DAA) iatrogenă și 10% din cazuri în total) |
| | Cauzată de cateter (27%) |
| | Altele (4%) |

DAA, disecție acută de aortă.

Disecțiile aortice ascendente sunt tratate chirurgical atunci când implică aorta distală. Disecțiile *Stanford de tip A* sunt toate cele care implică aorta ascendentă (Fig. 4-9), indiferent de locul de origine sau de localizarea rupturii intimale. Disecțiile *Stanford de tip B* includ toate cele care nu implică aorta ascendentă (Fig. 4-10).

Confuzia apare în cazul disecțiilor de arc aortic, deoarece acestea se află într-o zonă gri. Chirurgia pentru disecțiile aortice ascendente include adesea ruptura de intrare atunci când rădăcina este îndepărtată, deoarece aceasta este de obicei situată chiar deasupra joncțiunii sinotubulare în majoritatea cazurilor. Prin urmare, anastomoza cu aorta ascendentă superioară exclude lumenul adevărat și cel fals, iar atunci când lumenul fals este privat de flux, este probabil să trombozeze. Fiind privat de flux pulsatil, este puțin probabil să se dilate progresiv până la punctul de a forma un pseudoanevrism. Cu toate acestea, atunci când lamboul aortic ascendent reprezintă o extensie retrogradă a unei rupturi intimale în arcul aortic sau în aorta descendentă, intervenția chirurgicală pentru protejarea valvei aortice și a arterelor coronare prin înlocuirea aortei ascendente cu o grefă tubulară nu exclude lumenul fals de la flux și presiune. Aceste cazuri de disecție retrogradă...

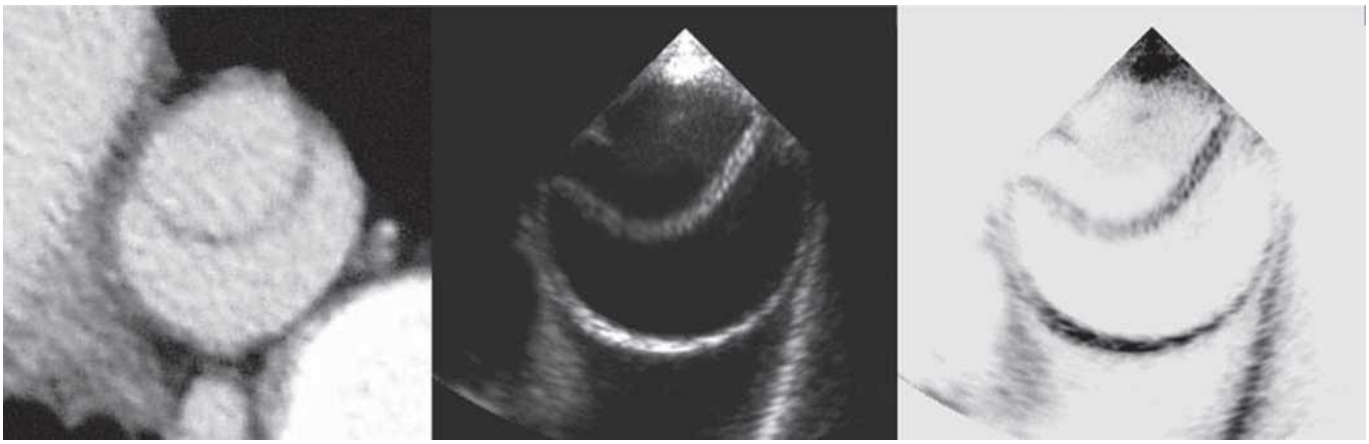

**Figura 4-8.** Lamboul intimal: imagini CT și TEE ale lamboului intimal și ale luminii adevărate și false. STÂNGA : CT cu substanță de contrast. CENTRU : TEE bidimensional. DREAPTA : TEE (inversie de culoare). Lamboul are un aspect similar în toate tehnicile, cu o rezoluție bună și este cea mai izbitoare caracteristică a DAA.

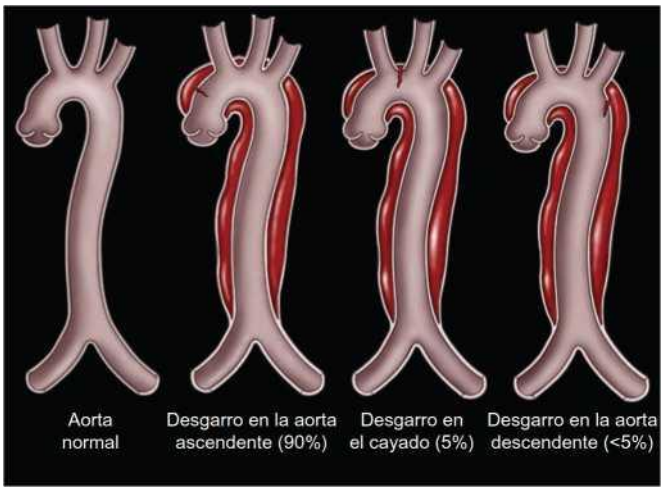


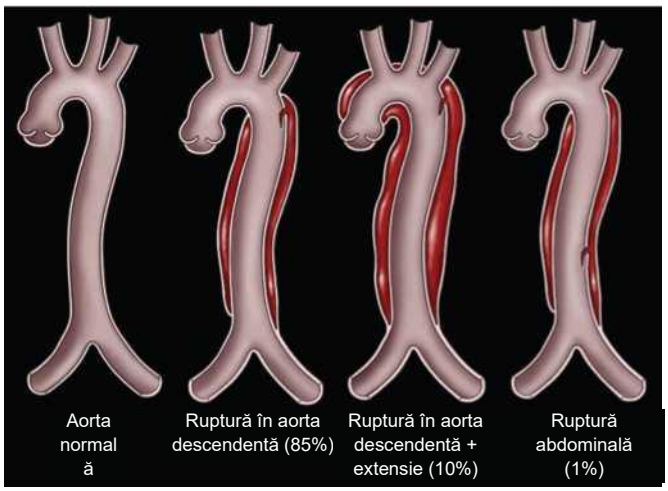

© ELSEVIER. Fotocopiar sin autorización es un delito.

**Figura 4-9.** Disecții de tip A cu locații diferite ale rupturii inițiale. PRIMA IMAGINE : Aortă normală. A DOUA IMAGINE : Disecție tipică de tip A cu un lambou în aorta ascendentă și ruptura responsabilă localizată exclusiv în aorta ascendentă (90%). A TREIA IMAGINE : Disecție de tip A, mai puțin frecventă, în care lamboul se extinde retrograd în aorta ascendentă dintr-o ruptură a arcului aortic (5%). Înlocuirea rădăcinii aortice va elimina lumenul fals doar dacă acesta este extins pentru a include arcul, ceea ce necesită stop cardiac în timpul intervenției chirurgicale. A PATRA IMAGINE : Disecție de tip A, mai puțin frecventă, în care lamboul se extinde retrograd de-a lungul întregului traiect al aortei ascendente dintr-o ruptură localizată în aorta descendentă proximală (<5%). Înlocuirea rădăcinii nu va elimina întregul lumen fals în acest ultim caz.

Acestea reprezintă până la 25% din cazurile de disecție aortică de tip A și pot avea un prognostic mai bun (mortalitate intraspitalică 15% față de 38%). Diferențele aparente în istoricul natural și factorii medicali, chirurgicali și legați de intervenție au condus la dezvoltarea unei clasificări a disecției care descrie extinderea proximală a lamboului și localizarea rupturii.

Distincția dintre cazurile de tip A și tip B, pe lângă descrierea -riscului fără tratament și stabilirea indicației chirurgicale obișnuite, permite identificarea diferitelor asocieri și profiluri de pacienți. Pacienții de tip A sunt de obicei mai tineri decât pacienții de tip B (vârsta medie 60 vs. 70 de ani) și prezintă afecțiuni predispozante de natură congenitală (valvă aortică bicuspidă), ereditară (sindromul Marfan) sau inflamatorie (aortită cu celule gigante sau aortită Takayasu).

**Figura 4-10.** PRIMA IMAGINE . Aortă normală. A DOUA IMAGINE . Disecție tipică de tip B în care lamboul este situat în aorta descendentă, la fel ca și ruptura responsabilă (85%). În general, există o ușoară extensie retrogradă a lamboului până la originea arterei subclaviculare stângi. A TREIA IMAGINE . Complicație neobișnuită, dar importantă a disecției distale: lamboul se extinde extensiv proximal, implicând aorta ascendentă dintr-o ruptură a aortei descendente (10% din cazuri cu ruptură distală); acest tip de disecție ar fi clasificat ca A. A PATRA IMAGINE . Disecție de tip B mai puțin frecventă în care lamboul se extinde retrograd până la aorta toracică descendentă dintr-o ruptură a aortei abdominale (1%).

Pacienții cu leziuni de tip A raportează mai puține cazuri de hipertensiune arterială decât cei cu leziuni de tip B (30% față de 71%) ·

## Yo VARIANTE ȘI PROVOCĂRI PENTRU DIAGNOSTIC

Deși TEE, RMN și CT sunt tehnici fiabile pentru identificarea unei disecții și toate prezintă o sensibilitate de 100%, multe serii indică limitări intrinseci ale publicațiilor, deoarece acestea s-au limitat la patologia disecției clasice; acestea au fost serii

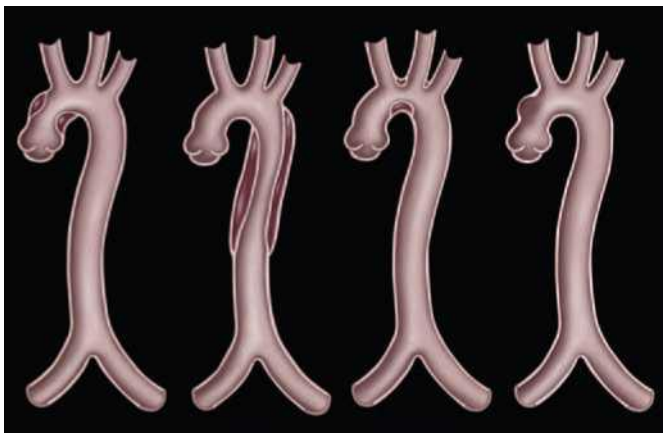

**Figura 4-11.** Leziuni variante ale DAA. Cele trei imagini din stânga prezintă un hematom intramural, care este o hemoragie intraparietală fără ruptură intimală și fără lambă intimală mobilă. Leziunea din dreapta este o proiecție ulceroasă fără hematom.

dintr-un singur centru sau cu un eșantion mic. În plus, majoritatea studiilor de referință privind studiul radiologic al DAA au o vechime de peste un deceniu și nu reflectă progresele actuale în tehnologia CT și RMN.

Există câteva variante importante de disecție aortică (DA) cu caracteristici radiografice distincte de DA tipică (Fig. 4-11). Preocuparea de a exclude DA uneori obscurează identificarea unor variante de DA, cum ar fi hematomul intramural. Leziunile variante care nu se prezintă cu manifestări tipice sunt mai frecvente în sindromul Marfan sau aortită. [15]

Leziunile variante ale disecției sunt multiple și includ unele modificări patologice subtile, dar cu repercusiuni clinice, cum ar fi următoarele:

- Hematom intramural: hematom fără ruptură intimală:
  - 5-10% din procesele patologice similare cu o DAA.
  - Componente montate pe perete, neluminoase.
- Ruptură intimă fără hematom, proiecție asemănătoare ulcerului:
  - 5-10% din procesele patologice similare unei daune aortice aortice (DAA) responsabile de înlocuirea aortei ascendente sau a arcului aortic.
  - O ruptură intimală fără hematom este o leziune acută cu risc de mortalitate, dar fără constatări tipice, cum ar fi cele căutate pentru a diagnostica disecția.
  - Deoarece constatările sunt mult mai puțin evidente decât la un lambou sau o ruptură intimală, acestea nu sunt adesea diagnosticate înainte de intervenția chirurgicală, în special atunci când se efectuează ETE sau RMN și mai ales când ruptura este ascunsă de un cheag, iar îngroșarea parietală este minimă.
  - Aortografia cu proiecții multiple pare a fi cea mai sensibilă metodă de a identifica rupturile sau proeminențele intimale mici, tipice leziunilor care nu sunt asociate cu lambouri proeminente, subminare sau hematoame intramurale.
  - Aortografia CT poate oferi aceleași informații ca aortografia convențională atunci când se suspectează diagnosticul și se utilizează reformatarea cu reconstrucția multiplan.
  - Termenul *de proiecție asemănătoare ulcerului* este din ce în ce mai utilizat pentru a descrie extensii luminale mici, în general cu pereți netezi, fără excrescențe intimale, care sunt considerate a corespunde rupturilor intimale (ruptură intimală fără hematom).
- Ulcere penetrante.
- Ruptură traumatică.

**Tabelul 4-3.** Tablou clinic al disecției acute de aortă

| Simptome prezente | Descriere și cauză |
|---|---|
| Durere | |
| | Piept, spate, abdomen, flanc |
| | Început intens, brusc |

| | |
|---|---|
| Edem pulmonar | Insuficiența aortică acută |
| | Implicarea arterei coronare |
| Șoc cardiogen | Blocaj |
| | Insuficiență aortică acută masivă |
| | Ocluzia arterei coronare |
| Șoc hipovolemic | RIP |
| Criza hipertensivă | Ocluzia arterei renale sau ischemia renală. |
| | Răspuns hiperadrenergic la durere. |
| Neurologic | Sincopă (adesea cauzată de obstrucția căilor respiratorii) |
| | Ictus |
| | Comă |
| | Tetraplegie |
| | Sindromul Horner |
| Ocluzia ramurilor | |
| | Deficit de puls la piciorul stâng (cel mai frecvent) |

# I. PREZENTARE CLINICĂ

Deși majoritatea pacienților cu disecție aortică prezintă dureri toracice semnificative clinic, este esențial să ne amintim că multe alte manifestări pot complica diagnosticul de disecție aortică (Tabelul 4-3). Manifestările disecției aortice pot varia de la o febră subtilă de origine necunoscută până la un eveniment cu adevărat tragic, cum ar fi moartea subită. Este important de știut că *nu toți pacienții cu disecție aortică raportează durere.*

Durerea cauzată de disecția de aortă (DAA) apare brusc și este intensă și maximă de la început (Tabelul 4-4). Relația dintre localizarea durerii și disecția anatomică nu este foarte puternică. Deși se spune că localizarea durerii DAA se corelează cu localizarea acesteia (astfel încât DAA-urile aortei ascendente provoacă durere în partea anterioară a toracelui, cele ale arcului aortic în gât și cele distale în spate), există numeroase excepții. Întrucât cea mai frecventă variantă este disecția întregii aorte, durerea extinsă este frecventă. Extinderea durerii la flanc indică implicarea arterei renale. Când DAA se prezintă cu dureri abdominale, mortalitatea crește (28% vs. 10%) deoarece diagnosticul corect este întârziat.<sup> 17</sup>

Este îngrijorător faptul că unele disecții de aortă sunt nedureroase. Disecția de aortă nedureroasă apare în principal la vârstnici și la pacienții cu manifestări neurologice (accident vascular cerebral, sincopă). Prognosticul în aceste cazuri este mai slab, așa cum era de așteptat, deoarece diagnosticul se stabilește mai târziu.

## Yo DEscoperiri în explorarea fizică

Hipertensiunea arterială este frecventă (80%), fiind de obicei o afecțiune subiacentă exacerbată de durere (Tabelul 4-5). Ischemia renală poate rezulta din ocluzia arterei renale din cauza disecției.

**Tabelul 4-4.** Simptome de prezentare ale disecției acute de aortă

| | Toate (%) | Tip A (%) | Tip B (%) | Valoare *p* Tipul A vs. Tipul B |
|---|---|---|---|---|
| Orice tip de durere descrisă | 95,5 | 93,8 | 98,3 | 0,02 |
| Pornire bruscă | 84,8 | 85,4 | 83,8 | 0,65 |
| Durere în piept | 72,2 | 78,9 | 62,9 | <0,001 |
| Durere toracică anterioară | 60,9 | 71 | 44.1 | <0,001 |
| Durere toracică posterioară | 35,9 | 32,8 | 41 | 0,09 |
| Dureri de spate lombare | 53.2 | 46,6 | 63,8 | <0,001 |
| Durere abdominală | 29,6 | 21,6 | 42,7 | <0,001 |
| Intensitatea durerii: severă sau cea mai gravă resimțită vreodată | 90,6 | 90,1 | 90 | ND |
| Calitatea durerii: înjunghiere | 64,4 | 62 | 68,3 | ND |
| Calitatea durerii: sfâșietoare | 50,6 | 49,4 | 52,3 | ND |
| Iradiere | 28.3 | 27.2 | 30.1 | 0,51 |
| Migrație | 16.6 | 14,9 | 19.3 | 0,22 |
| Sincopă | 9.4 | 12.7 | 4.1 | 0,002 |

**Tabelul 4-5.** Constatări ale examenului fizic în disecția acută de aortă

| | Toate (%) | Tipul A (%) | Tipul B (%) | Valoarea *p de* tip A vs. tip B |
|---|---|---|---|---|
| Hemodinamică (n = 451) | | | | |
| Hipertensiune arterială (TAS > 150 mmHg) | 49 | 35,7 | 70,1 | <0,001 |
| Normotensiune arterială (TAS 100-149 mmHg) | 156 | 39,7 | 26,4 | <0,001 |
| Hipotensiune arterială (TAS <100 mmHg) | 36 | 11.6 | 23 de ani | <0,001 |
| Șoc sau tamponadă (PAS < 80 mmHg) | 38 de ani | 13 | 1,5 | <0,001 |
| Suflu de insuficiență aortică la auscultație | 31,6 | 44 | 12 | <0,001 |
| Deficiență de puls | 15.1 | 18,7 | 9.2 | 0,006 |
| Accidentul vascular cerebral | 4.7 | 6.1 | 23 de ani | 0,07 |
| Insuficiență cardiacă congestivă | 6.6 | 8.8 | 3 | 0,02 |

TAS, tensiune arterială sistolică. Din Hagan PG, Nienaber CA, Isselbacher EM și colab.: Registrul Internațional de Disecție Acută de Aortă (IRAD): noi perspective asupra unei boli vechi. JAMA 2000;283:897-903.

© ELSEVIER. Fotocopiar sin autorización es un delito.

ceea ce declanșează o criză hipertensivă. Hipertensiunea arterială propagă disecția și crește riscul de ruptură. Tensiunea arterială este de obicei anormală la prezentare la majoritatea pacienților cu disecție aortică (fie pentru că au antecedente de hipertensiune arterială, fie din cauza durerii) și sugerează prezența complicațiilor. Hipotensiunea arterială indică aproape întotdeauna complicații grave și trebuie considerată imediat ca fiind cu risc ridicat. Alte constatări fizice importante la pacienții cu disecție aortică includ:

- Distensie venoasă jugulară: sugerează ruptură intrapericardică.
- Puls paradoxal: sugerează clar ruptură intrapericardică.
- Suflu AI: prezent la 50% dintre pacienții cu DAA de tip A și sugerează extensie la rădăcină, deși hipertensiunea arterială subiacentă ar fi putut cauza AI independent.
- Frecare pericardică: sugerează ruptură intrapericardică.
- Revărsatul pleural stâng poate fi un semn de ruptură, dar poate fi și reactiv la un hematom aortic.
- Deficit de puls; sugerează pierderea ramurilor. Cea mai frecventă modificare este pierderea fluxului sanguin la nivelul piciorului stâng. Deficiențele de puls sunt asociate cu o morbiditate spitalicească semnificativ mai mare (insuficiență renală, ischemie a membrelor, comă și hipotensiune arterială) și, de asemenea, cu o mortalitate mai mare (41% vs. 25%). <sup>18</sup> Complicațiile ramurilor arteriale cresc la pacienții cu insuficiență renală. <sup>19</sup> Când este prezentă oricare dintre aceste constatări, trebuie suspectate complicațiile disecției, care reprezintă o amenințare directă la adresa supraviețuirii, fiind necesară o intervenție chirurgicală imediată.

Un sfert din cazurile de edem pulmonar acut se prezintă cu hipotensiune arterială (12% dintre pacienți au tensiune arterială între 80 și 99 mmHg) sau șoc (13% au tensiune arterială sub 80 mmHg). Pseudohipotensiune arterială (datorată absenței pulsului) trebuie exclusă și trebuie evaluate pulsurile tuturor membrelor și periferice.

# I. TESTE DE DIAGNOSTIC

Scopul studiilor radiologice în cazul suspiciunii de disecție aortică (DA) este de a confirma sau exclude acest diagnostic, precum și de a evalua alte sindroame aortice acute, de a clasifica tipul de DA și de a identifica sau exclude complicațiile. Pentru a asigura un diagnostic fiabil cu identificarea tuturor complicațiilor, în cazurile de DA se efectuează în medie două teste (tomografia computerizată și ecocardiografia sunt cele mai frecvent utilizate).

Testele de diagnostic au evoluat considerabil în ultimul deceniu, iar utilitatea lor actuală este posibil să nu fie bine reflectată în literatura de specialitate. Studiile de acum mai bine de un deceniu corespund primilor ani de utilizare a echipamentelor ETE și erei tomografiei computerizate primitive, când se utilizau puțini detectori, care erau inadecvați pentru definirea bolilor cardiovasculare . Nu au fost efectuate studii comparative actuale ale testelor de diagnostic pentru disecția aortică acută (AID), iar studiile publicate sunt învechite. ETE este utilizată mai mult în SUA decât în Europa. CT este tehnica cea mai frecvent utilizată în spitalele comunitare. *Registrul Internațional de Disecție Aortică Acută* a [raportat] că CT este cel mai frecvent test de diagnostic inițial pentru AID (61%), urmat de ecocardiografie (33%), aortografie (4%) și angiografie prin resonanță magnetică (2%) (Fig. 4-12) .

O strategie rezonabilă este confirmarea diagnosticului de disecție de aortă (DA) și evaluarea stării inimii. Prin urmare, ecocardiografia este de obicei efectuată pentru a completa datele obținute din tomografia computerizată utilizată pentru diagnosticul inițial. Strategiile de diagnostic pentru DA ar trebui să utilizeze testele disponibile pentru cea mai bună aplicare a lor; adică, tomografia computerizată pentru constatările anatomice ale DA, semnele de ruptură sau prezența hematomului aortic și implicarea ramurilor vasculare. tomografia computerizată nu este potrivită pentru excluderea insuficienței aortice (IA) sau pentru stabilirea relației acesteia cu DA. În schimb, ecocardiografia, care este excelentă pentru vizualizarea inimii și a potențialelor complicații cardiace ale DA, nu este potrivită pentru definirea afectării ramurilor sau a complicațiilor distale ale DA.

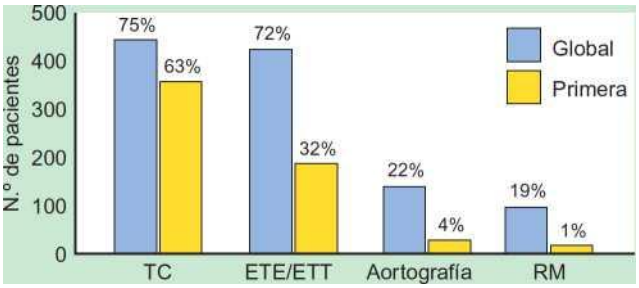


**Figura 4-12.** La tomografía computarizada (TC) es la prueba diagnóstica inicial más frecuente para la DAA, seguida de la ecocardiografía (ETE, ecocardiografía transesofágica; ETT, ecocardiografía transtorácica), la aortografía y la resonancia magnética (RM). (Tomado de Moore AG, Eagle KA, Bruckman D, et al: Choice of computed tomography, transesophageal echocardiography, magnetic resonance imaging, and aortography in acute aortic dissection: International Registry of Acute Aortic Dissection [IRAD]. Am J Cardiol 2002;89:1235-123, con autorización de Elsevier.)

## Electrocardiograf

Electrocardiografia (ECG) nu poate diagnostica disecția de aortă (DA), dar poate detecta modificări ischemice care sugerează afectarea arterei coronare (Tabelul 4-6). Deoarece originea arterei coronare drepte este afectată de două ori mai des decât cea a arterei stângi, cele mai frecvente modificări sunt ischemia miocardică inferioară. Din păcate, antecedentele de hipertensiune arterială duce adesea la hipertrofie ventriculară stângă (HVS), rezultând o ECG inițială anormală. Acest lucru reduce sensibilitatea acesteia pentru diagnosticarea ischemiei și, în unele cazuri, creează o asociere confuză între durere și modificările ECG, ducând la un diagnostic greșit al sindromului coronarian acut. Dacă se administrează agenți antiplachetari sau anticoagulanți cu această suspiciune, riscul clinic de sângerare va crește, iar diagnosticul de DA va fi întârziat. [21]

## Radiografie toracică

Radiografia toracică are o utilitate limitată în diagnosticul disecției de aortă (DA) și nu este considerată un test adecvat pentru a stabili sau a exclude acest diagnostic. Radiografia toracică este adesea anormală în DA (Tabelul 4-7), dar este puțin probabil să stabilească diagnosticul specific al acestei afecțiuni (Fig. 4-13 și 4-14). Există o rată derutantă de rezultate fals negative ale radiografiei toracice, ajungând la cel puțin 20% (10-35%). Lărgirea mediastinului superior poate fi legată de o aortă dilatată, un lumen fals mare, prezența sângelui după ruptura aortică, excesul de grăsime, timusul sau un alt proces distinct. O aortă mărită la un pacient cu durere toracică ar trebui să ridice suspiciunea de DA, hematom intramural, ulcer penetrant sau anevrism rupt și ar trebui solicitate investigații suplimentare cu CT, ecocardiografie sau RMN.

**Tabelul 4-6.** Constatări electrocardiografice în disecția acută de aortă

| | Toate (%) | Tipul A (%) | Tipul B (%) | Valoarea *p de* tip A vs. tip B |
|---|---|---|---|---|
| Constatări electrocardiografice (n = 444) | | | | |
| Absența modificărilor | 31.3 | 30,8 | 32.1 | 0,76 |
| Modificări nespecifice ale segmentului ST sau ale undei T | 41.1 | 42,6 | 42,8 | 0,98 |
| Hipertrofia ventriculară stângă | 26.1 | 25 | 32.2 | 0,11 |
| Ischemie | 15.1 | 17.3 | 13.2 | 0,27 |
| Infarct miocardic, unde Q vechi | 7.7 | 7.1 | 9.9 | 0,3 |
| Infarct miocardic, unde Q noi | 3.2 | 4.8 | 0,7 | 0,02 |

De la Hagan PG, Nienaber CA, Isselbacher EM și colab.: Registrul Internațional de Disecție Acută de Aortă (IRAD): noi perspective asupra unei boli vechi. JAMA 2000;283:897-903.

**Tabelul 4-7.** Constatări ale radiografiei toracice în disecția acută de aortă

| | Toate (%) | Tipul A (%) | Tipul B (%) | Valoarea *p de* tip A vs. tip B |
|---|---|---|---|---|
| Constatări radiologice (n = 427) | 100 | 88,6 | 97,7 | |
| Absența modificărilor | 12.4 | 11.3 | 15,8 | 0,08 |
| Absența lărgirii mediastinale sau modificări ale conturului aortic | 21.3 | 17.2 | 27,5 | 0,01 |
| Mediastin lărgit | 61,6 | 62,6 | 56 | 0,17 |
| Alterarea conturului aortic | 49,6 | 46,6 | 53 | 0,2 |
| Alterarea conturului cardiac | 25,8 | 26,9 | 24 | 0,49 |
| Deplasare, calcificare aortică | 14.1 | 11.3 | 18,7 | 0,05 |
| Revărsat pleural | 19.2 | 17.3 | 21,8 | 0,24 |

Tomado de Hagan PG, Nienaber CA, Isselbacher EM, et al: Registrul internațional de disecție aortică acută (IRAD): noi perspective asupra unei boli vechi. JAMA 2000;283:897-903.

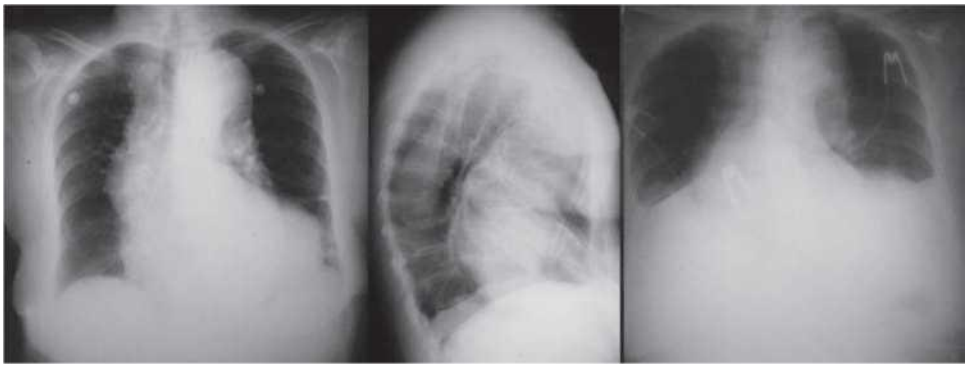

**Figura 4-13.** O femeie în vârstă de 60 de ani s-a prezentat la un spital comunitar cu dureri toracice severe și dispnee. S-a suspectat embolie pulmonară (nu avea factori de risc). Scintigrafia V/Q a fost raportată ca „probabilă". STÂNGA ȘI CENTRU . La momentul prezentării. Câmpurile pulmonare sunt libere și nu se observă revărsat pleural. Se observă o dilatare marcată a aortei ascendente și a arcului aortic, care nu a fost observată inițial. S-a început administrarea de heparină intravenoasă. DREAPTA . Aceeași pacientă a doua zi. Se observă revărsat pleural bilateral. Inițial, infarctul pulmonar a fost considerat cauza acestei complicații. În cele din urmă, s-a efectuat o tomografie computerizată, care a evidențiat o disecție aortică de tip A. Pacienta a fost supusă unei intervenții chirurgicale reparatoare cu succes, în ciuda sângerării semnificative. Revărsatele pleurale bilaterale au fost sângeroase.

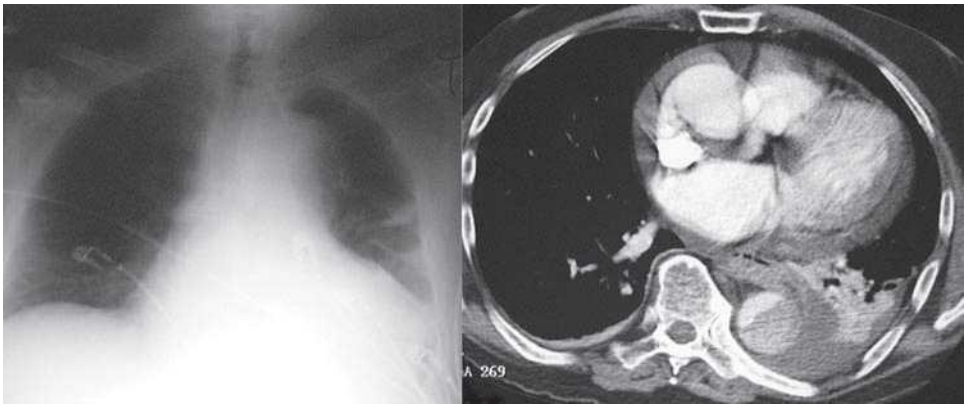

**Figura 4-14.** STÂNGA . Radiografie toracică anteroposterioară: lărgirea mediastinului superior, contur aortic neclar, siluetă cardiopericardică mărită și revărsat pleural stâng. DREAPTA . Flux diferențial în aorta descendentă, compatibil cu lumenul adevărat și fals, revărsat pericardic și revărsat pleural stâng.

Radiografia toracică este mai puțin sensibilă pentru modificările patologice ale aortei ascendente (47%) decât ale aortei descendente (77%). [9,22]

Radiografia toracică în disecția de aortă include anomalii aortice (lățirea mediastinului superior, semn de deplasare intimală a calciului în arcul aortic >1 cm); anomalii vasculare (congestie venoasă pulmonară sugestivă pentru insuficiență aortică, tamponadă sau infarct miocardic); și anomalii pleurale (revărsatul pleural indică ruptura, deși este nespecific). Constatările cardiace sunt de obicei normale.

## Tomografie computerizată

Tomografia computerizată (CT) este un test excelent pentru diagnosticarea rupturii de aortă (RAA) și a multora dintre complicațiile acesteia (Fig. 4-15 și 4-16). De fapt, CT a devenit testul de diagnostic de primă linie pentru RAA în majoritatea centrelor datorită disponibilității, preciziei, capacității de a demonstra ruptura și, de asemenea, capacității sale de a rezolva patologiile incluse în diagnosticul diferențial (ulcer aterosclerotic penetrant, hematom).

© ELSEVIER. Fotocopiar sin autorización es un delito.

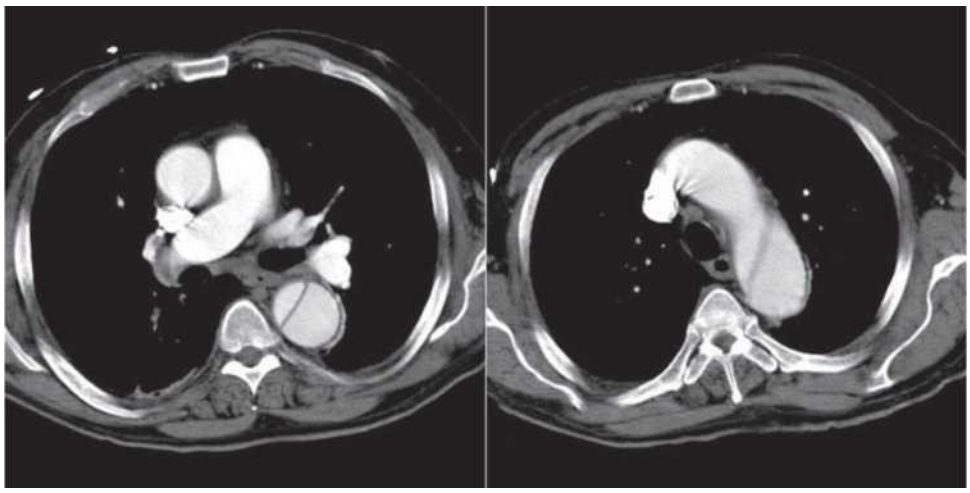

**Figura 4-15.** IZQUIERDA. TC con contraste. Imagen axial a nivel de la bifurcación de la arteria pulmonar. Se reconoce un claro colgajo intimal dentro de la aorta descendente, pero no en la aorta ascendente (disección de tipo B). DERECHA. TC con contraste, imagen axial a nivel del cayado aórtico. Se reconoce un colgajo intimal en el tercio medio del cayado-aorta descendente. También se observan artefactos por estriación radial originados en la vena cava superior (VCS); esto se debe a la concentración excesiva de contraste en este vaso tras la inyección del mismo en la extremidad superior. Las múltiples sombras lineales que atraviesan la aorta ascendente corresponden a artefactos, pero la línea gruesa en la aorta descendente con una orientación distinta, y que no se origina en la VCS, es un colgajo intimal real.

**Figura 4-16.** TC con contraste. IZQUIERDA. Imagen coronal. DERECHA. Imagen sagital. Un colgajo de disección se extiende por una aorta descendente muy tortuosa.

intramural, embolie pulmonară). CT-ul multidetector și multislice a redus timpul de scanare și a crescut rezoluția în comparație cu tehnicile CT mai vechi.

Tomografia computerizată (CT) nu este potrivită pentru identificarea complicațiilor cardiace ale disecției de aortă. Prin urmare, CT efectuată ca prim test este întotdeauna urmată de ecocardiografie pentru o mai bună evaluare a inimii (ETT pentru a evalua complicațiile cardiace precum insuficiența aortică, tamponada sau ischemia, sau ETE pentru a evalua insuficiența aortică, tamponada sau ischemia și a confirma anomaliile aortice).

Constatările CT în cazurile de disecție includ lambouri și rupturi intimale, lumen fals, flux diferențial între lumenul fals și cel adevărat, revărsat pericardic, revărsat pleural, extravazare de sânge sugestivă pentru ruptură și implicarea ramurilor vasculare. Hematoamele intramurale sunt asociate cu îngroșarea inelară sau în formă de semilună a peretelui aortic, cu densitate crescută (60-70 de unități Hounsfield) pe imaginile fără contrast .

Studiile care validează tomografia computerizată (CT) pentru detectarea disecției de aortă au o vechime de peste 10 ani și sugerează o sensibilitate de 73-93%, cu o specificitate de 86-100%. Tehnologia actuală de CT helicoidal cu detector multiplu este probabil să crească ambii parametri, iar utilizarea sincronizării ECG permite rezolvarea artefactelor de mișcare din rădăcina aortică.

Artefactele de mișcare din aorta ascendentă au cauzat probleme semnificative studiilor CT. Scanerele mai vechi au obținut o rezoluție temporală mai slabă și au fost supuse unor artefacte de mișcare considerabile, în special în aorta ascendentă, care poate suferi o translație de 1 cm (similar cu artera pulmonară adiacentă) și o pulsatilitate de 5%. Aceste artefacte au apărut în mai mult de jumătate din studiile anterioare anului 1999. Amplitudinea și extinderea medie a artefactelor au fost de aproximativ 0,5 cm. În multe cazuri, acest lucru a dus la suprapunerea marginilor diastolice și sistolice ale rădăcinii aortice, generând o linie curbă care a fost interpretată ca un lambou intimal sau un lumen fals. Scanerele CT helicoidale actuale cu 64 de secțiuni permit angiografia coronariană și, la rândul lor, prin utilizarea sincronizării ECG și a rezoluției temporale sub secunda, oferă imagini aortografice excelente.

Artefactele liniare, care pot fi cauzate de achiziția imaginii într-un moment nepotrivit față de injectarea de contrast, artefactele striaționale, suprafețele de contact cu contrast ridicat și mișcarea cardiacă proiectată prin aortă, pot semăna cu un lambou.[23]

Rădăcina aortică, aorta ascendentă și arcul aortic prezintă cele mai multe artefacte. Acest lucru se explică prin mișcarea acestor segmente aortice în timpul contracției cardiace și prin artefactele rezultate.

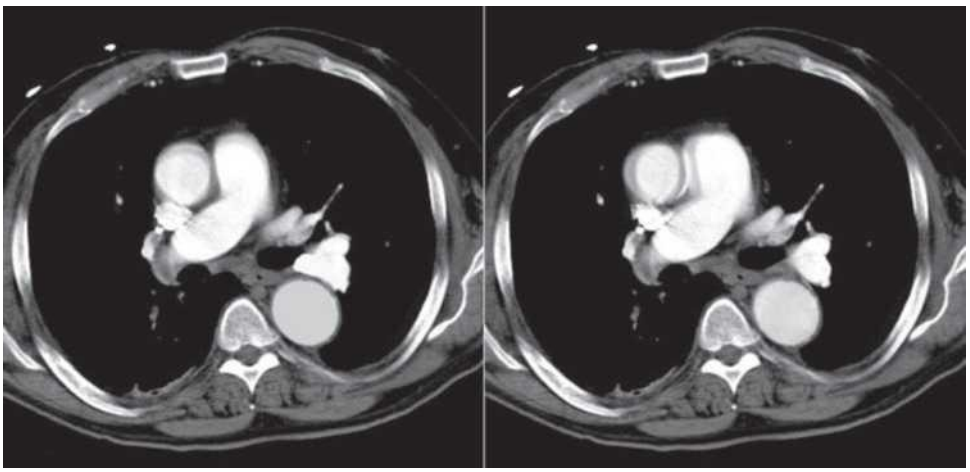

**Figura 4-17.** Artefactos de movimiento de la aorta ascendente y pulmonar, que se confunden con colgajos intímales. IZQUIERDA. Artefacto por superposición de movimiento anterior que se confunde con un colgajo intimal anterior en semiluna. DERECHA. Artefacto por superposición de movimiento lateral que se confunde con un colgajo intimal lateral en semiluna.

atenuare ridicată (dungi) secundară prezenței contrastului nediluat în vena cavă superioară (SVC) (fig. 4-17 până la 4-20; tabelul 4-8).

## Criterii de disecție în tomografia computerizată

Identificarea unui lumen fals permite diferențierea între disecție, un hematom intramural și un anevrism cu tromboză. [24]

- *Semnul ciocului.* În lumenul fals, există un unghi ascuțit, asemănător cu ciocul unei păsări, între peretele extern și lamboul intimal. Acest semn este util deoarece se găsește în majoritatea cazurilor și se spune că are o precizie ideală pentru identificarea corectă a lumenului fals în disecția acută și cronică, deși poate fi limitat de prezența lambourilor intimale foarte mobile și a lambourilor aproape periferice.
- *Pânze de păianjen.* În lumină falsă, o împletire filamentoasă este vizibilă, în general spre unghiul dintre peretele extern și lamboul intimal la o minoritate de pacienți, dar atunci când este observată este un semn util. [24]
- *Înfășurare la nivelul arcului aortic.* Un lumen care se înfășoară în jurul altuia este un lumen fals; lumenul central, care este înconjurat, este lumenul adevărat.
- *Dimensiunea lumenelor.* Lumenul fals este de obicei mai mare decât lumenul adevărat, cu excepția părții celei mai proximale a disecției. Prin urmare, dimensiunea relativă a lumenelor se evaluează cel mai bine de-a lungul lungimii disecției. Când un sfert din disecție este finalizată, 85% dintre cele mai mari lumene sunt lumene false, iar când jumătate este finalizată, acest procent crește la 95%.
- *Calcificarea peretelui exterior* este un semn util pentru recunoașterea lumenului adevărat doar în disecția acută, deoarece peretele exterior al lumenului fals se poate calcifica cronic.
- *Tromboza* este tipică lumenului fals în jumătate din cazuri și este mai cronică. Tromboza poate fi observată în lumenul adevărat în disecția acută, deși dacă disecția provine dintr-un anevrism, acesta va conține un tromb mural.
- *Direcția marginilor libere ale lamboului.* Marginile libere ale lamboului intimal la marginile rupturii intimale sunt orientate spre lumenul fals, astfel încât fluxul direcționat pasiv pătrunde în lumenul fals.

Deplasarea calciului este un semn de disecție sau hematom intramural, dar nu tot calciul este intimal, așa că deplasarea sa nu implică întotdeauna deplasarea intimală. Trombii se pot calcifica, iar peretele exterior al unui lumen fals se poate calcifica și el în timp (Fig. 4-21 și 4-22).

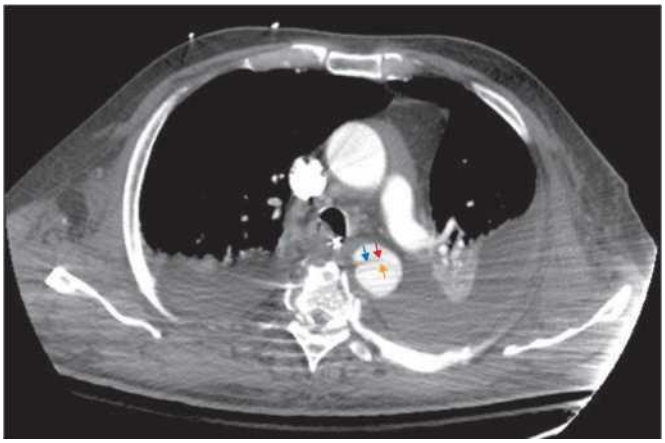

**Figura 4-18.** Scanare CT, întărire a fasciculului și artefacte de striații care pot fi confundate cu lambouri intimale. Sunt recunoscute numeroase artefacte corespunzătoare striațiilor liniare cu atenuare ridicată, care radiază din regiuni cu amplificare variabilă a contrastului ale SVC și traversează aorta ascendentă. De asemenea, se observă numeroase artefacte întunecate de întărire a fasciculului liniar, care radiază din coloana vertebrală și traversează structurile de pe partea dreaptă și stângă, inclusiv aorta descendentă. Se observă o ruptură intimală reală *(săgeată albastră)* cu un artefact de întărire a fasciculului *(săgeată roșie)* și un al doilea artefact de întărire a fasciculului în apropiere *(săgeată galbenă)*.

## Imagistica prin rezonanță magnetică

Imagistica prin rezonanță magnetică (IRM) și angiografia prin rezonanță magnetică (ARM) au fost utilizate ambele pentru vizualizarea disecției de aortă (DA) și, mai frecvent, a disecției cronice de aortă (Tabelul 4-9). IRM-ul include diverse secvențe și tehnici de impulsuri și a cunoscut progrese remarcabile în ultimii 5 ani, care nu sunt bine reprezentate în literatura medicală. Tehnicile de ecou de spin oferă detalii anatomice bune cu eșantionare limitată. Secvențele de precesie liberă în stare staționară (SSFP) pot fi efectuate cu sincronizare cardiacă. Angiografia cu gadoliniu permite achiziția rapidă a unui volum mare de date, care pot fi supuse unei post-procesări extinse. ARM oferă o vizualizare remarcabilă a DA și a complicațiilor acesteia.

Având în vedere disponibilitatea altor tehnici radiologice excelente pentru DAA, în special CT, RMN-ul este mai puțin utilizat ca studiu pentru diagnosticarea acestei entități.

© ELSEVIER. Fotocopiar sin autorización es un delito.

**Tabla 4-8.** Artefactos en el estudio de la aorta con tomografia computarizada

| | |
|---|---|
| Artefactos que pueden producir seudodesgarros intimales | Artefacto por desplazamiento, no usar sincronización; baja resolución temporal |
| | Vaso opacificado adyacente que se superpone sobre la aorta o aorta que se superpone sobre un vaso adyacente opacificado. El efecto neto es que el límite de baja atenuación entre los dos se asemeja a un colgajo intimal |
| | Arteria pulmonar sobre la aorta ascendente; aorta ascendente sobre la arteria pulmonar |
| | Seudocolgajo en la parte izquierda de la aorta ascendente |
| | VCS sobre la aorta ascendente; aorta ascendente sobre la VCS |
| | Seudocolgajo en la pared izquierda de la aorta ascendente |
| Artefacto por endurecimiento del haz | |
| | Estrias negras de la columna a través de la aorta descendente |
| | Estrias negras por un cable de marcapasos en la VCS a través de la aorta ascendente |
| | Estrías negras por elevada cantidad de contraste en la arteria pulmonar a través de la aorta ascendente[23] |
| Artefactos por estriación del contraste | Los artefactos por estriación del contraste en las venas se deben distinguir de arterias con luces falsas y verdaderas |
| Estructuras periaórticas que dan un aspecto de colgajo intimal o doble luz | |
| | Aorta ascendente |
| | Movimiento de la pared aórtica |
| | Senos aórticos normales |
| | Valvas de la válvula aórtica |
| | Restos de timo |
| | Orejuela auricular derecha |
| | Fondo de saco pericárdico superior |
| Cayado | |
| | Origen de las ramas del cayado |
| | Vena braquiocefálica izquierda con inyección del contraste en el brazo izquierdo |
| Aorta descendente | |
| | Vena intercostal superior izquierda |
| | Vena pulmonar inferior izquierda |
| | Atelectasia |
| | Engrosamiento o derrame pleural izquierdo[23] |
| Alteraciones y lesiones aórticas que pueden confundirse con una disección | Variaciones de la aorta |
| | Divertículo del conducto |
| Lesiones aórticas | |
| | Aneurismas aórticos adquiridos con trombos |
| | Úlcera aórtica penetrante[23] |
| | Hematoma intramural |

VCS, vena cava superior.

**Tabelul 4-9.** Date de imagistică prin rezonanță magnetică în disecția acută de aortă

| | |
|---|---|
| Lambă intimă | |
| | Sensibilitate — 100% |
| | Specificitate — 100% |
| Lacrimă intimă | |
| | Sensibilitate — 85% |
| | Specificitate — 100% |
| Detectarea insuficienței aortică | Sensibilitate — 85% |
| | Specificitate — 100% |
| Posibile probleme | Lipsa disponibilității |
| | Timpi de măturare prelungiți |
| | Dificultate în monitorizarea pacienților aflați în stare critică în timpul examinării |
| | Dispozitivele metalice implantate sunt o contraindicație. |
| | Claustrofobie |

## Aortografie

Aortografia nu mai este principalul test pentru diagnosticarea disecției de aortă (DA), deoarece tomografia computerizată și ecocardiografia sunt disponibile pe scară largă și sunt de obicei testele de diagnostic inițial adecvate. Cu toate acestea, aortografia rămâne utilă pentru evaluarea DA, în special în cazurile care se supun angiografiei sau cateterizării (Fig. 4-23). De obicei, se presupune că un pacient are boală coronariană, iar aortografia, efectuată pentru a exclude boala coronariană, identifică un lambou și o DA. O altă situație în care aortografia rămâne utilă este DA iatrogenă cauzată de un cateter, unde lamboul este vizualizat în timpul cateterizării responsabilă de DA.

Dacă lamboul intimal nu este tangențial la imagine, ci se află în fața acesteia, probabil că nu va fi vizibil, mai ales când lumenul adevărat și cel fals sunt opacifiate în mod egal. În cazurile tipice de disecție aortică, utilitatea diagnostică actuală a aortografiei este minimă, deoarece este mai puțin sensibilă decât ecocardiografia transesofagiană (ETE) și angiografia CT.

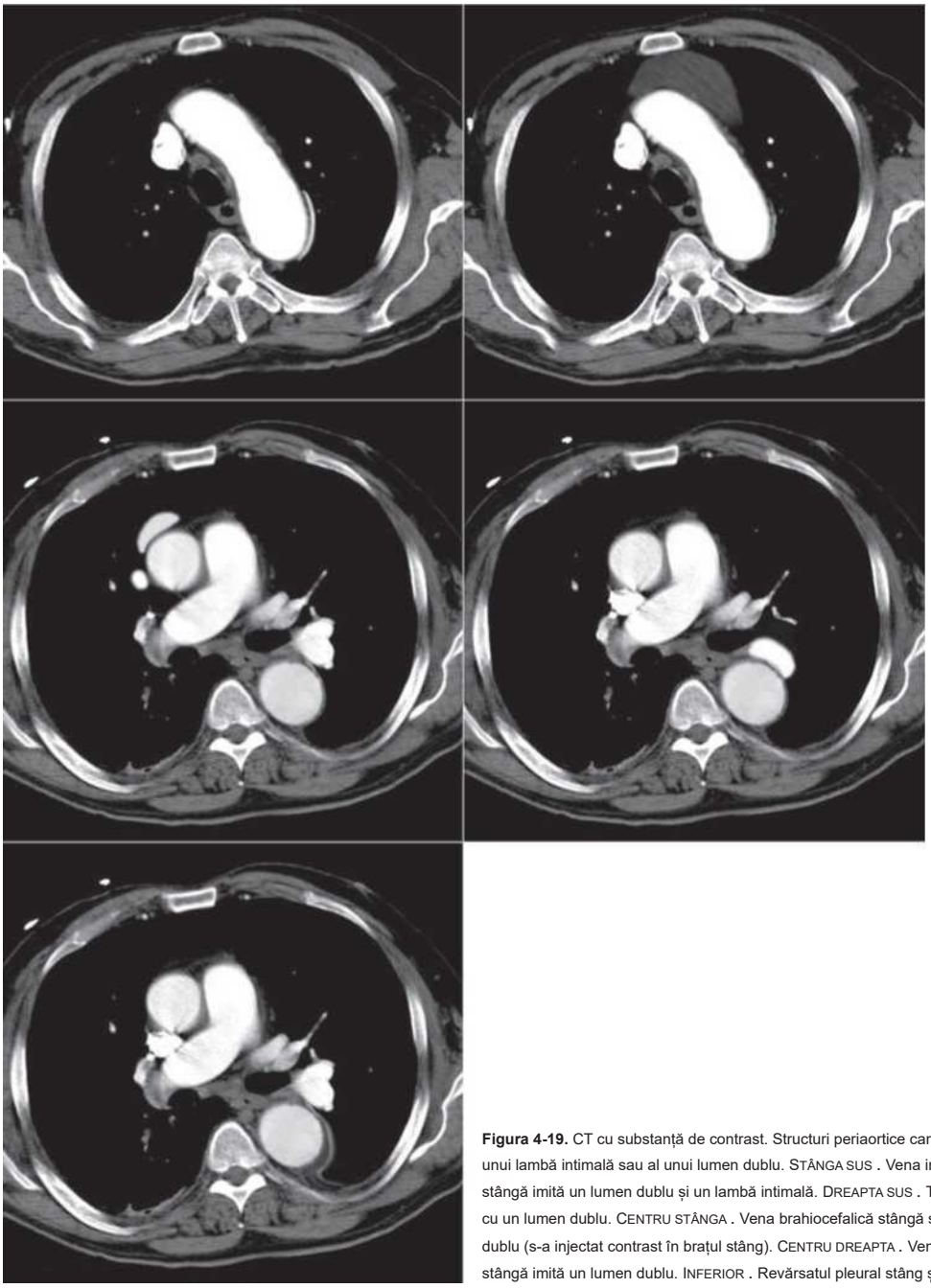

**Figura 4-19.** CT cu substanță de contrast. Structuri periaortice care determină aspectul unui lambă intimală sau al unui lumen dublu. STÂNGA SUS . Vena intercostală superioară stângă imită un lumen dublu și un lambă intimală. DREAPTA SUS . Timusul este confundat cu un lumen dublu. CENTRU STÂNGA . Vena brahiocefalică stângă seamănă cu un lumen dublu (s-a injectat contrast în brațul stâng). CENTRU DREAPTA . Vena pulmonară inferioară stângă imită un lumen dublu. INFERIOR . Revărsatul pleural stâng și atelectazia adiacentă sunt confundate cu un lumen dublu.

© ELSEVIER. Fotocopiar sin autorización es un delito.

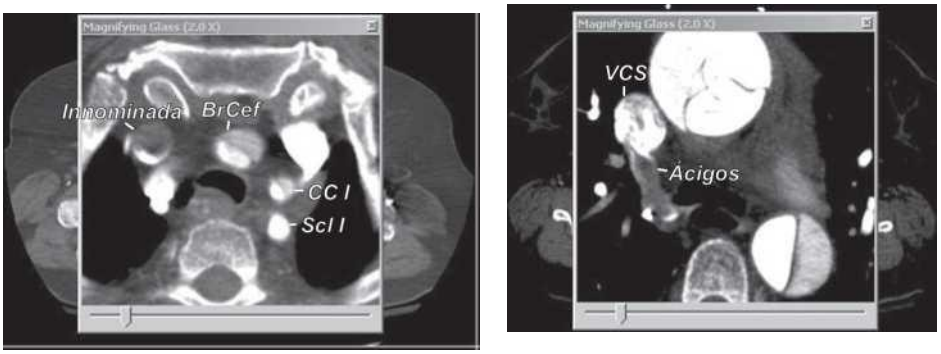


**Figura 4-20.** Artefacte de striații de contrast observate la CT. Acest pacient a prezentat disecție aortică de tip A a arterei (ADA). Artera subclaviculară stângă (Scl I) nu a fost afectată de lamboul intimal, dar artera carotidă comună stângă (CC I) și artera brahiocefalică (BrCef) au fost. Aspectul venei cave superioare (SVC) este destul de similar cu cel al arterei brahiocefalice, deși acest lucru nu se datorează afectării ADA, ci mai degrabă o consecință a striațiilor produse de contrastul administrat prin vena brahiocefalică și de sângele fără contrast din vena subclaviculară dreaptă (și jugulara internă dreaptă) . VENA azygos contribuie cu sânge fără contrast, ceea ce sporește complexitatea striațiilor de contrast din SVC. Imaginile inferioare sunt proiecții axiale la niveluri ușor diferite, arătând traiectul arterei subclaviculare drepte (Scl D) pe măsură ce trece sub claviculă și intră în vena brahiocefalică. Vena brahiocefalică și vena cavă superioară au fost dilatate și sunt mai proeminente în acest caz, deoarece pacientul a prezentat tamponadă de către artera descendentă anterioară. Trebuie acordată atenție variațiilor ramurilor arcului aortic și artefactelor provenite de la striațiile de contrast.

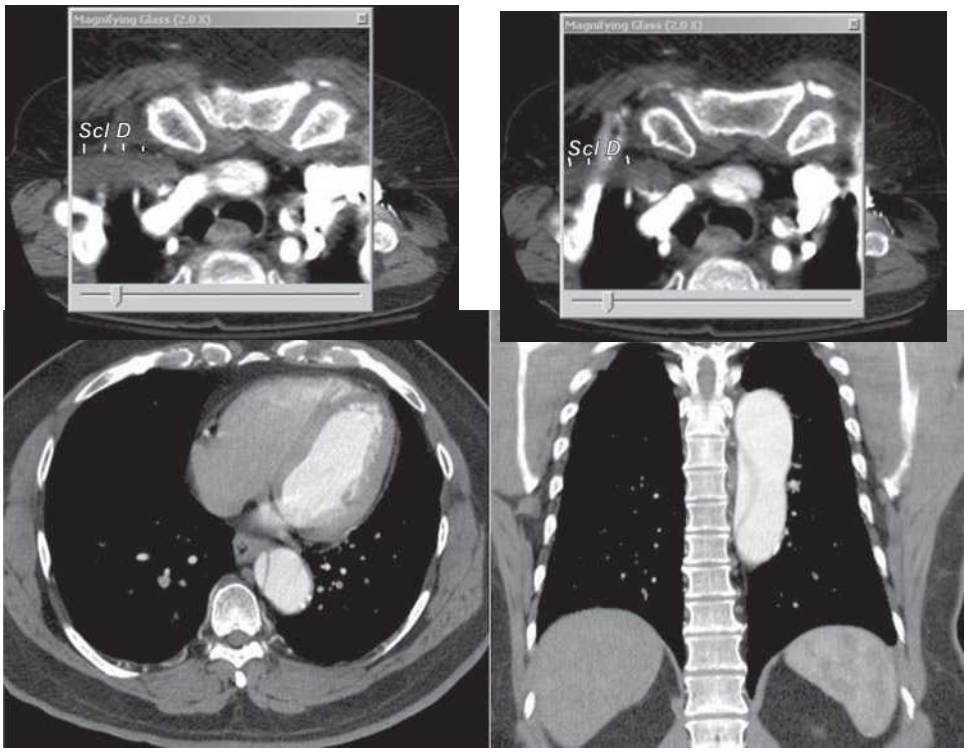


**Figura 4-21.** Disecție distală cronică (a 8 ani de evoluție) cu calcificarea peretelui extern al lumenului fals.

**Figura 4-22.** Tomografie computerizată cu substanță de contrast a unui pacient cu hematom intramural distal acut și disecție aortică ascendentă de tip A, reparată chirurgical. LINIA CARE TRAVERSEAZĂ ARCUL ANTERIOR REPREZINTĂ DOAR ORIGINEA ARTEREI BRAHIOCEFALICE. ESTE VIZIBIL UN SPAȚIU CU SUBSTANȚĂ DE CONTRAST ANTERIOR arcului și care se extinde până la treimea medie a acestuia ( CENTRU ), în concordanță cu un lumen fals cronic rezultat în urma disecției anterioare de tip A și a reparării chirurgicale. Imaginea din dreapta prezintă îngroșarea tipică în formă de semilună a peretelui aortic descendente din cauza hematomului intramural. În plus, o structură tubulară alungită cu contrast mai mic (nu în aceeași fază arterială ca aorta) este vizibilă în peretele lateral, corespunzătoare venei azygos hipertrofice din cauza intervenției chirurgicale anterioare.

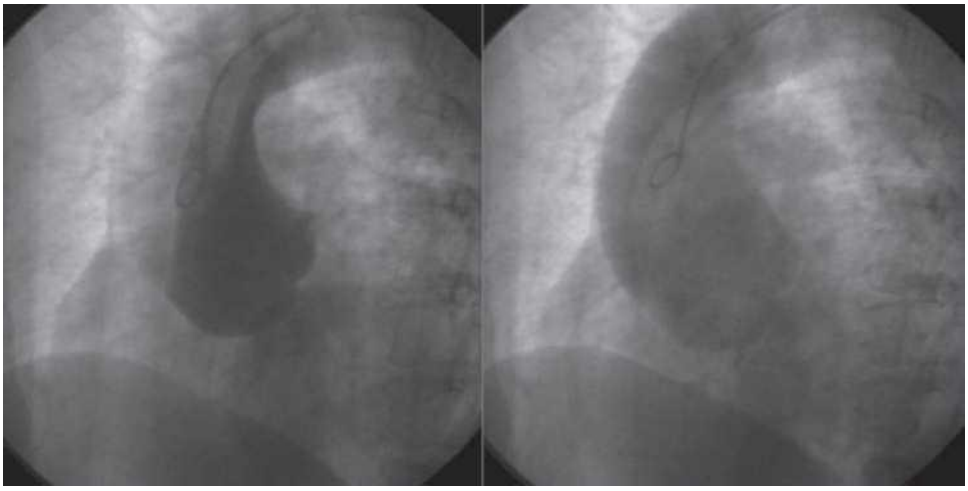

**Figura 4-23.** Aortografie și DAA. Cateter în rădăcina aortei. Clampa intimală este vizibilă tangențial; septurile din lumenul fals și cel adevărat prezintă o creștere distinctă a contrastului datorită fluxului diferențial. Este prezentă o insuficiență aortică.

**Tabelul 4-10.** Aortografia în disecția acută de aortă

| | |
|---|---|
| Semne directe ale DAA | Canal dublu, lumini false și reale Clapă intimă. Intrarea în lumina falsă. Reintrarea în lumenul adevărat |
| Semne indirecte ale DAA | Lumen adevărat îngustat Perete îngroșat (>5 mm) Deplasare a cateterului Insuficiență aortică |
| Alții | Afectare a ramurilor Îngroșare a peretelui Indentație a lumenului (semilună sau inelară) |
| Semne de hematom intramural | |
| 20-40 ml de substanță de contrast | |
| Sensibilitate | Lumină falsă: 80-90% Lambă intimală: 70% Ruptură intimă: 50% Global: 80-90% |
| Specificitate | 90-100% |
| Valoare predictivă pozitivă | 95% |

DAA, disecție acută de aortă.

sau RMN pentru diagnosticarea disecției de aortă sau recunoașterea complicațiilor acesteia (Tabelul 4-10). Această tehnică nu oferă nimic mai mult decât ecocardiografia transesofagiană, angiografia CT sau RMN decât identificarea ramurilor vasculare și are ca rezultat o întârziere și riscuri crescute din cauza agentului de contrast. Rolul pe care aortografia l-a pierdut ca tehnică de diagnostic în bolile aortice, l-a câștigat ca tehnică radiologică fundamentală pentru ghidarea intervențiilor endovasculare în bolile aortice.

## Ecocardiografie

Ecocardiografia transtoracică (ETT) este mai puțin potrivită pentru diagnosticarea disecției de aortă (DA) decât pentru evaluarea complicațiilor cardiace ale acesteia. Prin urmare, este un complement foarte potrivit pentru tomografia computerizată (CT), care este Fantastic pentru identificarea DAA, dar mai puțin pentru complicațiile sale cardiace (revărsat pericardic sau tamponadă, severitatea și mecanismul insuficienței valvei aortice și modificări ale mobilității peretelui sugestive pentru ocluzia arterei coronare de către lamboul intimal).

Ecocardiografia transtoracică (ETT) permite, în general, identificarea lambourilor intimale la rădăcina aortei, în special dacă aorta ascendentă este mărită (Fig. 4-24 și 4-25). Aorta ascendentă este adesea slab vizualizată la ETT. Arcul aortic și aorta descendentă pot fi bine vizualizate pentru identificarea lambourilor intimale, dar acest lucru nu este valabil la toți pacienții. Artefactele sunt frecvente atunci când sunt vizualizate dintr-o poziție suprasternală. Aorta abdominală este frecvent vizualizată și permite identificarea extinderii distale a disecțiilor de tip A și B.

Afecțiunile care seamănă cu o daună atrială amiotrofică (DAA), cum ar fi ulcerele peniene sau hematoamele intramurale, nu sunt toate bine vizualizate cu TTE.

Ecocardiografia transesofagiană (ETE) este un test robust pentru recunoașterea disecției de aortă (DA). Lambourile intimale și mobilitatea lor sunt mai bine vizualizate prin ETE decât prin tomografie computerizată, angiografie cu resonanță magnetică (RM) sau aortografie; ruptura intimală este recunoscută în majoritatea DA de tip B, în timp ce este observată doar în jumătate din DA de tip A cu ETE (Fig. 4-26 până la 4-28). Fluxul diferențial dintre lumenul adevărat și cel fals este foarte bine vizualizat prin ETE (Fig. 4-29). ETE pare utilă pentru a distinge permeabilitatea chiar și cu flux redus de tromboza lumenului fals. ETE nu oferă o bună vizualizare a rupturii, care se observă mai convingător la tomografie computerizată. ETE este un test radiologic robust pentru recunoașterea mecanismului regurgitării aortice în DA și, de asemenea, pentru definirea implicării originilor coronariene (mai ușor pe partea stângă). Este inevitabil ca unele părți ale aortei ascendente și ale arcului aortic să nu fie bine recunoscute.

Constatările asociate cu hematomul intramural la ecocardiografia transesofagiană (ETE) diferă de cele descrise în disecția aortică a aortei (ADA): îngroșare regională (>7 mm) în formă circulară sau de semilună, cu un semnal inițial scăzut (transparență) atunci când hematomul intramural este acut, a cărui grosime și luminozitate se rezolvă în decurs de 1 săptămână. Hematomul intramural rezultat dintr-un ulcer penetrant într-o aortă aterosclerotică este dificil de vizualizat printr-o placă calcificată.

Echipamentul utilizat pentru ecocardiografia transesofagiană (ETE) și experiența cu această tehnică s-au îmbunătățit semnificativ în ultimii 15 ani; în mod specific, sondele multiplan (omniplan) sunt acum standardul. Rezultatele fals pozitive și fals negative devin din ce în ce mai puțin frecvente pe măsură ce crește familiarizarea cu această procedură.

Ecocardiografia are limitări semnificative. Artefactele sunt încă frecvente și duc la rezultate false.

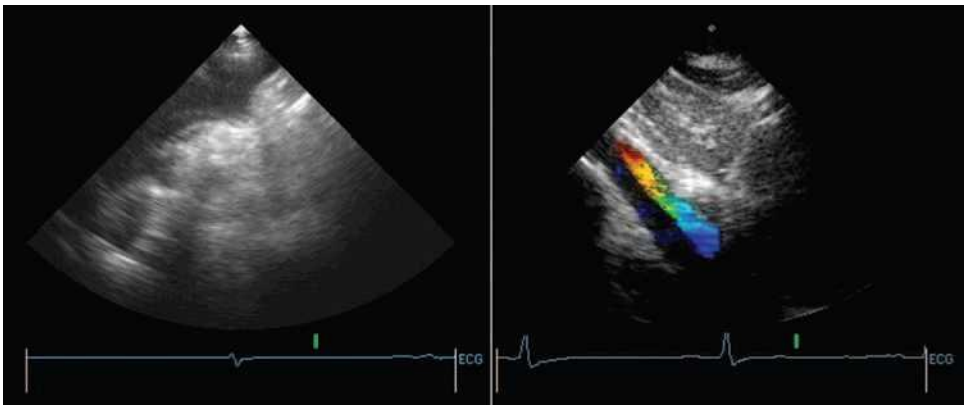


**Figura 4-24.** Tub endotracheal. STÂNGA . Un lambou intimal este vizibil pe aorta ascendentă și arcul aortic dintr-o vedere suprasternală. DREAPTA . Vedere subcostală. Fluxul diferențial între lumenul adevărat și cel fals este evident pe cartografia Doppler color. Aorta abdominală nu este dilatată. Lamboul intimal este abia vizualizat. (Disecție de aortă abdominală de tip A.)

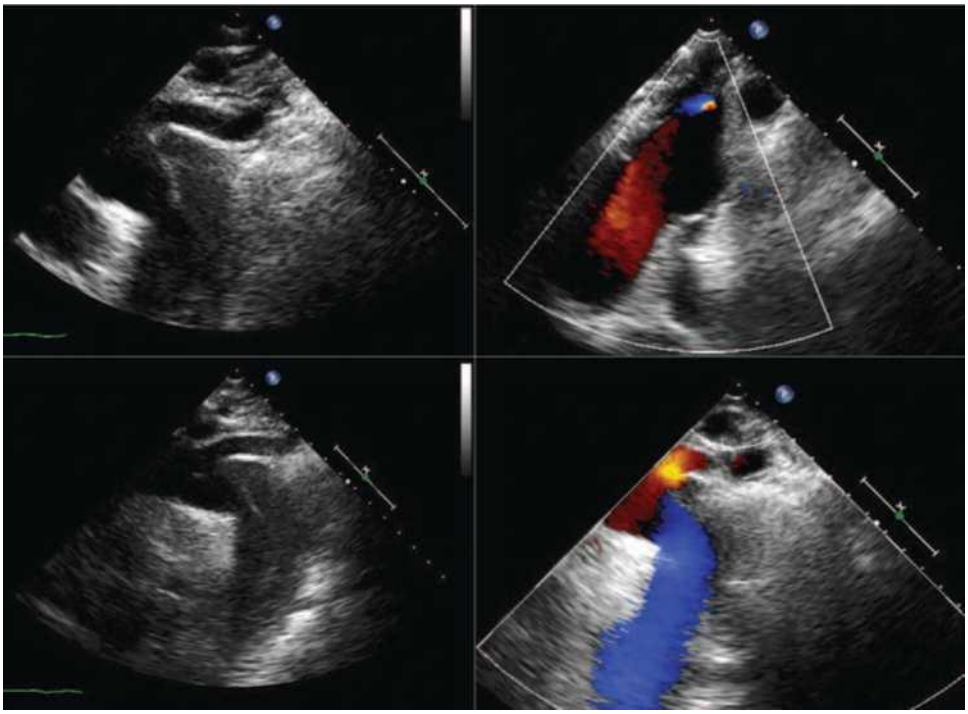

**Figura 4-25.** ETE (vedere suprasternală). STÂNGA SUS . Se recunoaște un lambou intimal, care începe imediat posterior originii arterei subclaviculare stângi. DREAPTA SUS . Cartografiere color a fluxului care arată fluxul în interiorul rupturii intimale, chiar adiacent originii arterei subclaviculare stângi. INFERIOARĂ . Lambou intimal și fracționarea fluxului.

Constatări negative și pozitive. ETE nu permite vizualizarea adecvată a aortei toracice în toate cazurile și nici a mecanismului insuficienței aortice sau a complicațiilor ramurilor vasculare în aproape niciunul. Capacitatea de a evalua afectarea aortică distală este slabă. Disponibilitatea ETE este adesea limitată, iar această tehnică permite rareori vizualizarea bolii aortice distal de diafragmă. Procesele patologice conexe , cum ar fi rupturile comisurilor valvei aortice, vizualizate prin ETE pot semăna cu o disecție de aortă. [25]

Erorile în ecocardiografia transesofagiană (ETE) includ rezultate fals pozitive și fals negative, existând și riscuri. Rezultatele fals pozitive includ trombi murali, pseudoanevrisme, ectazii aortice, interpretarea greșită a artefactelor de câmp apropiat sau a reverberațiilor cauzate de calcificările din peretele cel mai apropiat de lumen și leiomiosarcomul. Rezultatele fals negative includ rupturi situate în sinusul aortic, disecții scurte ale arcului aortic care apar în punctul orb ascuns de coloana de aer traheal, artefacte care ascund un lambou intimal, hematoame intramurale în aorta ascendentă și cheaguri în lumenul fals al aortei ascendente. Riscul potențial de complicații grave este mai mic de 1%. Decesul pacientului apare la 1 din 10.000 de proceduri. Alte riscuri includ probleme esofagiene (durere faringiană, disfagie, ruptură), probleme pulmonare (hipoxemie, bronhospasm, aspirație), probleme cardiovasculare (hipotensiune arterială, bloc atrioventricular tranzitoriu, tahicardie ventriculară nesusținută, ischemie miocardică tranzitorie, ruptură datorată disecției), creșterea tensiunii arteriale (77%, de la 16 la 51 mmHg), creșterea frecvenței cardiace (8 bătăi pe minut) și creșterea presiunii la nivelul cateterului (de la <17 mmHg la 60 mmHg). Nu există riscuri asociate cu accesul arterial sau cu substanța de contrast.

Precizia diagnostică a ecografiei transectorice transectorice descrisă în studii mai vechi este următoarea: sensibilitate 92-100%; specificitate 82-95%; valoare predictivă pozitivă 79-86%; și valoare predictivă negativă 97-100% (Tabelul 4-11).

Tabelul 4-12 compară la nivel global diferitele tehnici radiologice pentru evaluarea DAA.

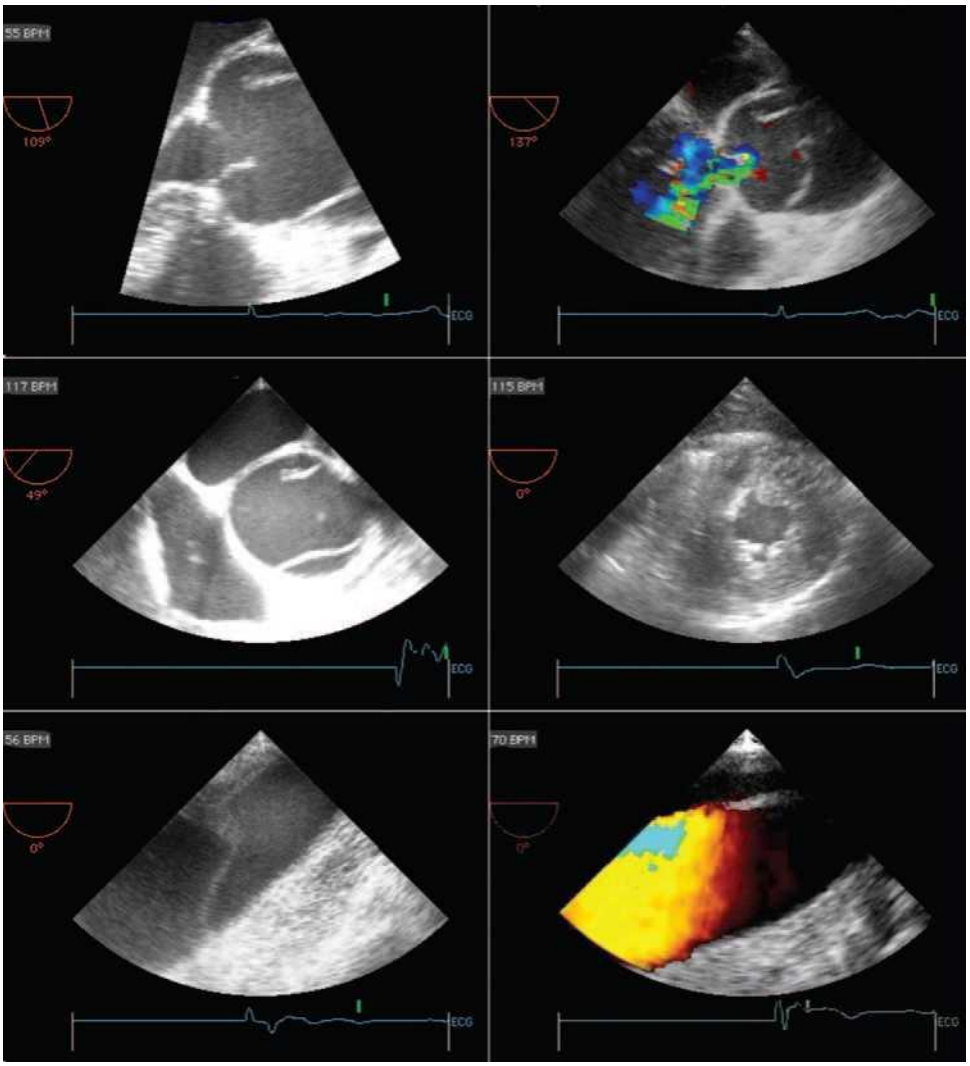
55 BPM
109°
ECG
137°
ECG
117 BPM
49°
ECG
115 BPM
0°
ECG
56 BPM
0°
ECG
70 BPM
0°
ECG

**Figura 4-26.** Imagini TEE în disecția aortică de tip A. SUS . Imagini pe ax lung ale rădăcinii și valvei aortice. Rădăcina este dilatată, iar joncțiunea sinotubulară este obliterată. Se observă un lambou intimal pe pereții posterior și anterior ai rădăcinii aortice. Ruptura intimală în acest caz este localizată pe peretele posterior al aortei. Disecția aortică moderată este recunoscută prin dilatarea rădăcinii, mai degrabă decât prin implicarea directă a valvei de către lambou. CENTRU STÂNGA . Imagine pe ax scurt al rădăcinii aortice. Lamboul intimal al rădăcinii aortice este observat pe pereții anterior și posterior. Ruptura intimală este localizată posterior. CENTRU DREAPTA . Proiecție transgastrică. Hipertrofie ventriculară stângă cu mișcare normală a peretelui, fără afectarea fluxului coronarian. JOS . Proiecții orizontale ale arcului aortic. Se recunoaște un lambou intimal în interiorul arcului cu fracționarea fluxului, ceea ce determină un flux diferențial (mai mult în lumenul adevărat decât în lumenul fals).

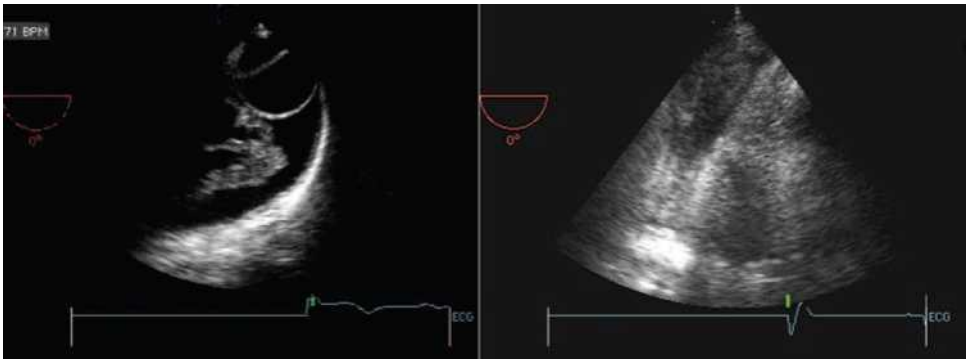


**Figura 4-27.** ETE STÂNGA , proiecție orizontală a treimii medii a aortei descendente. Se observă un lambou intimal în aorta descendentă. Există o efuziune pleurală stângă mare. ETE DREAPTA , imagine între aorta descendentă și atriul stâng. Se recunoaște un cheag posterior, care apare ca un material gelatinos cu ecouri speculare fine. Aorta s-a rupt în mediastinul posterior.

© ELSEVIER. Fotocopiar sin autorización es un delito.

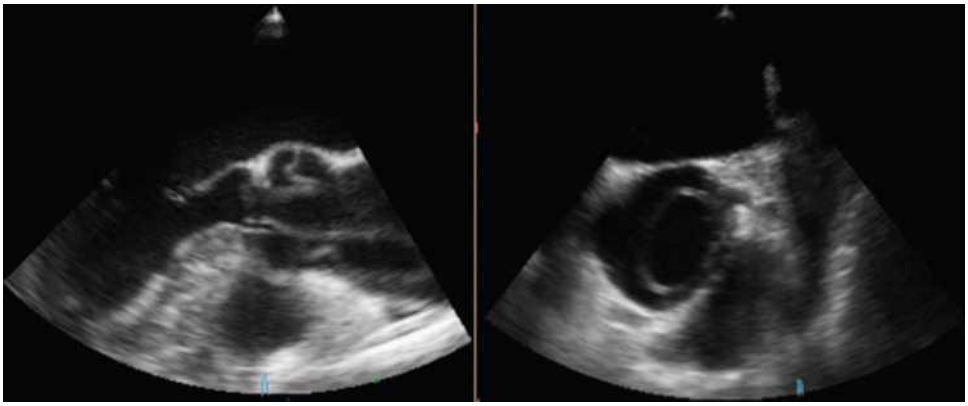

**Figura 4-28.** STÂNGA . ETE, vedere pe ax lung a valvei aortice și a rădăcinii. Lamboul intimal prolapsează prin valva aortică și provoacă insuficiență aortică severă. Rădăcina nu este dilatată. DREAPTA . ETE, vedere pe ax scurt a rădăcinii aortice. Lamboul intimal este aproape circumferențial în interiorul rădăcinii aortice și este adiacent arterei coronare principale stângi. În acest caz a apărut ischemie miocardică.

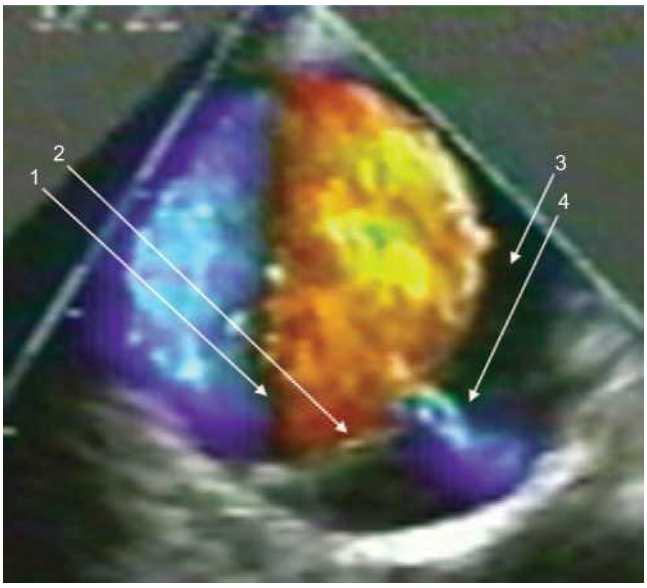


**Figura 4-29.** Lumene adevărate și false, lambou intimal și rupturi intimale secundare rezultate din avulsia ramurilor spinale sau intercostale. Lumenul fals este situat pe curbura peretelui extern al aortei, ceea ce este tipic. 1. Semnal de flux intens în lumenul adevărat. 2. Lambou intimal. 3. Flux minim în lumenul fals. 4. Mică pusee în lumenul fals printr-o mică ruptură secundară, posibil generată de o arteră spinală sau intercostală care a rupt lamboul intimal.

## Yo TRATAMENTUL DIZECȚIEI AORTICE ACUTE

Prevenirea daunelor aortice aortice (DAA) se realizează prin controlul tensiunii arteriale și prin intervenții chirurgicale programate pentru înlocuirea unei aorte ascendente anevrismale, în special în sindromul Marfan.

Când s-a dezvoltat un edem pulmonar acut (EAP), este obligatorie clasificarea acestuia și identificarea oricăror complicații. Un pacient cu EAP care prezintă hipotensiune arterială sau șoc trebuie dus imediat în sala de operație pentru a evita orice întârzieri cauzate de testele diagnostice. Ecocardiografia transesofagiană (ETE) intraoperatorie poate fi efectuată în sala de operație pentru a economisi timp. Tensiunea arterială trebuie stabilizată în toate cazurile. Figura 4-30 prezintă un algoritm de tratament pentru EAP, iar Figura 4-31 evidențiază excepțiile comune de la acesta.

Disecția de aortă (DA) de tip A necesită intervenție urgentă, deoarece tratamentul medical stabilizează pacientul doar înainte de o intervenție chirurgicală promptă și nu o amână. Un procent mic de cazuri de DA de tip A, la pacienții foarte vârstnici sau cu afecțiuni preexistente foarte grave, pot fi tratate medical. În toate aceste cazuri de tratament medical, trebuie efectuate studii seriate pentru a determina dezvoltarea complicațiilor.

### Tratament medical

Tratamentul medical este strategia standard pentru disecția aortică de tip B necomplicată. După obținerea unui control rapid al tensiunii arteriale în ATI sau CAT (tensiune arterială sistolică țintă 110 mmHg), majoritatea pacienților pot începe medicația orală în decurs de 3 zile. Dacă evoluția bolii este bună, aceștia pot fi externați în decurs de 7-10 zile. Este prudent să se repete studiile radiologice înainte de externare. O abordare coordonată și integrată care implică cardiologi, medici de terapie intensivă, anesteziști, chirurgi cardiovasculari și radiologi este esențială.

Scopul tratamentului medical este de a controla tensiunea arterială și de a preveni ruptura. Conceptul de scădere a tensiunii arteriale include și reducerea impulsului sistolic aortic (dP/dt). Prin urmare, trebuie inițiată administrarea intravenoasă de beta-blocante (esmolol, labetalol, metoprolol) ( atunci când nu există contraindicații, cum ar fi astmul, hipotensiunea arterială sau insuficiența cardiacă) înainte de a iniția alte medicamente, cum ar fi nitroprusiatul de sodiu (sau alte vasodilatatoare pure). Analgezicele sunt utilizate pentru scăderea tensiunii arteriale, dar sedarea, așa cum este utilizată pentru ecocardiografia transesofagiană (ETE), poate agrava hipotensiunea arterială.

Mulți pacienți cu disecție a arterei renale de tip B dezvoltă hipertensiune arterială severă sau refractară sau prezintă crize hipertensive. În majoritatea cazurilor, aceasta se rezolvă în timp cu medicație antihipertensivă, fără afectare renală semnificativă. Apariția oliguriei și anuriei sau o creștere semnificativă a nivelului de creatinină ar trebui să justifice studii radiologice pentru vizualizarea arterei renale și luarea în considerare a intervențiilor adecvate și posibile.

## Repararea chirurgicală a disecției acute de aortă

Scopul intervenției chirurgicale este de a corecta sau preveni ruptura aortică și de a corecta complicațiile secundare perfuziei deficitare și insuficienței aortice atunci când aceasta apare.

Locurile pentru plasarea grefelor tubulare sunt rădăcina aortică în disecția aortică de tip A și aorta descendentă proximală în disecția aortică de tip B. Înlocuirea tubului are ca scop rezecția

**Tabelul 4-11.** Recenzie a studiilor publicate privind diagnosticul disecției acute de aortă

| An (studiu) | Sensibilitate (%) | Specificitate (%) | VPP (%) | VPN (%) | Eroare de clasificare (%) |
|---|---|---|---|---|---|
| 1989 (Erbel și colab. [26]) | | | | | |
| Tipul A | | | | | |
| ETE | 98 | 88 | 97 | 93 | |
| Angiografie | 89 | 87 | 96 | 68 | |
| TC | 77 | 100 | 100 | 33 de ani | |
| Tipul B | | | | | |
| ETE | 100 | 100 | 100 | 100 | |
| Angiografie | 85 | 97 | 94 | 92 | |
| TC | 93 | 100 | 100 | 98 | |
| Tipurile A și B | | | | | |
| ETE | 99 | 98 | 99 | 99 | |
| Angiografie | 88 | 94 | 96 | 84 | |
| TC | 83 | 100 | 100 | 86 | |
| 1992 (Nienaber și colab. [27]) | | | | | |
| Tipul A | | | | | |
| CINĂ | 100 | 78 | 74 | 100 | |
| RM | 100 | 100 | 100 | 100 | |
| ETT | 85 | 78 | 71 | 89 | |
| Tipul B | | | | | |
| CINĂ | 91 | 98 | 91 | 98 | |
| RM | 100 | 100 | 100 | 100 | |
| ETT | 55 de ani | 100 | 71 | 89 | |
| Toate tipurile | | | | | |
| CINĂ | 100 | 68 | 82 | 100 | |
| RM | 100 | 100 | 100 | 100 | |
| ETT | 83 | 63 | 80 | 71 | |
| 1992 (Nienaber și colab. [27]) | | | | | |
| Tipul A | | | | | |
| ETT | 85 | 78 | 71 | 89 | |
| CINĂ | 100 | 79 | 74 | 100 | |
| RM | 100 | 100 | 100 | 100 | |
| Tipul B | | | | | |
| ETT | 56 | 100 | 100 | 90 | |
| ETE | 91 | 98 | 100 | 90 | |
| RM | 100 | 100 | 100 | 100 | |
| 1991 (Ballal și colab. [28]) | | | | | |
| ETE | 97 | 100 | 100 | 96 | 0 |
| TC | 67 | 100 | | | 33 de ani |
| 1996 (Keren și colab. [29]) | | | | | |
| omniplan ET | | | | | |
| Toți pacienții | | | | | |
| Tipul A | 90 | 98 | | | |
| Tipul B | 100 | 99 | | | |
| L | 90 | 99 | | | |
| Confirmat prin intervenție chirurgicală | | | | | |
| Tipul A | 90 | 94 | | | |
| Tipul B | 100 | 98 | | | |
| 1991 (Ballal și colab. [28]) | | | | | |
| ETE | Sensibilitate (%) | Specificitate (%) | Văzut (%) | | |
| ACI | 100 | 100 | 91 | | |
| ACD | 75 | 100 | 55 de ani | | |
| IA | Cuantificare 100% precisă | Detectat 100% | | | |

RCA, arteră coronară dreaptă; ICA, arteră coronară stângă; ETE, ecocardiografie transesofagiană; TTE, ecocardiografie transtoracică; IMH, hematom intramural; IA, insuficiență aortică; RMN, imagistică prin rezonanță magnetică; CT, tomografie computerizată; VPN, valoare predictivă negativă; VPP, valoare predictivă pozitivă.

**Tabelul 4-12.** Comparație între diferitele tehnici radiologice în disecția acută de aortă

| | Radiografie toracică | ETE | TC | RM și ARM | Aortografie cu contrast |
|---|---|---|---|---|---|
| Util pentru vizualizarea secțiunilor anatomice | | | | | |
| Rădăcina aortică | Rău | Bun | Excelent | Excelent | Excelent |
| Aorta ascendentă | Acceptabil | Bun-acceptabil | Excelent | Excelent | Excelent |
| Arcul aortic | Acceptabil | Acceptabil | Excelent | Excelent | Excelent |
| Aorta descendentă | Rău | Rău | Excelent | Excelent | Excelent |
| Daune aduse ramurilor | Nul | Nul | Excelent | Excelent | Excelent |
| Utilitatea pentru vizualizarea modificărilor patologice | | | | | |
| Clape de disecție | Null-bad | Acceptabil | Excelent | Excelent | Foarte bun |
| Rupturi de disecție | Nul | Foarte rău | Foarte bun | Acceptabil | Bun |
| Complicații cardiace | Rău | Excelent | Rău | Foarte bun | Bun |
| IA | Nul | Excelent | Nul | Foarte bun | Excelent |
| Blocaj | Nul | Excelent | Rău | Foarte bun | Rău |
| Ischemie miocardică | Rău | Excelent | Rău | Bun | Acceptabil |
| Hematoame intramurale | Rău | Foarte puțin | Foarte bun | Foarte bun | Rău |
| Ulcere penetrante | Rău | Nul | Foarte bun | Bun | Bun |
| Anevrisme | Acceptabil | Acceptabil-bun | Excelent | Excelent | Bun |
| Tromb de perete | Nul | Rău | Excelent | Excelent | Nul |
| Ruptură de aortă | Acceptabil | Nul | Excelent | Bun | Rău |
| Anatomia extra-aortică | | Foarte rău | Excelent | Excelent | Foarte rău |
| Riscuri | | | | | |
| Contrast | Nu | Nu | Da | Nu | Da |
| Radiații | Rar | Nu | Da | Nu | Da |
| Acces | Nu | Nu | Nu | Nu | Da |
| Intubație | Nu | Da | Nu | Nu | Nu |
| Modalități | | | | | |
| Imagistică multiplană | Nu | Da | Da | Da | Nu |
| Reconstrucție 3D | Nu | Da | Da | Da | Da |
| Portabil | Da | Da | Nu | Nu | Nu |
| Potrivit pentru pacienții în stare critică | Da | Da | Da | Nu | Da |
| Adecvarea pentru ghidarea intervențiilor | Nu | Ceva * | Da | Da | Da |

Permite evaluarea reparării intraoperatorii a valvei aortice .
RM, angiografie prin rezonanță magnetică; ETE, ecocardiografie transesofagiană; IA, insuficiență aortică; RMN, imagistică prin rezonanță magnetică; CT, tomografie computerizată.

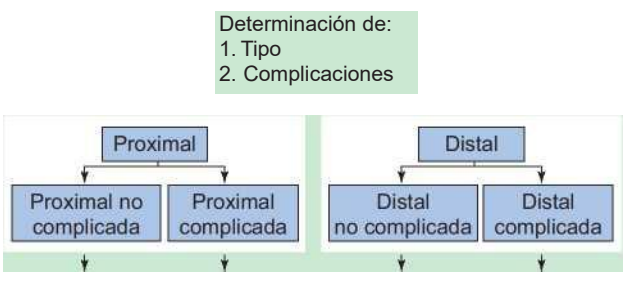


**Figura 4-30.** Algoritm pentru tratamentul DAA.

| | |
|---|---|
| *Estrategia secundaria* | Chirurgie, dacă există complicații |

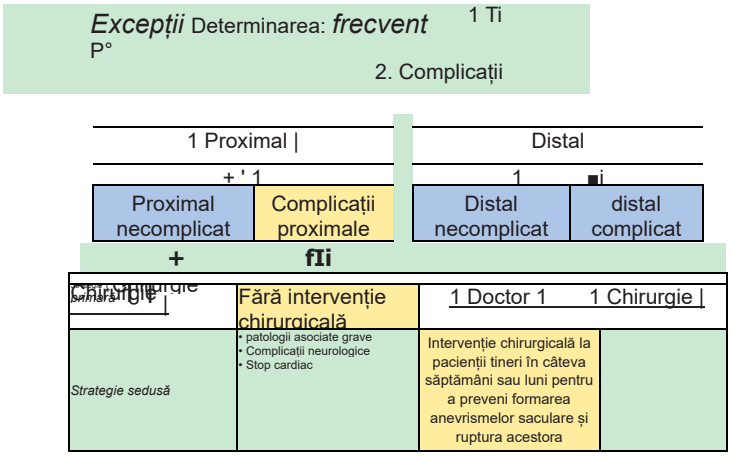


**Figura 4-31.** Algoritm care prezintă excepții comune în tratamentul DAA.

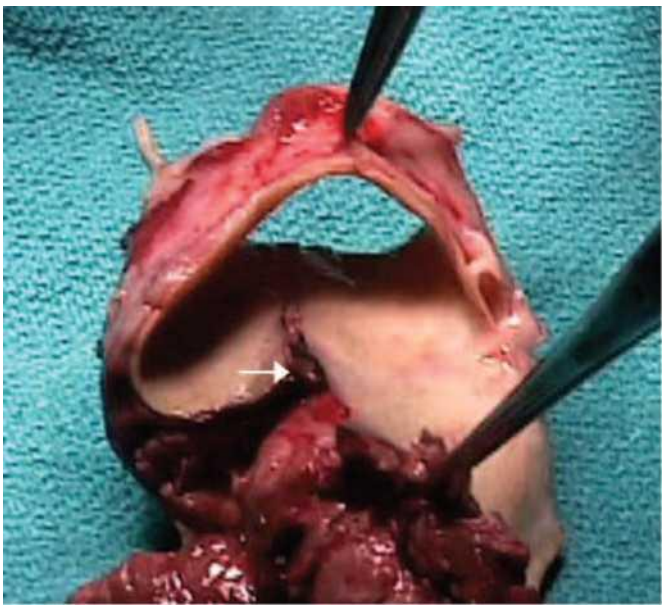

**Figura 4-32.** Specimen chirurgical al unui diafragmă aortică aortică (DAA). Ruptura intimală poate fi recunoscută în segmentul rezecat al rădăcinii aortice.

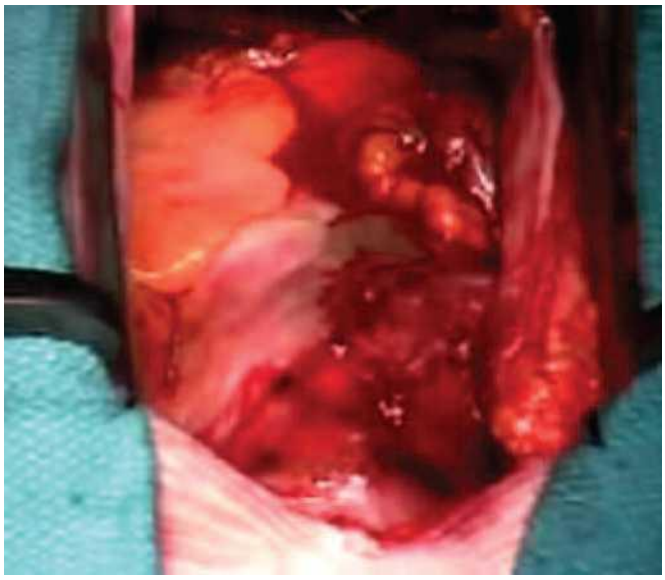

**Figura 4-33.** Specimen chirurgical al unei aorte ascendente. Hematom în adventicia aortei ascendente, cu infiltrații de sânge în spațiul pericardic.

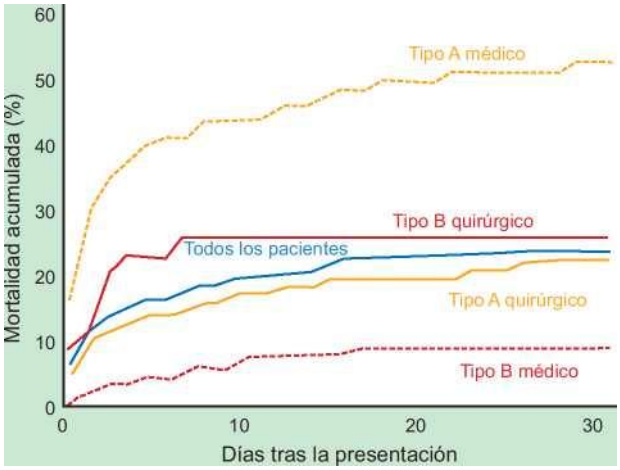


**Figura 4-34.** Mortalitatea la 30 de zile cauzată de disecția aortică acută (DAA) în funcție de tipul de tratament. (Adaptat după Hagan PG, Nienaber CA, Isselbacher EM și colab.: The International Registry of Acute Aortic Dissection [IRAD]: new insights into an old disection. JAMA 2000;283:897-903.)

© ELSEVIER. Fotocopiar sin autorización es un delito.

Se creează o ruptură intimală astfel încât lumenul fals să nu mai fie sub presiune și să fie vulnerabil la dilatare cu ruptură ulterioară. Lamboul intimal este suturat la peretele extern la capătul distal al grefei, reaproximând peretele aortic disecat. Intervenția chirurgicală nu încearcă să înlocuiască întreaga lungime a aortei disecate. Deoarece pot apărea rupturi secundare sau tubul plasat poate să nu elimine ruptura primară, un lumen fals persistă în peste 90% din disecțiile aortice de tip A reparate. Figurile 4-32 și 4-33 ilustrează constatările chirurgicale în disecția de aortă ·

Mortalitatea chirurgicală la pacienții cu disecție de aortă s-a îmbunătățit semnificativ în ultimii 30 de ani (Fig. 4-34). Depistarea și intervenția precoce înainte de apariția tamponadei, hipotensiunii arteriale, șocului sau insuficienței renale sunt posibile explicații pentru această îmbunătățire. [31]

Stopul circulator hipotermic profund este o tehnică populară pentru inspectarea arcului aortic în timpul reparării chirurgicale a disecției aortice de tip A și pentru repararea unei rupturi intimale, dacă este localizată la acest nivel. Utilizarea sa este asociată cu rate similare de complicații precoce, mortalitate și reintervenție pe termen lung, fără dovezi de superioritate. [32]

Datele indică faptul că pacienții care se prezintă la câteva zile după ce au suferit o afecțiune asistată de insuficiență cardiacă (AID) de tip A pot fi supuși în siguranță unei intervenții chirurgicale reparatorii semi-programate (mai degrabă decât urgente) și că unii pacienți selectați cu AID de tip A care supraviețuiesc perioadei imediate pot primi un tratament medical agresiv cu rezultate acceptabile pe termen [scurt.33]

## Repararea chirurgicală a DAA de tip A

Obiectivele principale ale reparării chirurgicale sunt înlocuirea aortei ascendente și înlocuirea sau repararea valvei aortice. Obiectivele secundare includ eliminarea lumenului fals și vindecarea și remodelarea peretelui disecat. Eliminarea lumenului fals se realizează în doar 10% din cazurile de disecție aortică de tip A supuse reparării chirurgicale.<sup> [30</sup>] În restul cazurilor,

**Tabelul 4-13.** Repararea chirurgicală a disecției acute de aortă

| Aorta ascendentă | Escroc | Aorta descendentă |
|---|---|---|
| Procedură | Procedură | Procedură |
| Sternotomie mediană, CPB | Sternotomie pe linia mediană | Toracotomie stângă |
| Secțiune a aortei ascendente | CEC, stop circulator hipotermic rece | CEC, CEC parțial |
| Explorați dacă există o ruptură intimală. Dacă nu este vizibilă nicio ruptură | Secționează aorta ascendentă | Secționează aorta descendentă |
| în porțiunea fundamentală sau ascendentă și este recunoscută în portativ, rezultă | Explorează toiagul pentru a localiza ruptura | înainte de lacrimă |
| Cel mai bun tip de tratament este discutabil. La pacienții selectați, | intim | Uscați segmentul cu |
| Reparația de tip A poate fi extinsă pentru a înlocui (de obicei) | Aproximați pereții interiori și exteriori ai | rupere |
| o parte a intestinului și astfel usucă ruptura intimă responsabilă | aorta | Aproximați pereții interiori |
| Pentru aproximarea pereților interni și externi ai aortei | Grefă interpozițională; dacă ruptura este | și aorta externă |
| ± grefă interpozițională, frecventă | situat pe peretele inferior al toiagului, este | Pentru ruptură: grefă de |
| Inspectați valva aortică: lăsați-o nesupravegheată dacă funcționează corect și | Este obișnuit ca vasele personalului să rămână | interpunere, substituție |
| Este dilatată; reparați (resuspendați) dacă prezintă dehiscență parțială | pe o „insulă" care este suturată grefei, în | direct |
| și nu este dilatată; înlocuiți-o dacă prezintă dehiscență severă și rădăcina | în loc să le suture individual | Pentru ocluzia ramurilor: |
| este dilatat | | fereastră |
| La trei sferturi dintre pacienți, valva poate fi păstrată. | | |
| Artere coronare: se lasă, se resuspendă dacă se plasează o grefă compozită | | |
| Riscul crește odată cu: | Instrucțiuni | Riscul crește odată cu: |
| Blocaj | Rupere la nivelul personalului | Vârstă |
| Insuficiență renală | Ruptură accesibilă în personal într-o | RIP |
| Ischemie renală | reparație ascendentă | Insuficiență renală sau ischemie |
| Ischemie viscerală | | Ischemie sau infarct visceral |
| Extinderea reparației pentru a include bastonul | | Risc de tetraplegie: 30-35% [35] |
| Bypass aortocoronarian | | |
| Mortalitate | Mortalitate | |
| 7% în cele mai bune cazuri | 15% | |
| 15% obișnuit | 25% dacă personalul se întrerupe | |
| Ictus | Ictus | |
| Reparație ascendentă | 5% | |
| Reparații extinse în sus pentru a repara personalul | | |

CEC, circulație extracorporală.

Persistența rupturilor distal de reparație permite presurizarea și fluxul în lumenul fals. Tabelul 4-13 oferă un rezumat al intervenției chirurgicale pentru fiecare segment aortic.

Tetraplegia este mai puțin frecventă atunci când o leziune de tip A este reparată. Intervenția chirurgicală cu prezervarea valvei și remodelare radiculară (comparativ cu înlocuirea radiculară) poate să nu fie asociată cu rezultate precoce sau tardive mai bune, deoarece poate fi asociată cu o rată de eșec mai mare.<sup> [34]</sup> Evoluția disecției aortice de tip A la vârstnici este prezentată în Figura 4-35.<sup> [11]</sup>

## Repararea chirurgicală a DAA de tip B

Tratamentul conservator este indicat pentru durerea recurentă sau refractară în ciuda terapiei medicamentoase maxime; în cazurile de expansiune localizată rapidă; în ruptură, scurgeri sau risc de ruptură; când este afectată o ramură sau un organ major; la pacienții cu o afecțiune a țesutului conjunctiv subiacent (sindromul Marfan); și în crizele hipertensive. O problemă apare atunci când ruptura are loc în spațiul pleural, deoarece puțini pacienți supraviețuiesc suficient de mult timp pentru a fi operați, darămite pentru externare. Unele centre adoptă o abordare agresivă, reparând chirurgical toate disecțiile aortice de tip B, cu o rată a mortalității globale de 10%. Unii autori au descris o mortalitate ridicată (28-65%) pentru intervențiile chirurgicale directe de înlocuire aortică în toate cazurile de tip B.<sup> [35]</sup>

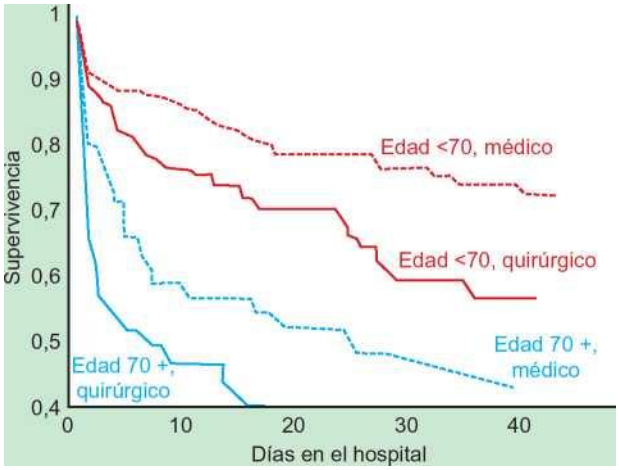


**Figura 4-35.** Evoluția disecțiilor aortice de tip A la vârstnici. (Adaptat după Mehta RH, O'Gara PT, Bossone E, et al: Disecțiune aortică acută de tip A la vârstnici: caracteristici clinice, management și rezultate în era actuală. J Am Coll Cardiol 2002;40:685-692, 876-882. Copyright Elsevier, 2002.)

Repararea chirurgicală a disecției de aortă de tip B este asociată cu o rată a mortalității în spital de aproximativ 30%. <sup>36</sup> Factorii predictivi multivariabili ai mortalității includ vârsta peste 70 de ani (rata șanselor, 4,32) și prezența șocului preoperator sau a hipotensiunii arteriale (rata șanselor, 6,05). Factorii predictivi univariabili includ coma preoperatorie sau nivelul de conștiență alterat, tromboza parțială a lumenului fals, dovezile de hematom periaortic la studiile radiologice, un diametru aortic descendent mai mare de 6 cm și disfuncția ventriculară dreaptă.<sup> 36</sup>

## Tratamentul disecției acute de aortă asociate cu tamponadă pericardică

Prezența tamponadei pericardice, descrisă la o cincime din cazurile de disecție aortică (ADA) de tip A, prezice ruptura. Tratamentul optim pentru tamponada pericardică în contextul ADA este neclar. Drenajul de rutină este asociat cu un risc de agravare a scurgerii sau rupturii la restabilirea tensiunii arteriale, ceea ce ar exacerba ruptura și presiunea scurgerii, crescând astfel mortalitatea.<sup> 37</sup> Cu toate acestea, amânarea drenajului până la intervenția chirurgicală poate împiedica supraviețuirea în cazurile de tamponadă extremă. O abordare prudentă adoptată de mulți autori este de a amâna drenajul până în sala de operație în cazurile care par susceptibile de a-l tolera; accesul în sala de operație este accelerat pentru cazurile care necesită drenaj și care altfel par neviabile. Au fost efectuate autotransfuzii. Tamponada pericardică reprezintă un risc major atunci când se induce anestezia, deoarece reducerea preîncărcării prin anestezice poate precipita disocierea electromecanică.

## Tratamentul endovascular al disecției acute de aortă: grefare cu endoproteză și fenestrare

Chirurgia pentru anevrismul ductal aortic (ADA) corectează peste 90% din deficitele de puls. O minoritate de pacienți dezvoltă sindrom de perfuzie deficitară din cauza presurizării persistente a lumenului fals. Ischemia renală și intestinală este asociată cu mortalitate semnificativă în spital. Fenestrarea sau reconstrucția chirurgicală este, de asemenea, asociată cu mortalitate semnificativă; prin urmare, strategiile intervenționale sunt testate și sunt în prezent în curs de dezvoltare.

Plasarea endoprotezelor (acoperite sau nude) și fenestrarea (lacerarea intenționată a lamboului intimal pentru a permite comunicarea fluxului între lumenul adevărat și cel fals) depresurizează lumenul fals, reducând probabilitatea ocluziei ramurilor.

Endoprotezele percutanate au fost efectuate la sute de pacienți cu disecție, ceea ce face ca aceasta să fie o intervenție fezabilă. Rolul lor se schimbă și variază în funcție de experiența centrului. Plasarea unei endoproteze acoperite peste ruptura intimală pentru a exclude fluxul și presiunea din lumenul fals facilitează tromboza acestuia.<sup> 38-40 </sup> Dintr-o perspectivă anatomică, disecțiile aortice distale sunt mai ușor de plasat îndoproteză. Disecțiile cronice sunt mai ușor de reparat, deoarece grefa poate fi realizată la comandă; cu toate acestea, repararea endovasculară întârziată a unei disecții aortice distale este considerată mai dificilă din cauza progresiei lumenului fals (Fig. 4-36).<sup> 41 </sup>

Endoprotezele au fost plasate pentru disecții aortice de tip A și B, cu rezultate tehnice bune și puține complicații. La 16 pacienți cu disecție aortică acută de tip B și 21 cu disecție aortică cronică de tip B, rata generală a mortalității în spital a fost de 2,7%; 6,3% în disecțiile aortice de tip B cu complicații și 0% în disecțiile aortice de tip B necomplicate. Rata de succes primară a fost de 94% și nu au avut loc decese în timpul perioadei de urmărire de 24 de luni. Noi rupturi intimale legate de endoproteză au apărut la trei pacienți.<sup> 42</sup>

Stenturile percutanate neacoperite pot fi utilizate pentru a menține fluxul în ramurile vasculare. Există date limitate privind rezultatele pe termen lung. Fenestrarea cu cateter a lambourilor de disecție ocluzivă poate fi utilizată pentru a restabili fluxul în sindroamele de perfuzie deficitară cauzate de disecția arterială.

Pacienții cu ischemie acută a membrelor (perfuzie slabă) din cauza disecției aortice de tip B sunt de obicei salvați (>90%) prin reparare endovasculară, iar bypass-ul chirurgical se efectuează doar la o minoritate dintre aceștia. Endoprotezele și fenestrațiile sunt asociate cu o rată ridicată de succes a intervenției, cu conservarea susținută a membrului timp de 18 luni (93%). <sup>43 </sup> Pot apărea complicații ischemice în urma intervenției (10%), dar rata de succes depășește 90%.<sup> 1</sup>

Într-un studiu realizat în 1999, tromboza completă a lumenului fals a fost obținută la 79% dintre pacienți, tromboza parțială la 21%, iar revascularizarea ramurilor ocluze la 76%.40 Rata mortalității la 30 de zile a fost de 16%, iar rata mortalității tardive (13 luni) a fost de 0%.

# I. REZULTATE ȘI MONITORIZARE

În prezent, 90% din cazurile de disecție aortică (ADA) de tip A sunt tratate chirurgical . Ratele de supraviețuire la un an și trei ani la pacienții care

**Figura 4-36.** Tomografie computerizată cu substanță de contrast a unei disecții de tip B cu endoproteză. Imaginea axială ( STÂNGA ) și reconstrucția 3D arată persistența lumenului fals. Reconstrucția 3D arată că lumenul fals se învârte în spirală în jurul lumenului adevărat ca un cârlig de pescuit.

· Factorii predictori ai mortalității la urmărire sunt vârsta înaintată, ateroscleroza și antecedentele de intervenție chirurgicală cardiacă.44

În această epocă, rata de supraviețuire la 3 ani pentru disecția de aortă de tip B este de 77,6 ± 6,6% cu tratament medical, 82,8 ± 18,9% cu tratament chirurgical și 76,2 ± 25,2% cu tratament endovascular.<sup> 45</sup> Factorii predictori ai mortalității în timpul urmăririi includ sexul feminin, antecedentele de anevrism aortic, ateroscleroza, insuficiența renală în timpul spitalizării, revărsatul pleural preoperator și hipotensiunea și șocul preoperatorii. Având în vedere mortalitatea semnificativă care apare la ani după disecția de aortă de tip B, urmărirea este importantă.<sup> 46</sup>

**CAZUL 1**

**Istoric medical și examen fizic**

- Un bărbat în vârstă de 44 de ani, cu antecedente de hipertensiune arterială, s-a consultat pentru durere toracică acută, intensă, cu debut brusc între omoplați și a fost transferat pentru asistență.
- În timpul transportului: TA: 210/100 mmHg, absența frecării pericardice; absența suflurilor AR; absența semnelor de tamponadă sau insuficiență cardiacă stângă.
- Diferență de 30 mmHg a tensiunii arteriale între brațe.

**Evoluție și tratament**

- Tensiunea arterială a fost controlată inițial cu nitroprusid intravenos și ulterior cu multiple medicamente antihipertensive care au ameliorat cu succes durerea și au stabilizat disecția.
- O parte din rinichiul stâng a fost infarctată din cauza întreruperii fluxului sanguin, iar acest lucru a cauzat o a doua epidemie de hipertensiune arterială severă în timp ce rinichiul era ischemic.
- Bronhopneumonia s-a dezvoltat în lobul inferior stâng, necesitând ventilație mecanică. După extubare, parestezia a fost evidentă la ambele picioare și a persistat. O tomografie computerizată craniană a exclus un accident vascular cerebral, iar cauza a fost ischemia spinală.
- S-a observat o frecare pericardică. Examinarea radiologică ulterioară a stabilit că lamboul de disecție era stabil și limitat la arcul aortic distal și aorta descendentă. S-a presupus că pericardita a fost reactivă la pneumonia de pe partea stângă.
- În final, complicațiile s-au remis, cu excepția parestezilor la nivelul picioarelor, iar pacienta a fost externată cu tensiunea arterială controlată corespunzător.
- Timp de 5 ani, pacientul a fost stabil clinic, iar studiile radiologice au arătat că și disecția a fost stabilă. Diferența de tensiune arterială între brațe persistă.

**Comentarii**

- Disecție distală (tipul B) la un pacient cu antecedente de hipertensiune arterială.
- Debut brusc tipic al durerii toracice intense, cu intensitate maximă de la început.
- Absența modificărilor semnificative în radiografia toracică la nivelul aortei.
- Au apărut multiple complicații, unele secundare disecției, iar altele spitalizării:
  - Complicațiile secundare disecției au fost ischemia și infarctul renal, cu crize hipertensive de 3 zile, ischemia măduvei spinării (aorta descendentă proximală irigă vasele nutritive ale arterelor spinale anterioare) și stenoza arterei subclaviculare stângi recunoscută la CT, ceea ce a fost cauza deficitului de puls la acest braț.
  - Complicațiile secundare internării în spital au fost bronhopneumonia și pericardita de origine necunoscută.
- Lumina falsă, cu fluxul ei continuu, nu a trombozat și nici nu s-a dilatat niciodată.
- Supraviețuire pe termen lung cu tratament medical.

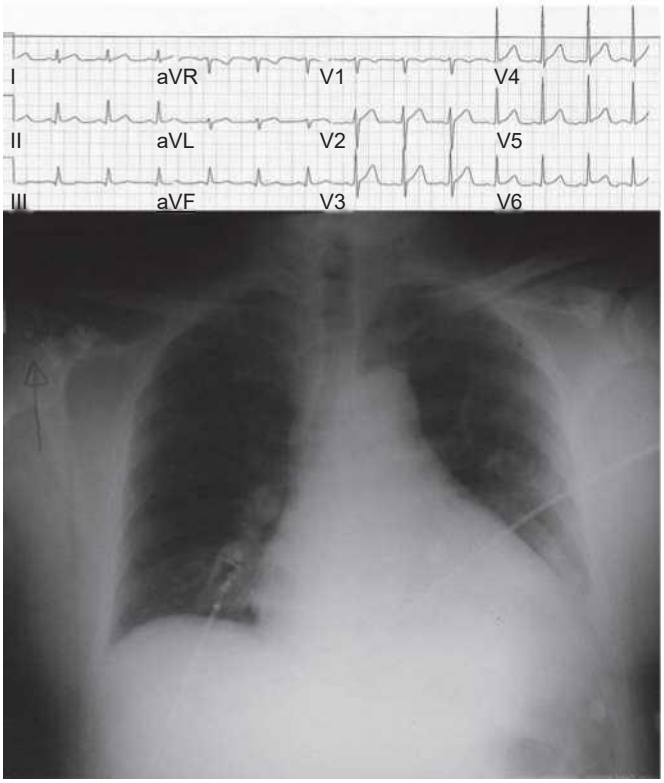


**Figura 4-37.** ECG: Ritm sinusal. Fără semne proeminente de hipertrofie ventriculară stângă (HVS), ischemie, infarct sau pericardită. Radiografie toracică: Cardiomegalie. Fără dilatare evidentă a aortei ascendente sau creșterea lățimii arcului aortic. Nu se recunoaște revărsat pleural.

**Figura 4-38.** ETE, proiecție orizontală pe ax scurt a aortei descendente. STÂNGA : Lumen adevărat, lambou intimal și lumen fals. DREAPTA : Lumen adevărat, ruptură intimală, lambou intimal și lumen fals.

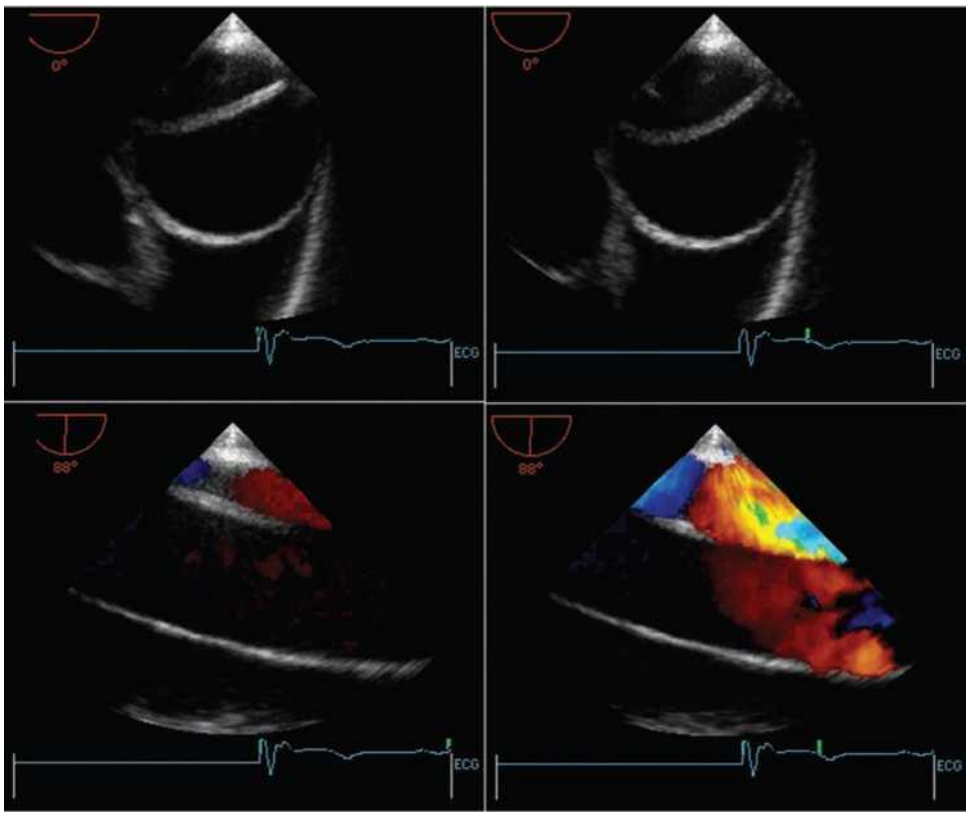


**Figura 4-39.** ETE. STÂNGA . Diastolă. DREAPTA . Sistolă. SUPERIOARĂ . Vederi pe ax scurt ale aortei descendente. Clampa intimală este propulsată spre exterior, spre lumenul fals mai lateral, pe măsură ce presiunea crește în timpul sistolei. INFERIOARĂ . Vederi pe ax lung. În timpul sistolei, presiunea crește, iar fluxul în lumenul adevărat depășește fluxul în lumenul fals.

© ELSEVIER. Fotocopiar sin autorización es un delito.

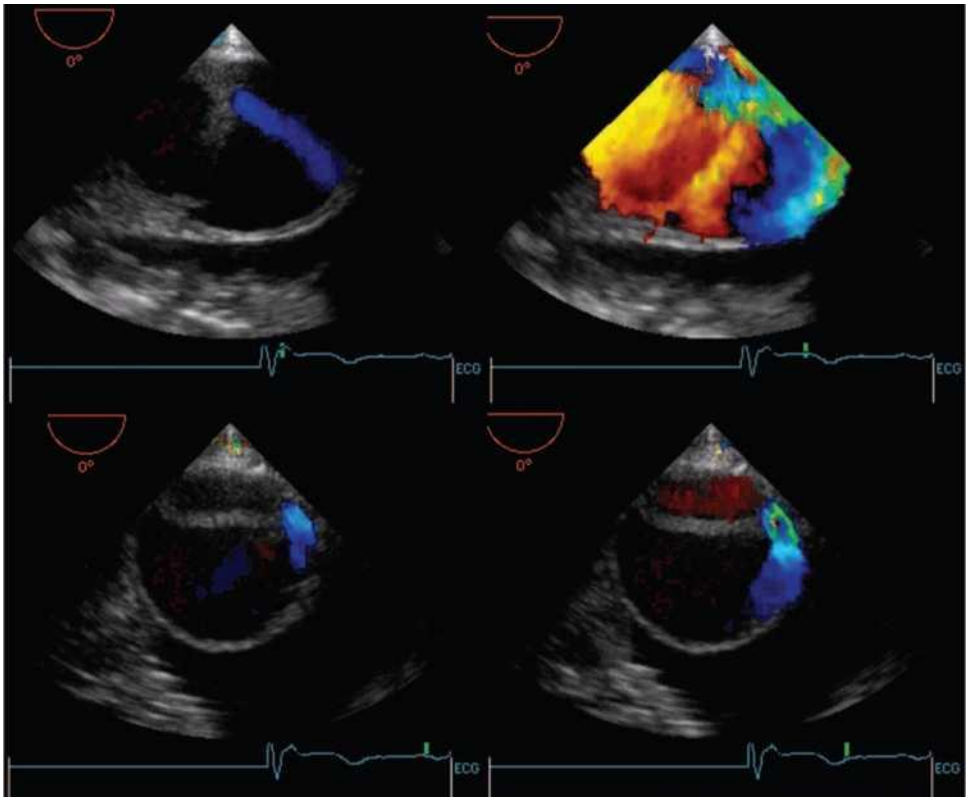


**Figura 4-40.** Imagini transectorice transector (ETE), pe ax scurt ale aortei descendente proximale. STÂNGA . Diastolă. DREAPTA . Sistolă. SUPERIOARĂ . Ruptura intimală primară. În timpul diastolei, fluxul este observat prin ruptura intimală și clapă în lumenul fals. Când presiunea din lumenul adevărat crește în timpul sistolei, se observă o creștere marcată a fluxului prin ruptura intimală în lumenul fals. INFERIOARĂ . Ruptură secundară (datorată avulsiei unei mici ramuri arteriale). În acest caz, se recunoaște și un flux ușor din lumenul adevărat în lumenul fals, care crește semnificativ în timpul sistolei.

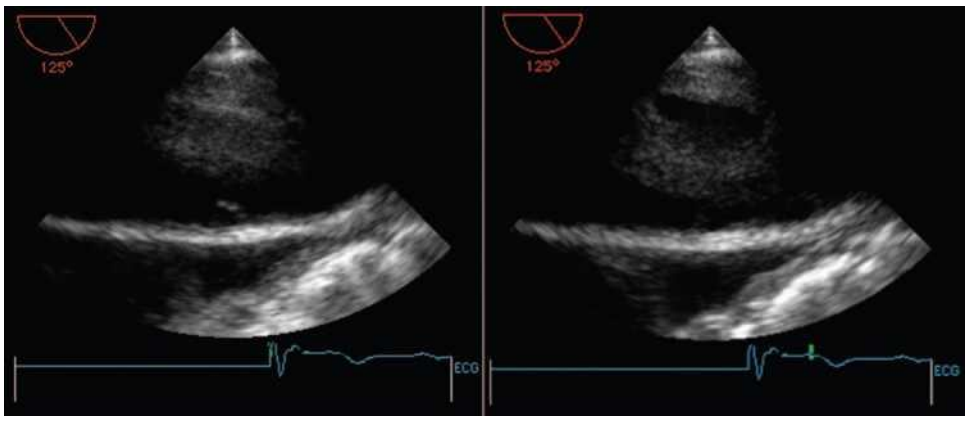


**Figura 4-41.** Plan vertical, proiecție longitudinală a aortei descendente. Imaginea a fost obținută prin lamboul intimal și prezintă deschiderea și închiderea rupturii în timpul ciclului cardiac și lungimea acesteia (3 cm).

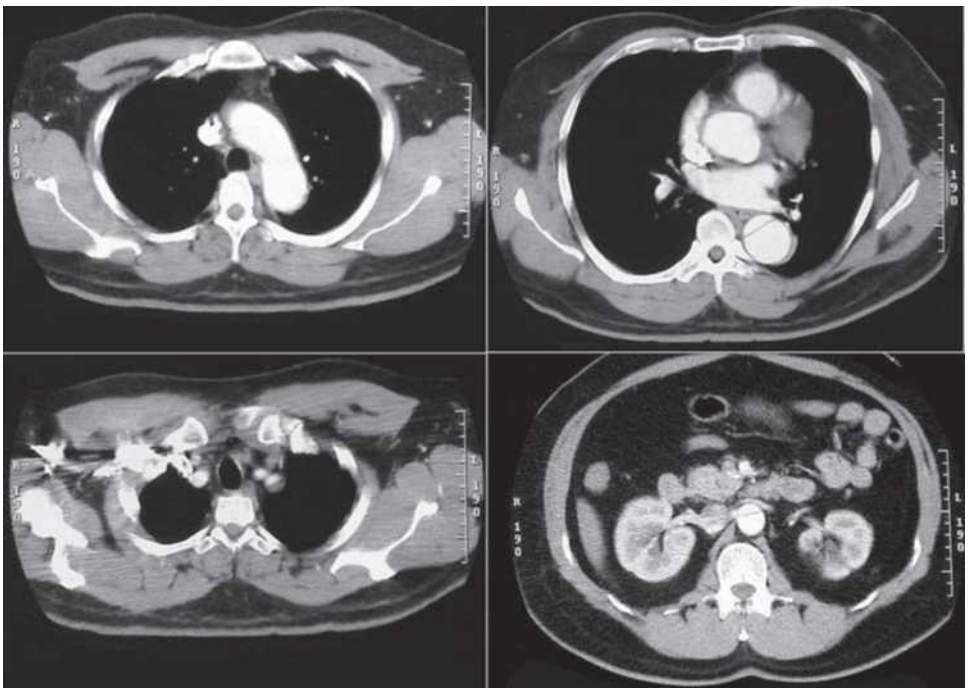

**Figura 4-42.** CT cu substanță de contrast. STÂNGA SUS . Nivelul arcului aortic. Nu se recunoaște nicio ruptură intimală. DREAPTA SUS . Nivelul rădăcinii aortice. Se observă o ruptură intimală în aorta descendentă, dar nu și în aorta ascendentă. Disecție aortică de tip B. STÂNGA JOS . Disecția s-a extins până la artera subclaviculară stângă. Se recunosc lumenul adevărat (cu substanță de contrast) și lumenul fals (mai puțin contrastat). DREAPTA JOS . Este prezent un lambou intimal la nivelul arterelor renale. În rinichiul stâng se observă o pană fără substanță de contrast, sugerând ischemie.

CASO 2

**Anamnesis y exploración física**

- Varón de 74 años con antecedentes de hipertensión que consultó por dolores intensos abruptos en el tercio medio de la espalda con cierta irradiación a la parte anterior.
- PA 179/100 mmHg; FC 100lpm.
- Ausencia de distensión venosa; sin roce.
- Tonos cardíacos normales; soplo de IA.
- Entrada normal de aire; ausencia de déficits de pulso.

**Evolución**

- Se produjo una asistolia brusca y no se pudo reanimar al paciente.

**Comentarios**

- Disección de tipo B en un paciente con antecedentes de hipertensión. La IA se relaciona con la hipertensión más que con una disección, dado que el colgajo no estaba cerca de la válvula aórtica.
- El aspecto inicial con hipertensión al inicio, control fácil de la PA y alivio del dolor con labetalol i.v. parecía favorable. La estrategia terapéutica inicial fue médica y el paciente estaba estable a nivel clínico y en la TC de seguimiento. No existían signos clínicos de que el tratamiento conservador de esta disección de tipo B fuera inadecuado.
- De repente se produjo una rotura sin aviso previo (dolor) en el espacio pleural izquierdo, tras la cual se produjo asistolia. Se trata de la peor situación posible cuando se elige tratamiento médico. El hematoma adventicial reconocido en la ETE realizada 2h antes posiblemente indicaba progresión. La rotura de la DAA de tipo B puede producirse sin advertencia previa, lo que impide totalmente salvar al paciente.
- En los estudios radiológicos se reconocieron, aunque de forma retrospectiva, algunas indicaciones de posible fuga (hematoma periaórtico). El hematoma adventicial en un caso de DAA se comprende mal. Cada vez se considera más un signo de mayor riesgo de mortalidad. Se ignora si su presencia justifica una intervención.
- La rotura fulminante de la aorta en una DAA de tipo B en apariencia estable suele ser mortal por la combinación de una hipovolemia abrupta masiva con asistolia.
- El tratamiento conservador de la DAA de tipo B suele tener buenos resultados, pero cuando fracasa, este fracaso es definitivo. Se trata de un punto de no retorno.

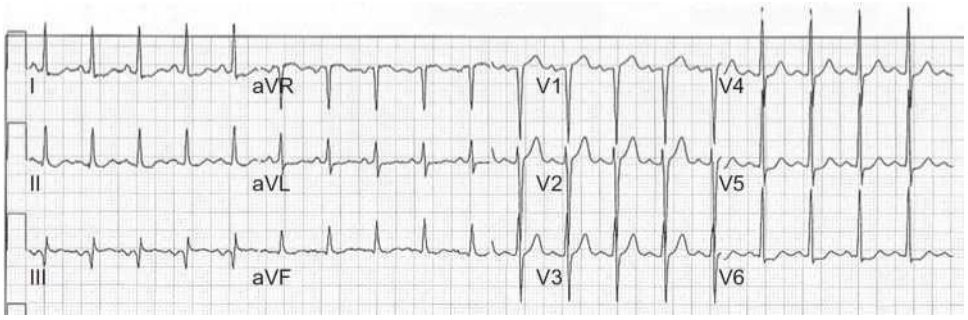


**Figura 4-43.** ECG: taquicardia sinusal. Signos de HVI por voltaje. Alteraciones inespecíficas de la repolarización.

© ELSEVIER. Fotocopiar sin autorización es un delito.

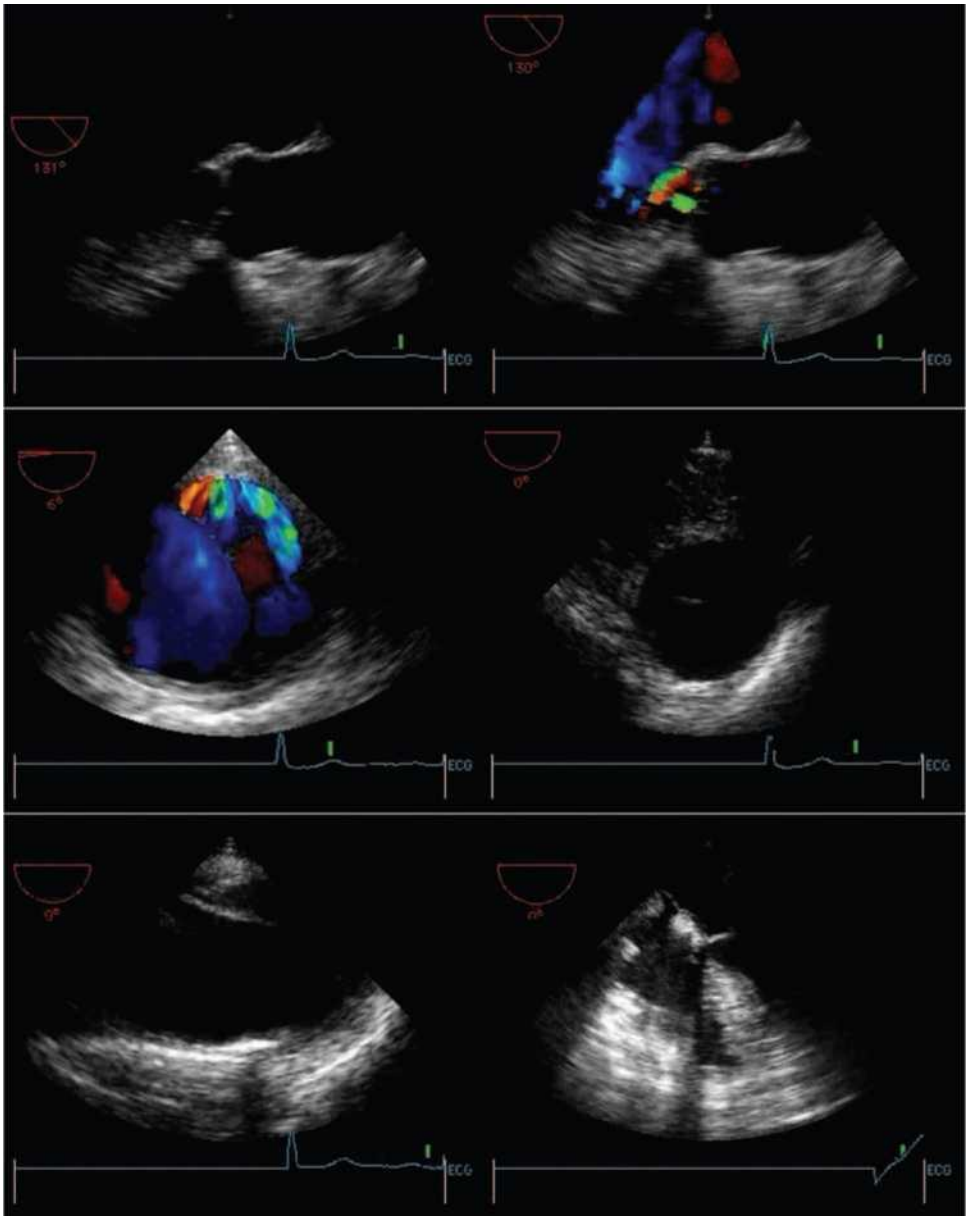


**Figura 4-44.** Imagini TEE. SUS . Vederi longitudinale ale valvei aortice și ale rădăcinii acesteia. Nu se observă lambou intimal sau îngroșare murală. Se observă o insuficiență aortică, care nu se datorează disecției, deoarece este posibil legată de antecedentele de hipertensiune arterială. CENTRU STÂNGA . Treimea mijlocie a aortei descendente în secțiune transversală. Se observă un lambou intimal. Cartografierea Doppler color arată fracționarea fluxului; fluxul este observat și în lumenul fals printr-o ruptură de intrare (la poziția orei 12). Lamboul intimal este slab vizualizat. CENTRU DREAPTA . Aorta descendentă proximală în secțiune transversală. Se observă un lambou intimal slab vizibil. STÂNGA JOS . Imagine în plan orizontal a arcului aortic. Lamboul intimal se extinde retrograd spre peretele posterior al arcului. DREAPTA JOS . Vedere parțială cu patru camere. Camerele inimii drepte sunt colapsate. Nu se observă efuziune pericardică. Colapsul camerelor se datorează sângerării pacientului.

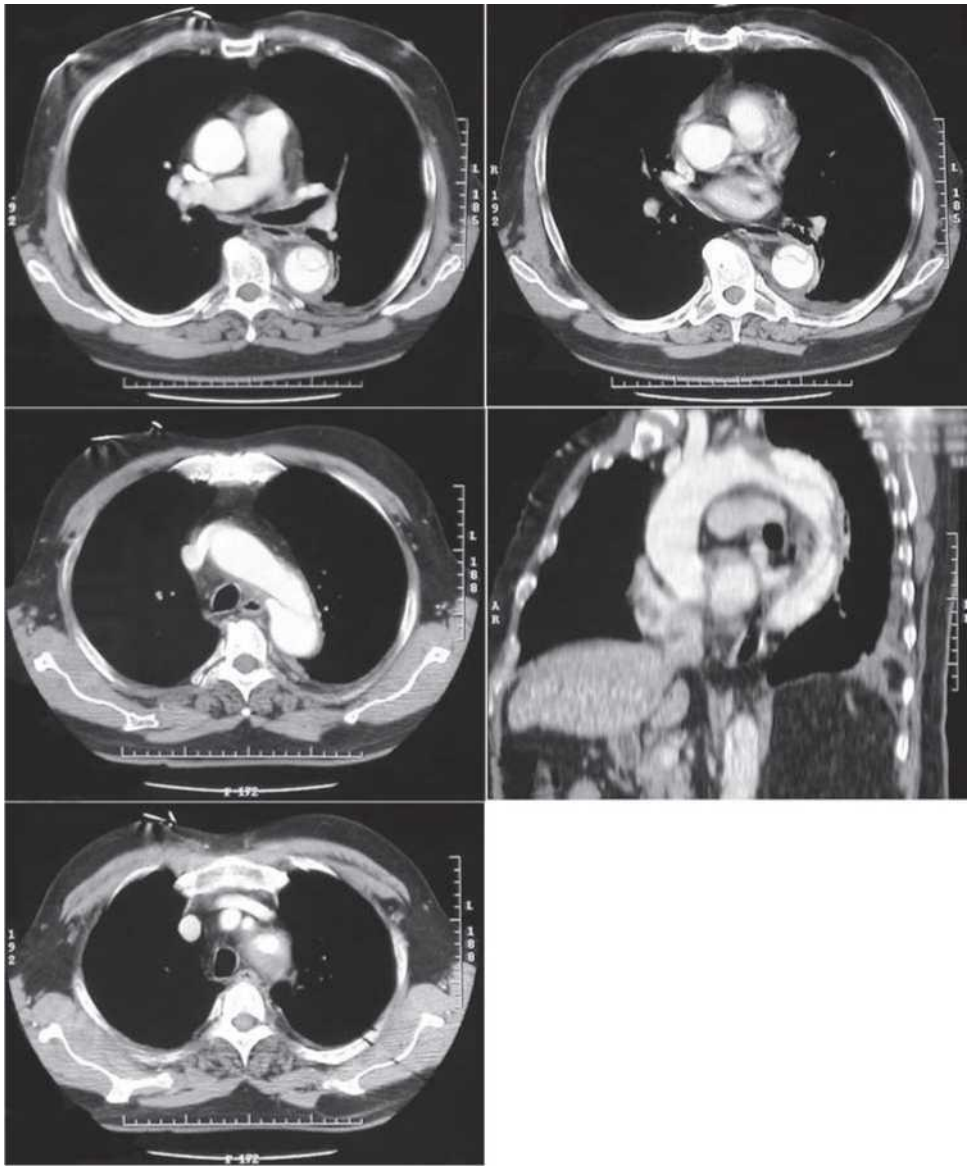

**Figura 4-45.** CT cu substanță de contrast. STÂNGA SUS . Sistolă. DREAPTA SUS . Diastolă. Se observă un lambou intimal în aorta descendentă, rădăcină și aorta ascendentă. Lumenul adevărat se destinde în sistolă și se colapsează în diastolă. Se observă o efuziune pleurală stângă foarte mică. Țesuturile moi periaortice apar anormale, îngroșate și pătate. CENTRU STÂNGA . Lamboul intimal se extinde până la treimea medie a arcului aortic. CENTRU DREAPTA . Vedere sagitală. Un lambou intimal este prezent în aorta toracică descendentă și ajunge la originea arterei subclaviculare stângi. STÂNGA JOS . Ramuri vasculare ale arcului aortic. Disecția implică artera subclaviculară stângă cu tromboză a lumenului fals, tromboză murală sau hematom adventițial.

© ELSEVIER. Fotocopiar sin autorización es un delito.

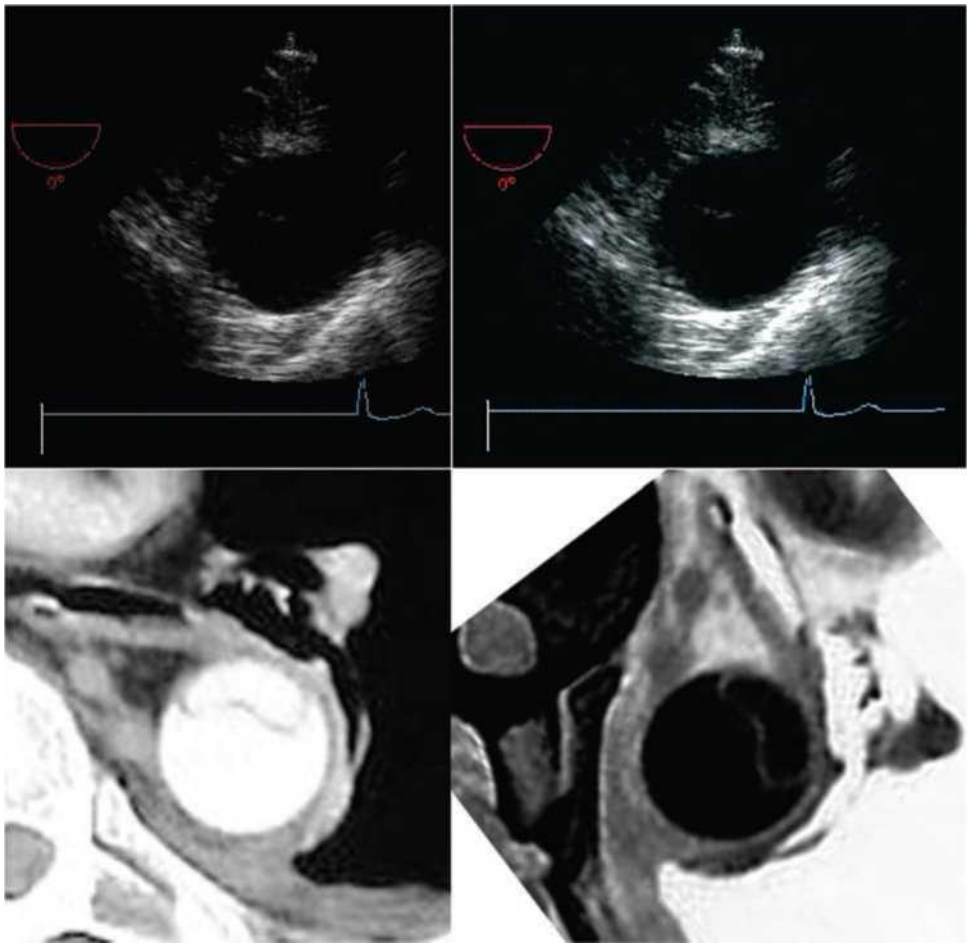

**Figura 4-46.** SUS . Imagine TEE a aortei descendente proximale. Imaginea din dreapta prezintă o luminozitate crescută. Deși evidentă pe imaginea mai întunecată, în imaginea mai luminoasă este mult mai evident că câțiva centimetri de țesut moale sunt interpuși între sonda TEE și aorta descendentă. Natura acestui țesut (ecouri speculare fine) sugerează un cheag de sânge, ceea ce, în acest context, necesită excluderea unui hematom periaortic sau mediastinal. JOS . CT corespunzător cu substanță de contrast a aceleiași zone. Medial față de aorta descendentă, există o creștere a țesutului moale cu un aspect complex. Imaginea din dreapta jos este inversată în alb-negru și rotită pentru a se potrivi cu imaginea TEE de mai sus. Esofagul, din care se obține imaginea TEE, prezintă mica adâncitură neagră la ora 12. Aspectul marmorat al țesutului moale crescut se potrivește cu imaginea TEE.

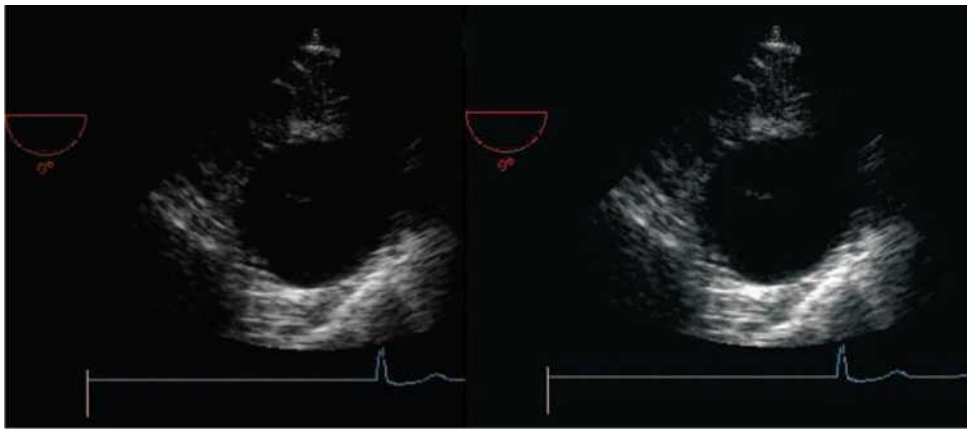

**Figura 4-47.** Transector transectorial (ETE), proiecție în plan orizontal a inimii. Inima este în asistolă. Camerele sunt colapsate, sugerând o depleție de volum din cauza pierderii masive de sânge. S-a observat o cantitate mare de lichid pleural stâng, care a fost puncționat și a produs sânge.

CASO 3

**Anamnesis**

- Varón de 74 años fumador con antecedentes de hipertensión limítrofe que consultó por dolor torácico agudo intenso.
- En el hospital donde acudió: PA 225/130mmHg; ausencia de roce pericárdico; ausencia de signos de taponamiento; ausencia de soplos de IA o signos de insuficiencia cardíaca izquierda; ausencia de deficiencias de pulso o diferencias de PA; se sospechó una DAA y se empezó la administración de dosis bajas de labetalol. El paciente fue trasladado a otro centro.
- Durante el traslado: PA 90/50 mmHg; FC 100lpm; disnea.
- Ausencia de roce pericárdico, de signos de taponamiento, de déficits de pulso o de diferencias de PA.
- Existía un soplo de IA, crepitantes y aumento de la frecuencia y el trabajo respiratorio.

**Impresión y tratamiento**

- DAA de tipo A complicada con una IA grave e insuficiencia cardíaca izquierda.
- El paciente fue derivado para cirugía urgente.

**Procedimiento quirúrgico**

- Intervención de Bentall: injerto compuesto (sustitución de la válvula aórtica + tubo de dacrón) con implantación de la arteria coronaria.
- A los 13 días de la cirugía el paciente desarrolló bajo gasto con aumento de la presión venosa central. La ecocardiografía mostró un derrame pericárdico con un coágulo de sangre dentro del pericardio. El paciente fue explorado y se evacuaron los coágulos y el líquido con drenaje (colocación de un tubo de tórax dentro del espacio pericárdico). La causa había sido una hemorragia por los agujeros de aguja en el tubo de dacrón. El tiempo con ventilador y la estancia en UCI fueron prolongados, pero la mejoría progresiva culminó en recuperación.

**Comentarios**

- DAA de tipo A en un paciente con antecedentes de hipertensión tratada con una cirugía de urgencias y con buena evolución final.
- La hipotensión en el momento de aparición (traslado) era compatible con una complicación grave de la DAA: IA grave e insuficiencia cardíaca. La hipotensión es un indicador clínico mayor de IA en los casos de DAA.
- La IA grave se había desarrollado durante el período de 4 h que duró el traslado desde el hospital de origen.
- Los problemas postoperatorios son frecuentes (en este caso taponamiento pericárdico con coágulos) y están infrarrepresentados en la bibliografía porque, a pesar del riesgo de mortalidad que conllevan, la mayor parte se tratan con éxito y no contribuyen a la mortalidad registrada.

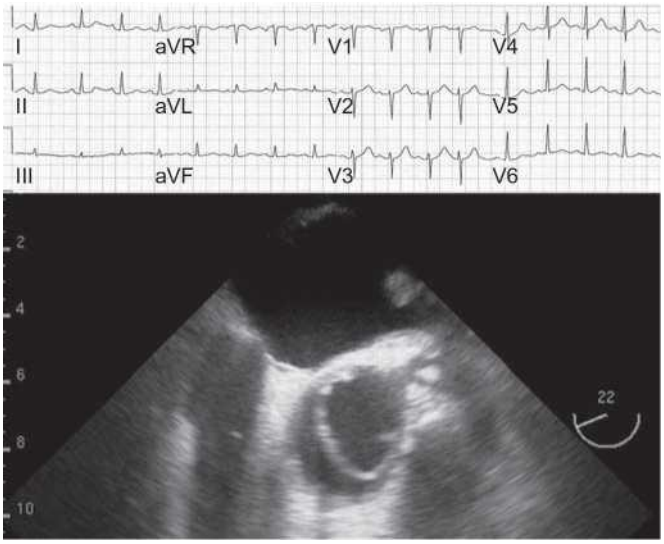


**Figura 4-48.** ECG: Tahicardie sinusală, anomalii de repolarizare la limită. Imaginea inferioară arată că lamboul intimal, deși aproape de artera coronară stângă, nu o afectează. Artera coronară dreaptă nu este vizibilă în această imagine.

© ELSEVIER. Fotocopiar sin autorización es un delito.

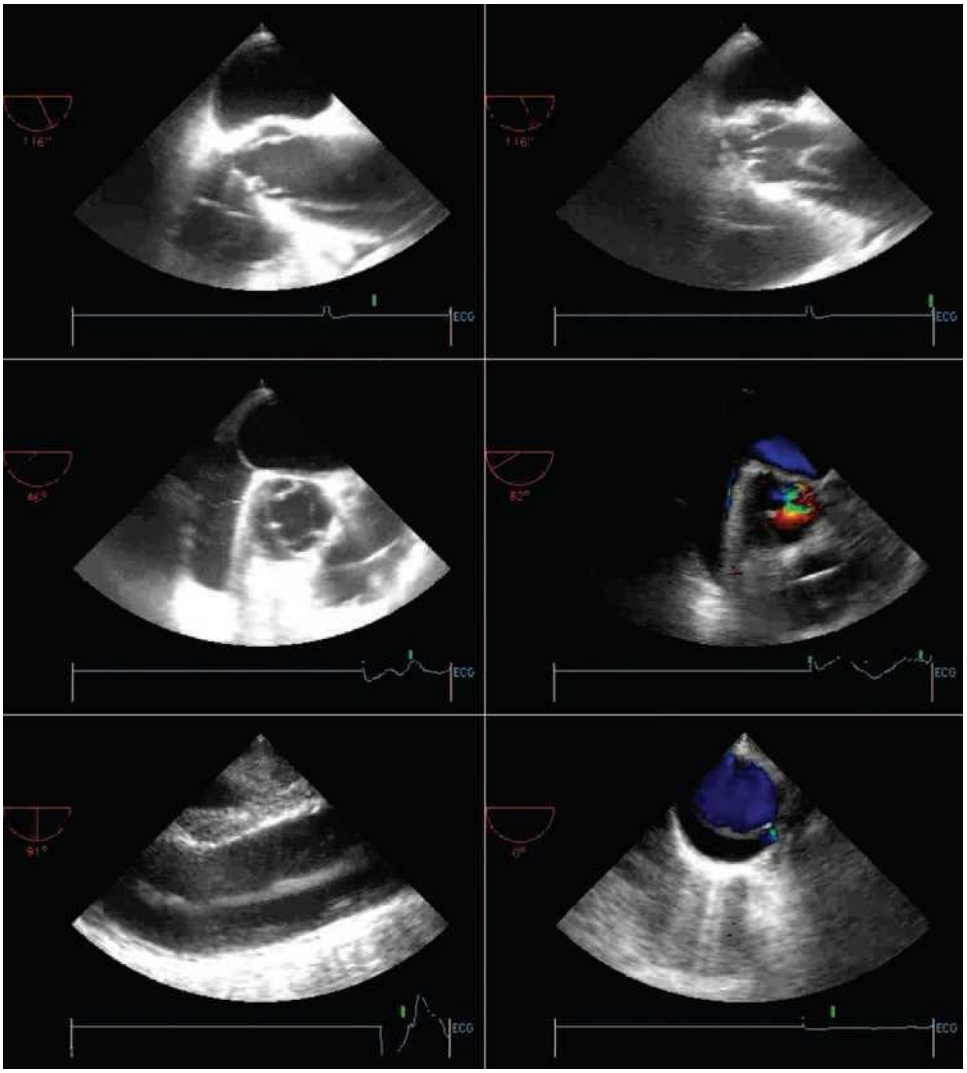

**Figura 4-49.** Imagini TEE. SUS . Vedere longitudinală a aortei ascendente. Un lambou intimal extrem de mobil este vizibil la rădăcina aortică și aorta ascendentă; în timpul diastolei, lamboul prolapsează spre valva aortică. CENTRU . Vedere transversală la nivelul valvei radiculare aortice. Lamboul se extinde în jurul jumătății posterioare drepte a rădăcinii. Cartografierea fluxului Doppler color arată o insuficiență aortică. STÂNGA JOS . Aorta descendentă proximală în plan longitudinal. Un lambou intimal și o cantitate mare de țesut moale sunt vizibile între sonda TEE și aortă. DREAPTA JOS . Aorta toracică distală în secțiune transversală. Sunt vizibile un lambou intimal și o mică ruptură intimală secundară. Lamboul intimal fracționează fluxul.

CASO 4

**Anamnesis y exploración física**

- Varón de 60 años con antecedentes de hipertensión que consultó en urgencias por un dolor torácico anterior, en la espalda y abdomen intenso y de aparición abrupta.
- PA 230/110 mmHg; ausencia de roce pericárdico; ausencia de signos de taponamiento; ausencia de deficiencias de pulso o diferencia de PA.
- Soplo de IA presente, sin signos de insuficiencia cardíaca izquierda.

**Hallazgos quirúrgicos**

- Al llegar al quirófano, el paciente desarrolló importantes cambios en ST con hipotensión. Se realizó una circulación extracorpórea de urgencias y se reconoció un hematoma en la parte externa de la aorta ascendente, que estaba muy dilatada.
- Un colgajo intimal se extendía por la raíz aórtica alrededor de ambos orificios coronarios y afectaba de forma parcial a la cúspide no coronaria de la válvula aórtica. El desgarro intimal ocupaba dos terceras partes del perímetro de la aorta, 2cm por encima de la válvula aórtica.

**Procedimiento quirúrgico**

- Se colocó un tubo de dacrón hasta los senos aórticos para resuspender la válvula aórtica (sobre todo el seno no coronario y la valva). Las arterias coronarias se resuspendieron sobre unos botones en el tubo.
- Cuando se estaba interrumpiendo la extracorpórea se observó una clara hipocinesia de la pared anterior, que se resolvió a los 15 min.

Se consideró que la pared anterior había sufrido isquemia al entrar en el quirófano porque el colgajo intimal afectaba al origen de la coronaria izquierda y era responsable de la inestabilidad hemodinámica observada en aquel momento. Tras la reparación la IA era muy escasa.

**Comentarios**

- DAA de tipo A en un paciente hipertenso, complicada por una IA lee a moderada por una mala suspensión de una comisura, oclusión del orificio coronario izquierdo por el colgajo intimal, con la consiguiente isquemia miocárdica y aparición progresiva de complicaciones.
- Las complicaciones se produjeron a pesar del control de la PA (movimiento normal de la pared en la ETE inicial diagnóstica y ausencia de cambios significativos de ST, pero a los 90min aparecieron cambios de ST e hipotensión con una hipocinesia persistente), lo que confirma la necesidad de cirugía urgente, sobre todo cuando se han reconocido ya complicaciones en la DAA de tipo A, dado que suelen ser progresivas.
- La hipertensión en el momento de presentación sugería que en aquel momento no existían complicaciones graves desde una perspectiva hemodinámica, pero ya existía cierto grado de IA y el colgajo estaba cerca de las arterias coronarias.
- El desarrollo de hipotensión se debió a un empeoramiento de las complicaciones.
- No se produjeron complicaciones neurológicas a pesar de la demostración de obstrucción de la carótida por el colgajo, posiblemente por una colateralización adecuada desde el polígono de Willis.

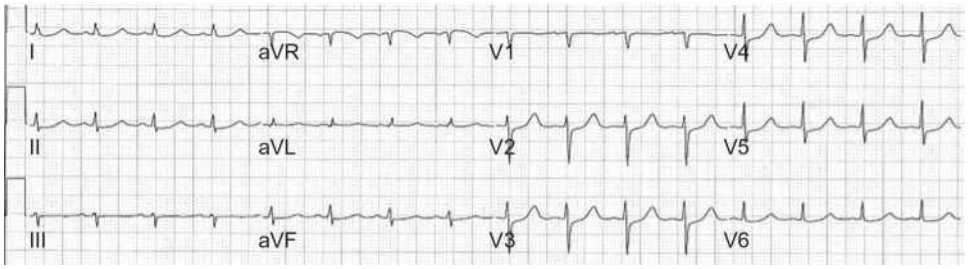


**Figura 4-50.** ECG care prezintă ritm sinusal, anomalii nespecifice de rebound și absența semnelor concludente de ischemie sau pericardită.

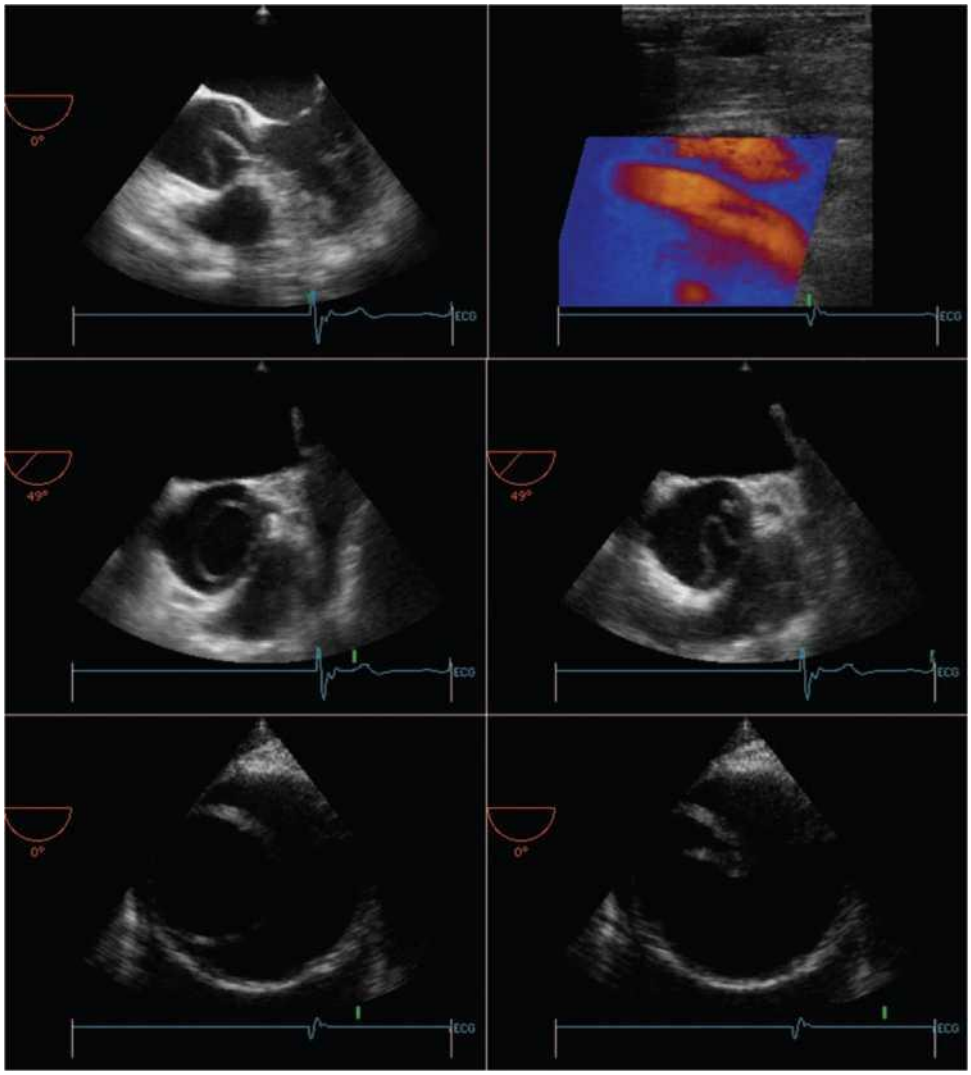


**Figura 4-51.** Imagini TEE. STÂNGA SUS . Imagine în plan orizontal a inimii. Lamboul intimal implică rădăcina cea mai distală și prolapsează spre valva aortică. Nu se recunoaște nicio efuziune pericardică. Ventriculul stâng a fost dinamic. În ciuda poziției joase a lamboului la rădăcină, nu se recunosc anomalii aparente ale mișcării peretelui. DREAPTA SUS . Ecografie carotidiană. Se observă un lambou intimal în artera carotidă comună. Acest lambou s-a extins până la originea carotidei. Fluxul în arteră a prezentat un model de rezistență ridicată, clar anormal și sugestiv pentru obstrucție. CENTRU . Imagini în secțiune transversală ale rădăcinii aortice care arată mobilitatea lamboului intimal și apropierea sa de originea arterei coronare principale stângi. JOS . Aorta toracică descendentă în secțiune transversală în timpul sistolei ( STÂNGA ) și diastolei ( DREAPTA ). Lumenul adevărat este cel mai mic dintre cele două, în timp ce lumenul fals este lumenul mai mare, în formă de semilună, vizibil la exterior. Lumenul fals este presurizat, comprimând lumenul adevărat în timpul diastolei.

© ELSEVIER. Fotocopiar sin autorización es un delito.

## CAZUL 5

**Anamneză**

- Un bărbat hipertensiv în vârstă de 53 de ani s-a adresat departamentului de urgență pentru dureri toracice severe.
- S-a observat o supradenivelare a marginii ST și s-a administrat un fibrinolitic.
- S-a observat o oarecare creștere a durerii, care a devenit mai lancinantă, iar pacientul a dezvoltat insuficiență cardiacă stângă, ceea ce a forțat luarea în considerare a altor opțiuni de diagnostic.

**Examen fizic**

- TA 130/80 mmHg.
- Absența frecării pericardice, dar venele jugulare erau distensive.
- Șoaptă de inteligență artificială.
- Inițial, nu a raportat și nu a prezentat semne de insuficiență cardiacă stângă, dar au apărut dispnee, crepitații și hipoxemie.
- Absența deficiențelor de puls sau a diferențelor de tensiune arterială.

**Constatări chirurgicale**

- Revărsat pericardic hemoragic sub presiune, compatibil cu tamponadă.
- Revărsat pleural stâng cu sânge.
- Ruptură intimală aproape perimetrală, chiar deasupra valvei aortice, cu afectare extinsă a originii arterei coronare drepte.
- Dehiscență extinsă a tuturor comisurilor valvei aortice. Inspecția detaliată a relevat o a doua ruptură intimală în treimea medie a arcului aortic, chiar înainte de originea arterei subclaviculare stângi.

**Procedura chirurgicală**

- Procedura Bentall (grefă compozită) din treimea medio-distală a arcului aortic pentru a exclude cele două rupturi intimale. Înlocuirea valvei aortice din cauza afectării extinse. Reimplantarea arterei coronare stângi. A trebuit efectuată o grefă de venă safenă pe artera coronară dreaptă deoarece orificiul acesteia era compromis.
- Timp de circulație extracorporală 209 min; timp de clampare 162 min; timp de stop circulator hipotermic 36 min.

**Comentarii**

- Disecție de tip A la un pacient cu antecedente de hipertensiune arterială complicată de IA și tamponadă pericardică (revărsatul pleural stâng a fost sanguinolent, sugestiv pentru ruptură).
- Deși procesul a afectat originile arterelor coronare (în special cea dreaptă, așa cum este tipic în disecție), DAA a fost responsabilă de episodul de ischemie miocardică.
- Prezentarea durerii toracice însoțite de anomalii ECG (posibil datorate hipertrofiei ventriculare stângi) a dus la administrarea unui agent fibrinolitic conform algoritmului stabilit. O ecocardiogramă efectuată la internare pentru a exclude anomalii de mișcare a peretelui ar fi oferit probabil o interpretare mai bună a ECG-ului. Desenul ECG a rămas neschimbat.
- Evoluție necomplicată, cu lipsă notabilă de sângerare în ciuda administrării recente de fibrinolitice.

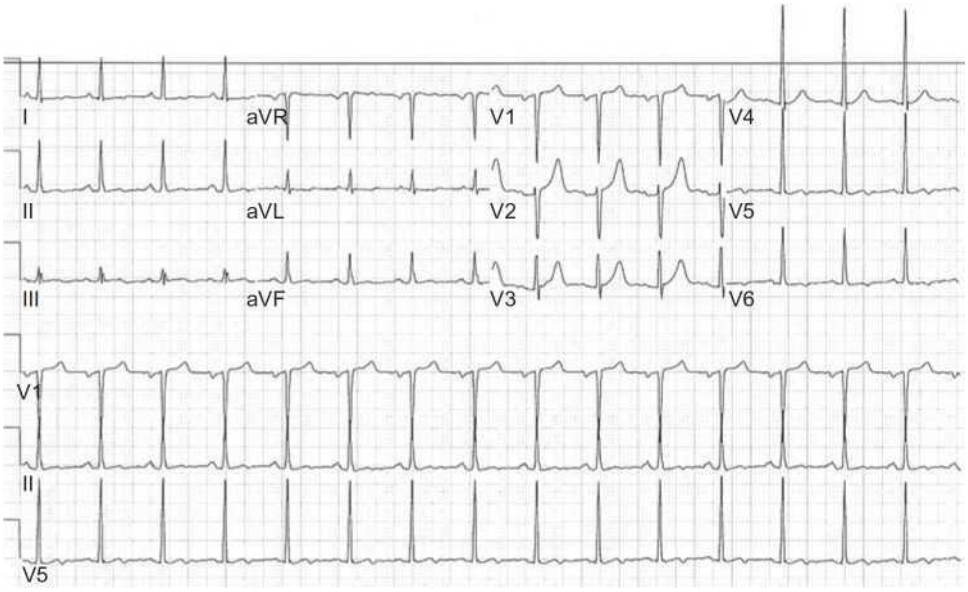


**Figura 4-52.** ECG-ul prezintă ritm sinusal, criterii de voltaj minim pentru HVS și anomalii nespecifice de repolarizare.

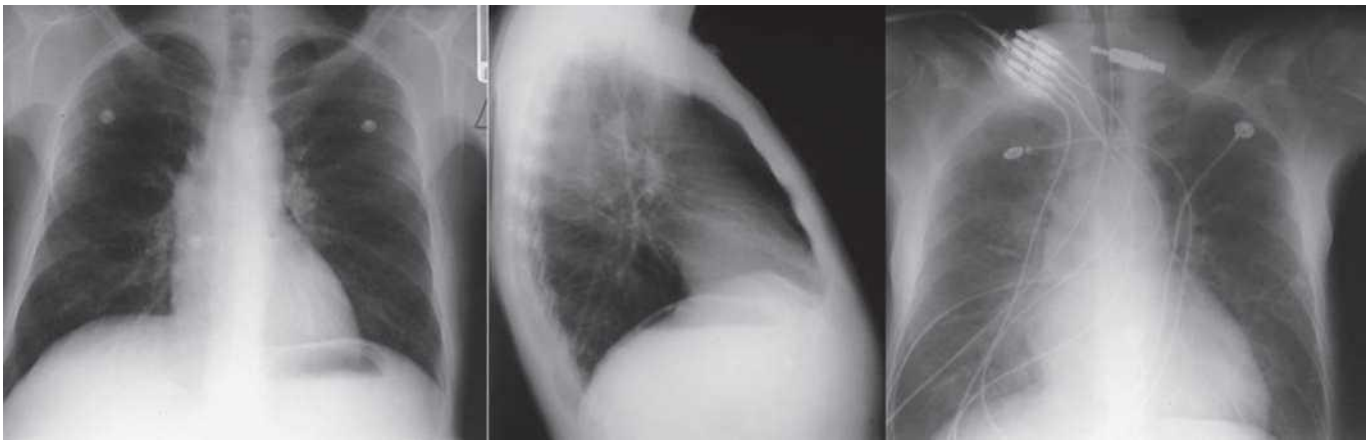

**Figura 4-53.** STÂNGA ȘI CENTRU . Radiografie toracică la sosirea la Unitatea de Primiri Urgențe, care arată hipertrofia aortei ascendente. DREAPTA . Radiografie toracică obținută la 2 ore, care arată dezvoltarea edemului pulmonar interstițial.

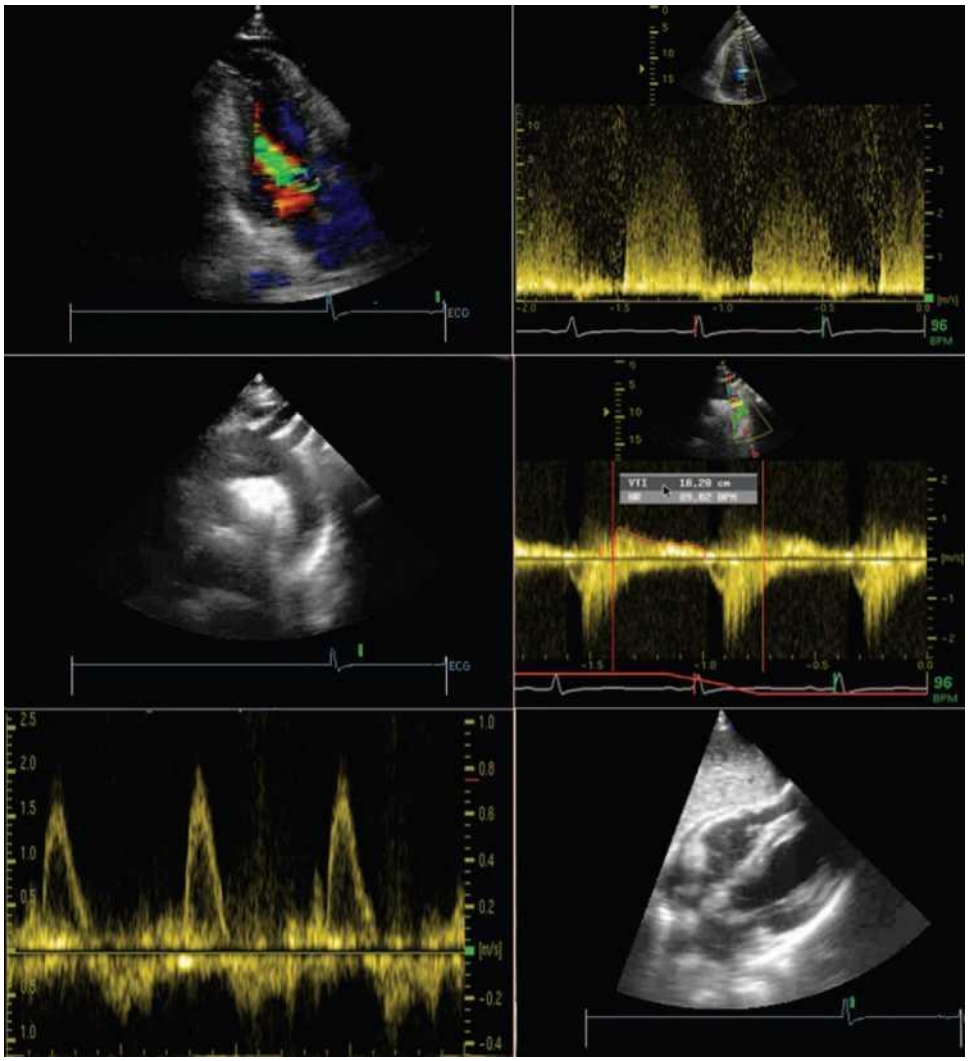


© ELSEVIER. Fotocopiar sin autorización es un delito.

**Figura 4-54.** TTE. STÂNGA SUS . Vedere apicală tricamerală cu mapare Doppler color. Se recunoaște fluxul proeminent de insuficiență aortică (IA). DREAPTA SUS . Imagine Doppler spectrală cu undă continuă a fluxului în IA. Jetul de IA prezintă un timp de decelerare bruscă, cu viteze mai mici în fazele incipiente și mai ales târzii ale diastolei, compatibil cu tensiunea arterială scăzută și o echilibrare aproape completă între presiunile aortice și ventriculare stângi la telediastol, compatibil cu IA. CENTRU STÂNGA . Vedere suprasternală. Se recunoaște un lambou intimal la nivelul arcului aortic. CENTRU DREAPTA . Vedere suprasternală. Imagine spectrală a fluxului în aorta descendentă proximală. Se observă un grad ridicat de inversare a fluxului (IVT > 13 cm) la nivelul arcului distal, compatibil cu IA severă. STÂNGA JOS . Imagine spectrală subcostală a fluxului în aorta abdominală. Inversarea fluxului diastolic este recunoscută în aorta abdominală (observată sub linia de bază), indicând o insuficiență aortică INFERIOARĂ DREAPTĂ SEVERĂ . Proiecție subcostală. Se observă o efuziune pericardică circumferențială, cu colapsul atriului drept. În această proiecție, ventriculul drept este mic, dar nu este colapsat.

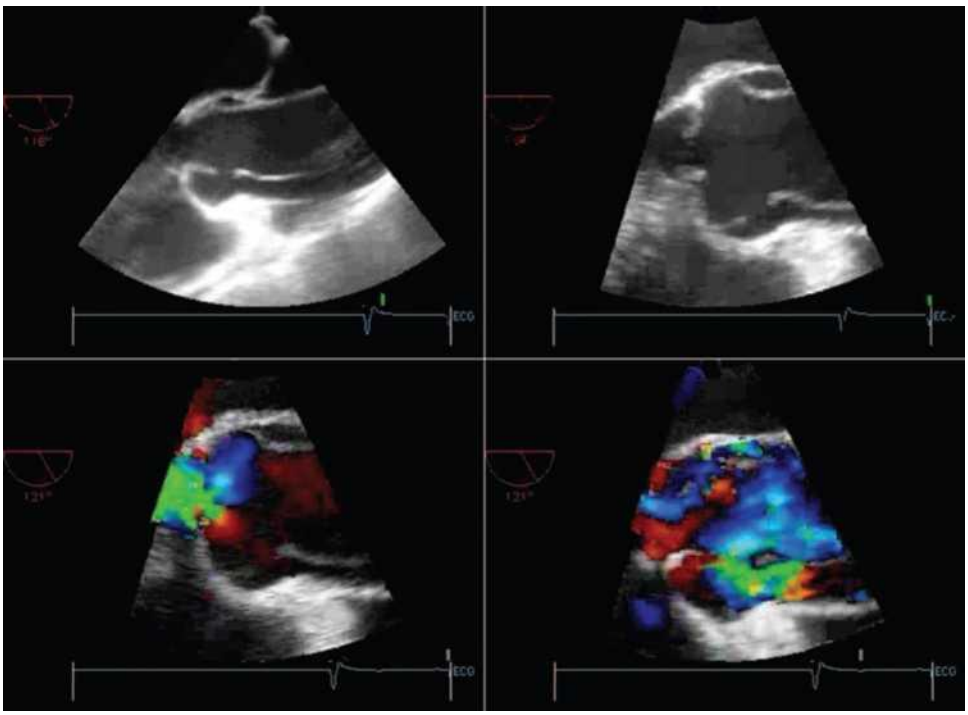

**Figura 4-55.** ETE. Proiecții longitudinale ale valvei aortice și ale rădăcinii. SUPERIOR . Clapa intimală se extinde spre rădăcină, iar ruptura intimală este localizată la nivelul joncțiunii sinotubulare pe suprafața anterioară a aortei. INFERIOR STÂNGA . Imagine diastolică care prezintă regurgitarea valvei aortice. INFERIOR DREAPTA . Sânge care pătrunde prin ruptura intimală în lumenul fals.

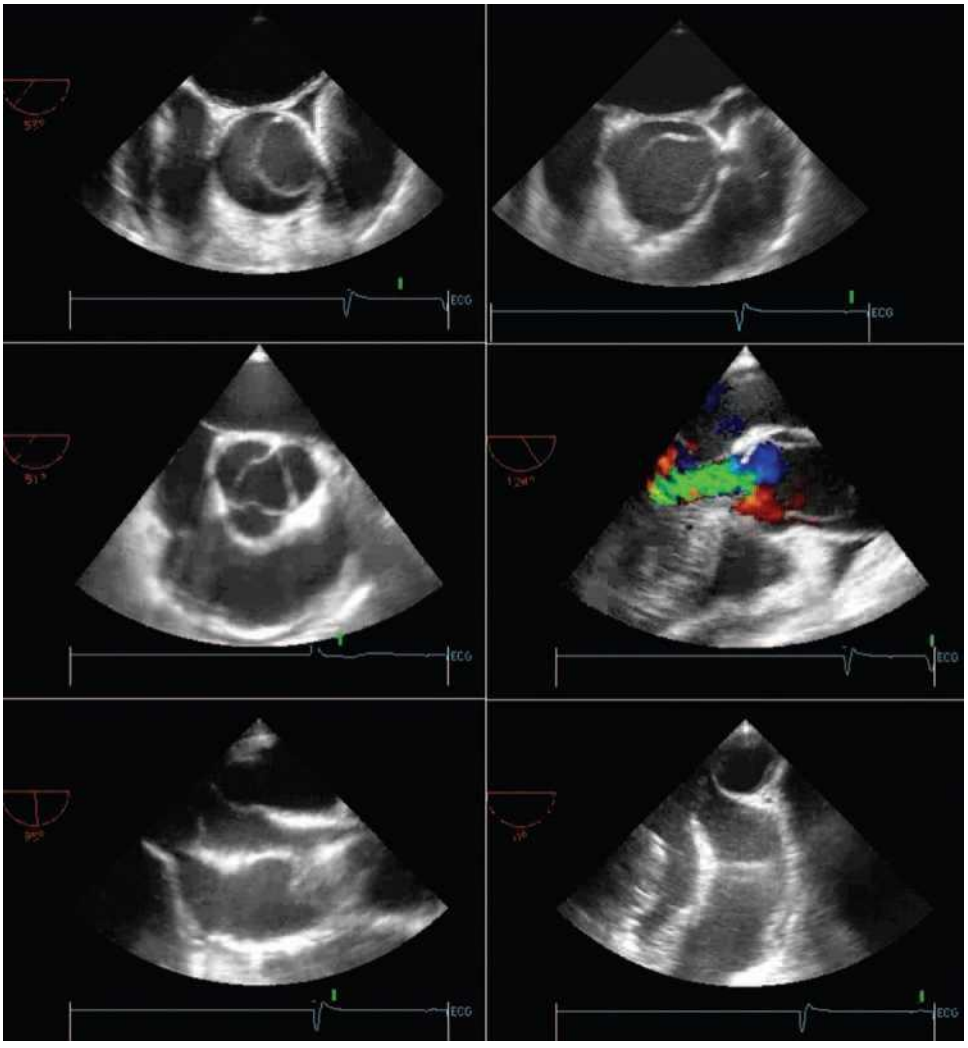

**Figura 4-56.** ETE. STÂNGA JOS . Imagine transversală a rădăcinii aortice. Lamboul intimal implică două treimi din circumferința rădăcinii. DREAPTA SUS . Imagine transversală a rădăcinii aortice. La rădăcină se observă un lambou de disecție aproape circumferențial. Acest lambou este foarte aproape de artera coronară principală stângă, care este identificată la poziția orei 3 față de rădăcină. CENTRU STÂNGA . Imagine pe ax scurt a valvei aortice. Valva aortică este în mod clar trivalvă. Lumenul fals nu atinge acest nivel și nici nu există dovezi ale prolapsului lamboului în orificiul valvei. Se observă efuziune pericardică cu un grad foarte mic de colaps diastolic. CENTRU DREAPTA . Imagine longitudinală a valvei aortice și a rădăcinii. Lamboul intimal se extinde în rădăcină și se identifică insuficiență aortică severă. STÂNGA JOS . Imagine a ambelor vene cave, arătând atriul drept și ambele vene cave. Se observă revărsat pericardic, provocând colapsul atriului drept. Imagine transversală a aortei descendente , DREAPTA JOS . Nu se observă lambă intimală în treimea medie a aortei descendente. Se observă un revărsat pleural stâng de dimensiuni mari.

## CAZUL 6

**Anamneză**

- O femeie în vârstă de 76 de ani, cu hipertensiune arterială, s-a consultat la Departamentul de Urgențe al unui spital local pentru dureri în piept.
- S-a suspectat embolie pulmonară și s-a inițiat tratament cu heparină și clopidogrel.
- Ecocardiografia a relevat o ruptură intimală, confirmată prin tomografie computerizată, iar pacientul a fost transferat pentru evaluare și tratament.

**Examen fizic**

- TA 180/90 mmHg.
- Absența frecării pericardice sau a semnelor de tamponadă.
- Absența suflurilor AR sau a semnelor de insuficiență cardiacă stângă.
- Absența deficiențelor de puls sau a diferențelor de tensiune arterială.

**Comentarii**

- AAD de tip A la un pacient hipertensiv.
- Prezentare ambiguă, care a dus la confuzie în diagnosticul și tratamentul inițial.
- Ruptură vizibilă la intrare în toiag.
- Intervenția chirurgicală a constat în plasarea unei grefe tubulare până la nivelul sinusurilor aortice (conservarea valvei) și înlocuirea unei jumătăți din arcul aortic (hemicarhe) pentru a exclude ruptura intimală a aortei. Deoarece ruptura a fost localizată în partea inferioară a arcului, vasele aortice au fost lăsate izolate, care au fost suturate într-o singură bucată la grefă.
- În mod surprinzător, hemostaza nu a reprezentat o problemă în ciuda clopidogrelului. Recuperare progresivă cu externare finală și control îmbunătățit al tensiunii arteriale.

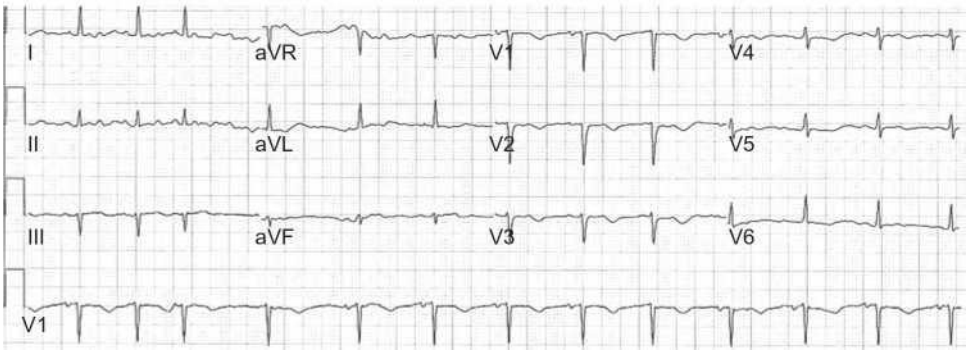


**Figura 4-57.** ECG care prezintă ritm sinusal cu complexe atriale premature, anomalii de repolarizare nespecifice, compatibile cu ischemia. Se observă un posibil infarct septal și prelungirea intervalului QT.

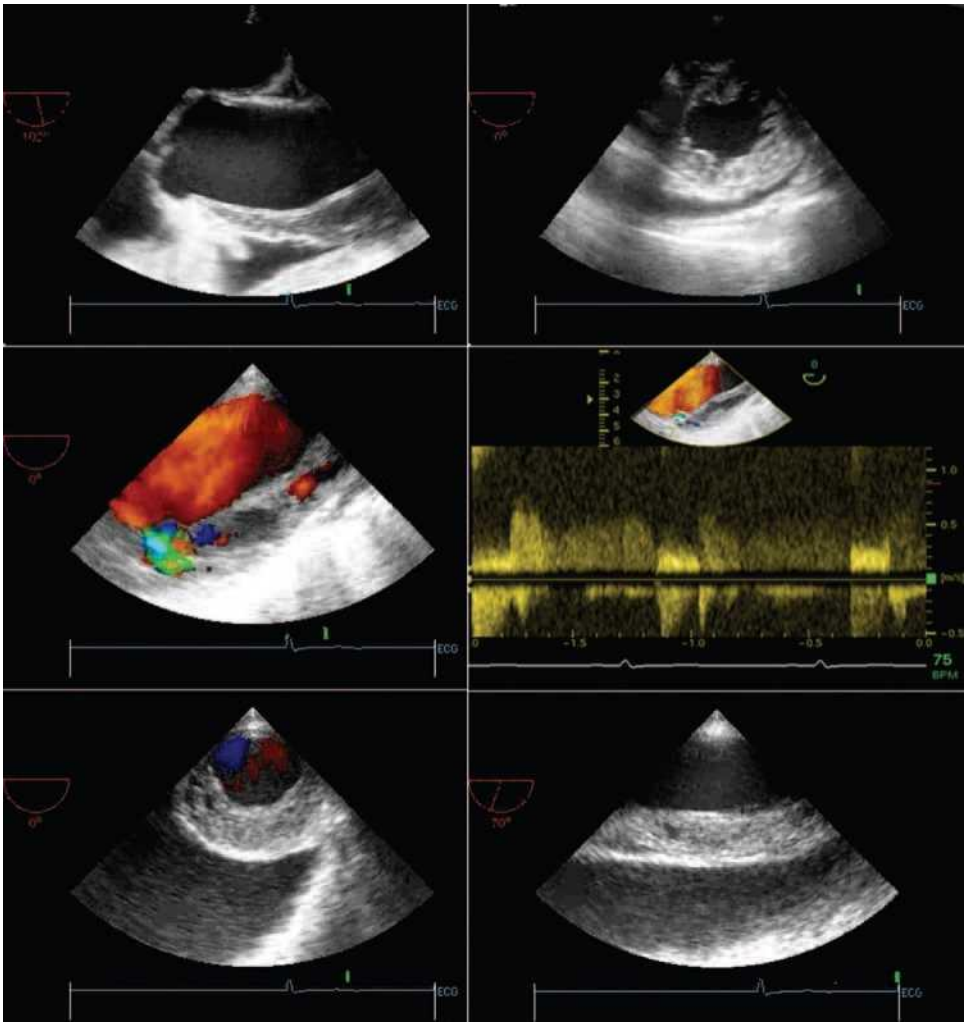

**Figura 4-58.** Imagini TEE. STÂNGA SUS . Imagine longitudinală a valvei și rădăcinii aortice. Aorta este dilatată la rădăcină și în porțiunea ascendentă. Peretele anterior este îngroșat și apare trombozat: hematom intramural opus unui lumen fals trombozat. Se observă o efuziune pericardică. DREAPTA SUS . Vedere transgastrică pe ax scurt a inimii. Se observă ventriculul stâng (HVS) și o mică efuziune pericardică. CENTRU STÂNGA . Imagine în plan orizontal a arcului aortic. Se observă un lambou pe peretele anterior al arcului cu un lumen fals parțial trombozat. Observați ruptura de intrare în lumenul fals. Există un flux de intensitate scăzută în lumenul fals netrombozat. CENTRU DREAPTA . Imagine spectrală a fluxului în ruptura de intrare. În sistolă, se observă flux în lumenul fals, iar în diastolă, fluxul se inversează și iese prin ruptura intimală. Flux oscilator. STÂNGA JOS . Imagine transversală a aortei descendente. Lumenul fals este în principal trombozat. Revărsat pleural stâng. DREAPTA JOS . Imagine longitudinală a aortei descendente. În aorta descendentă se observă un lumen fals (sau hematom adventițial) în principal trombozat. Revărsat pleural stâng.

## CAZUL 7

### Istoric medical și examen fizic

- Un bărbat în vârstă de 75 de ani, cu antecedente de hipertensiune arterială, tratat cu monoterapie, s-a consultat pentru apariția bruscă a durerilor toracice și dorsale însoțite de dispnee.
- TA 110/70 mmHg; FC 90 bpm; FR 20/min.
- Absența frecării pericardice, absența semnelor de tamponadă.
- Șoaptă de inteligență artificială.
- Crepitante bilaterale cu creșterea efortului respirator.
- Absența deficiențelor de puls sau a diferențelor de tensiune arterială.

### Tratament și rezultat

- Având în vedere prezența șocului cardiogen și a deteriorării progresive, pacientul a fost dus direct în sala de operație la 75 de minute de la sosire.
- Constatările chirurgicale au fost o disecție de tip A, valve fragile în valva aortică și un lambou de disecție care se extinde până la artera coronară principală stângă.
- Intervenția Bentall (grefă compozită cu tub, înlocuire valvulară aortică) cu reimplantare coronariană.
- Un accident vascular cerebral preoperator a prelungit timpul de ventilație, dar pacientul a supraviețuit.

### Comentarii

- AAD de tip A la un pacient hipertensiv, complicat prin ruptura arterei coronare principale stângi, ischemie miocardică și șoc cardiogen.
- Ischemia miocardică nu a fost prezentă inițial, dar a apărut la momentul internării, confirmând natura progresivă a complicațiilor în DAA de tip A.
- Tensiunea arterială inițială scade la normal, iar edemul pulmonar confirmă severitatea IA și riscul clinic crescut la acest pacient hipertensiv.
- Deteriorarea hemodinamică evidențiază necesitatea evaluării și tratamentului rapid al cazurilor de DAA, în special al celor complicate.

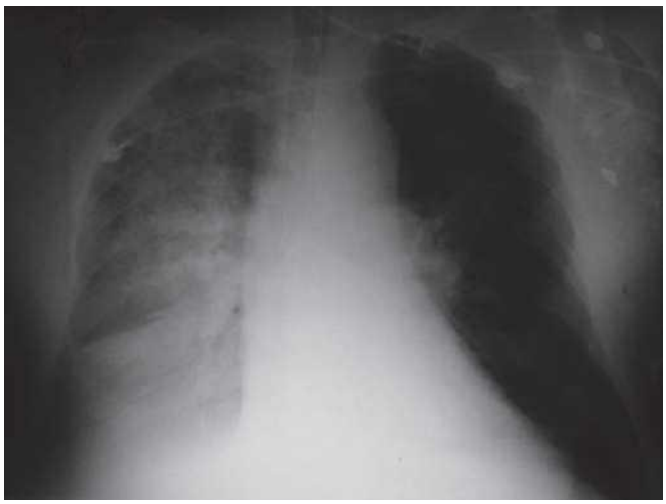

**Figura 4-59.** Radiografie toracică care prezintă o siluetă cardiopericardică normală, fără modificări clare ale aortei sau infiltrate interstițiale.

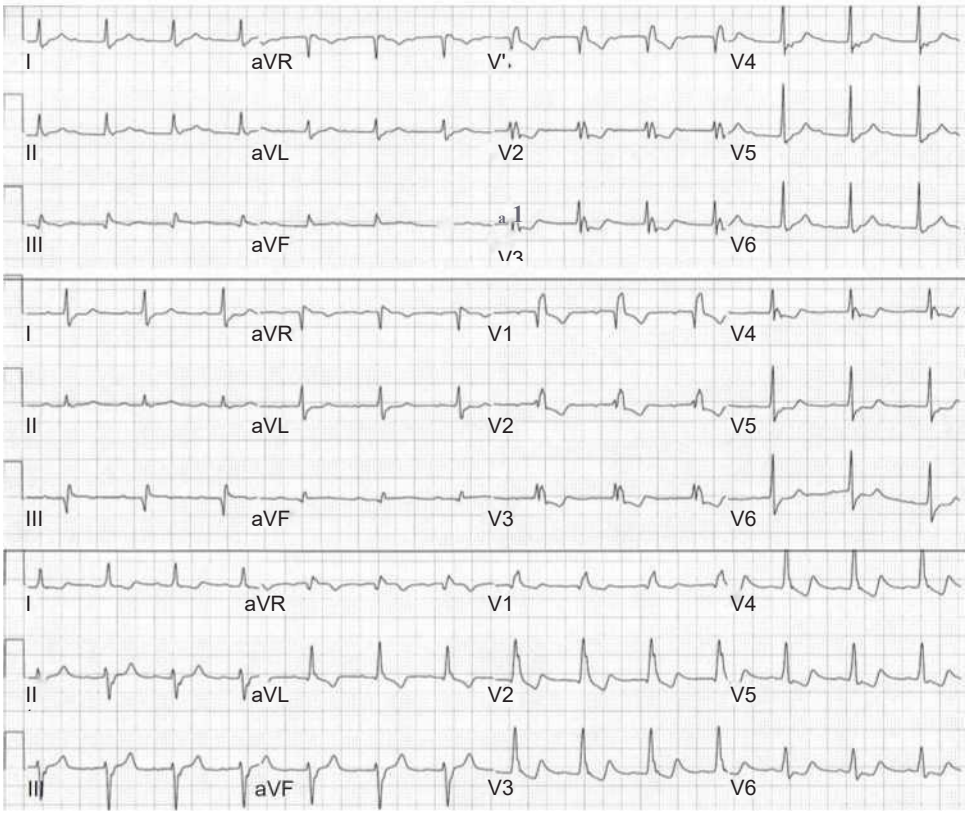


**Figura 4-60.** Evoluția ECG-ului. SUS . La sosirea la Departamentul de Urgență, ECG-ul a arătat ritm sinusal cu bloc atrioventricular de gradul I și bloc de ramură dreaptă (BRD) cu anomalii de repolarizare secundare. CENTRU . La 30 de minute, înregistrarea a arătat ritm sinusal cu bloc atrioventricular de gradul I, BRD cu anomalii de repolarizare secundare și anomalii de repolarizare laterală în evoluție, fără legătură cu BRD, sugerând o posibilă ischemie miocardică. JOS . La 60 de minute, s-au observat ritm sinusal cu bloc atrioventricular de gradul I, BRD cu anomalii de repolarizare secundare și agravarea anomaliilor de repolarizare laterală nesecundare BRD, compatibile cu ischemia miocardică.

© ELSEVIER. Fotocopiar sin autorización es un delito.

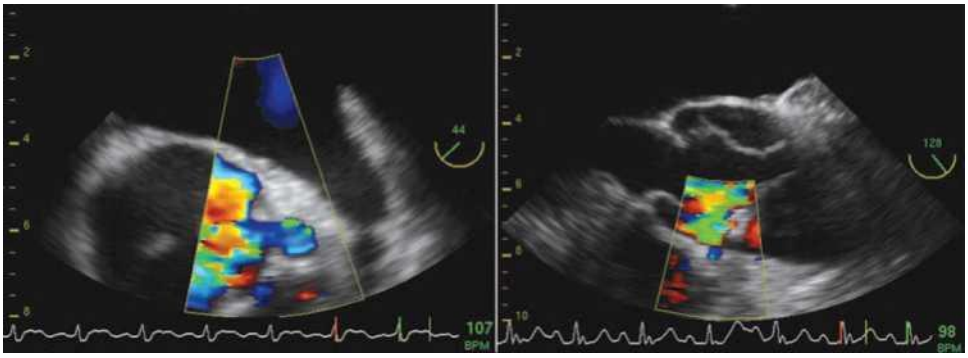

**Figura 4-61.** Imagini TEE ale rădăcinii aortice. STÂNGA . Vedere oblică pentru a vizualiza fluxul către artera coronară principală stângă. Clampa intimală se extinde până la originea arterei coronare principale stângi. DREAPTA . Vedere verticală a peretelui anterior al aortei pentru a vizualiza originea arterei coronare drepte. Clampa intimală ajunge și la artera coronară dreaptă.

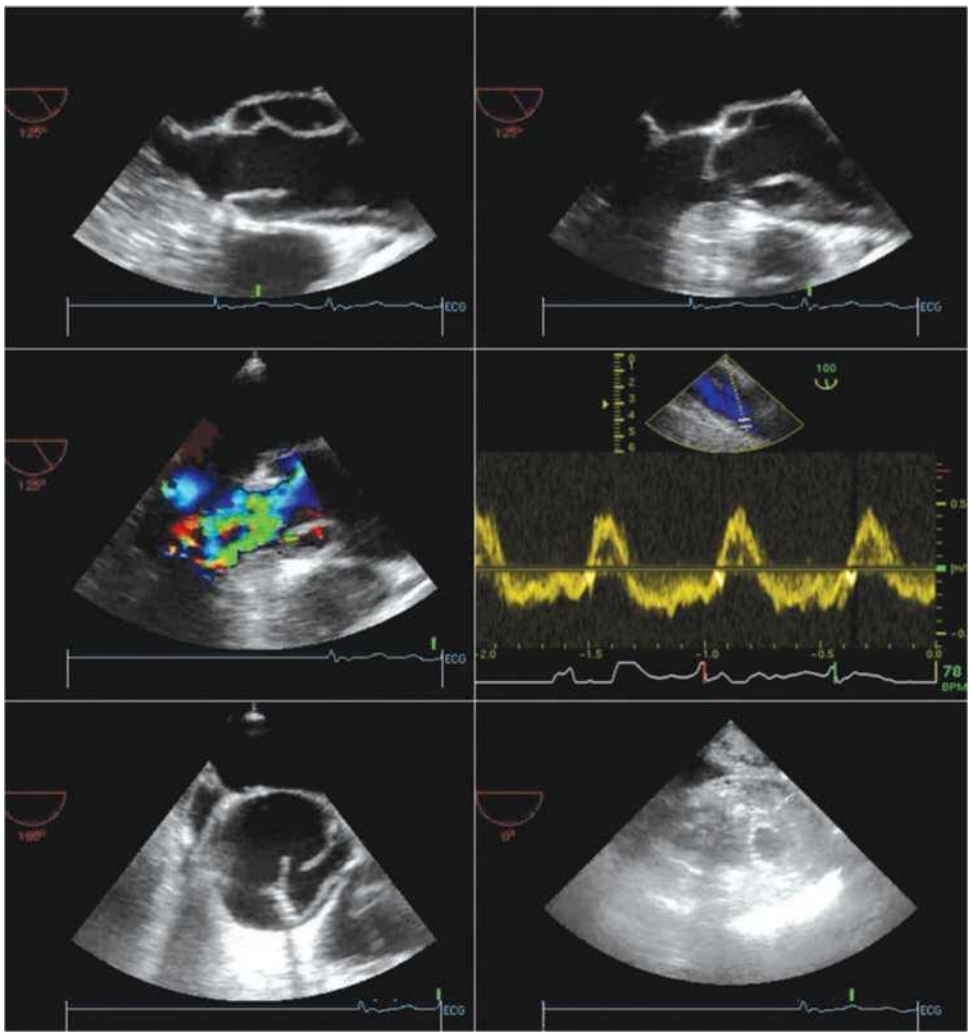

**Figura 4-62.** Imagini TEE. SUS . Imagini longitudinale ale valvei aortice și ale rădăcinii. Clampa intimală se extinde prin rădăcină pentru a implica inelul valvei aortice. În sistolă ( STÂNGA ), lumenul adevărat este presurizat, iar clampa intimală se îndepărtează de valva aortică. În diastolă ( DREAPTA ), lumenul adevărat

este depresurizat (parțial din cauza insuficienței aortice), iar clampa se deplasează spre valva aortică. Una dintre cuspidele valvei aortice prezintă prolaps sever și este instabilă din cauza dehiscenței, dată fiind extensia clapetei către sinusul Valsalva corespunzător. CENTRU STÂNGA . Insuficiență aortică severă cauzată de prolapsul unei cuspide a valvei aortice cu instabilitate. CENTRU DREAPTA . Imagine spectrală a fluxului aortei abdominale. Se recunoaște inversarea fluxului holodiastolic compatibilă cu insuficiența aortică severă. STÂNGA JOS . Rădăcina aortică în secțiune transversală. Ruptura și clampa intimală sunt vizibile. DREAPTA JOS . Imagine transgastrică pe ax scurt a ventriculului stâng, care prezintă HVS concentrică fără revărsat pericardic semnificativ.

CASO 8

**Anamnesis y exploración física**

- Varón de 73 años con antecedentes de hipertensión que consulta por dolor torácico y de espalda intenso y de aparición súbita, asociado a disnea y presíncope.
- A la exploración el paciente estaba inquieto con extremidades frías.
- PA 100/60 mmHg; FC 110lpm.
- Soplo de IA corto.
- Ausencia de roce pericárdico o signos de taponamiento.
- Ausencia de crepitantes, deficiencias de pulso o diferencias de PA.

**Evolución y resultado**

- Șoc cardiogen refractar sever.
- Pacientul a decedat la 3 ore de la prezentare și la 4 ore de la debutul durerii.

**Comentarios**

- DAA de tipo A en un paciente hipertenso complicada por una IA grave aguda con rotura de la arteria coronaria izquierda e isquemia miocárdica y shock cardiógeno.
- El paciente falleció a las 4h de aparecer el dolor a pesar de los intentos de reanimación, lo que confirma la inestabilidad de un subgrupo de casos de DAA.
- La PA sistólica de 100 mmHg al ingreso resultó engañosa en cuanto a la perfusión real de los tejidos y la gravedad del edema pulmonar, sobre todo en un paciente hipertenso con dolor.
- La presentación de una DAA *sin hipertensión* predice una mortalidad precoz elevada.

**Figura 4-63.** SUS . ECG-ul arată bradicardie sinusală. Subdenivelarea segmentului ST este compatibilă cu ischemia și infarctul subendocardic. Subdenivelarea segmentului ST nu este

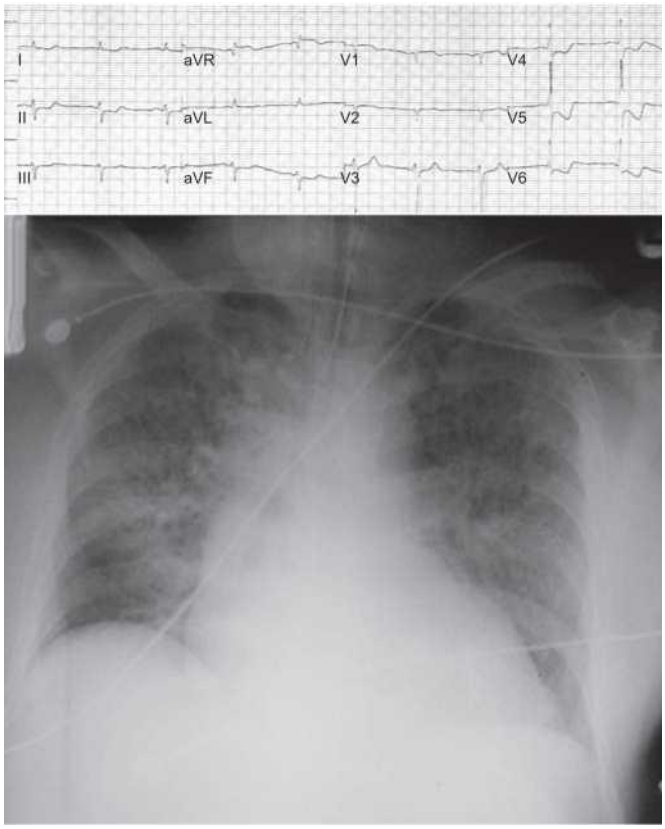


caracteristică suprasolicitării generate de HVS. JOS . Radiografia toracică arată o siluetă cardiopericardică crescută cu edem pulmonar alveolar și interstițial sever.

© ELSEVIER. Fotocopiar sin autorización es un delito.

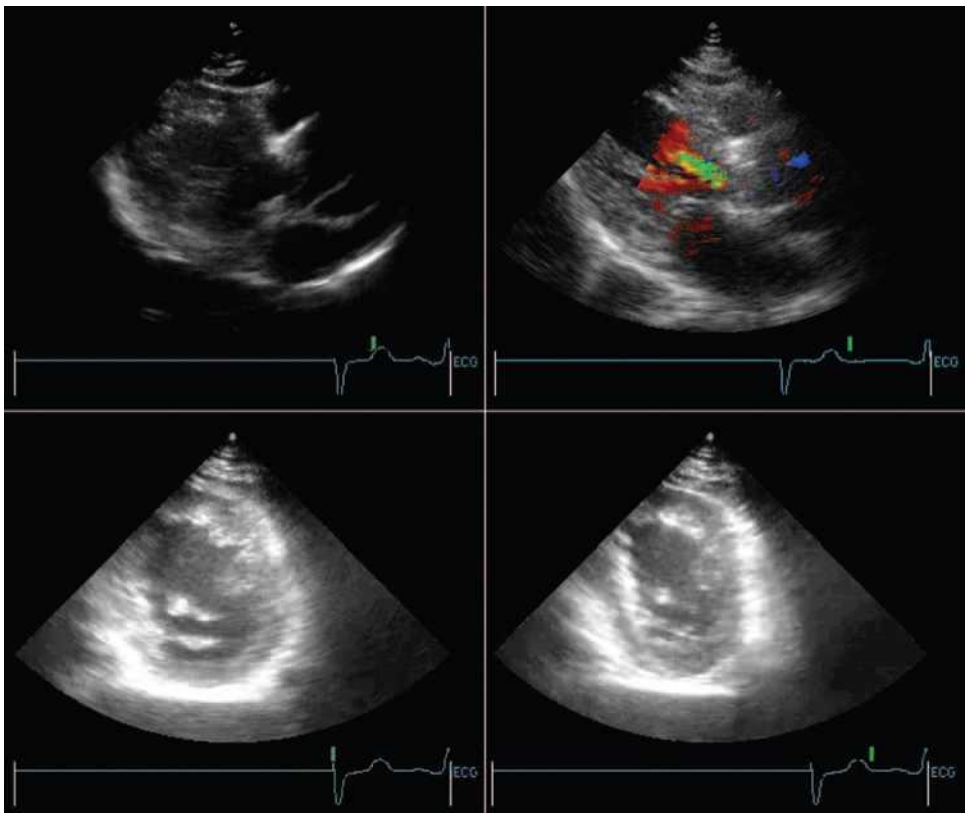


**Figura 4-64.** STÂNGA SUS . Imagini ETE parasternale pe axul lung. Aorta este dilatată la rădăcină și porțiunea ascendentă, iar joncțiunea sinotubulară este obliterată. Se observă un lambou la rădăcină. Este prezentă akinezie anteroseptală. DREAPTA SUS . ETE cu cartografiere Doppler color care arată insuficiență aortică. JOS . Imagini parasternale pe axul scurt în timpul diastolei ( STÂNGA ) și sistolei ( DREAPTA ). Toate teritoriile anterioare și laterale sunt akinetice. Peretele inferior este hipokinetic.

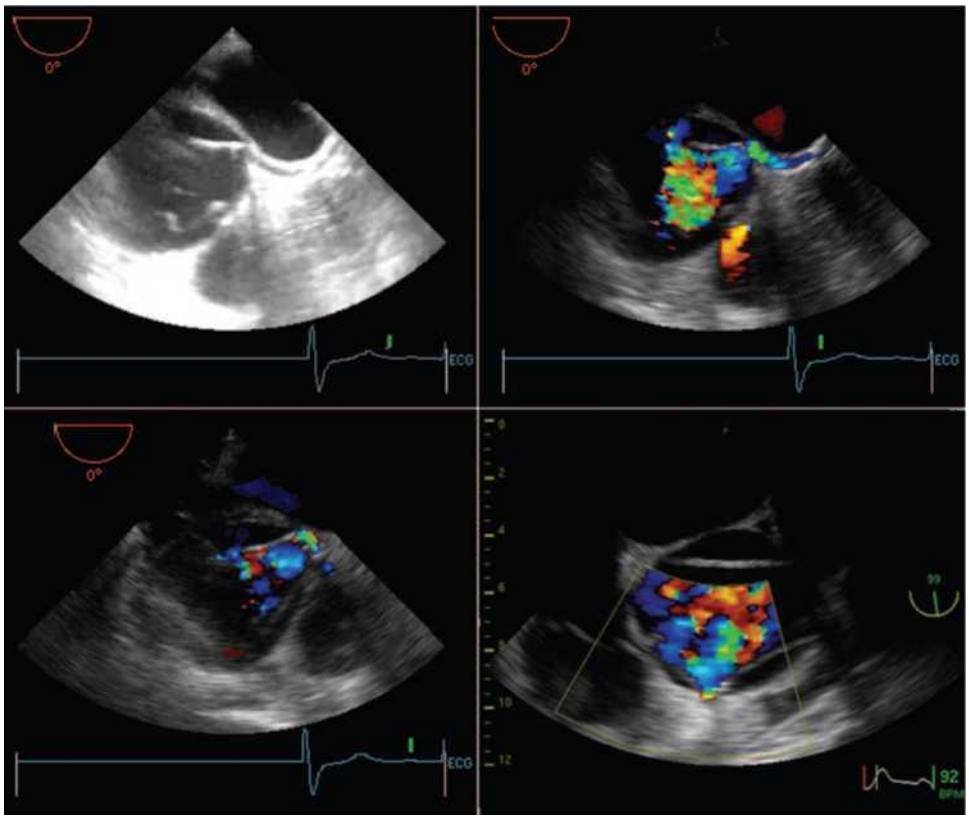


**Figura 4-65.** Imagini TEE ale rădăcinii aortice. STÂNGA SUS . Imagine bidimensională. DREAPTA SUS . Cartografierea Doppler color arată că lamboul intimal ajunge la rădăcină și este situat direct la originea arterei coronare principale stângi. Fluxul sistolic este detectat în artera coronară principală stângă. Lamboul intimal împarte fluxul în rădăcină. Fluxul prin ruptura de intrare este abia vizibil (la ora 12). STÂNGA JOS . Imaginea diastolică arată un flux mai puțin proeminent în lumenul adevărat și în artera coronară principală stângă. DREAPTA JOS . Imagine în plan vertical a rădăcinii aortice pentru a vizualiza peretele anterior. Se identifică un lambou intimal posterior și unul anterior. Acest lambou ajunge la originea arterei coronare principale drepte în peretele anterior, iar fluxul său de intrare este arătat.

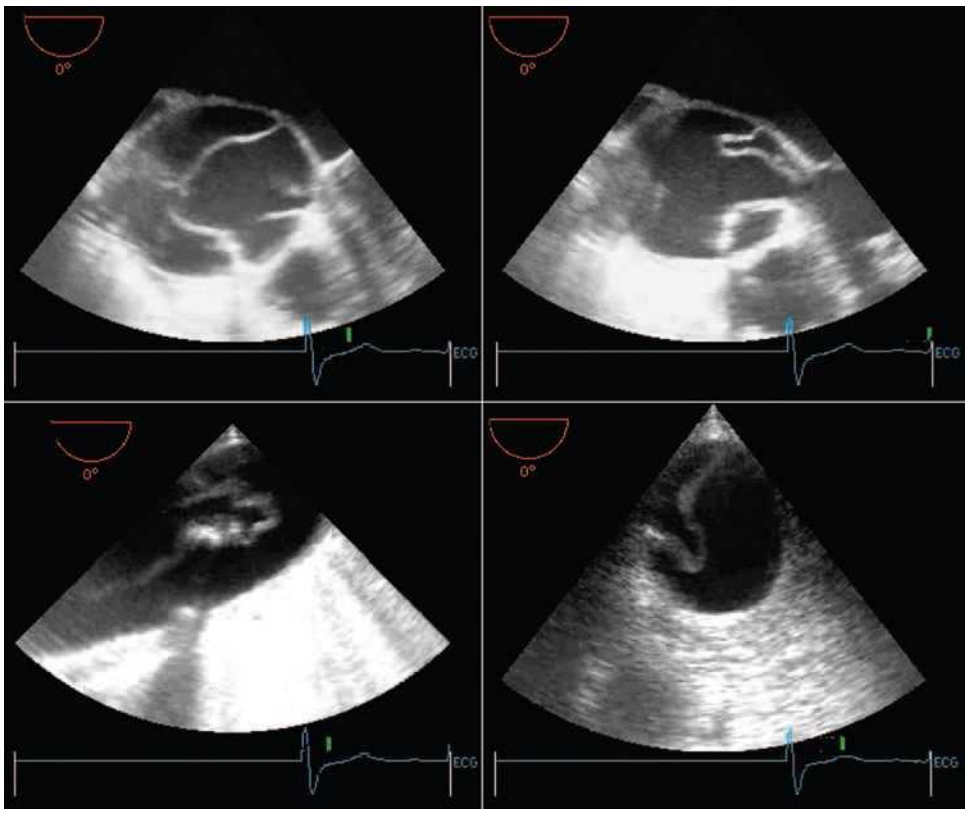


**Figura 4-66.** Imagini TEE. STÂNGA SUS . Sistolă. Lamboul intimal înconjoară cea mai mare parte a perimetrului rădăcinii aortice. DREAPTA SUS . Diastolă. Lamboul intimal prolapsează spre valva aortică în diastolă. STÂNGA JOS . Imagine în plan orizontal a arcului aortic. Lamboul intimal este extins. Se recunoaște deplasarea intimală (luminală) a unei plăci calcificate mari spre arcul distal. DREAPTA JOS . Imagine transversală a treimii medii a aortei toracice descendente. Se observă un lambou intimal. Nu există revărsat pleural.

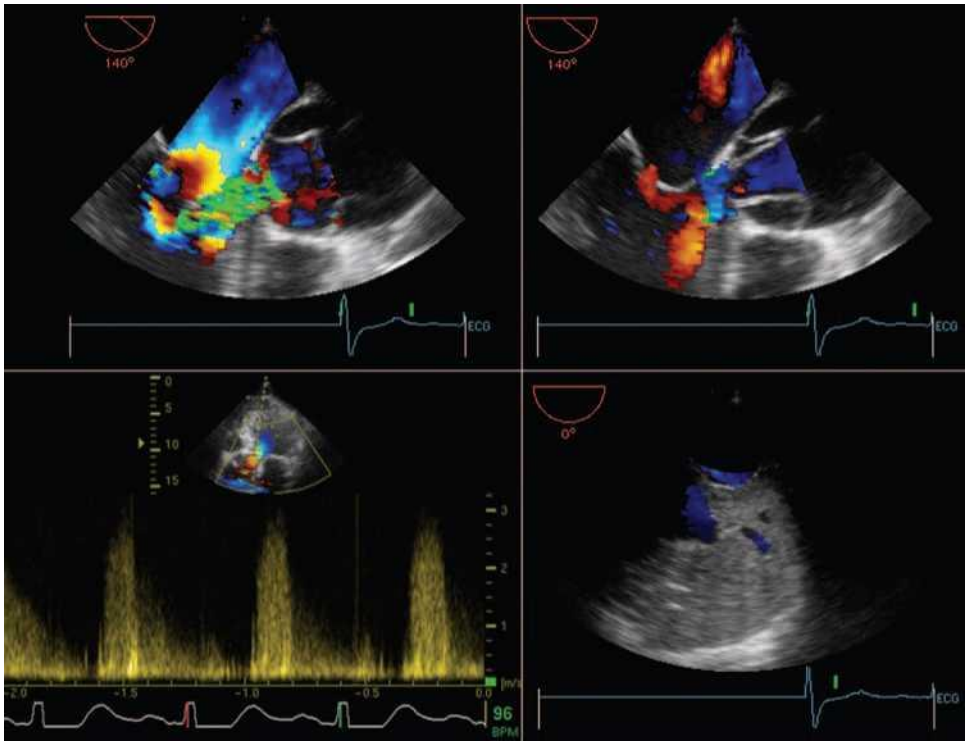


**Figura 4-67.** Imagini TEE. SUS . Imagini longitudinale ale valvei aortice și ale rădăcinii acesteia în diastola timpurie ( STÂNGA ) și diastola târzie ( DREAPTA ). La începutul diastolei, lamboul intimal este departe de valva aortică, cu insuficiență aortică severă (IA). Spre sfârșitul diastolei, lamboul a prolapsat spre valva aortică și se observă o IA ușoară. STÂNGA JOS . Imagine spectrală a IA. Vitezele sunt foarte mici din cauza șocului, iar timpul de decelerare este foarte brusc, deoarece echilibrarea presiunilor aortice și ventriculare stângi are loc în timpul diastolei. Interesant este că există și o scădere bruscă a intensității semnalului atunci când lamboul prolapsează și obstrucționează valva aortică. DREAPTA JOS . Imagine orizontală a hemitoracelui stâng și a cavității pleurale. Plămânul stâng este atât de edematos încât are același aspect ca și ficatul (hepatizare). Fluxul în artera și venele pulmonare este observat deoarece edemul pulmonar extrem transmite semnalul ultrasunetelor și deplasarea Doppler.

© ELSEVIER. Fotocopiar sin autorización es un delito.

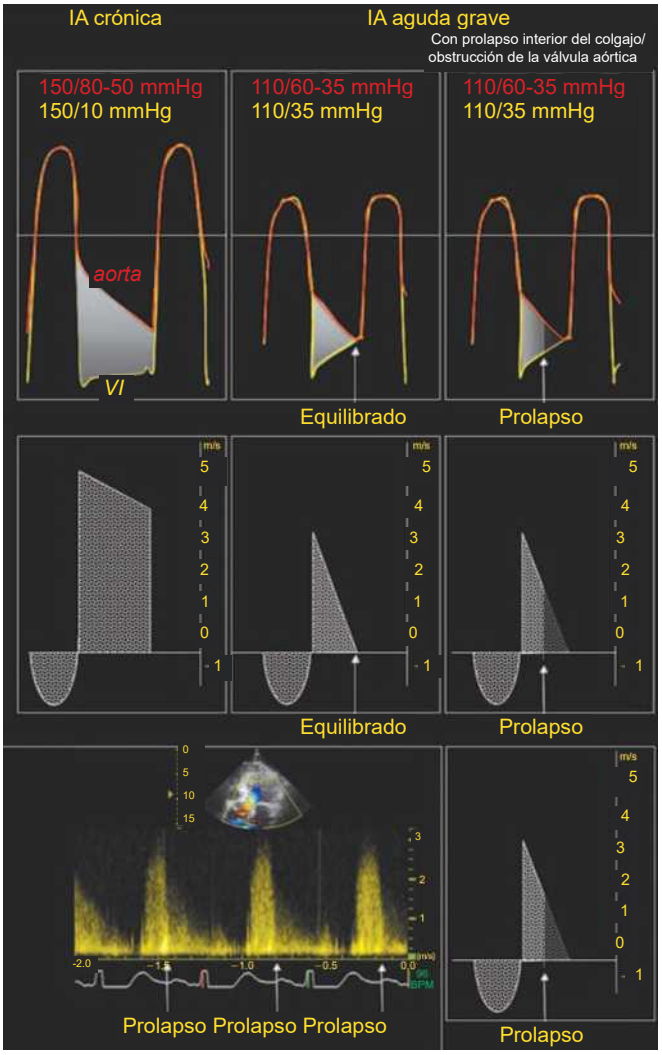


**Figura 4-68.** Ilustración de las ondas de presión en la insuficiencia aórtica (IA) crónica grave y en la IA aguda grave (torrencial). Las ilustraciones de la izquierda muestran el patrón de flujo espectral anómalo en la IA en este caso (INFERIOR IZQUIERDA). Durante la diástole, en la IA crónica habitual se produce un gradiente mantenido desde la aorta al ventrículo izquierdo (VI) y las presiones aórtica y del VI no se aproximan, dado que la distensibilidad del VI resulta adecuada para acoger el volumen, que no es excesivo. Cuando la presión aórtica es superior a la presión del VI, el gradiente de presión mantenido determina un perfil de Doppler espectral (CENTRO) que se mantiene durante la diástole y que tiene una pendiente relativamente plana y una velocidad alta debido a la magnitud del gradiente responsable. En la IA aguda torrencial la magnitud del volumen de regurgitación en la IA y la distensibilidad limitada del VI condicionan una disminución rápida de la presión aórtica con un aumento rápido de la presión en el VI, lo que condiciona un equilibrio de las mismas y la desaparición del gradiente responsable. El perfil espectral refleja la rápida reducción del gradiente aórtico-VI y una empinada pendiente. En este caso, la IA torrencial empujó el colgajo intimal aórtico hacia la válvula aórtica obstruyéndola en la mesodiástole. El perfil espectral se debilita en el momento del prolapso, lo que da lugar a un soplo corto característico de la IA.

CASO 9

**Anamnesis y exploración física**

- Varón de 87 años con antecedentes de hipertensión que consultó por disnea y fatiga a los 5 días de un episodio de dolor torácico.
- PA 120/70 mmHg; FC 60 lpm.
- Soplo de IA.
- Ausencia de distensión venosa, pulsos o roces; no se reconocieron deficiencias de pulsos.
- Ausencia de signos de insuficiencia cardíaca izquierda.

**Evolución y resultado**

- Dada la edad avanzada del paciente y la «autoselección» de un superviviente de 5 días, se optó por el tratamiento médico.
- El paciente sobrevivió hasta el alta hospitalaria, vivió 3 años más y falleció por otras causas.

**Comentarios**

- Disección de tipo A de presentación tardía en un paciente hipertenso conocido
- El desgarro de entrada podría estar localizado en el cayado según se observa en la TC.
- El desplazamiento de la íntima resultaba especialmente evidente porque la calcificación intimal relacionada con el envejecimiento estaba más evolucionada que en la mayor parte de los pacientes (de menor edad).
- A pesar de la afectación de múltiples ramas, no se produjo falta de perfusión de ningún órgano o tejido.
- No se observó progresión durante el ingreso de la IA o el derrame pericárdico.

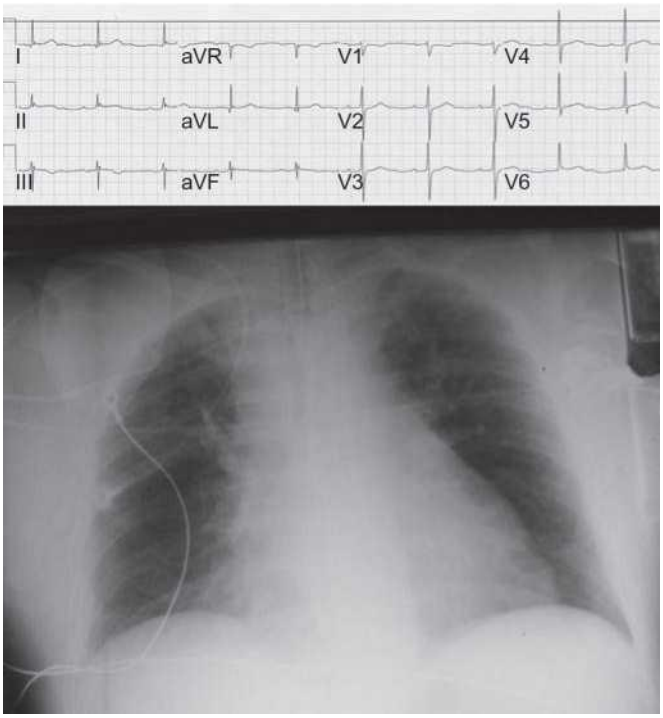


**Figura 4-69.** SUS . ECG cu 12 derivații care prezintă bradicardie sinusală cu anomalii de repolarizare nespecifice și absența unor criterii definite pentru HVS. JOS . Radiografie toracică anteroposterioară. Silueta cardiopericardică este ușor mărită deoarece mediastinul este ușor lărgit. Nu se recunosc revărsat pleural stâng sau semne radiografice de insuficiență cardiacă stângă.

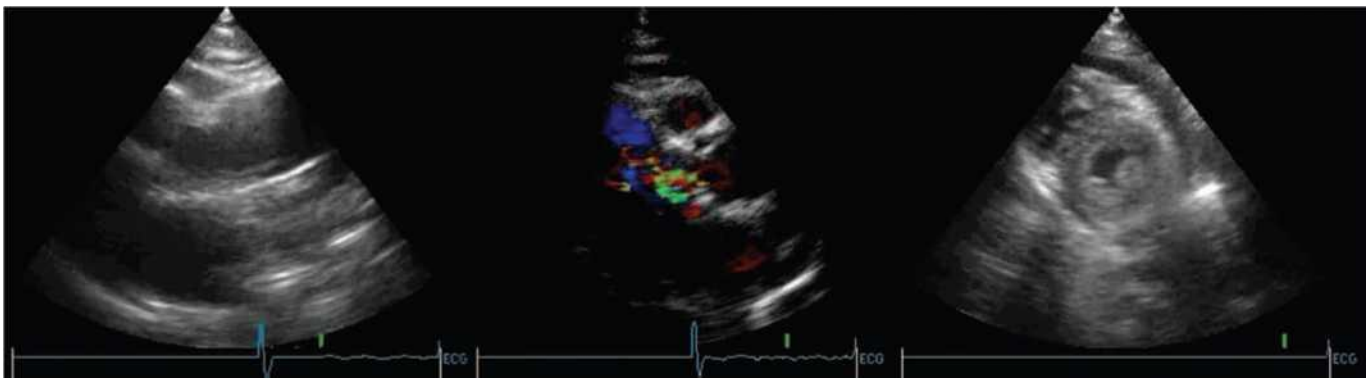


**Figura 4-70.** ETT. STÂNGA . Imagine parasternală pe ax lung. Se observă un lambă de rădăcină aortică de-a lungul peretelui posterior și există hipertrofie ventriculară stângă concentrică (HVS). CENTRU . Imagine parasternală pe ax scurt cu cartografiere Doppler color. Se observă un defect septal atrial (DIA), al cărui mecanism este neclar. DREAPTA . Imagine parasternală pe ax scurt. Ventriculul stâng este clar dinamic și se observă o mică efuziune pericardică dreaptă.

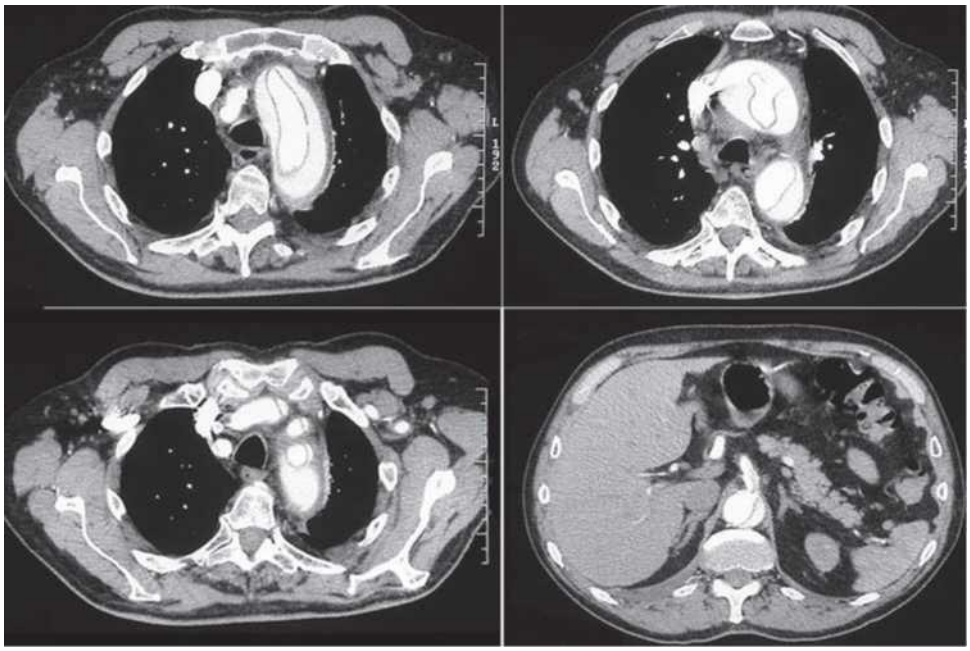

**Figura 4-71.** CT cu substanță de contrast. SUPERIOR . Se observă un lambou intimal peste arcul aortic, aorta toracică ascendentă și descendentă și aorta abdominală. O ruptură este vizibilă la nivelul arcului aortic. Lamboul s-a extins la vasele arcului aortic ( DREAPTA JOS ) și la artera mezenterică superioară ( STÂNGA JOS ). Nu există revărsat pleural.

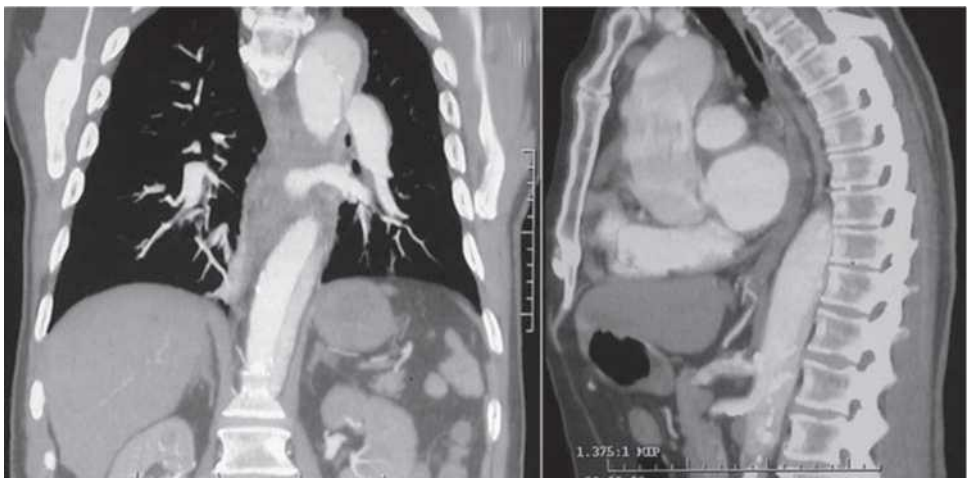

**Figura 4-72.** CT cu substanță de contrast. STÂNGA : Imagine coronală. DREAPTA : Imagine sagitală. Clampa intimală și lumenul adevărat și fals sunt clar vizibile. Există o deplasare marcată a calcificării intimale, în special în aorta descendentă proximală și aorta abdominală.

© ELSEVIER. Fotocopiar sin autorización es un delito.

CASO 10

**Anamnesis y exploración física**

- Varón de 45 años con antecedentes de consumo de drogas i.v. y alcohol durante muchos años que consultó por afasia tras consumir cocaína crack.
- Era portador conocido de hepatitis A, B, C y D, cirrótico e hipertenso crónico.
- La TC sin contraste solicitada en el Servicio de Urgencias identificó un colgajo intimal en ambas arterias carótidas, que se confirmó con contraste.
- Se observó una diferencia de PA de 40 mmHg entre los dos brazos (D > I).

**Comentarios**

- DAA de tipo A con secuelas neurológicas.
- Los hallazgos de la radiografía de tórax fueron normales.
- Desgarro intimal en la aorta ascendente con extensión de la falsa luz al cayado y los vasos del mismo.
- DAA asociada al abuso de cocaína crack.
- Supervivencia sin cirugía.

**Evoluție și rezultat**

- Nu s-a luat în considerare repararea chirurgicală din cauza cirozei avansate.
- Deficitele neurologice s-au remis complet în decurs de o săptămână, iar studiile radiologice repetate nu au arătat evoluție sau complicații.

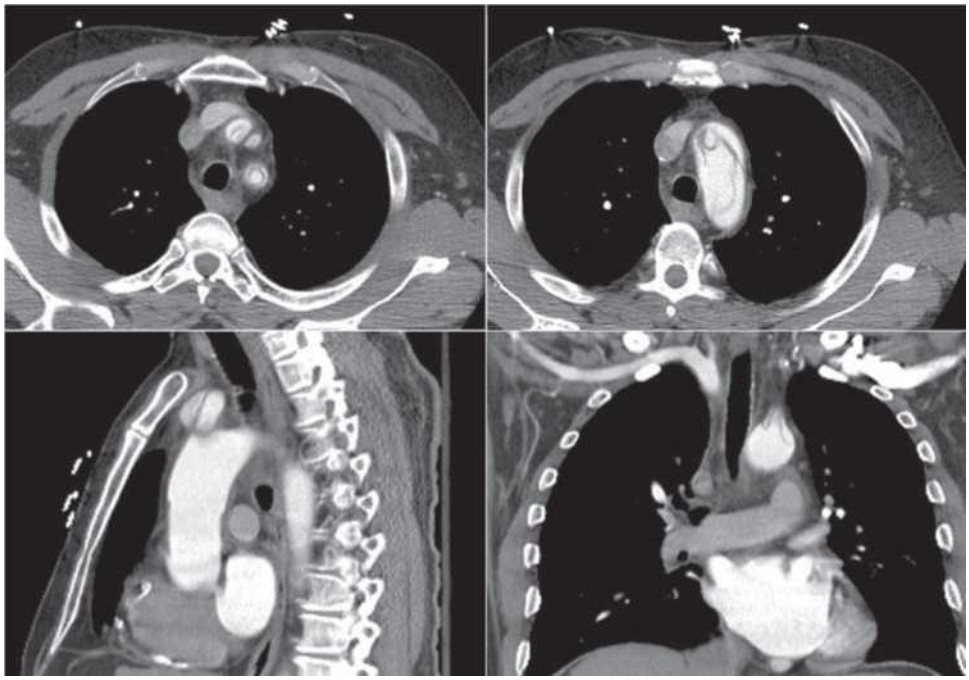

**Figura 4-73.** Imagini axiale cu substanță de contrast ale vaselor arcului aortic ( STÂNGA SUS ) și ale arcului aortic în sine ( DREAPTA SUS ). Lambourile intimale circumferențiale sunt vizibile în arterele brahiocefalice și subclaviculare stângi. STÂNGA JOS . Imagine sagitală a arcului aortic și a arterei brahiocefalice, arătând că lamboul intimal se extinde în artera brahiocefalică. DREAPTA JOS . Imagine coronală care arată din nou ruptura intimală aortică cu invaginație în artera brahiocefalică.

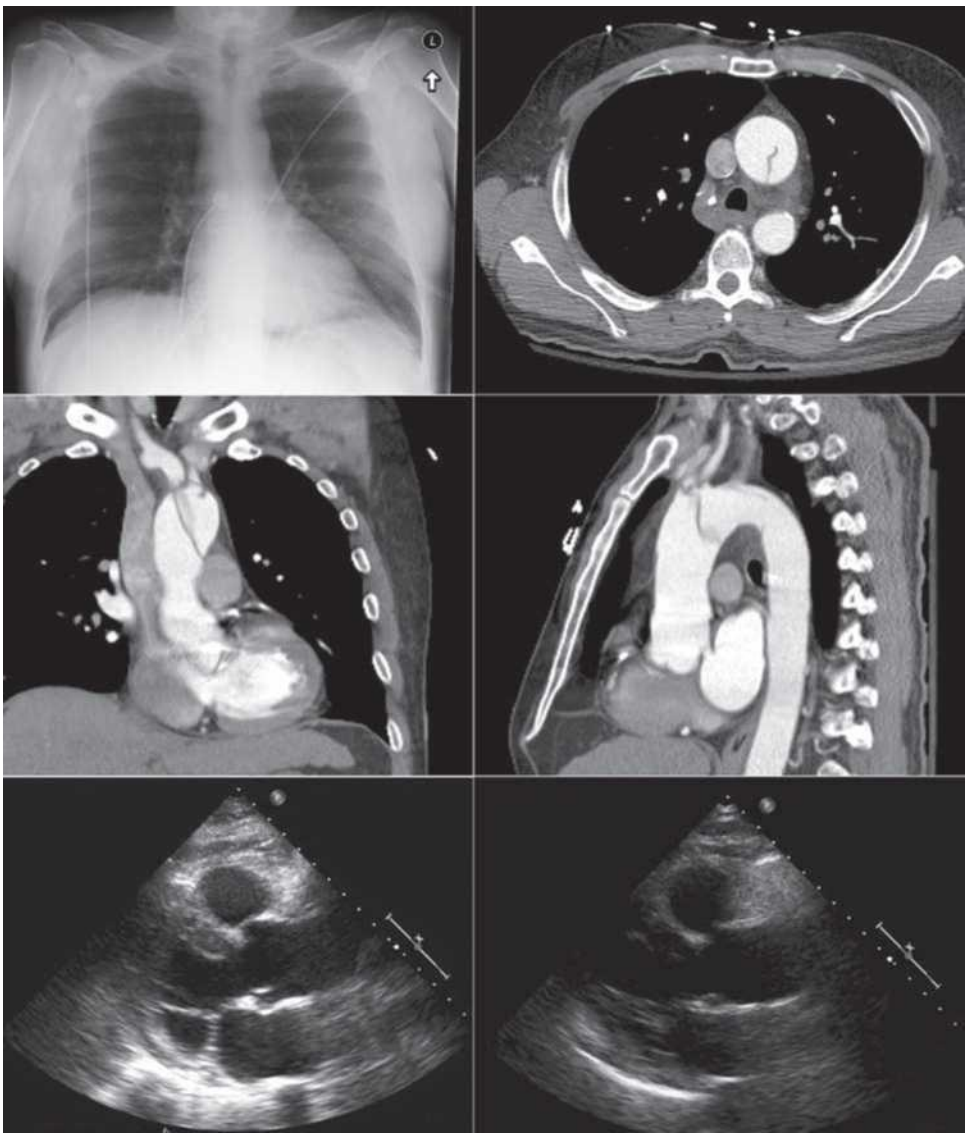

**Figura 4-74.** STÂNGA SUS . Radiografie toracică. Dimensiunea și conturul aortei sunt normale. Nu se recunosc semne de disecție. DREAPTA SUS . CT cu substanță de contrast care prezintă ruptura intimală și lamboul în partea superioară a aortei ascendente. CENTRU . Imagini coronale ( STÂNGA ) și sagitale ( DREAPTA ) care prezintă din nou lamboul intimal în aorta ascendentă superioară și arc, dar nu și în aorta descendentă. JOS . ETT, care nu a vizualizat un lambou intimal la rădăcină sau la aorta ascendentă, deoarece acesta era situat în partea superioară a aortei ascendente, departe de câmpul vizual.

CASO 11

**Anamnesis y exploración física**

- Varón de 55 años con hipertensión crónica que consultó por afasia y podría haber sufrido dolor torácico inicialmente.
- Déficit de pulso radial derecho.
- El paciente se obnubiló con rapidez y necesitó soporte para la vía aérea.

**Evolución**

- Muerte cerebral progresiva por infarto cerebral y herniación del uncus al cumplirse 40 h.

**Comentarios**

- DAA de tipo A con infarto cerebral.
- Disección indolora asociada a isquemia cerebral.

© ELSEVIER. Fotocopiar sin autorización es un delito.

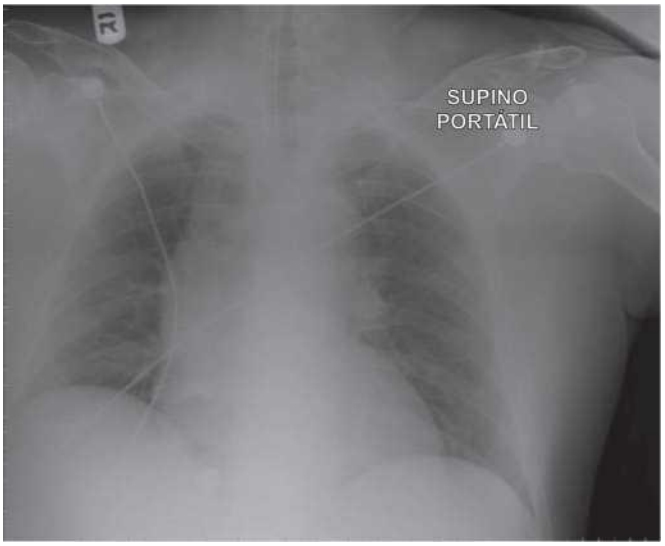


**Figura 4-75.** La radiografía de tórax muestra un ensanchamiento del mediastino sin derrames pleurales ni capuchón pleural.

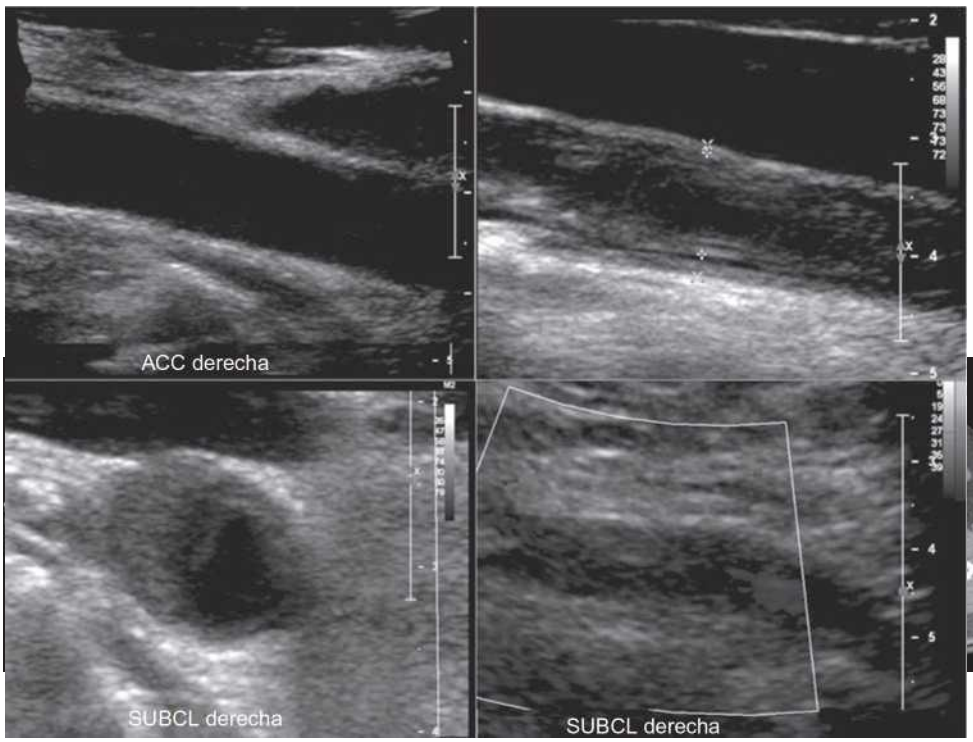


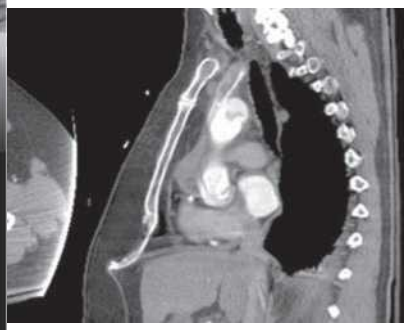

**Figura 4-76.** Imagini ecografice ale arterei carotide. STÂNGA SUS . Artera carotidă comună (ACC) superioară dreaptă este normală. DREAPTA SUS . Artera carotidă comună inferioară dreaptă este obstrucționată de un lumen fals trombozat, lăsând o fantă luminală minimă. STÂNGA JOS . Imagine în secțiune transversală a arterei subclaviculare drepte care prezintă un lumen fals trombozat care ocupă mai mult de jumătate din lumen. DREAPTA JOS . Se observă absența fluxului în artera subclaviculară dreaptă.

**Figura 4-77.** CT cu substanță de contrast. STÂNGA . Secțiune axială la nivelul vaselor arcului aortic. Arterele carotide sunt parțial ocluzate bilateral. CENTRU . Artera brahiocefalică și carotida stângă prezintă ambele obstrucție parțială. DREAPTA . Imagine sagitală care arată un lambou intimal la rădăcina aortei și aorta ascendentă, extins până la artera brahiocefalică cu tromboză a lumenului fals.

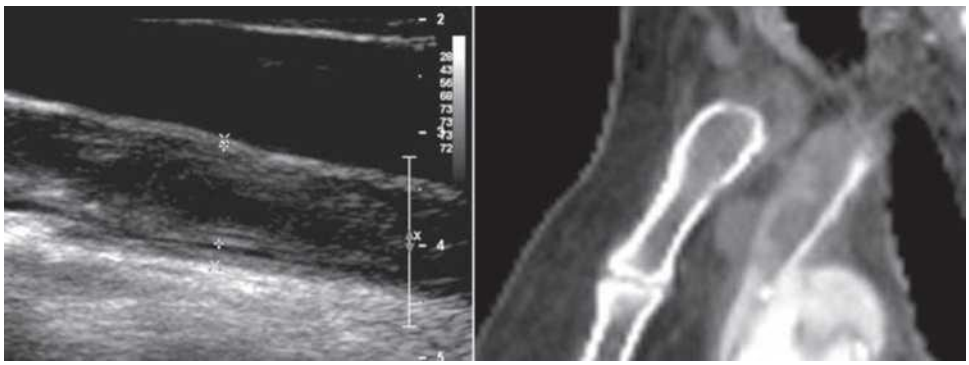

**Figura 4-78.** Imagini ale arterelor carotidă și brahiocefalice drepte disecate și trombozate. STÂNGA: Imagine ecografică. DREAPTA: Angiografie CT. În ambele imagini, tromboza lumenului fals este vizibilă și se observă o anumită asemănare în textura lumenului fals trombozat.



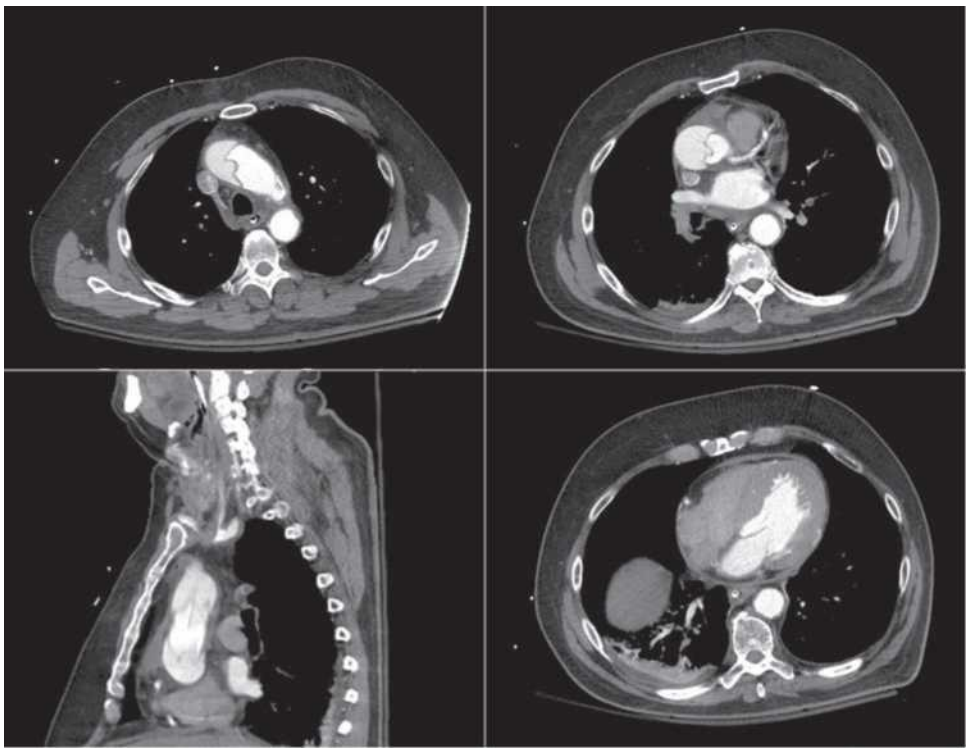

**Figura 4-79.** Tomografii computerizate cu substanță de contrast care arată lamboul intimal și lumenul fals în aorta ascendentă și arc, dar nu și în aorta descendentă.

© ELSEVIER. Fotocopiar sin autorización es un delito.

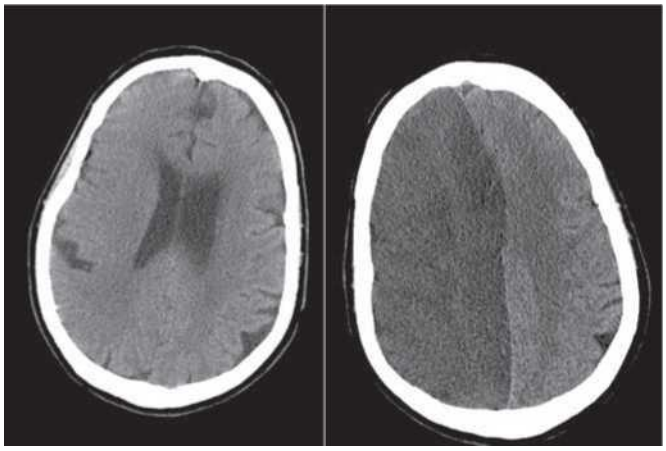

**Figura 4-80.** Tomografie computerizată fără substanță de contrast a capului la prezentarea cu afazie ( STÂNGA ) și la 36 de ore ( DREAPTA ). În această perioadă, a apărut un infarct emisferic cu edem evident, ștergerea girusurilor, fisurilor și ventriculelor și deplasarea liniei mediane.

## CAZUL 12

**Istoric medical și examen fizic**

- O femeie în vârstă de 63 de ani cu boală renală polichistică, hipertensiune arterială și insuficiență renală a fost evaluată pentru cardiopatie ischemică și i s-a recunoscut scintigrafia ca având angină pectorală clasa II CCS și afectare a perfuziei cu risc scăzut.
- De asemenea, s-a observat că aorta ascendentă era dilatată, iar valva aortică era tricuspidă și oarecum insuficientă.
- Deoarece insuficiența valvei aortice nu a fost severă, iar aorta ascendentă a fost dilatată mai puțin de 55 mm, nu a fost luată în considerare intervenția chirurgicală.

**Evoluție și rezultat**

- La vârsta de 6 luni, a fost internată ca pacientă transferată din cauza durerilor toracice severe cu hipotensiune arterială (75/50 mmHg).
- S-a efectuat o intervenție chirurgicală de urgență în care s-au recunoscut un ventricul drept cu funcție contractilă deficitară, o ruptură intimală deasupra arterei coronare drepte și tamponadă sanguină.
- S-a efectuat o intervenție chirurgicală reparatoare, dar ventriculul drept a fost complet akinetic după intervenție, ceea ce a dus la incapacitatea de a furniza debitul cardiac și la deces prematur.

**Comentarii**

- Dilatația asimptomatică a rădăcinii aortice, confirmată prin CT și ecocardiografie ca având o dimensiune mai mică decât pragul de indicare a intervenției chirurgicale de 55 mm, a suferit o disecție, demonstrând că acest prag de 55 mm nu se aplică perfect tuturor cazurilor.
- Alte considerații, pe lângă acest prag de 55 mm, ar trebui să includă calcularea unui indice bazat pe dimensiunea corporală (pacientul era scund) și luarea în considerare a unui anumit grad de variabilitate inter- și intra-test atunci când se determină diametrul aortic și variația sa sistolico-diastolică. Validitatea acestui prag de 55 mm a fost recent pusă sub semnul întrebării.<sup> [47]</sup>
- Tensiunea arterială a pacientului a fost variabilă și slab controlată. Hipotensiunea arterială prezice o mortalitate ridicată, care în acest caz s-a datorat tamponadei și disfuncției ventriculare sistolice. Disfuncția ventriculară dreaptă a fost explicată prin ischemie coronariană dreaptă, complicată și mai mult de o protecție inadecvată a pompei.

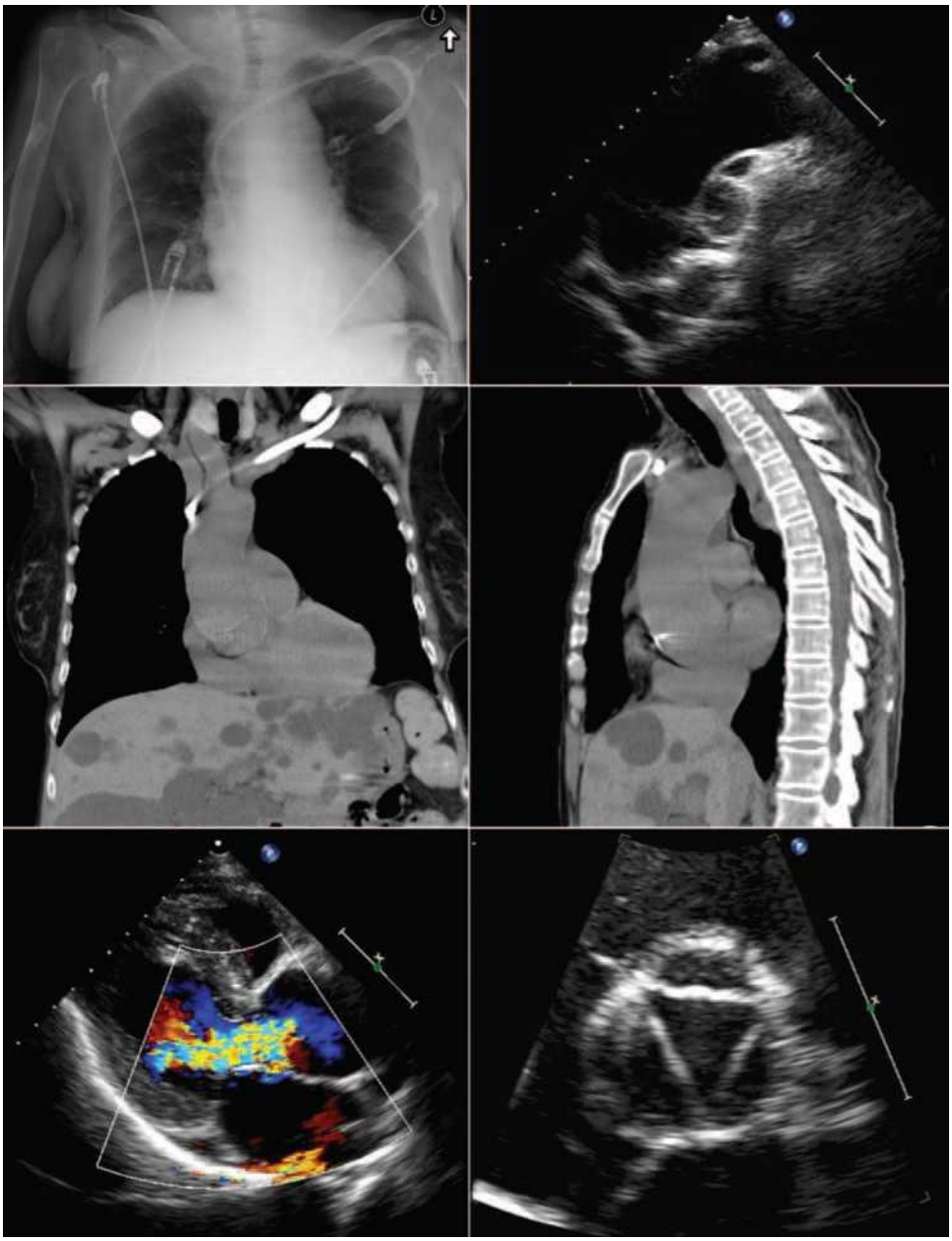

**Figura 4-81.** STÂNGA SUS . Radiografie toracică care arată dilatarea aortei ascendente și un cateter de dializă. DREAPTA SUS . Imagine parasternală transtoracică (dreapta) care arată o aortă ascendentă dilatată și absența lamboului intimal sau a hematomului în perete. CENTRU . CT fără substanță de contrast care arată aorta ascendentă dilatată. JOS . Imagini TTE care confirmă că valva aortică este tricuspidă și insuficientă.

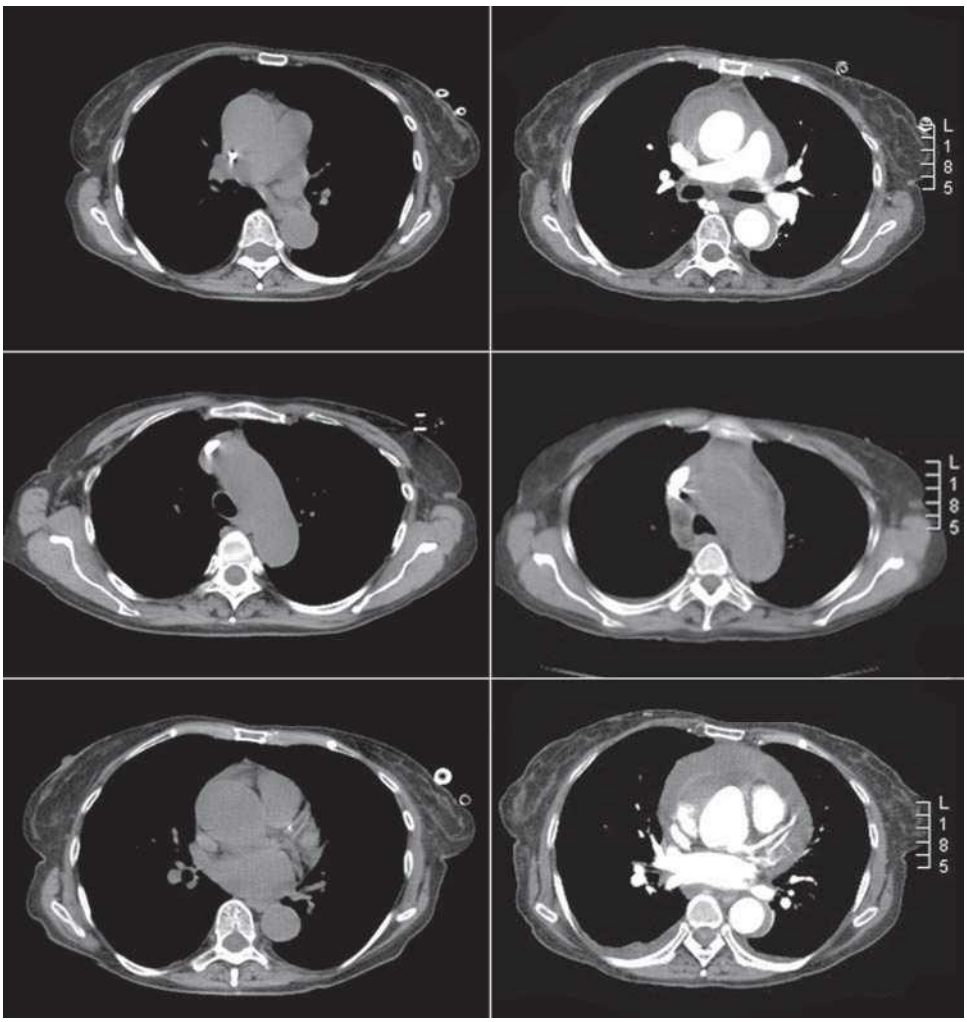

**Figura 4-82.** Tomografie computerizată înainte ( STÂNGA ) și după ( DREAPTA ) disecția aortică. Din cauza insuficienței renale, scanările pre-disecție aortică au fost efectuate fără substanță de contrast. Aceste scanări arată dilatarea (50-52 mm) a aortei ascendente. Se observă doar o ușoară dilatare a arcului aortic. Imaginile cu substanță de contrast obținute la prezentarea cu disecție aortică au arătat un lumen fals trombozat în formă de semilună în rădăcina aortică, arcul aortic și aorta descendentă proximală. Se observă un hematom adventițial de-a lungul peretelui anterior al arcului aortic. Artera coronară principală stângă proximală este nesemnificativă. Artera coronară dreaptă proximală a fost parțial avulsată de lamboul intimal, rezultând o zonă de opacifiere a lumenului fals adiacent originii sale.

## CAZUL 13

**Istoric medical și examen fizic**

- Un bărbat în vârstă de 46 de ani s-a leșinat după ce a luat o doză mare de cocaină crack.
- Avea un istoric lung de alcoolism, fumat și dependență de droguri, precum și hepatită, ciroză și BPOC.
- După recăpătarea conștienței, pacientul a prezentat afazie expresivă.
- La examenul fizic prezenta hipertensiune arterială (220/120 mmHg) și tahicardie (140 bpm).
- Nu s-au constatat sufluri sau deficiențe de puls.
- Radiografia toracică și ETT nu au arătat anomalii.
- În a doua zi de internare, a putut spune că are dureri în piept, așa că i s-a efectuat o tomografie computerizată.

**Tratament și evoluție**

- Impresia clinică a fost de AAD de tip A cu accident vascular cerebral asociat.
- Deficitele neurologice s-au ameliorat lent și s-au remis până în ziua 10.
- Nu s-a luat în considerare intervenția chirurgicală pentru pacientă din cauza cirozei avansate.

**Comentarii**

- DAA asociat cu consumul de cocaină crack.
- Prezentare ca sincopă.
- Disecție nedureroasă inițial din cauza sincopei, cu afazie ulterioară.
- Întârzierea diagnosticului din cauza prezentării nedureroase.
- Supraviețuire până la externare cu tratament exclusiv medical.

© ELSEVIER. Fotocopiar sin autorización es un delito.

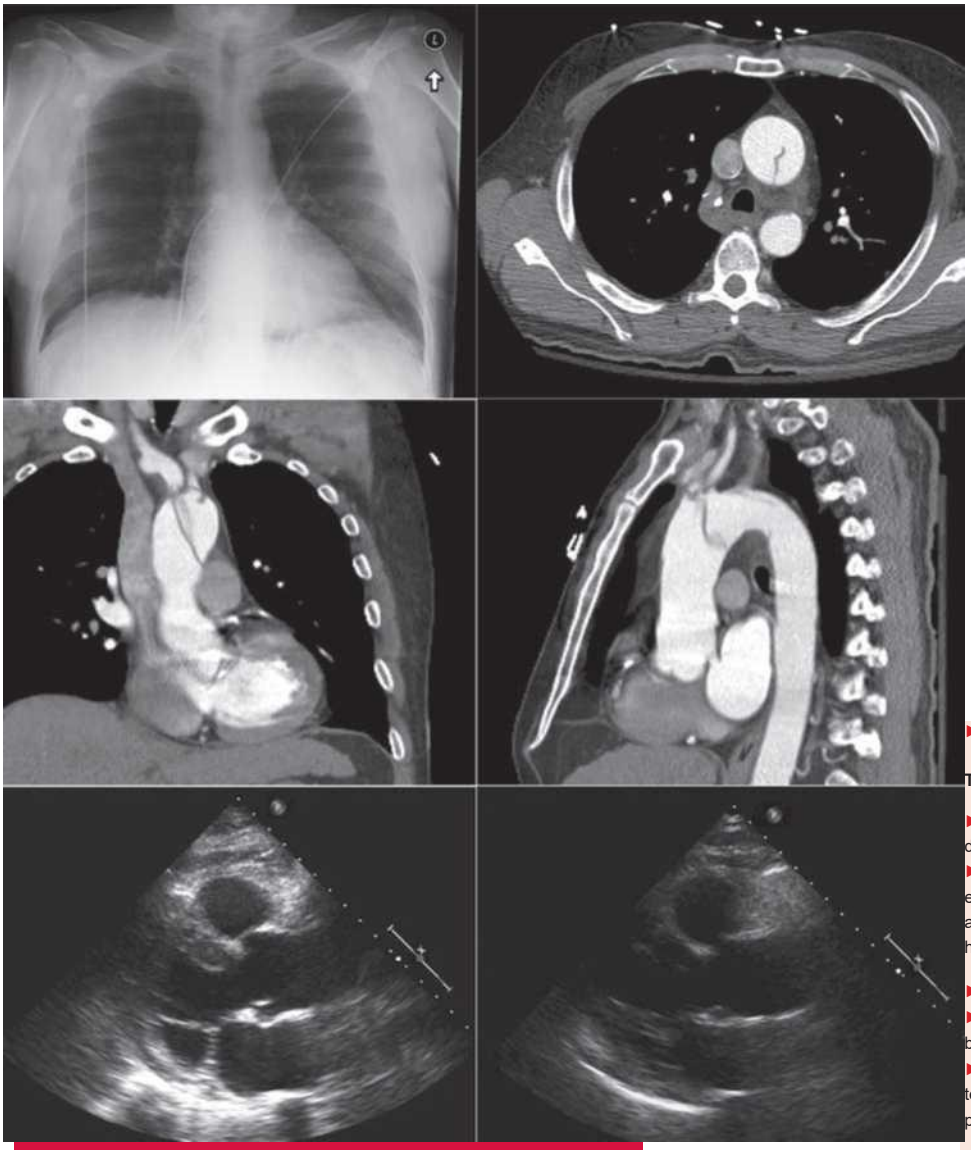

**Figura 4-83.** STÂNGA SUS . Radiografie toracică anteroposterioară normală, fără hipertrofie aortică, contur anormal sau revărsate pleurale. DREAPTA SUS ȘI CENTRU . CT CU SUBSTANȚĂ DE CONTRAST CARE PREZINTĂ O RUPTURĂ INTIMALĂ ȘI UN LAMBOU ÎN PARTEA SUPERIOARĂ A AORTEI ASCENDENTE, EXTINZÂNDU-SE PÂNĂ LA ARCUL AORTIC, DAR NU ȘI LA AORTA DESCENDENTĂ. Proiecțiile ecocardiografice parasternale convenționale ( STÂNGA JOS ) și parasternale superioare ( DREAPTA JOS ) nu arată lamboul intimal situat mai distal. Proiecțiile arcului aortic nu au fost utile în acest caz.

## CAZUL 14

### Istoric medical și examen fizic

- O femeie în vârstă de 67 de ani, cu antecedente de fumat și hipertensiune arterială, a leșinat la datul jos din pat.
- Și-a recăpătat cunoștința după 30 de minute, plângându-se de dureri în piept.
- Absența inițială a suflurilor, deficiențelor de puls sau distensiei venoase
- Tensiune arterială scăzută, 80/50 mmHg.

### Tratament și evoluție

- S-a suspectat o embolie pulmonară deoarece radiografia toracică a fost clară.
- Tomografia computerizată toracică a evidențiat un lambă intimală, cu izvorul aortei ascendente, o efuziune pericardică și hipoperfuzie a unui rinichi.
- A fost dusă la operație.
- Nu a existat suflu de IA, pulsuri asimetrice în brațe și distensie venoasă jugulară.
- O linie arterială a fost plasată în brațul cu tensiunea arterială mai mică (cu 35 mmHg mai puțin).

### Comentarii

- AAD de tip A cu complicații multiple: IA, tamponadă, ischemie miocardică și perfuzie deficitară (renală, la nivelul membrelor și posibil cerebrală).
- Absența inițială a altor constatări fizice (sufluri AI, distensie venoasă și deficite de puls).
- Prezentarea ca sincopă a întârziat diagnosticul.
- Deși atractivă, chirurgia conservatoare a valvei este asociată cu eșecuri precoce și tardive.

**Figura 4-84.** Radiografia toracică arată o ușoară dilatare a aortei ascendente, dar nu și a arcului sau a porțiunii descendente. Nu există deplasare intimală aparentă sau revărsat pleural.

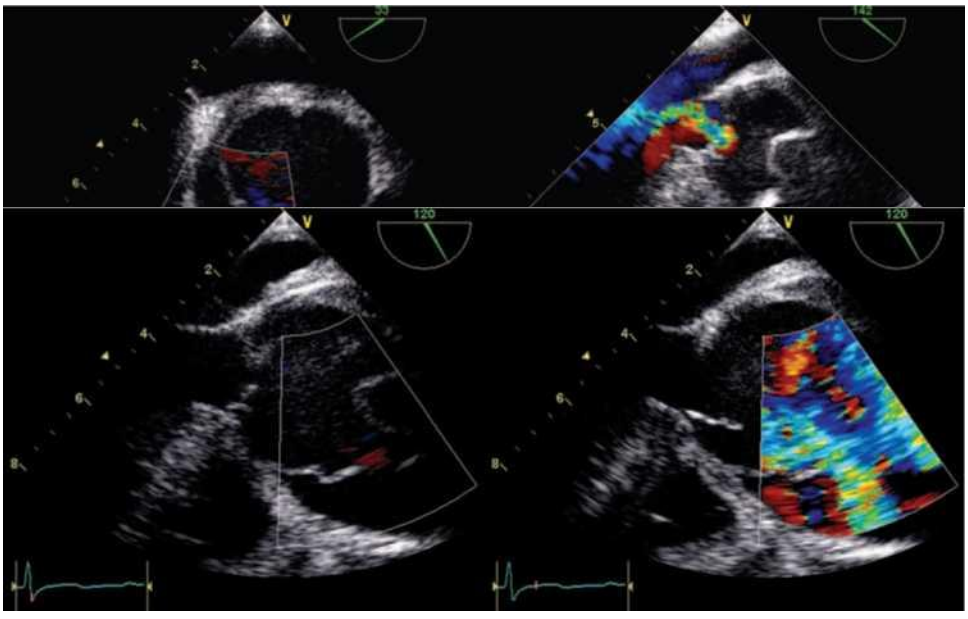

**Figura 4-85.** ETE. Imagine pe ax scurt la nivelul

**Figura 4-86.** Las imágenes de ETE muestran que el desgarro intimal se localiza en la aorta ascendente sobre su pared anterior. Durante la sístole se produce un chorro de flujo hacia la falsa luz a través del desgarro intimal.

© ELSEVIER. Fotocopiar sin autorización es un delito.

rădăcinii aortice ( STÂNGA ) și imagine pe ax lung, de asemenea, la nivelul rădăcinii ( DREAPTA ). Lamboul intimal s-a extins până la jumătatea circumferinței rădăcinii aortice. Se observă insuficiență aortică severă. Lamboul intimal a deplasat calciul spre rădăcină.

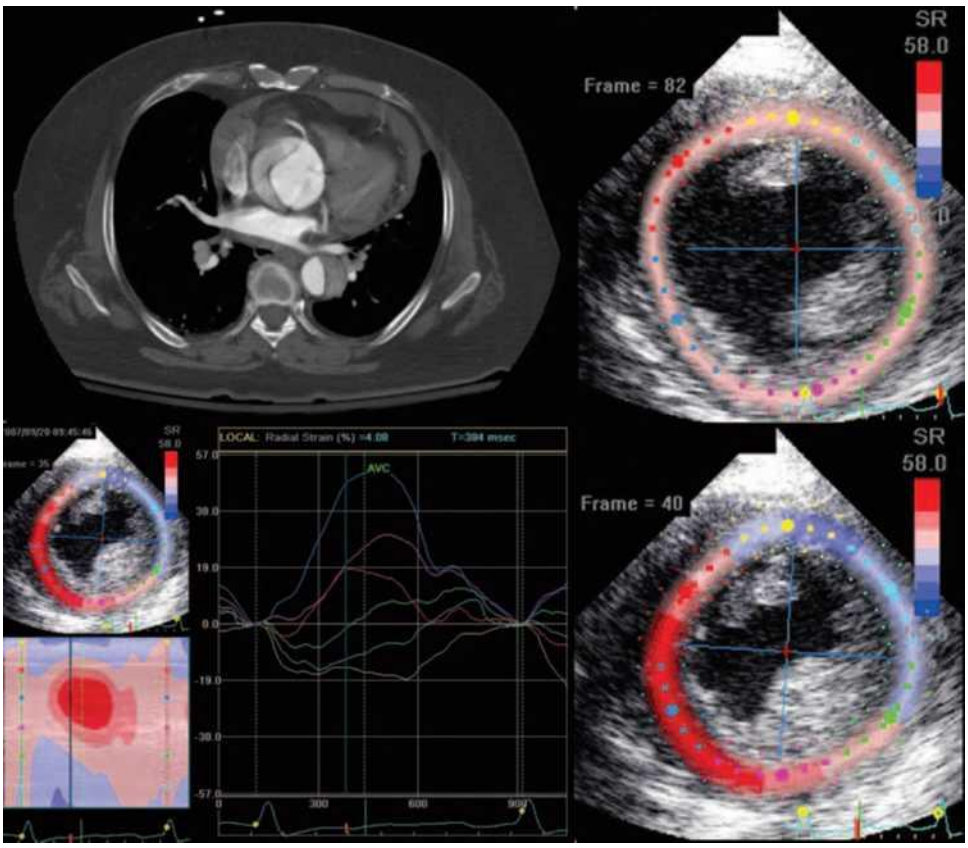


**Figura 4-87.** STÂNGA SUS . CT cu substanță de contrast la nivelul rădăcinii aortice, care arată un lambou intimal care se extinde până la originea arterei coronare drepte. DREAPTA SUS . Tensiunea radială pe ax scurt, codificată prin culori, în timpul diastolei, este normală. DREAPTA JOS . Imagine sistolică. Se observă diskinezie a pereților inferiori și inferolaterali. STÂNGA JOS . Înregistrările tensiunii radiale arată tensiune radială negativă în pereții inferoposteriori.

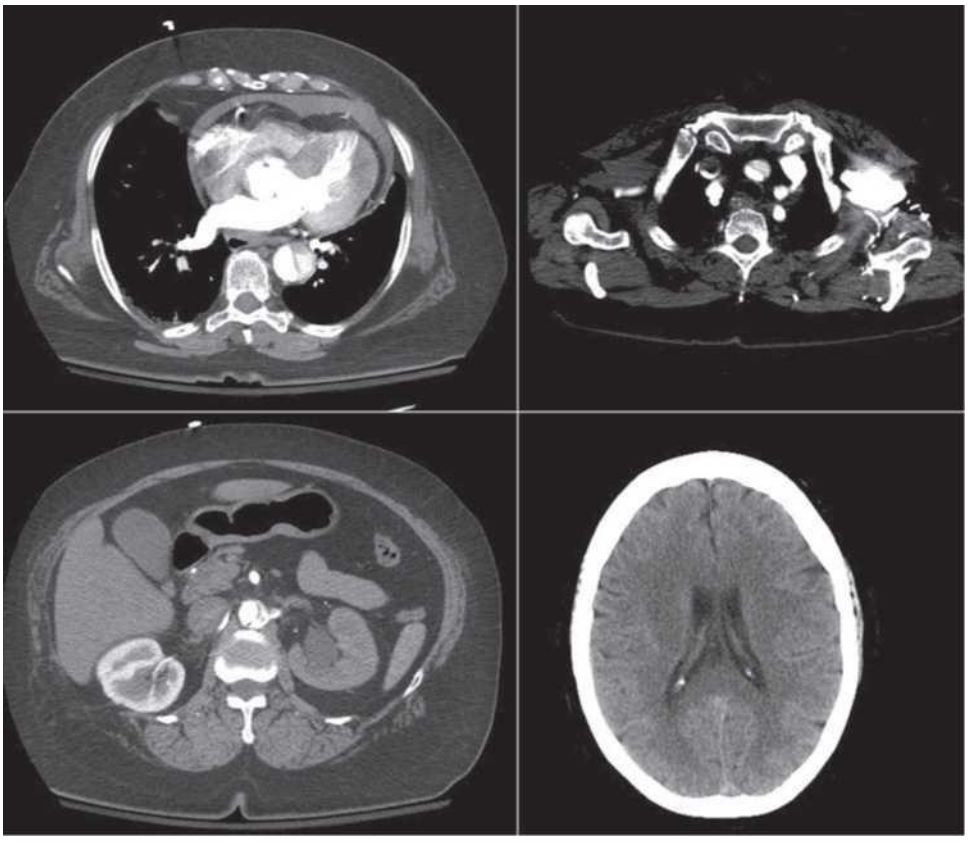

**Figura 4-88.** CT cu substanță de contrast. STÂNGA SUS . La nivelul tractului de ejecție. Se recunoaște o efuziune pericardică proeminentă cu colaps al peretelui liber al ventriculului drept. Sunt evidente lamboul intimal și lumenele adevărat și fals ale aortei descendente. DREAPTA SUS . La nivelul vaselor arcului aortic. Lambourile intimale se observă în arterele brahiocefalice și carotidă comună stângă, dar nu și în artera subclaviculară stângă. Un artefact striațional proeminent legat de substanța de contrast se observă în vena cavă superioară. STÂNGA JOS . Artera renală stângă își are originea în lumenul fals. Rinichiul stâng este opacifiat considerabil mai puțin decât cel drept. DREAPTA JOS . Nu există hemoragie sau semne precoce de infarct.

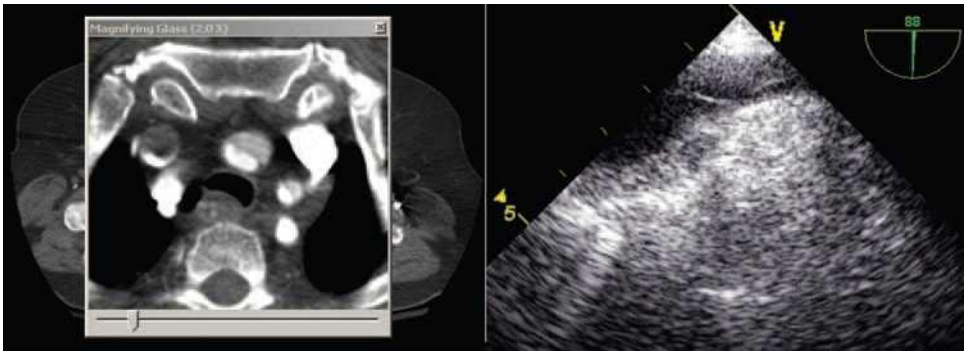

**Figura 4-89.** TC con contraste (IZQUIERDA) que no muestra un colgajo en la arteria subclavia izquierda, algo que sí se observa en la ETE realizada después de 6 h (DERECHA).

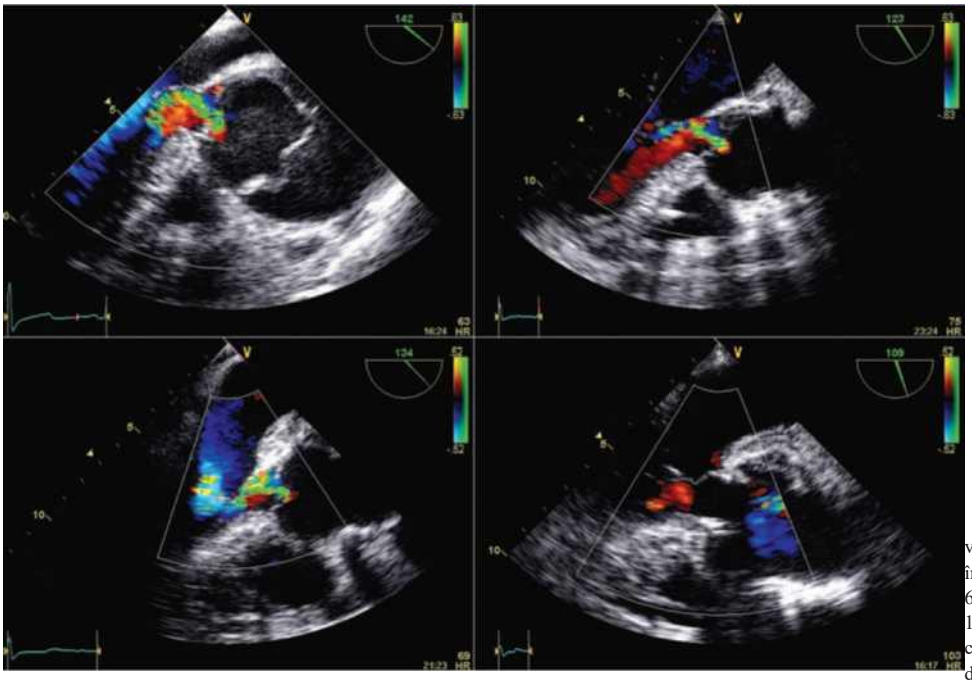

**Figura 4-90.** Imagini TEE obținute în patru momente diferite. STÂNGA SUS . Înainte de prima intervenție chirurgicală. Rădăcina aortică este dilatată, deși aorta ascendentă este și mai dilatată. Se observă o obtuzitate a joncțiunii sinotubulare. Există insuficiență aortică severă. DREAPTA SUS . După prima intervenție chirurgicală (plasarea unei grefe tubulare în aorta ascendentă cu resuspensie a valvei aortice), există o insuficiență aortică ușoară. Imaginile din porțiunea inferioară au fost obținute a doua zi. STÂNGA JOS . Înainte de a doua intervenție chirurgicală. Insuficiența aortică este din nou severă. DREAPTA JOS . După înlocuirea valvei aortice. Nu mai există insuficiență aortică.

## Literatură


1. Nienaber CA, Eagle KA: Disecția de aortă: noi frontiere în diagnostic și management: Partea I: de la etiologie la strategii de diagnostic. Circulation 2003;108:628-635.
2. Nienaber CA, Fattori R, Mehta RH și colab.: Diferențe legate de gen în disecția acută de aortă. Circulation 2004;109:3014-3021.
3. Januzzi JL, Isselbacher EM, Fattori R și colab.: Caracterizarea pacientului tânăr cu disecție aortică: rezultate din Registrul Internațional de Disecție Aortică (IRAD). J Am Coll Cardiol 2004;43:665-669.
4. Hsue PY, Salinas CL, Bolger AF și colab.: Disecție aortică acută asociată cu consumul de cocaină crack. Circulation 2002;105:1592-1595.
5. Eagle KA, Isselbacher EM, DeSanctis RW: Disecția aortică asociată cu cocaina în perspectivă. Circulation 2002;105:1529-1530.
6. Collins JS, Evangelista A, Nienaber CA și colab.: Diferențe în prezentarea clinică , gestionarea și rezultatele disecției aortice acute de tip A la pacienții cu și fără intervenții chirurgicale cardiace anterioare. Circulation 2004;110(Supliment 1):II237-II242.
7. Mehta RH, Manfredini R, Hassan F și colab.: Modele cronobiologice ale disecției acute de aortă. Circulation 2002;106:1110-1115.
8. Mehta RH, Manfredini R, Bossone E, și alții: Vârful de incidență al disecției acute de aortă în timpul iernii este independent de climă. Chronobiol Int 2005;22:723-729.
9. Hagan PG, Nienaber CA, Isselbacher EM și colab.: Registrul Internațional de Disecție Acută de Aortă (IRAD): noi perspective asupra unei boli vechi. JAMA 2000;283:897-903.
10. Mehta RH, Suzuki T, Hagan PG și colab.: Prezicerea decesului la pacienții cu disecție aortică acută de tip A. Circulation 2002;105:200-206.
11. Mehta RH, O'Gara PT, Bossone E, și alții: Disecția aortică acută de tip A la vârstnici: caracteristici clinice, tratament și rezultate în epoca actuală. J Am Coll Cardiol 2002;40:685-692.
12. Ehrlich MP, Schillinger M, Grabenwoger M și colab.: Predictori ai rezultatelor adverse și ai disfuncției neurologice tranzitorii după tratamentul chirurgical al disecțiilor acute de tip A. Circulation 2003;108(Supliment 1):II318-II323.
13. Heegaard AM, Corsi A, Danielsen CC și colab.: Deficiența de biglican provoacă disecție și ruptură aortică spontană la șoareci. Circulation 2007;115:2731-2738.
14. Januzzi JL, Sabatine MS, Eagle KA și colab.: Disecție aortică iatrogenă. Am J Cardiol 2002;89:623-626.
15. Svensson LG, Labib SB, Eisenhauer AC, Butterly JR: Ruptură intimală fără hematom: o variantă importantă a disecției aortice care poate eluda tehnicile imagistice actuale. Circulation 1999;99:1331-1336.
16. Gorospe L, Sendino A, Pacheco R, și alții: Disecția aortică cronică ca și cauză a febrei de origine necunoscută. South Med J 2002;95:1067-1070.
17. Upchurch GR Jr, Nienaber C, Fattori R și colab.: Disecție acută de aortă cu durere predominantă abdominală: o manifestare rară a unei boli mortale. Ann Vasc Surg 2005;19:367-373.
18. Bossone E, Rampoldi V, Nienaber CA și colab.: Utilitatea deficitului de puls pentru prezicerea complicațiilor intraspitalicești și a mortalității la pacienții cu disecție aortică acută de tip A. Am J Cardiol 2002;89:851-855.
19. Beckman JA, Mehta RH, Isselbacher EM și colab.: Complicațiile vaselor de ramură sunt crescute la pacienții cu disecție aortică și insuficiență renală. Vasc Med, noiembrie 2004;9(4):267-270.
20. Moore AG, Eagle KA, Bruckman D și colab.: Alegerea tomografiei computerizate, ecocardiografiei transesofagiene, imagisticii prin rezonanță magnetică și aortografiei în disecția acută de aortă: Registrul Internațional de Disecție Acută de Aortă (IRAD). Am J Cardiol 2002;89:1235-1238.
21. Hansen MS, Nogareda GJ, Hutchison SJ: Frecvența și tratamentul inadecvat al diagnosticului greșit de disecție aortică acută. Am J Cardiol 2007;99:852-856.
22. von Kodolitsch Y, Nienaber CA, Dieckmann C, și alții: Radiografia toracică pentru diagnosticul sindromului aortic acut. Am J Med 2004;116:73-77.
23. Batra P, Bigoni B, Manning J și colab.: Capcane în diagnosticul disecției de aortă toracică la angiografia CT. Radiographics 2000;20:309-320.


© ELSEVIER. Fotocopiar sin autorización es un delito.

24. LePage MA, Quint LE, Sonnad SS și colab.: Disecție aortică: caracteristici CT care disting lumenul adevărat de lumenul fals. AJR Am J Roentgenol 2001;177:207-211.
25. Kupersmith AC, Belkin RN, McClung JA, Moggio RA: Ruptură comisurală a valvei aortice care imită disecția aortică de tip A. J Am Soc Echocardiogr 2002;15:658-660.
26. Erbel R, Engberding R, Daniel W și colab.: Ecocardiografia în diagnosticul disecției aortice. Lancet 1989;1:457-461.
27. Nienaber CA, Spielmann RP, von Kodolitsch Y, și alții: Diagnosticul disecției aortice toracice. Imagistica prin rezonanță magnetică versus ecocardiografia transesofagiană. Circulation 1992;85:434-447.
28. Ballal RS, Nanda NC, Gatewood R și colab.: Utilitatea ecocardiografiei transesofagiene în evaluarea disecției de aortă. Circulation 1991;84:1903-1914.
29. Keren A, Kim CB, Hu BS și colab.: Acuratețea ecocardiografiei transofagiene biplan și multiplan în diagnosticul disecției aortice acute tipice și al hematomului intramural. J Am Coll Cardiol 1996;28:627-636.
30. Bogaert J, Meyns B, Rademakers FE și alții: Urmărirea disecției aortice: contribuția angiografiei prin RMN pentru evaluarea aortei abdominale și a ramurilor acesteia. Eur Radiol 1997;7:695-702.
31. Fann JI, Smith JA, Miller DC și alții: Tratamentul chirurgical al disecției de aortă pe o perioadă de 30 de ani. Circulation 1995;92(Supl.):II113-II121.
32. Lai DT, Robbins RC, Mitchell RS și colab.: Îmbunătățește stopul circulator hipotermic profund supraviețuirea la pacienții cu disecție aortică acută de tip A?. Circulation 2002;106(Supl. 1):I218-I228.
33. Scholl FG, Coady MA, Davies R, și alții: Tratament nonoperatoriu intervalic sau permanent al disecției aortice acute de tip A. Arch Surg 1999;134:402-405.
34. Leyh RG, Fischer S, Kallenbach K și colab.: Rată ridicată de eșec după - înlocuirea rădăcinii aortice cu conservarea valvei utilizând tehnica de remodelare în disecția aortică acută de tip A. Circulation 2002;106(Supliment 1):I229-I233.
35. Elefteriades JA, Lovoulos CJ, Coady MA și alții: Managementul disecției aortice descendente. Ann Thorac Surg 1999;67:2002-2005.
36. Trimarchi S, Nienaber CA, Rampoldi V, și alții: Rolul și rezultatele intervenției chirurgicale în disecția aortică acută de tip B: perspective din Registrul Internațional de Disecție Acută de Aortă (IRAD). Circulation 2006;114(Supl.):I357-I364.
37. Isselbacher EM, Cigarroa JE, Eagle KA: Tamponadă cardiacă care complică disecția aortică proximală. Este pericardiocenteza dăunătoare? Circulation 1994;90:2375-2378.
38. Ince H, Nienaber CA: Conceptul de terapie intervențională în sindromul aortic acut. J Card Surg 2002;17:135-142.
39. Nienaber CA, Fattori R, Lund G și colab.: Reconstrucție nechirurgicală a disecției aortice toracice prin plasarea unui stent. N Engl J Med 1999;340:1539-1545.
40. Dake MD, Kato N, Mitchell RS și colab.: Plasarea de stent-grefă endovasculară pentru tratamentul disecției acute de aortă. N Engl J Med 1999;340:1546-1552.
41. Bortone AS, Schena S, DAgostino D și colab.: Tratamentul endovascular imediat versus întârziat al pseudoaneurismelor aortice posttraumatice și al disecțiilor de tip B: analiză retrospectivă și premise pentru viitorul studiu european. Circulation 2002;106(Supliment 1):I234-I240.
42. Shimono T, Kato N, Yasuda F și colab.: Plasarea transluminală de stent-graft pentru tratamentul disecțiilor aortice acute și cronice. Circulation 2002;106(Supliment 1):I241-I247.
43. Henke PK, Williams DM, Upchurch GR Jr și colab.: Ischemie acută a membrelor asociată cu disecție aortică de tip B: relevanță clinică și terapie. Surgery 2006;140:532-539.
44. Tsai TT, Evangelista A, Nienaber CA și colab.: Supraviețuirea pe termen lung la pacienții care prezintă disecție aortică acută de tip A: perspective din Registrul Internațional de Disecție Aortică Acută (IRAD). Circulation 2006;114(Supl.):I350-I356.
45. Tsai TT, Fattori R, Trimarchi S și colab.: Supraviețuirea pe termen lung la pacienții cu disecție aortică acută de tip B: perspective din Registrul Internațional de Disecție Acută de Aortă. Circulation 2006;114:2226-2231.
46. Movsowitz HD, Levine RA, Hilgenberg AD, Isselbacher EM: Descrierea ecocardiografică transesofagiană a mecanismelor regurgitării aortice în disecția aortică acută de tip A: implicații pentru repararea valvei aortice. J Am Coll Cardiol 2000;36:884-890.
47. Pape LA, Tsai TT, Isselbacher EM și colab.: Diametrul aortic > 5,5 cm nu este un bun predictor al disecției aortice de tip A: observații din Registrul Internațional de Disecție Acută de Aortă (IRAD). Circulation 2007;116:1120-1127.

CAPITOLUL

# Hematom aortic intramural

## PUNCTE CHIAVE

- El 5-10% de los cazuri cu sospecha de DAA son HIM.
- Tabloul și caracteristicile inițiale ale HIM sunt aceleași cu cele ale DAA (adică hipertensiune arterială, sindromul Marfan).
- HIM este o variantă importantă a DAA cu caracteristici radiologice foarte diferite:
  - Îngroșarea peretelui inelar sau în formă de semilună.
  - Absența rupturii; absența lamboului; absența fluxului sanguin în hematom.
  - Atenționare: Strategia de excludere a disecției (excluzând un lambou pe aortă) nu ia în considerare posibilitatea de 10% a hemoragiei legate de infarct (HRI). Unul dintre cele mai mari riscuri ale HRI este eșecul diagnosticării acesteia.
  - CT, ETE și RMN sunt sensibile pentru IMH, dar aortografia este mai puțin sensibilă.
  - Deoarece HIM este mai puțin frecvent întâlnită, se utilizează mai multe teste pentru a stabili acest diagnostic, iar procesul de stabilire a acestuia durează mai mult.
- Complicațiile HIM sunt aceleași ca în DAA:
  - Tipul A: tamponadă, insuficiență aortică, ruptură.
  - Tipul B: ruptură în spațiul pleural stâng.
- Un procent semnificativ din cazurile de HIM evoluează spre disecție evidentă (16-33%).
- Localizarea anatomică a HIM (tipul A versus tipul B) permite separarea timpurie a strategiilor de tratament și determinarea posibilei evoluții, la fel ca în DAA.
- Strategia terapeutică este similară cu cea utilizată pentru disecție:
  - Intervenție chirurgicală în HIM de tip A.
  - Tratament conservator pentru IMH de tip B fără complicații inițiale.
- Alte caracteristici ale HIM care par să prezică prognosticul:
  - HIM mare sau mic (îngroșare a peretelui >11 mm sau <11 mm).
  - Prezența sau absența unui ulcer aterosclerotic penetrant.
  - Prezența sau absența unei proiecții ulceroase.
- Regresia apare în jumătate din cazuri și este asociată cu un prognostic mai bun.
- Se observă complicații tardive și pacienții trebuie ținuți sub observație.

## Yo DEFINIȚIA HEMATOMULUI AORTIC INTRAMURAL

Un hematom aortic intramural (HAI) este definit ca un hematom în interiorul peretelui aortic fără lambă intimală, fără o ruptură intimală demonstrabilă și fără comunicare directă a fluxului sanguin cu lumenul. Prin urmare, este o disecție fără componente luminale.

## Yo PATOGENEZA HEMATOMULUI AORTIC INTRAMURAL

(HMI) a fost descrisă de Krukenberg în 1920.<sup> [1] </sup> Patogenia sa este necunoscută și dezbătută. Interpretarea convențională indică faptul că patogeneza este hemoragia în mediul intramuscular cu originea în *vasa vasorum,* care marchează începutul HMI. Cauza acestei hemoragii este neclară, cu excepția cazurilor traumatice. Important este, și inclus în definiția acestei afecțiuni, că nu există nicio ruptură intimală care ar permite sângelui luminal să pătrundă în perete. O patogeneză mai puțin frecventă ar fi eroziunea mediii prin ateroscleroza penetrantă, care inițiază hemoragia în mediu (Fig. 5-1).

© 2010. Elsevier España, S.L. Reservados todos los derechos

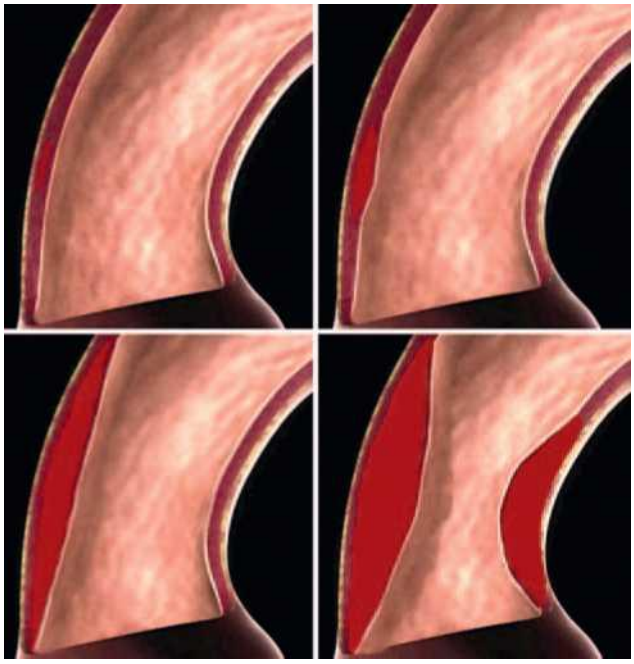

**Figura 5-1.** Patogeneza HIM. Hemoragia în peretele aortic provoacă acumularea unui hematom cu deplasarea intimei în lumen, rezultând o îngroșare inelară sau în formă de semilună a peretelui cu o suprafață interioară netedă, fără ruptură intimală și fără un lumen fals.

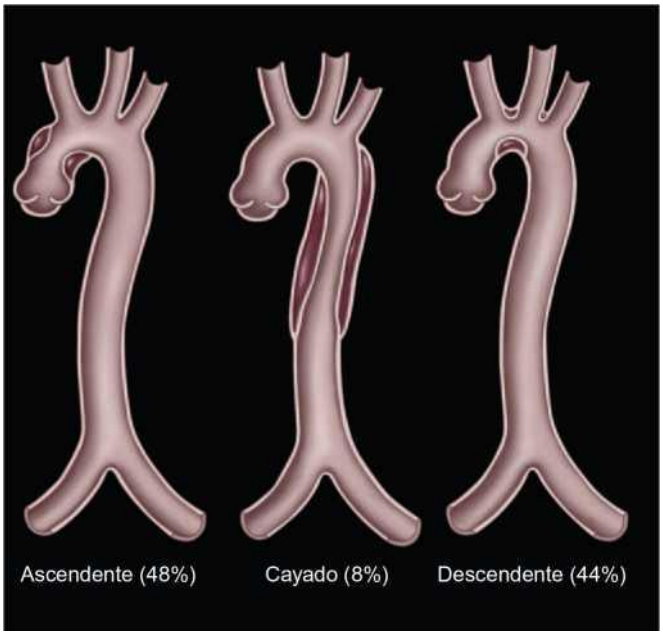


**Figura 5-2.** Localizări anatomice ale HIM: aorta ascendentă (tipul A), aorta descendentă (tipul B) și arcul aortic. Lungimea unei leziuni a HIM este mai scurtă decât în cazul majorității disecțiilor aortice.

## Yo INCIDENȚĂ ȘI FACTORI PREDISPUNERE

[inclusd] hipertensiunea arterială (70-95%), [sindromul] Marfan (12%), traumatismele (28%) și ulcerele penetrante.3,5

Hematomul intramural (HIM) reprezintă aproximativ 5-10% din toate cazurile suspectate de disecție aortică (estimările variază între 3-30%). [2,6,7] Dintre cei 1.010 pacienți participanți la IRAD *(Registrul Internațional de Disecție Aortică)* care s-au prezentat cu suspiciune de disecție aortică, 5,7% aveau de fapt HIM.8 [Incidența] reală este necunoscută, deoarece acest diagnostic poate fi ratat.

## Yo DETECTĂRI ANATOMICE ÎN HEMATOMUL AORTIC INTRAMURAL

Spre deosebire de ceea ce se întâmplă în disecția acută de aortă (DAA), care afectează în mod constant aorta ascendentă în 60% din cazuri și aorta descendentă în 40%, localizarea anatomică a HMI-urilor este distribuită relativ similar între cele două segmente ale aortei: 48% din cazuri afectează aorta ascendentă, 8% arcul aortic și 44% aorta descendentă (Fig. 5-2).

Majoritatea IMH-urilor (85%) sunt circulare, iar o minoritate - (15%) au formă de semilună.<sup> [3] </sup> O altă diferență față de AAD este lungimea leziunilor. Leziunea IMH este de obicei mult mai scurtă (lungime medie 85 ± 5 mm). Grosimea medie este de 20 ± 12 mm (Tabelul 5-1).<sup> [2</sup> Extensia distală a IMH este mai mică decât în AAD (Tabelul 5-2).<sup> [9</sup>

**Tabelul 5-1.** Constatări anatomice în hematomul aortic intramural

| | |
|---|---|
| Grosimea maximă a peretelui | 0,7-3 cm |
| Diametrul maxim al aortei | 3-8,4 cm |
| Lungime maximă | 3-20 cm |
| Spațiul anechoic în ecocardiografia transesofagiană | 66% |
| Peretele interior neted al aortei | 26% |
| Suprafața interioară aterosclerotică | 73% |
| Diametrul normal al aortei descendente (extern maxim): 1,45 ± | 0,16 cm/ m². |

**Tabelul 5-2.** Extensia distală a hematomului intramural versus disecția acută de aortă

| Extensie distală | L | DAA |
|---|---|---|
| Aorta descendentă distală | 28% | 12% |
| aorta abdominală supraceliacă | 57% | 12% ( *P* < 0,0001) |
| Aorta suprarenală abdominală | 4% | 7% |
| Artera abdominală infrarenală | 2% | 23% ( *P* < 0,0001) |
| Artera iliacă comună | 0% | 39% |

DAA, disecție acută de aortă; HIM, hematom intramural.

## Yo EVOLUȚIE NATURALĂ ȘI COMPLICAȚII ALE HEMATOMELOR INTRAMURALE

Nu au fost efectuate studii cuprinzătoare privind istoricul natural al herniilor inghinale (HMI). Majoritatea studiilor sunt retrospective. Cu toate acestea, pare clar că există o relație între mortalitate și

complicații și localizarea anatomică, așa cum este cazul disecției aortice a aortei (ADA). <sup> [8] </sup> HMI-urile care afectează aorta ascendentă sunt asociate cu o mortalitate mai mare decât HMI-urile limitate la aorta descendentă. Mai multe serii au demonstrat o incidență ridicată a revărsatului pericardic la pacienții cu HMI ascendente, iar unele au constatat revărsat pericardic în toate cazurile cu această localizare.<sup> [6] </sup> Un aspect radiologic mai puțin evident poate duce la diagnostice întârziate, ceea ce influențează frecvența complicațiilor și supraviețuirea observată.

Hemoragia intraorală (HPI) poate progresa spre disecție aortică limitată sau francă, ruptură sau regresie. În cazul HPI proximale, jumătate progresează, iar cealaltă jumătate regresează. Două serii mici au obținut rezultate similare. Dintre cei 13 pacienți cu HPI proximală care au supraviețuit spitalizării inițiale, regresia a avut loc la șapte din 13, progresia spre o disecție aortică tipică la trei din 13 și progresia spre disecție aortică focală la trei din 13.<sup> [4] </sup> Dintre cei 14 pacienți cu HPI (șapte la nivelul aortei ascendente și ceilalți șapte la nivelul arcului sau aortei descendente), s-au observat o moarte subită și trei intervenții chirurgicale (una pentru hipertrofie aortică progresivă și două pentru dezvoltarea de rupturi secundare) în rândul cazurilor de aortă ascendentă. Trei dintre cazurile de HPI aortică ascendentă au regresat. Dintre cele șapte cazuri cu afectarea arcului sau aortei descendente de către HPI, doar unul a decedat.<sup> [3] </sup>

Ca și în cazul disecției de aortă proximală, un procent ridicat de hernii intimale proximale dezvoltă complicații (revărsat pericardic, tamponadă, insuficiență aortică, compromitere coronariană, ruptură, hipertrofie progresivă sau rupturi intimale), iar herniile intimale tratate medical sunt asociate cu o mortalitate ridicată. Apariția revărsatelor (pericardice, pleurale și mediastinale) este frecventă.<sup> [6] </sup> Revărsatul este de obicei localizat anatomic adiacent leziunii herniei intimale, deși nu toate sunt sângeroase.<sup> [10] </sup> La momentul internării inițiale, 20-25% din toate cazurile de hernie intimală progresează spre disecție sau ruptură aortică francă.<sup> [6,11] </sup>

Insuficiența aortică și revărsatul pericardic sau mediastinal sunt asociate cu 42% din cazurile de HIM de tip A și 18% din cazurile de HIM de tip B.<sup> [8] </sup> Progresia către disecție francă, ruptură sau tamponadă se observă în până la 33% din cazuri în decurs de 24-72 de ore.<sup> [2,6,12] </sup> IRAD a descris progresia în 16% din cazuri.<sup> [8] </sup>

Prezența unui ulcer aterosclerotic penetrant este asociată cu o frecvență semnificativ mai mare a complicațiilor. Într-o serie retrospectivă de 65 de cazuri de hernie inghinală (HI), 34 au fost asociate cu un ulcer penetrant, iar 31 nu. Cazurile de HI neasociate cu un ulcer penetrant au fost mai frecvent localizate la nivelul aortei ascendente (26% vs. 9%). Majoritatea cazurilor de HI cu ulcere penetrante au fost localizate la nivelul aortei descendente (91%), având în vedere că aceste tipuri de ulcere apar mai frecvent la nivelul aortei toracice descendente sau al arcului aortic. Instabilitatea clinică (durere recurentă sau incontrolabilă) și instabilitatea radiologică (creșterea revărsatului pleural) au fost observate semnificativ mai frecvent în cazurile de HI cu ulcere penetrante. Diametrul maxim și adâncimea maximă a ulcerului penetrant au fost predictori semnificativi ai progresiei. Cazurile progresive au prezentat un diametru maxim mediu mai mare (21 ± 8 mm vs. 11,6 ± 4 mm) și o adâncime medie mai mare (13,7 ± 4 mm vs. 7,4 ± 3,5 mm) a ulcerelor penetrante. Leziunile aortei descendente proximale și ale arcului aortic au prezentat un risc mai mare de progresie. [13]

Complicațiile asociate cu HIM sunt diferite în comparație cu cele ale DAA (Tabelul 5-3). Deoarece puține HIM se extind dincolo de artera celiacă, perfuzia slabă a vaselor renale, splanhnice și iliace este mai puțin frecventă decât în DAA.<sup> [9] </sup> HIM-ul arcului celiac (în studiul IRAD) pare a fi asociat cu o frecvență mai mică a complicațiilor.

## Yo MORTALITATEA HEMATOMULUI AORTIC INTRAMURAL

Mortalitatea prin hemoragie intramusculară (HMI) este determinată de localizarea leziunilor, indiferent dacă acestea sunt progresive sau nu, de apariția complicațiilor, de asocierea cu un ulcer penetrant subiacent și de vârsta pacientului (Tabelul 5-4). Registrul IRAD include 1.010 pacienți, dintre care 5,7% au suferit de HMI (Tabelul 5-5) .[8]

La 48 de ore de la debutul simptomelor, semnele radiologice permit prezicerea dezvoltării complicațiilor și a evoluției clinice. Rezultatele negative (deces, intervenție chirurgicală, dezvoltarea disecției evidente) la pacienții tratați medical au fost asociate cu o creștere a grosimii și a suprafeței ocupate de hematom, precum și cu o creștere a diametrului aortei și a ariei secțiunii transversale a acesteia (Fig. 5-3; Tabelul 5-6). [14]

Nienaber și colab. [2] au analizat supraviețuirea la un an a IMH-urilor aortice. IMH-urile aortice ascendente au arătat o supraviețuire

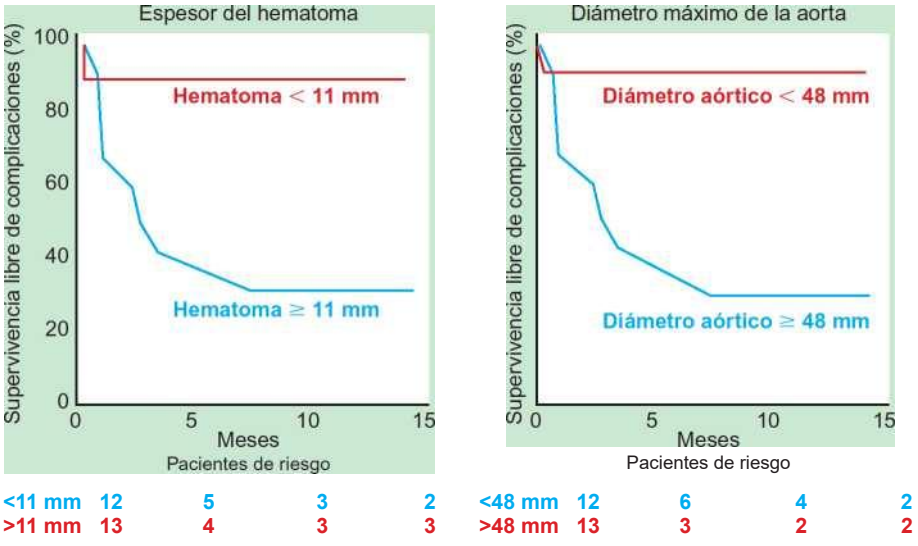


**Figura 5-3.** Predicción del desarrollo de complicaciones en un HIM de tipo A agudo si se aplica tratamiento médico. (Tomado de Song JM, Kim HS, Song JK, et al: Usefulness of the inicial noninvasive imaging study to predict the adverse outcomes in the medical treatment of acute type A aortic intramural hematoma. Circulation 2003;108[Suppl II]: II324-II328.)

© ELSEVIER. Fotocopiar sin autorización es un delito.

**Tabelul 5-3.** Frecvența complicațiilor hematomului intramural și a disecției acute de aortă

| | L | DAA | valoarea *p* |
|---|---|---|---|
| Complicații în timpul internării în spital | | | |
| Moarte | 0% | 14% | 0,006 |
| Ischemie mezenterică | 0% | 7% | |
| Insuficiență renală | 2% | 23% | 0,001 |
| Ischemie la nivelul piciorului | 2% | 14% | 0,033 |
| Complicații tardive | | | |
| RIP | 0% | 2% | |
| Reintervenție | 0% | 2% | |
| Alţi | 6% | 5% | |

DAA, disecție acută de aortă; HIM, hematom intramural.

**Tabelul 5-4.** Mortalitatea prin hematom intramural în funcție de localizare

| | |
|---|---|
| Rădăcina aortică | 60% (3/5) |
| Joncțiunea sinotubulară | 50% (1/2) |
| Aorta ascendentă | 33% (4/12) |
| Arcul aortic | 0% (0/7) |
| Artera subclaviculară stângă | 7% (1/15) |
| Aorta descendentă | 13% (2/15) |
| Aorta abdominală | 0% (0/1) |

Date preluate de la Evangelista A, Mukherjee D, Mehta RH și colab.: Hematom intramural acut al aortei: un mister în evoluție. Circulation 2005;111:1063-1070.

20% cu tratament medical și 71% cu intervenție chirurgicală ($p < 0,05$). Ratele de supraviețuire pentru cazurile de eroare congenitală a arcului aortic au fost de 50% cu tratament medical. Ratele de supraviețuire la un an pentru cazurile de [eroare] congenitală a aortei descendente au fost de 80% cu tratament medical și 83% cu tratament chirurgical.2

**Tabelul 5-5.** Comparație IRAD între hematom intramural și disecția acut de aortă

| | L | DDA | valoarea *p* |
|---|---|---|---|
| Vârsta medie a pacienților | 68,7 ani | 61,7 ani | <0,001 |
| Implicarea celei mai distale aorte | 60,3% | 35,3% | <0,001 |
| Durerea inițială mai intensă | | | Semnificativ |
| Durere ischemică la nivelul membrelor inferioare, IA, deficit de puls | | | Semnificativ |
| Mai mult timp până la diagnosticul inițial | | | Semnificativ |
| Mortalitate | | | |
| Global | 21% | 24% | NS |
| Tipul A | 39% | 30% | NS |
| Tipul B | 8% | 13% | NS |
| Progresia către un DAA | 16% | | |

DAA, disecție acută de aortă; HIM, hematom intramural; IA, insuficiență aortică; IRAD, *Registrul Internațional de Disecție Aortică*; NS, nesemnificativ.
Date preluate de la Evangelista A, Mukherjee D, Mehta RH și colab.: Hematom intramural acut al aortei: un mister în evoluție. Circulation 2005;111:1063-1070.

**Tabelul 5-6.** Predictori ai evoluției hematomului intramural

| | Advers | Fără complicații | valoarea *p* |
|---|---|---|---|
| Grosimea hematom | 14 ± 4 mm | 8 ± 4 mm | <0,005 |
| Zona hematomului | 988 ± 316 mm² | 555 ± 352 mm² | <0,01 |
| Diametrul aortă | 53 ± 6 mm | 48 ± 8 mm | 0,1 |
| Suprafață transversală a aortă | | | 0,09 |

Date preluate de la Song JM, Kim HS, Song JK și colab.: Utilitatea studiului imagistic neinvaziv inițial pentru prezicerea rezultatelor adverse în tratamentul medical al hematomului intramural aortic acut de tip A. Circulation 2003;108(Supl. II):II324-II328.

## Yo DIAGNOSTICUL HEMATOMULUI INTRAMURAL

Deoarece constatările sunt mai puțin evidente decât în cazul lambourilor de disecție, timpul necesar pentru diagnosticarea unei hernii intramedulare (HIM) este semnificativ mai lung decât în cazul angioplastiei (HAP) și este necesar un număr mai mare de teste diagnostice.<sup> [8] </sup> Nu există un singur test perfect pentru diagnosticarea unei HIM. Leziunea trebuie vizualizată folosind mai multe tehnici radiologice pentru o evaluare corectă.

Criteriile radiologice de bază includ îngroșarea circulară sau în formă de semilună a peretelui (> 0,7 cm); dovezi că hematomul este cauza îngroșării; absența unui lambou; absența comunicării cu lumenul; absența fluxului sanguin în zona îngroșată; și deplasarea calciului intimal.

Principalele diagnostice diferențiale sunt următoarele:

- Disecție de aortă cu lumen fals trombozat. Un lumen fals, fără rupturi mari de ejecție, devine trombozat la marginea sa distală, unde are loc staza sanguină. În mod caracteristic, deși lumenul fals este în mare parte trombozat, o porțiune din acesta rămâne în apropierea rupturii intimale prin care intră și iese fluxul sanguin, prevenind tromboza locală. Se observă și un lamb intimal în regiunile netrombozate.
- Anevrism aortic cu tromb mural extins. Un anevrism cu tromb mural nu prezintă aspectul unui strat intimal, deși poate fi foarte dificil de distins. Calcificarea intimală, atunci când este prezentă, este foarte utilă pentru identificarea intimei. Deplasarea centrală a calcificării intimalelor exclude un anevrism cu tromb mural.
- Pseudoanevrisme aortice cu trombi extinși.
- Îngroșarea aterosclerotică a peretelui. Din păcate, ateroscleroza aortei poate fi complicată de un ulcer care, dacă penetrează peretele, poate provoca o hemoragie (HII) legată de infarct. Deoarece peretele aortic aterosclerotic are o compoziție și un aspect radiologic eterogen, pot apărea diagnostice fals pozitive și fals negative de HII.
- Tumoră aortică (posibil).

# STUDII RADIOLOGICE ALE HEMATOMELOR INTRAMURALE

## Ecocardiografie transesofagiană

Constatările ecocardiografice transesofagiene (ETE) tipice în hipertrofia asociată infarctului (HIR) includ îngroșarea regională (>7 mm) a peretelui într-un model semilunar sau circular și absența componentelor luminale (Fig. 5-4 până la 5-6). HIR recentă, „proaspătă", prezintă în mod caracteristic un semnal de intensitate scăzută (ecolucență). Se poate observa o oarecare mișcare (forfecare) a straturilor peretelui. HIR subacute sunt caracterizate prin îngroșarea peretelui în formă de semilună, cu un semnal care nu poate fi distins de restul peretelui.

Utilitatea ecografiei transesofagiene (ETE) în HIM poate fi limitată de factori tehnici, cum ar fi vizualizarea limitată a aortei ascendente și a arcului aortic și vizualizarea îngreunată de plăcile aterosclerotice calcificate, precum și de factori legați de operator, cum ar fi experiența acestuia în HIM și ulcerele penetrante, pe lângă aspectele derivate din disponibilitate.

## Tomografie computerizată

Hernia intimală (HMI) este de obicei evaluată inițial cu o tomografie computerizată (CT) fără substanță de contrast, urmată de o tomografie computerizată cu substanță de contrast (Fig. 5-7). HMI recentă este caracterizată prin îngroșarea peretelui în formă de semilună, cu densitate mare a semnalului (60-70 unități Hounsfield) și absența componentelor luminale. HMI subacută (trombozată) prezintă o îngroșare a peretelui în formă de semilună, cu densitate variabilă a semnalului (crescută în straturi) și absența componentelor luminale. Deplasarea centrală a calcificării intimale și absența substanței de contrast în interiorul peretelui sunt semne utile la CT.

## Imagistica prin rezonanță magnetică

IMH recentă (acută) apare caracteristic izodensă față de peretele vascular pe imaginile RMN ponderate T1; pe imaginile ponderate T2, sângele proaspăt are un semnal ridicat.

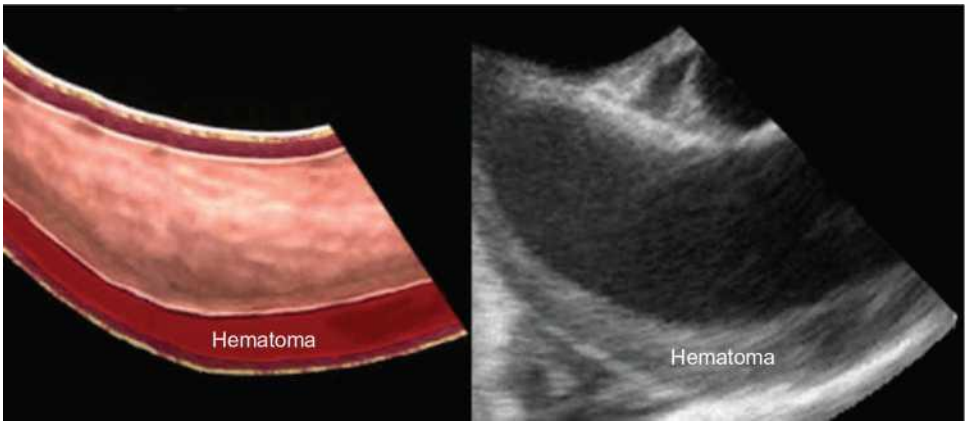


**Figura 5-4.** Hematom intimal al aortei ascendente: ilustrație și transector cu ecografie transesofagică. Imagine radiologică tipică care include îngroșarea omogenă sau transparentă a peretelui aortic din cauza unui hematom intimal cu contur neted, deplasarea calciului intimal și absența rupturii, lamboului intimal sau a fluxului în interiorul hematomului.

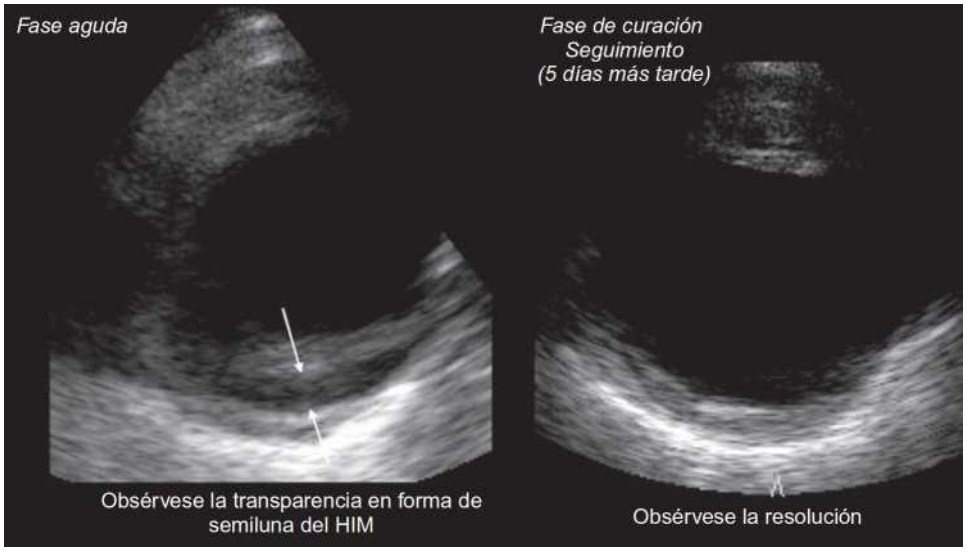


**Figura 5-5.** ETE, vedere pe ax scurt a aortei descendente. STÂNGA . HIM acută. Observați transparența îngroșării peretelui, compatibilă cu hemoragia recentă. DREAPTA . Observați rezoluția îngroșării peretelui și a transparenței la 5 zile.

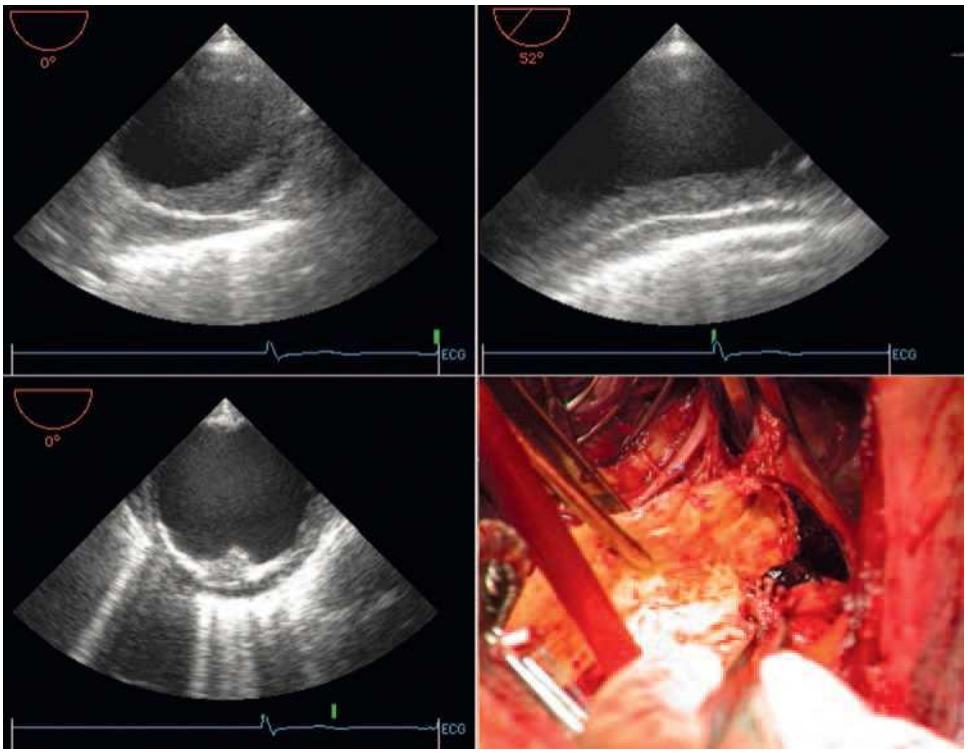


**Figura 5-6. Imagine transesofagică cu ecartament lateral** (ETE) a unui ulcer aterosclerotic intraoral (HIM) al aortei toracice descendente proximale. STÂNGA SUS . Proiecție pe ax scurt. DREAPTA SUS . Proiecție pe ax lung. Stânga jos . Demonstrație ETE a unui ulcer aterosclerotic asociat cu HIM. DREAPTA JOS . Imagine intraoperatorie a aceluiași complex HIM-ulcer-tromb.

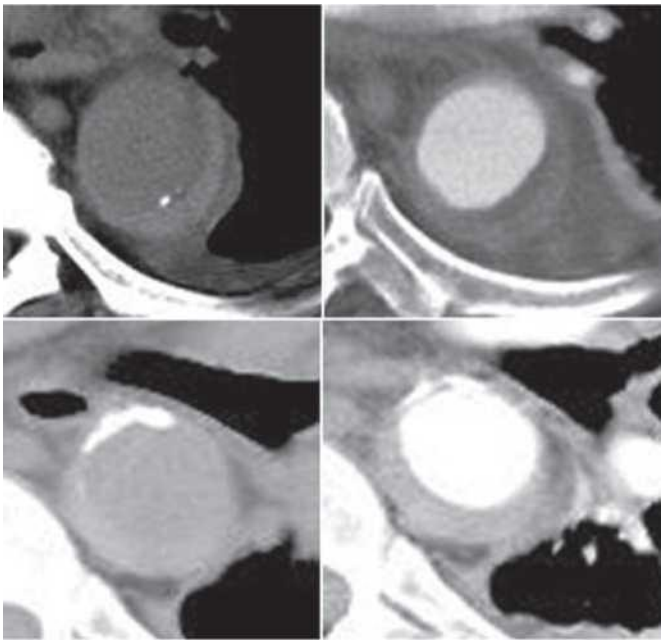

**Figura 5-7.** TC sin contraste (IZQUIERDA) y con contraste (DERECHA). SUPERIOR. El fantasmagórico engrosamiento en forma de semiluna de la pared de la aorta se reconoce mejor en la superficie posterior izquierda. La calcificación de la íntima se desplaza hacia la luz (desplazamiento intimal), lo que sugiere un engrosamiento mural con disección. cuando se administra contraste, se observa mejor la luz y también el engrosamiento de la pared, pero la calcificación intimal queda oculta por la elevada señal de la luz. INFERIOR. En un paciente distinto la calcificación de la íntima está alejada del engrosamiento de la pared y por

(Luminos). Hemoragiile intravasculare (HI) cu durata de 1-5 zile prezintă de obicei o intensitate scăzută a semnalului. HI subacute sunt caracterizate printr-o intensitate a semnalului ponderată T1 și T2, datorită formării de methemoglobină. Îngroșarea pereților în formă de semilună, fără o componentă luminală sau flux intraperetal la imagistica prin rezonanță magnetică (IRM) este un semn tipic al unei HI aortice.

## Studii angiografice

Întrucât sensibilitatea CT, RMN și ETE depășește 96%, iar angiografia este considerabil mai puțin sensibilă (78%), rolul său este secundar față de cel al altor modalități, cu excepția faptului că permite vizualizarea ulcerelor penetrante asociate.

Semnele angiografice ale HMI includ o reducere a diametrului lumenului aortic cu îndreptarea conturului acestuia. Îngroșarea peretelui semilunar nu poate fi recunoscută în mod fiabil la angiografie. Este bine cunoscut faptul că apar rezultate fals negative la angiografie; în studiul realizat de Bansal și colab., [15] din 65 de cazuri s-au dovedit a fi fals negative (13 HMI), iar în studiul realizat de Vilacosta și colab., [17] din 21 de cazuri au fost fals negative.

## Yo TRATAMENTUL HEMATOAMELOR INTRAMURALE ȘI AL DISECȚIEI

- Stabilirea tipului (localizării) HIM și a disecției; complicațiilor , dacă există; prezența sau absența unui ulcer penetrant asociat cu HIM.
- Stabilizarea tensiunii arteriale în toate cazurile; începerea administrării unui beta -blocant dacă este tolerat.

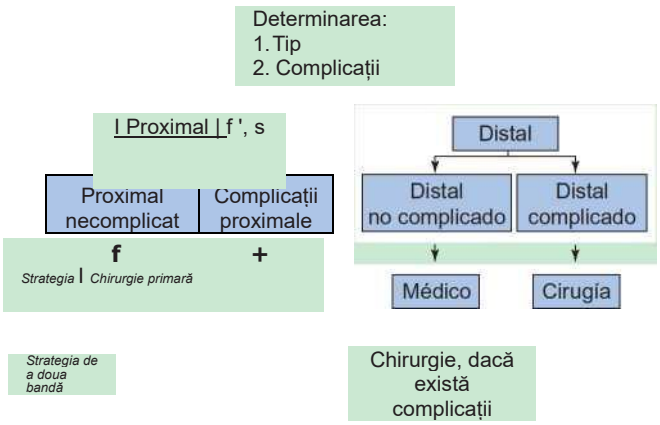


**Figura 5-8.** Algoritm pentru tratamentul inițial al unei HIM aortice.

**Tabelul 5-7.** Factori predictivi de risc în hematomul aortic intramural

| | |
|---|---|
| Predictori de risc intraspitalicești (deces, progresie, intervenție chirurgicală) | Locație ascendentă Grosime maximă |
| | Ecotransparență |
| Predictori pe termen lung ai riscului (deces, progresie, intervenție chirurgicală) | Ecotransparență inițială |
| | Extensie longitudinală |
| | Dimensiune maximă aortică (>45 mm) |
| | Placă aterosclerotică |
| | Ulcer penetrant |
| | Vârstă >70 ani |
| Predictori de regresie | Aortă de dimensiuni normale |
| | Pacienți mai tineri |
| | Absența ulcerului penetrant |

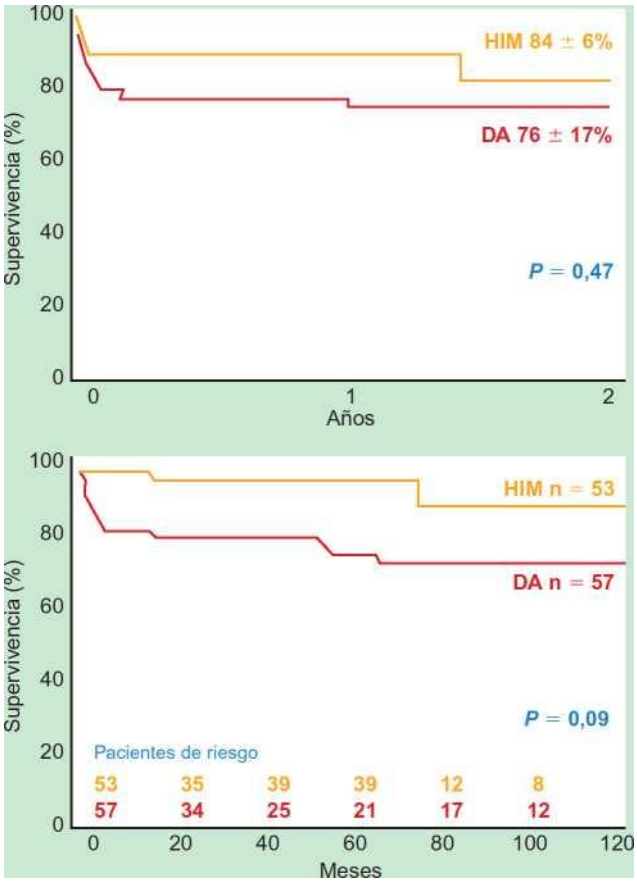


**Figura 5-9. Supraviețuirea** hematoamelor intramurale aortice (HIM ) de tip A ( SUS ) și de tip B ( JOS ) . DA, disecție aortică. (Panoul superior, de la Song JK, Kim HS, Kang DH și colab.: Diferite caracteristici clinice ale hematomului intramural aortic versus disecția care implică aorta ascendentă. J Am Coll Cardiol 2001;37:1604-1610. Panoul inferior, de la Kaji S, Akasaka T, Katayama M și colab.: Prognosticul pe termen lung al pacienților cu hematom intramural aortic de tip B. Circulation 2003;108[Supliment 1]: II307-II311.)

- Se va lua în considerare o strategie de tratament inițial similară cu cea utilizată în DAA; HIM de tip A trebuie tratat chirurgical dacă este necesar; HIM de tip B necomplicat poate fi tratat medical (Fig. 5-8).
- Tratament și consultații colaborative (ATI și CCU, cardiologie , radiologie, anestezie și chirurgie cardiovasculară).

© ELSEVIER. Fotocopiar sin autorización es un delito.

## Yo SUPRAVIEȚUIREA PE TERMEN LUNG

## ȘI COMPLICAȚII ALE HEMATOMELOR INTRAMURALE

Ratele de supraviețuire la doi ani pentru infarctele aortice ascendente (IAA) pot să nu difere de cele observate în cazul AAD,<sup> [4]</sup> deși ratele de supraviețuire pentru infarctele aortice descendente pot fi mai bune decât în cazul AAD [2,4,9] (Fig. 5-9 și 5-10). O frecvență notabilă de progresie către leziuni aortice complicate se observă timp de mai mulți ani după externare. Evangelista și colab.<sup> [16]</sup> au descris o serie de 50 de cazuri de IAA urmărite timp de 3, 6 și 12 luni și ulterior timp de o medie de 45 de luni. La 6 luni, regresia completă a fost observată în 34% din cazuri, în timp ce 24% au progresat către un pseudoaneurism, 22% către un anevrism fusiform, 12% către o disecție clasică și 8% către un anevrism sacular.

Riscul de progresie către o disecție clasică este legat de ecoluciditatea inițială și de extinderea longitudinală. Dezvoltarea unei dimensiuni anevrismale în raport cu diametrul aortic a fost mai probabilă dacă erau prezente plăci ateroscleroticе sau dacă ecoluciditatea era absentă. [16] O vârstă peste 70 de ani și apariția caracteristicilor asemănătoare ulcerului prezic un prognostic mai slab.<sup> [9,13,17]</sup>

Mai multe studii au indicat faptul că diametrele aortice mai mici (<45 mm) sunt predictori ai unui prognostic bun și că cel mai bun predictor al regresiei este un diametru aortic normal (Tabelul 5-7). [16,17] Dispariția HIM este asociată cu o supraviețuire mai bună (Fig. 5-11).

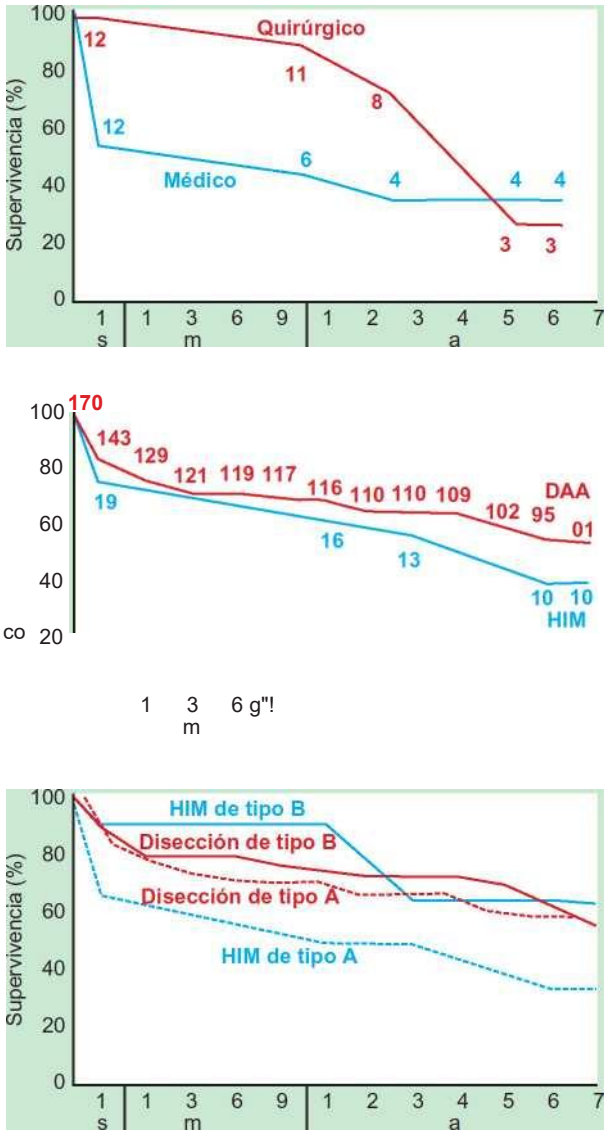


**Figura 5-10.** Supervivencia del HIM en función del tipo de tratamiento (SUPERIOR) comparado con la DAA (CENTRO) y según el tipo (INFERIOR). (Tomado de Nienaber CA, von Kodolitsch Y, petersen B, et al: Intramural hemorrhage of the thoracic aorta. Diagnostic and therapeutic implications. Circulation 1995;92:1465-1472.)

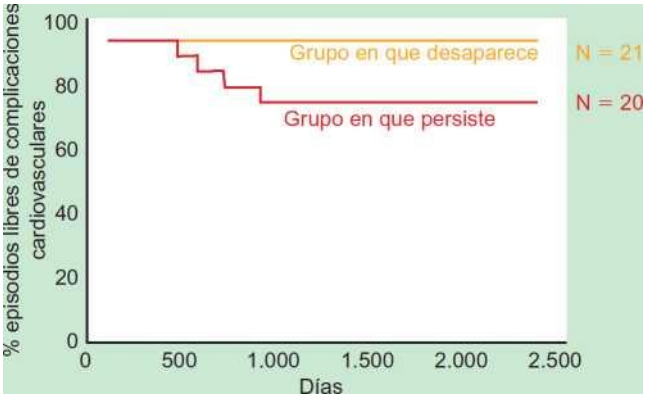


**Figura 5-11.** La desaparición del HIM se asocia a una mejor supervivencia.

CASO 1

**Anamneză**

- Un bărbat în vârstă de 80 de ani se prezintă cu dureri toracice intense, cu debut brusc, care iradiază în spate și abdomen.
- Nu are antecedente de dureri similare.
- Antecedente medicale de bypass coronarian acum 8 ani, rezecție de anevrism aortic abdominal cu 8 ani înainte, hipertensiune arterială, dislipidemie și fibrilație atrială tratate cu warfarină (INR terapeutic).

**Examen fizic**

- PA 220/100 mmHg.
- Absența frecării pericardice; absența deficiențelor de puls sau a suflurilor.
- Absența suflurilor de insuficiență aortică; absența semnelor de tamponadă sau insuficiență cardiacă stângă.
- Diferență a tensiunii arteriale de 40 mmHg între brațe (I < D).

**Comentarii**

- Mijloace de insuficiență cardiacă aortică distală (descendentă) la un pacient hipertensiv cu antecedente de boală coronariană, bypass aortocoronarian și anevrisme.
- Controlul tensiunii arteriale (nitroprusiat) și ulterior administrarea mai multor antihipertensive (beta-blocante, inhibitori ai ECA, antagoniști de calciu, diuretice) și întreruperea anticoagulării au dus la rezoluția simptomelor și a datelor de HMI cu dovezi obiective.
- Este interesant, deși pare puțin probabil, că anticoagularea a fost cauza, deoarece HIM sunt bine descrise fără prezența unor tulburări de sângerare subiacente.
- IMH-ul ar fi putut explica diferența de puls deoarece RMN-ul a arătat afectarea originii arterei subclaviculare stângi (brațul cu tensiunea arterială mai mică). După rezoluția clinică și radiologică a IMH, și diferența de tensiune arterială s-a rezolvat.

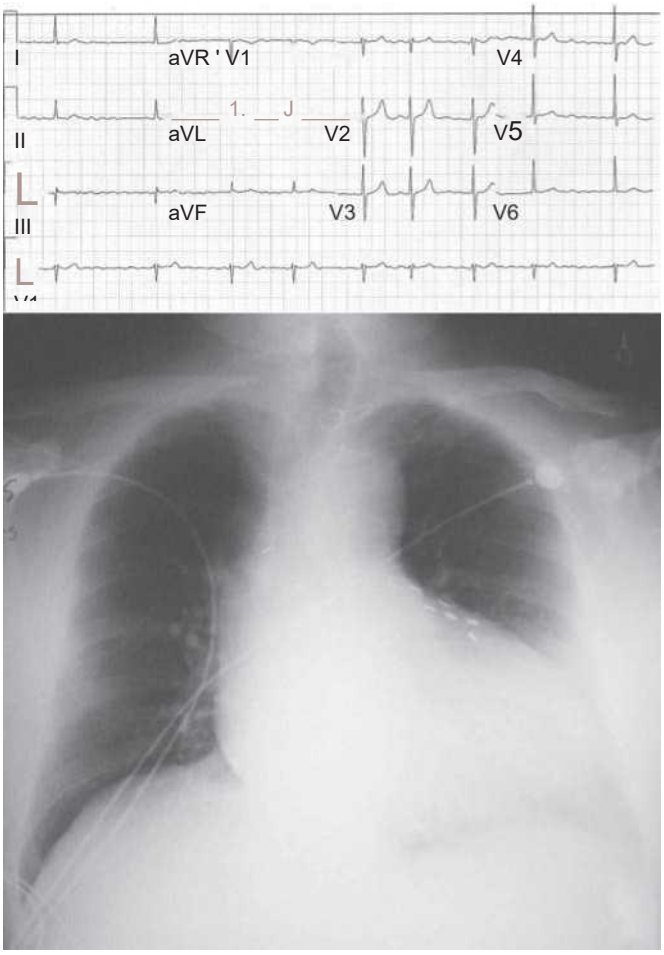


**Figura 5-12.** SUS . ECG care prezintă fibrilație atrială cu un răspuns ventricular mediu lent de 60 bpm. JOS . Radiografie toracică care prezintă cardiomegalie, sternotomie anterioară, cleme chirurgicale de-a lungul grefei arterei mamare interne stângi și o aortă proeminentă. Nu este clar dacă este prezentă o efuziune pleurală stângă.

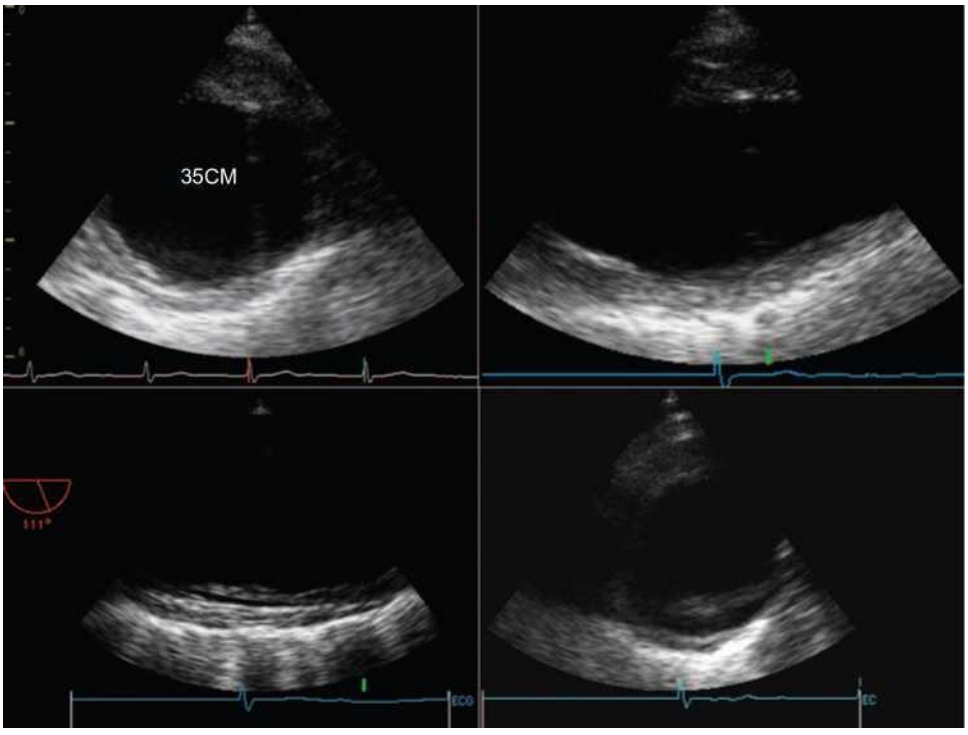


**Figura 5-13.** ETE. STÂNGA SUS . Artefact intimal: lambă non-intimală. Un artefact de reverberație originar din peretele apropiat al aortei se observă atât în proiecțiile pe ax scurt ( STÂNGA SUS ) , cât și în cele pe ax lung ( DREAPTA SUS ), extinzându-se în lumen, ceea ce poate ridica îndoieli cu privire la un posibil lambă intimală. DREAPTA SUS . Vedere longitudinală a aortei descendente. Se observă o îngroșare anormală a peretelui apropiat al aortei. STÂNGA JOS . Vedere longitudinală a aortei descendente. Transparența longitudinală în interiorul peretelui îndepărtat al aortei este compatibilă cu o hernie intimală (HMI). DREAPTA JOS . Secțiune transversală a aortei descendente. Se observă o îngroșare și transparență în formă de semilună a peretelui îndepărtat al aortei descendente.

© ELSEVIER. Fotocopiar sin autorización es un delito.

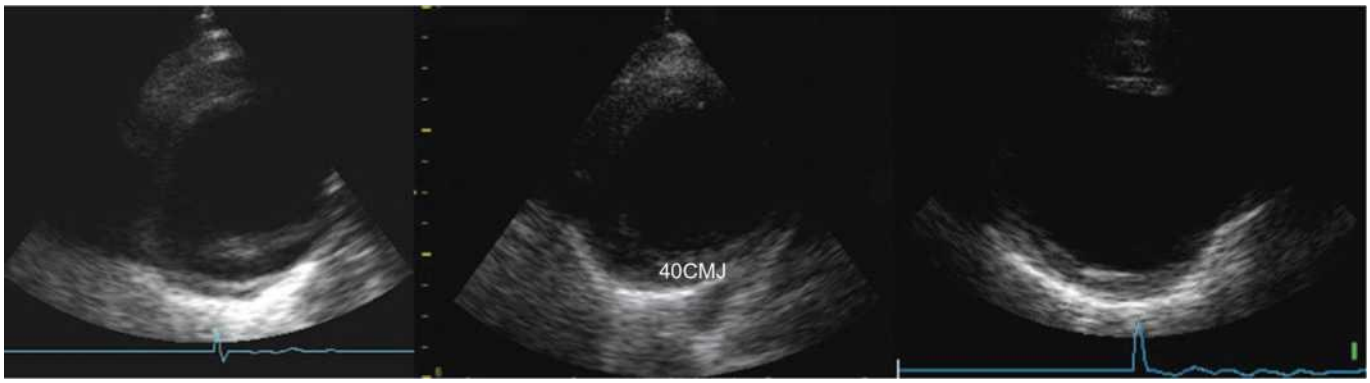


**Figura 5-14.** Echoembolismul transesofageal (ETE) arată rezoluția hematopoiezei intramusculare (IMH) în decurs de 3 zile. În prima zi, se recunoaște o hipotransparență marcată în formă de semilună, a cărei grosime și transparență se rezolvă în decurs de 3 zile prin monitorizarea tensiunii arteriale.

## CAZUL 2

**Anamneză**

- Bărbat în vârstă de 57 de ani, cu dureri toracice severe și hipertensiune arterială cu debut brusc.
- El a raportat un istoric de hipertensiune arterială limită netratată.

**Examen fizic**

- TA 190/110 mmHg.
- Absența frecării pericardice: absența suflurilor de insuficiență aortică; absența semnelor de tamponadă sau insuficiență cardiacă stângă.
- Absența deficiențelor de puls sau a diferențelor de tensiune arterială.

**Comentarii**

- Intraheotomie cu microscop (HIM) a aortei descendente (distale) la un pacient hipertensiv.
- Descrierea hipertensiunii arteriale borderline a fost posibil insuficientă, având în vedere hipertrofia ventriculară stângă avansată, gradul de creștere a tensiunii arteriale în timpul durerii și complicațiile aortice.
- Constatările studiului de inhibare a tensiunii arteriale (HIM) s-au rezolvat prin controlul tensiunii arteriale, inițial prin monoterapie cu labetalol intravenos și ulterior cu multiple antihipertensive (beta-blocante, inhibitori ai ECA, antagoniști ai calciului).

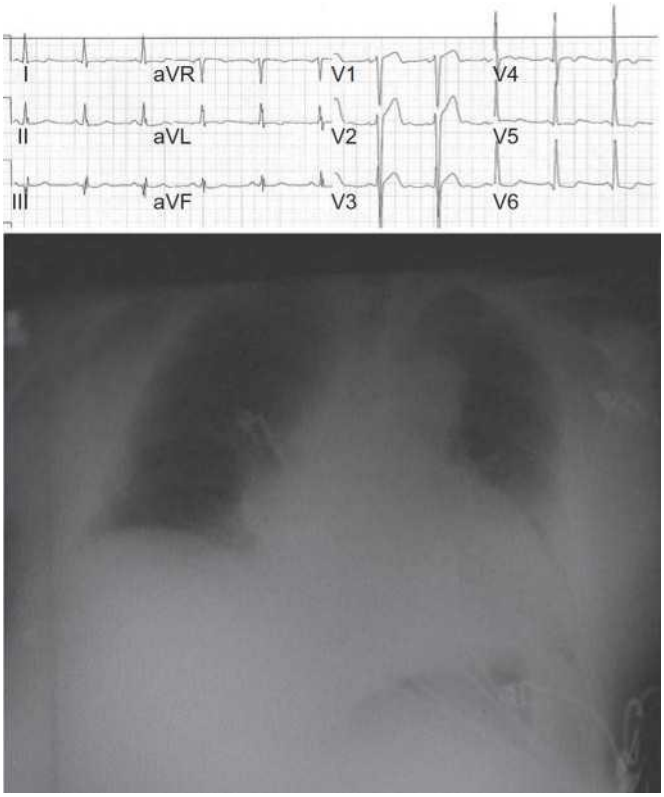


**Figura 5-15.** SUS . ECG care prezintă ritm sinusal, hipertrofie ventriculară stângă cu anomalii nespecifice de repolarizare. JOS . Radiografie toracică care prezintă cardiomegalie, lărgire mediastinală şi absenţa edemului pulmonar.

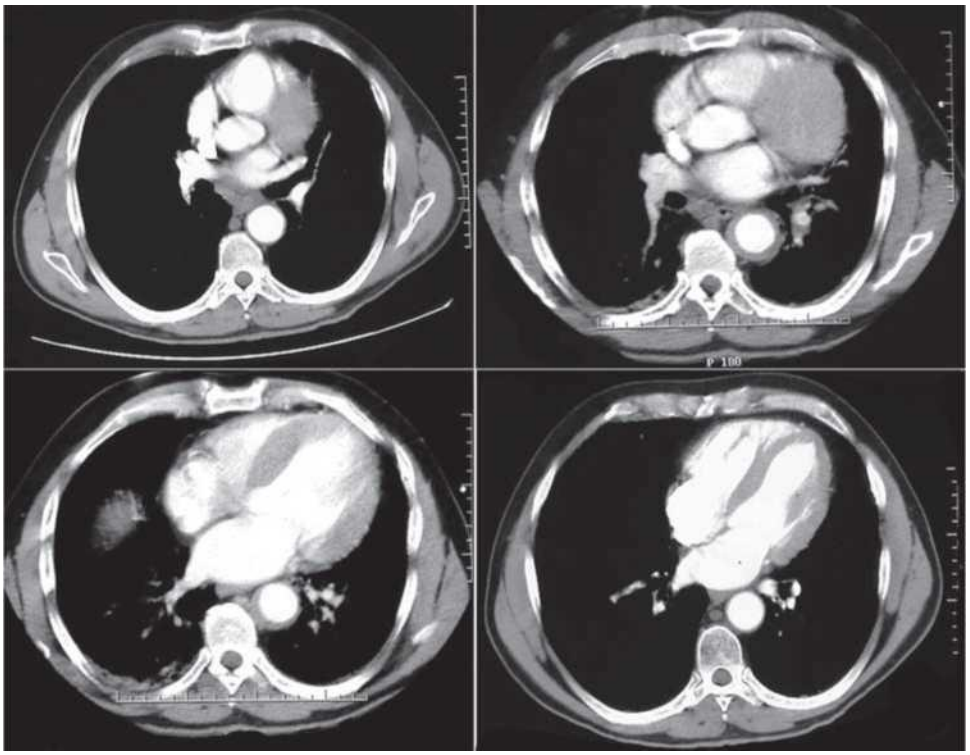

**Figura 5-16.** CT cu substanță de contrast. STÂNGA SUS . La nivelul venei pulmonare superioare stângi, aorta descendente apare normală. DREAPTA SUS . Puțin mai jos, este vizibilă o îngroșare inelară a peretelui aortei descendente. STÂNGA JOS . Îngroșare în formă de semilună a peretelui aortei descendente. DREAPTA JOS . Puțin mai jos, peretele aortei este normal. Nu se observă

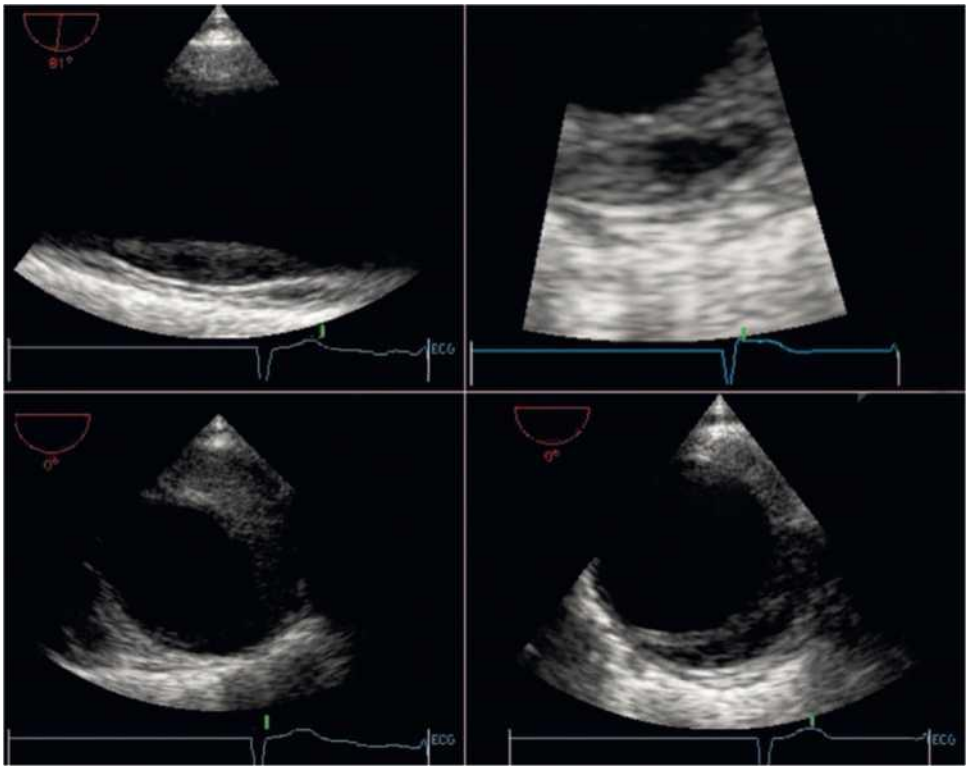


revărsat pleural stâng.

**Figura 5-17.** STÂNGA SUS . Aorta descendentă proximală în plan longitudinal. Sunt vizibile o îngroșare de câțiva centimetri a peretelui aortic distal, cu aspect eterogen. DREAPTA SUS . Imagine detaliată a peretelui aortic distal. Se observă ecotransparență, compatibilă cu prezența sângelui în peretele aortic. STÂNGA JOS . Secțiune transversală a aortei descendente. Se observă o îngroșare în formă de semilună a peretelui aortic proximal, cu aspect omogen și o oarecare îngustare a lumenului. DREAPTA JOS . Îngroșarea în formă de semilună a peretelui aortic stâng este prezentată cu un strat mai transparent pe peretele distal. Rețineți că peretele proximal este mai puțin vizibil (câmp apropiat) din cauza îngustimii sectorului în comparație cu vizualizarea peretelui distal.

© ELSEVIER. Fotocopiar sin autorización es un delito.

## CAZUL 3

**Anamneză**

- Un bărbat în vârstă de 71 de ani s-a consultat pentru durere toracică acută cu debut brusc.
- Tomografia computerizată inițială, efectuată la momentul consultației la spital, a fost negativă pentru embolie pulmonară, dar a stabilit existența unui anumit tip de modificare a aortei ascendente.
- A fost transferat pentru evaluare și tratament.
- Istoricul clinic al hipertensiunii arteriale.

**Examen fizic**

- TA 200/100 mmHg; absența frecării pericardice; absența suflului de insuficiență aortică.
- Absența semnelor de tamponadă sau insuficiență cardiacă stângă.
- Absența deficiențelor de puls sau a diferențelor de tensiune arterială.

**Constatări chirurgicale**

- Sânge în spațiul pericardic cu o reacție pericardică evidentă.
- Decolorare albăstruie cu creșterea în dimensiuni a părții externe a rădăcinii aortice și a aortei ascendente.
- Cheag de sânge în interiorul peretelui aortei.
- Ulcer penetrant în aorta ascendentă cu foarte puțină ateroscleroză.
- Revărsat pleural serosangvinos.

**Procedura chirurgicală**

- Clampare aortică, circulație extracorporală, răcire progresivă.
- Deschiderea aortei între clemă și valva aortică; inspecția valvei aortice pentru confirmarea integrității acesteia (afectare ușoară a cuspidei non-coronariane); suturarea capătului proximal al tubului de dacron.
- Când temperatura centrală a scăzut sub 20 °C, s-a inițiat stopul circulator și aorta a fost deschisă. Aorta afectată (HIM și ulcer) a fost rezecată în întregime de la joncțiunea sinotubulară până la treimea medie a arcului aortic și înlocuită cu o grefă din Dacron, care a fost suturată la peretele distal.
- Timp de circulație extracorporală, 112 min; timp de clampare, 70 min; stop circulator profund, 36 min.

**Rezultat**

- A fost externat în stare bună, fără complicații și primește mai multe medicamente antihipertensive.

**Comentarii**

- Inflamație pulmonară internă (HIM) a aortei ascendente asociată cu un ulcer penetrant.
- Durere în piept similară unei disecții (bruscă și intensă).
- Hipertensiunea arterială preexistentă ar fi putut contribui la HIM, dar ulcerul a fost probabil factorul inițiator. Fără ateroscleroză, etiologia ulcerului ar fi mai dificil de explicat.
- Complicațiile au inclus pericardită și revărsat pericardic, posibil din cauza unei scurgeri din aortă.
- Examenul fizic nu a diagnosticat revărsat pericardic, iar diagnosticul fizic și ECG-ul nu au identificat pericardită.
- În studiul histologic nu s-au constatat modificări specifice care să clarifice cauza ulcerului.

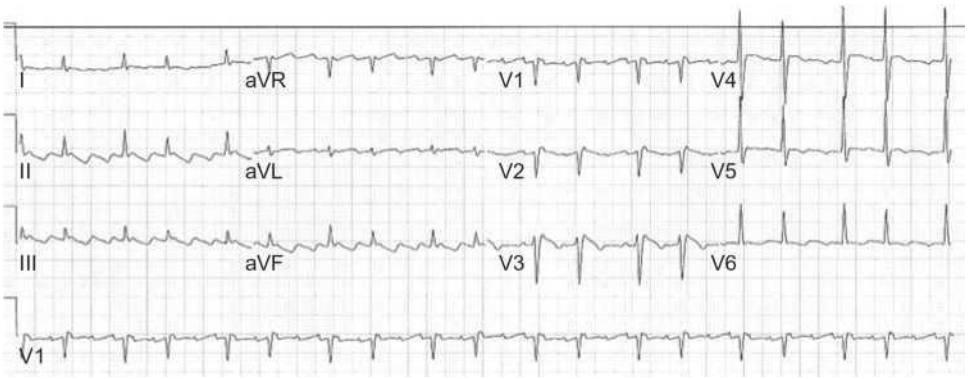


**Figura 5-18.** ECG care prezintă flutter atrial, semne minime de hipertrofie ventriculară stângă indusă de voltaj și tulburări de repolarizare nespecifice.

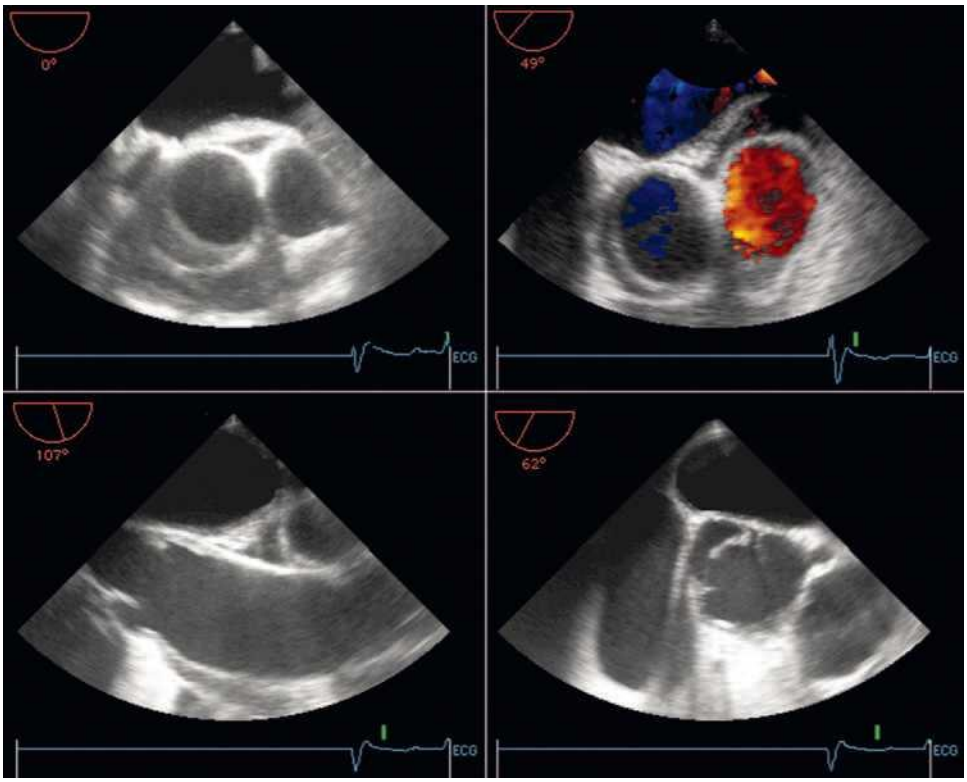
0°
49°
107°
62°
ECG
ECG
ECG
ECG

**Figura 5-19.** ETE. STÂNGA SUS . Vedere transversală a rădăcinii aortice. Îngroșare în formă de semilună a peretelui aortic ascendent. Nu se observă nicio ruptură intimală. DREAPTA SUS . Absența fluxului în îngroșarea în formă de semilună a peretelui rădăcinii aortice. STÂNGA JOS . Vedere longitudinală a aortei ascendente. Se recunoaște o îngroșare omogenă a peretelui aortic anterior. DREAPTA JOS . Înlocuire cu o valvă aortică protetică biologică cu aspect normal. Nu este evidentă implicarea arterei coronare principale stângi de către îngroșarea peretelui aortic.

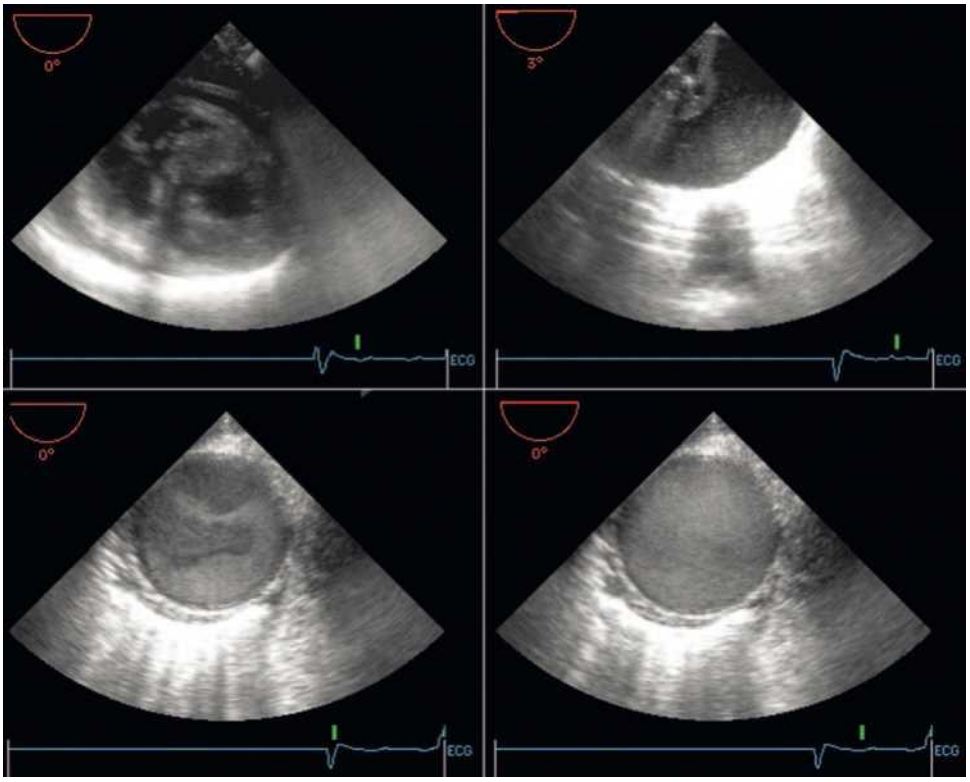


**Figura 5-20.** ETE. STÂNGA SUS . Vedere transgastrică pe ax scurt care prezintă o mică efuziune pericardică. DREAPTA SUS . Se observă o efuziune pleurală stângă mare cu ecouri speculare sugestive pentru sânge. STÂNGA JOS . Vedere în secțiune transversală a aortei descendente. Se observă dilatarea aortei, fără lambă sau îngroșare murală. DREAPTA JOS . Formare spontană de contrast în aorta descendentă.

© ELSEVIER. Fotocopiar sin autorización es un delito.

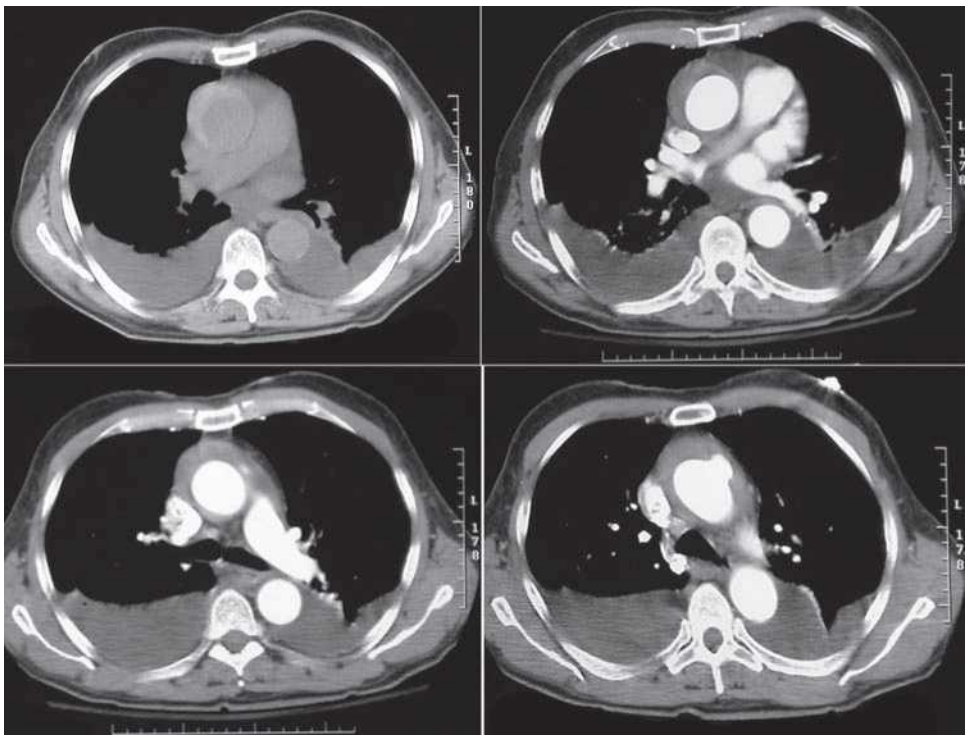

**Figura 5-21.** STÂNGA SUS . CT fără substanță de contrast care arată o îngroșare ușoară în formă de semilună a peretelui lateral al aortei ascendente. Sunt prezente efuziuni pleurale bilaterale. DREAPTA SUS . CT cu substanță de contrast la același nivel care arată îngroșarea în formă de semilună a peretelui aortic ascendent. STÂNGA JOS . În peretele aortic ascendent se observă o cavitate cu substanță de contrast. DREAPTA JOS . În peretele aortic ascendent este prezent un ulcer penetrant, înconjurat de trombusul arterei aortice ascendente.

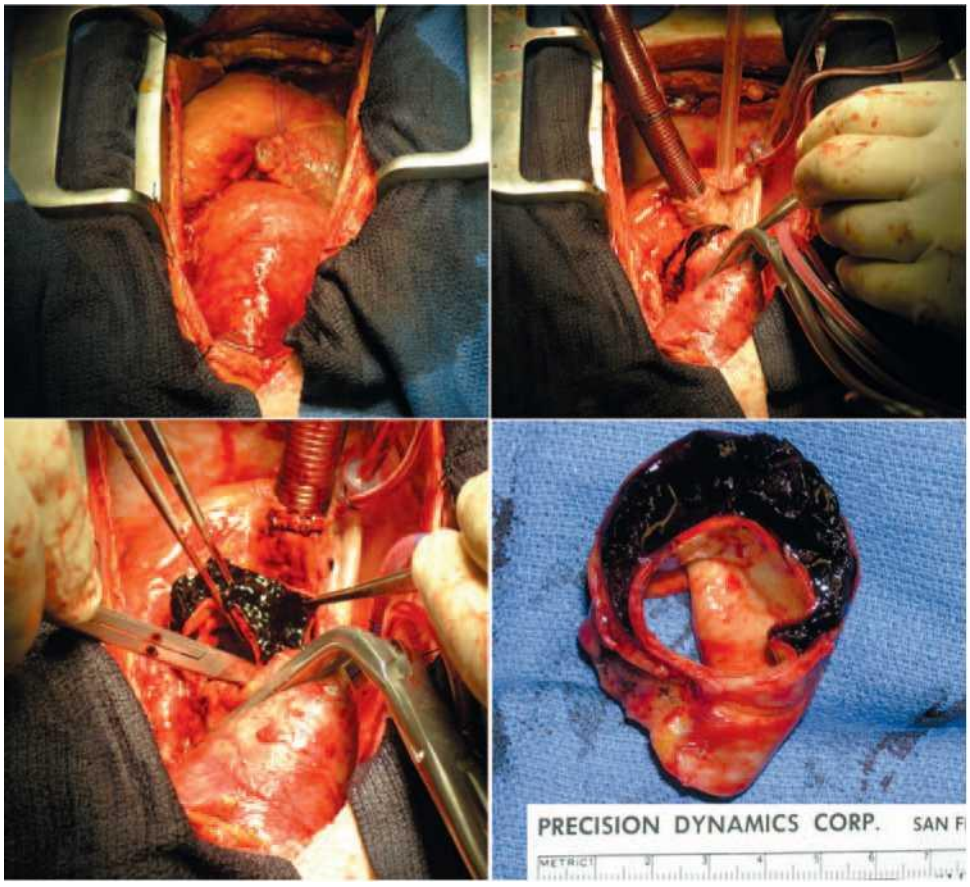


**Figura 5-22.** Constatări chirurgicale. STÂNGA SUS . Aortă ascendentă mărită cu suprafață externă hemoragică. DREAPTA SUS . Aorta este clampată. Se observă un IMH. STÂNGA JOS . Aorta a fost deschisă și se recunoaște un IMH în aorta ascendentă. DREAPTA JOS . Se prezintă o îngroșare în formă de semilună a peretelui aortic din cauza unui IMH.

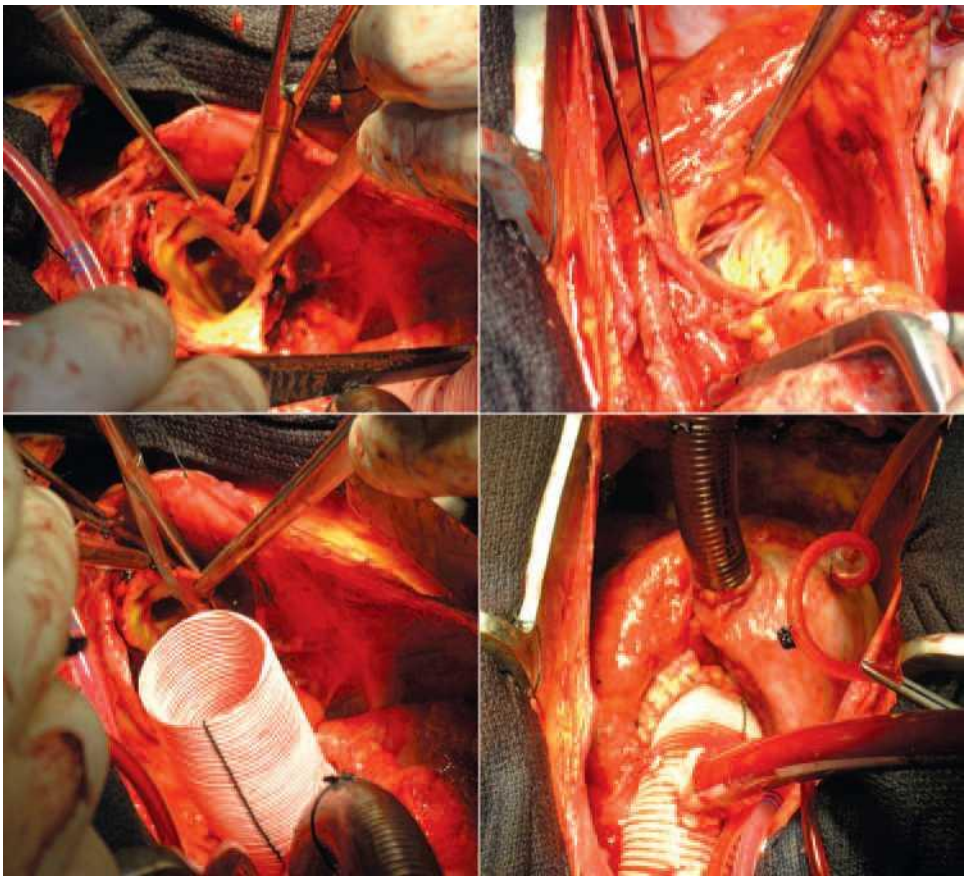

**Figura 5-23.** STÂNGA SUS . Aorta ascendentă a fost rezecată până la punctul în care peretele este normal, deasupra joncțiunii sinotubulare. Valva aortică este vizibilă. DREAPTA SUS . Aorta ascendentă a fost deschisă chirurgical. STÂNGA JOS . O grefă de tub Dacron a fost anastomozată la porțiunea proximală. DREAPTA JOS . Tubul Dacron *in situ,* înlocuind aorta ascendentă.

© ELSEVIER. Fotocopiar sin autorización es un delito.

## CAZUL 4

**Anamneză**

- O femeie în vârstă de 74 de ani a consultat pentru dureri toracice intense, lancinante, în partea din față și din spate a pieptului.
- El a raportat un istoric de hipertensiune arterială tratată cu două medicamente.
- Nu avea nicio boală coronariană cunoscută.

**Examen fizic**

- În vârstă și fragilă, cu o înfățișare potrivită pentru vârsta ei.
- TA 195/95 mmHg, FC 90 bpm, dispnee ușoară.
- Presiune venoasă normală.
- S1 , S2 $_{\text{normale}}$ ; prezența S4 $_{\text{; absența}}$ suflurilor de insuficiență aortică, apex susținut.
- Piept curat.
- Pulsuri periferice proeminente fără sufluri.

**Impresie clinică**

- Impresia clinică a fost de HIM în aorta proximală la un pacient hipertensiv cu ateroscleroză.
- Leziune ulceroasă penetrantă suspectă (ulcer ateromatos) și extensie ulceroasă în peretele rupt.
- Semnele radiologice sugestive pentru scurgeri au inclus țesuturi moi complexe adiacente ulcerului discutabil, revărsate pleurale și un aspect specular al revărsatului la ecografie.
- Nu este o candidată potrivită pentru o intervenție chirurgicală, având în vedere vârsta și starea generală.

**Evoluție și rezultat**

- Timp de 24 de ore, pacientul a fost stabil, iar tensiunea arterială a fost controlată cu antihipertensive intravenoase, dar au apărut episoade repetate de durere în piept.
- Operația a fost discutată cu familia pacientului și cu chirurgii, dar au existat rezerve din cauza riscurilor.
- Scădere bruscă a tensiunii arteriale, posibil din cauza rupturii de aortă cauzate de HIM sau ulcer penetrant.
- Scădere rapidă a tensiunii arteriale a pacientului și stop cardiac în asistolă, fără opțiuni de resuscitare.

**Comentarii**

- HIM posibil asociată cu un ulcer ateromatos penetrant sau complicată de o extensie ulceroasă.
- Scurgere aortică sugerată de imaginile complexe particulare din țesuturile moi periaortice și efuziunile pleurale.
- Ruptura aortei în cavitatea pleurală stângă a fost evenimentul terminal, care ar putea fi legat de HIM, progresia HIM către disecție sau progresia penetrării ulcerului.
- Mortalitatea evidențiază riscul de HIM la nivelul aortei proximale, asocierea cu un ulcer (suspectat a fi penetrant) și un sindrom aortic acut cu suspiciune de ruptură.

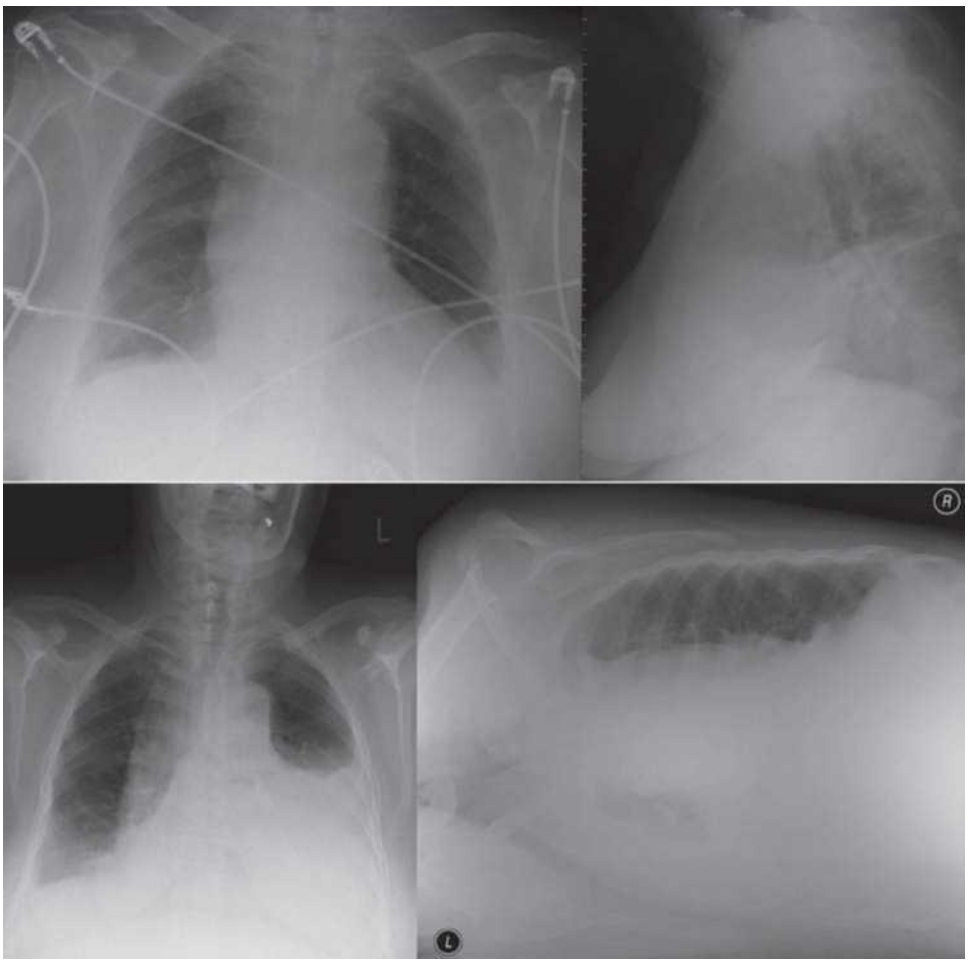

**Figura 5-24.** SUS . Radiografia toracică inițială care prezintă aorta ascendentă, arcul aortic și aorta descendentă mărite. Dimensiunea inimii este normală. Insuficiența cardiacă stângă nu este recunoscută. Probabil revărsat pleural stâng. JOS . Radiografia toracică în timpul internării. S-a dezvoltat un revărsat pleural stâng de dimensiuni mari.

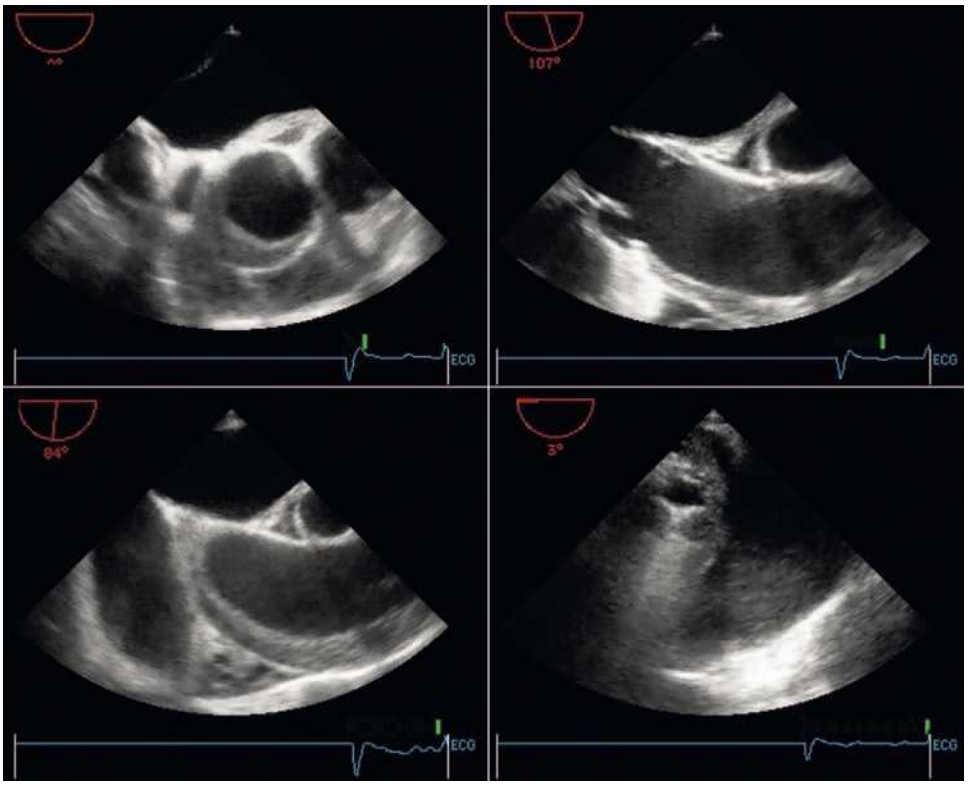


**Figura 5-25.** ETE. STÂNGA SUS . Imagine pe ax scurt a rădăcinii aortice. O îngroșare proeminentă în formă de semilună a peretelui aortic se observă între orele 4 și 11. DREAPTA SUS . Imagine longitudinală a rădăcinii aortice și a aortei ascendente. Îngroșarea peretelui anterior al rădăcinii aortice și a aortei ascendente. Îngroșarea apare uniformă. Nu se observă niciun lambou intimal. STÂNGA JOS . Imagine longitudinală a rădăcinii aortice și a aortei ascendente. Îngroșarea peretelui anterior al rădăcinii aortice și a aortei ascendente este mai clar vizibilă. DREAPTA JOS . Se observă un revărsat pleural mare cu ecouri speculare, ceea ce ar trebui să ridice suspiciunea de hemotorax.

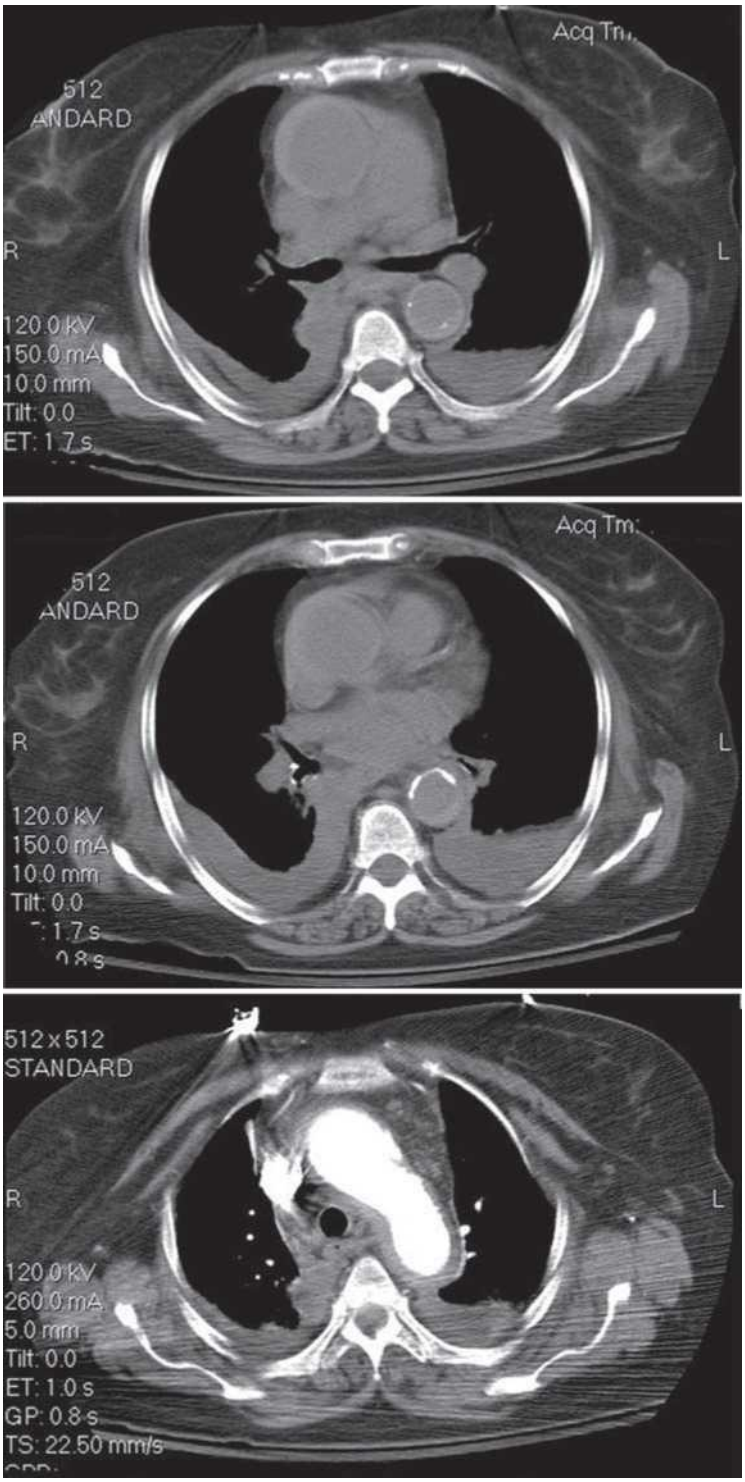


## Bibliografie


1. Krukenberg E: Contribuție la problema anevrismului dissecans. Beitr Pathol AnatAllg Pathol 1920;67:329-351.
2. Nienaber CA, von Kodolitsch Y, Petersen B, și alții: Hemoragie intramurală a aortei toracice. Implicații diagnostice și terapeutice. Circulation 1995;92:1465-1472.
3. Vilacosta I, San Román JA, Ferreirós J, și colab.: Istoria naturală și morfologia în serie a hematomului intramural aortic: o variantă nouă a disecției aortice. Am HeartJ 1997;134:495-507.
4. Song JK, Kim HS, Kang DH și colab.: Diferite caracteristici clinice ale hematomului intramural aortic versus disecția cu implicarea aortei ascendente. J Am Coll Cardiol 2001;37:1604-1610.
5. Stanson AW, Kazmier FJ, Hollier LH și colab.: Ulcere aterosclerotice penetrante ale aortei toracice: istoric natural și corelații clinicopatologice. Ann Vasc Surg 1986;1:15-23.
6. Mohr-Kahaly S, Erbel R, Kearney P, et al: Hemoragie intramurală aortică vizualizată prin ecocardiografie transesofagiană: constatări și implicații prognostice. J Am Coll Cardiol 1994;23:658-664.
7. Hirst AE Jr, Johns VJ Jr, Kime SW Jr: Anevrismul disecant al aortei: o analiză a 505 cazuri. Medicine (Baltimore) 1958;37:217-279.
8. Evangelista A, Mukherjee D, Mehta RH și colab.: Hematomul intramural acut al aortei: un mister în evoluție. Circulation 2005;111:1063-1070.
9. Kaji S, Akasaka T, Katayama M și colab.: Prognosticul pe termen lung al pacienților cu hematom intramural aortic de tip B. Circulation 2003;108(Supliment 1):II307-II311.
10. Mohr-Kahaly S: Hematomul intramural aortic: de la observație la - strategii terapeutice. J Am Coll Cardiol 2001;37:1611-1613.
11. Tittle SL, Lynch RJ, Cole PE și colab.: Urmărire pe termen mediu a ulcerului penetrant și a hematomului intramural al aortei. J Thorac Cardiovasc Surg 2002;123:1051-1059.
12. Coady MA, Rizzo JA, Elefteriades JA: Variante patologice ale disecțiilor de aortă toracică. Ulcere aterosclerotice penetrante și hematoame intramurale. Cardiol Clin 1999;17:637-657.
13. Ganaha F, Miller DC, Sugimoto K, și alții: Prognosticul hematomului intramural aortic cu și fără ulcer aterosclerotic penetrant: o analiză clinică și radiologică. Circulation 2002;106:342-348.
14. Song JM, Kim HS, Song JK și colab.: Utilitatea studiului imagistic neinvaziv inițial pentru prezicerea rezultatelor adverse în tratamentul medical al hematomului intramural aortic acut de tip A. Circulation 2003;108(Supl. II): II324-II328.
15. Bansal RC, Chandrasekaran K, Ayala K, Smith DC: Frecvența și explicația diagnosticelor fals negative de disecție aortică prin aortografie și ecocardiografie transesofagiană. J Am Coll Cardiol. 1995;25:1393-1401.
16. Evangelista A, Dominguez R, Sebastia C, și alții: Urmărire pe termen lung a hematomului intramural aortic: factori predictivi ai prognosticului. Circulation 2003;108:583-589.
17. Nishigami K, Tsuchiya T, Shono H și colab: Dispariția hematomului intra mural aortic și semnificația sa pentru prognostic. Circulation 2000;102(Suppl 3):III243-III247.


**Figura 5-26.** SUS ȘI CENTRU . CT fără substanță de contrast care prezintă o îngroșare ușoară în formă de semilună a peretelui aortic ascendent, dar nu și a aortei descendente. Se observă calcificarea intimală a aortei descendente. JOS . CT cu substanță de contrast la nivelul arcului aortic. Peretele aortic apare normal.

© ELSEVIER. Fotocopiar sin autorización es un delito.

# Complicaciones tardías de la disección aórtica

## PUNCTE CHIAVE

- Succesul tratamentului la internarea într-un AAD se bazează pe o strategie care include 3-blocante, controlul tensiunii arteriale și control radiologic pentru a detecta hipertrofia aortică sau formarea de pseudoaneurism.
- Complicațiile tardive includ ruptura de aortă în mai mult de o treime din cazuri.
- 25% din cazuri necesită intervenție chirurgicală sau intervenție în decurs de 4 ani.
- Strategiile intervenționiste sunt în evoluție.

Istoricul natural al disecției acute de aortă (DAA) netratată este caracterizat de mortalitatea maximă în faza acută, 15% dintre pacienți decedând în decurs de 15 minute (prezentându-se ca moarte subită), alți 35% decedând în decurs de 48 de minute și 40% în decurs de 3 luni. Aceasta înseamnă că doar 10% dintre pacienți supraviețuiesc peste 3 luni. Supraviețuitorii netratați care trăiesc peste 3 luni sunt mai predispuși la DAA de tip B decât de tip A: rata de supraviețuire la 3 luni pentru DAA nereparată este de 10% pentru tipul A și de 75% pentru tipul B. În rândul pacienților tratați medical care supraviețuiesc până la 3 luni, nu se observă nicio diferență în ceea ce privește supraviețuirea între pacienții de tip A și cei de tip B în următorii 5 ani.

Supraviețuitorii operați și cei care nu sunt operați pot suferi disecții recurente, expansiune și ruptură a lumenului fals (Fig. 6-1), precum și sindroame de perfuzie deficitară, formare de pseudoanevrism, insuficiență aortică cu insuficiență cardiacă congestivă și complicații non-aortice ale hipertensiunii arteriale cronice.

Decesele tardive (după 3 luni) sunt legate de:

1) Decese de origine aortică (30%) cauzate de ruptura pseudoanevrismelor saculare formate dintr-un lumen aortic fals persistent permeabil (presurizat), ruptura unui lumen fals dilatat în aortă sau disecția sau ruptura unui anevrism într-un alt segment al aortei;

2) Alte decese (40%) sunt cauzate de accident vascular cerebral cauzat de hipertensiune arterială cronică, insuficiență cardiacă congestivă cauzată de insuficiență aortică severă sau decese coronariene, în special în grupul tratat cu AAD iatrogen; și 3) decese subite nedefinite (30%), inclusiv unele rupturi de aortă.

Managementul disecției aortice cronice pune accent pe controlul și monitorizarea tensiunii arteriale cu urmărire clinică și radiologică de rutină. Nu au fost efectuate studii controlate randomizate privind diferite scheme de tratament antihipertensiv după o disecție aortică, dar datele retrospective susțin asocierea utilizării beta - blocantelor cu un prognostic mai bun (Fig. 6-2 și 6-3) [1,2]

## RECOMANDĂRI URMARE PENTRU SUPRAVIEȚUITORII UNEI DISECȚII AORTICE ACUTE

Urmărirea radiologică poate fi efectuată folosind diverse teste . În general, combinația dintre tomografia computerizată (CT) și ecocardiografie permite evaluarea aortei, valvei aortice și inimii. La pacienții cu insuficiență renală, se poate utiliza angiografia prin rezonanță magnetică (ARM).

Multe complicații apar în primele 3 luni (Fig. 6-4 și 6-5). Prin urmare, ar fi ideal să se programeze o urmărire clinică, monitorizarea tensiunii arteriale și studii radiologice ulterioare pentru lunile 1, 3, 6 și 12. Alegerea tehnicilor pentru monitorizarea radiologică a aortei include CT și RMN, iar selecția depinde de factorii specifici pacientului și de disponibilitate.

Odată ce pacientul și aorta sunt stabile, pot începe controalele anuale (monitorizare clinică, monitorizare a tensiunii arteriale, radiografie toracică și studii radiologice suplimentare ale aortei). Pacienții cu dilatație aortică semnificativă trebuie monitorizați mai atent. Compararea constatărilor radiologice cu studiile anterioare este o parte integrantă a monitorizării, prin urmare, monitorizarea longitudinală este necesară.

Determinarea dimensiunii aortei este importantă, deoarece stabilește limita de intervenție. Proiecțiile axiale pot arăta aorta în afara axei sale scurte, rezultând un diametru măsurat exagerat. S-a observat că aorta se dilată după disecția aortică de tip B cu o rată aproximativă de 2 mm/an în segmentul toracic și 1 mm/an în segmentul abdominal.<sup> 3</sup> Recunoașterea precoce a expansiunii aortice permite o reparare rapidă și eficientă.

© 2010. Elsevier España, S.L. Reservados todos los derechos

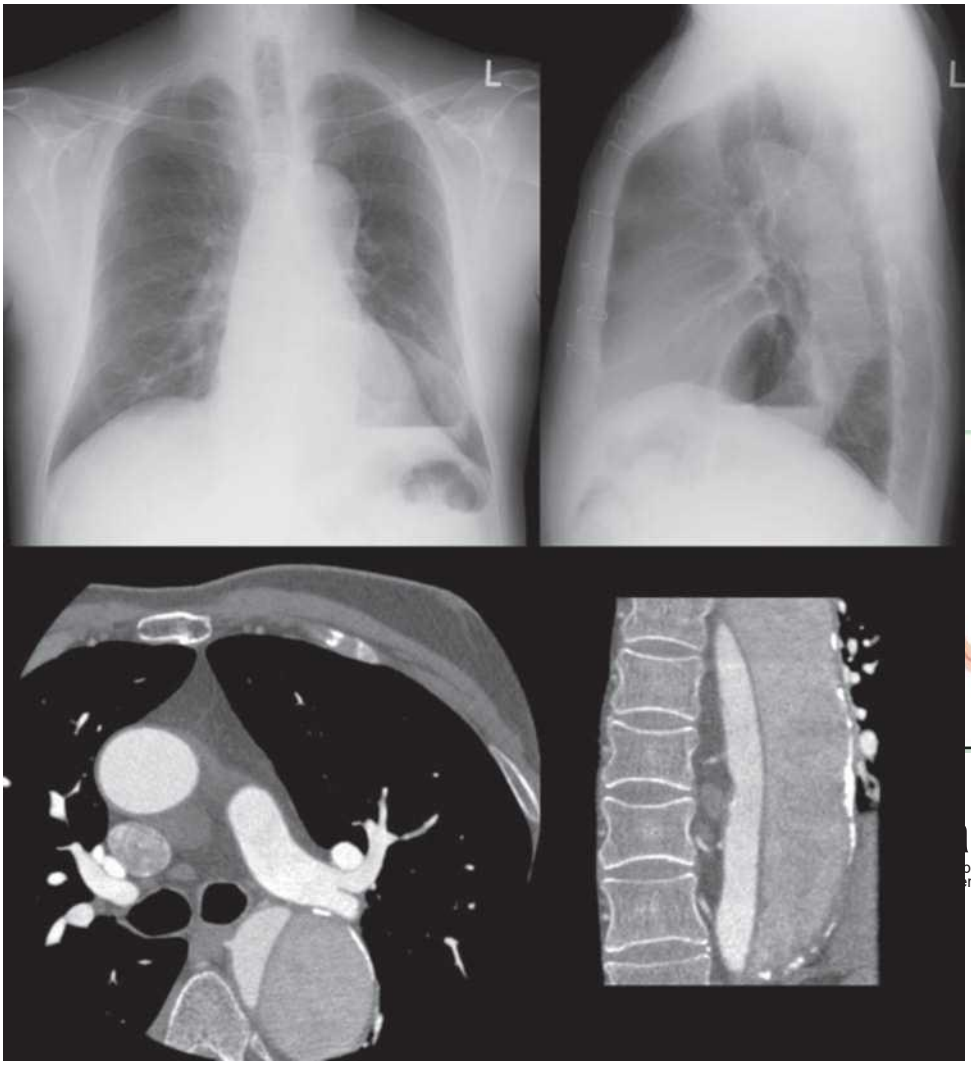

**Figura 6-1.** Acest pacient fusese supus unei proteze elective de înlocuire a rădăcinii aortice cu 8 ani înainte și suferise o disecție aortică de tip B cu 3 ani înainte. Radiografiile toracice ( STÂNGA SUS ȘI DREAPTA SUS ) arată hipertrofia arcului aortic distal și a aortei descendente, precum și unele calcificări. Se observă, de asemenea, o hernie paraesofagiană mare. Tomografia computerizată axială ( STÂNGA JOS ) și coronală ( DREAPTA JOS ) CU SUBSTANȚĂ DE CONTRAST arată permeabilitatea lumenului fals mare de pe partea exterioară a aortei și calcificările sale parietale extinse. Tomografia computerizată seriată nu a demonstrat mărirea progresivă a lumenului fals.

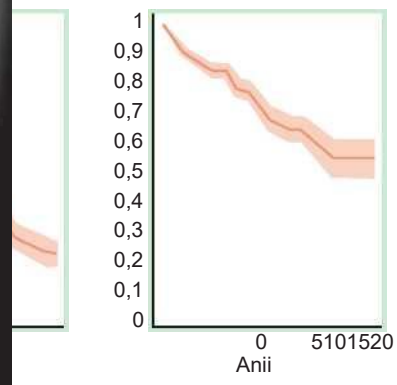


-blocantelor și supraviețuirea pe termen lung în
pă Fann Ji, Smith JA, Miller DC, et al: Managementul
erioadă de 30 de ani. Circulation 1995;92[Supliment]:

**Figura 6-2.** Utilizarea beta -blocantelor și supraviețuirea pe termen lung în disecția aortică de tip B într-un studiu clinic observațional nerandomizat. (Adaptat după Genoni M, Paul M, Jenni R, et al: Terapia cronică cu beta-blocante îmbunătățește prognosticul și reduce costurile tratamentului în disecția aortică cronică de tip B. Eur J Cardiothorac Surg 2001;19:606-610, cu permisiunea Elsevier).

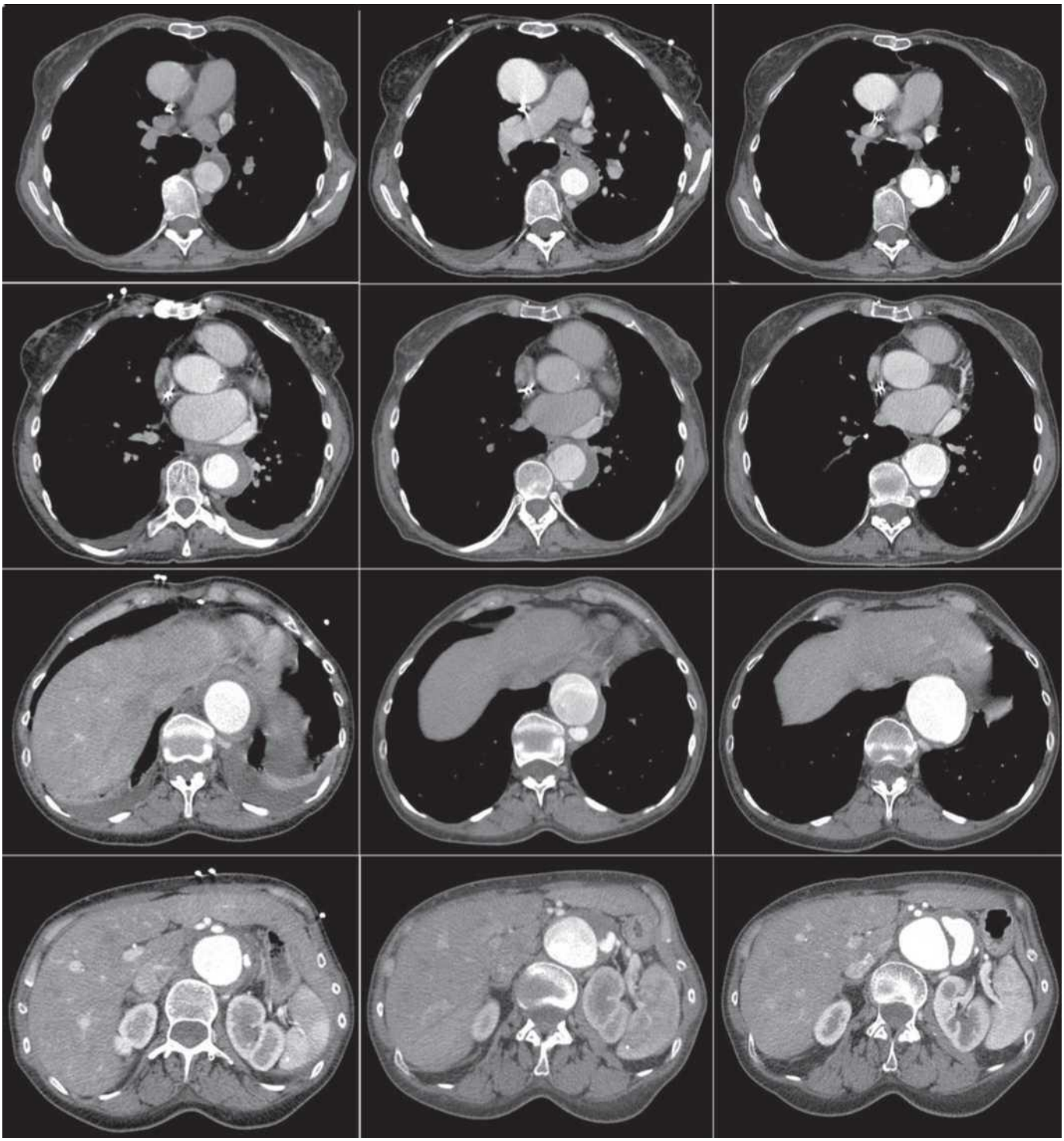

**Figura 6-4.** Tomografie computerizată cu substanță de contrast la prezentare, care arată un hematom intramural distal acut ( STÂNGA ). La 3 săptămâni ( CENTRU ) și la 3 luni ( DREAPTA ). S-a observat dezvoltarea și dilatarea progresivă a unui anevrism cu lumen fals în aorta descendentă și, de asemenea, a unui anevrism în aorta abdominală.

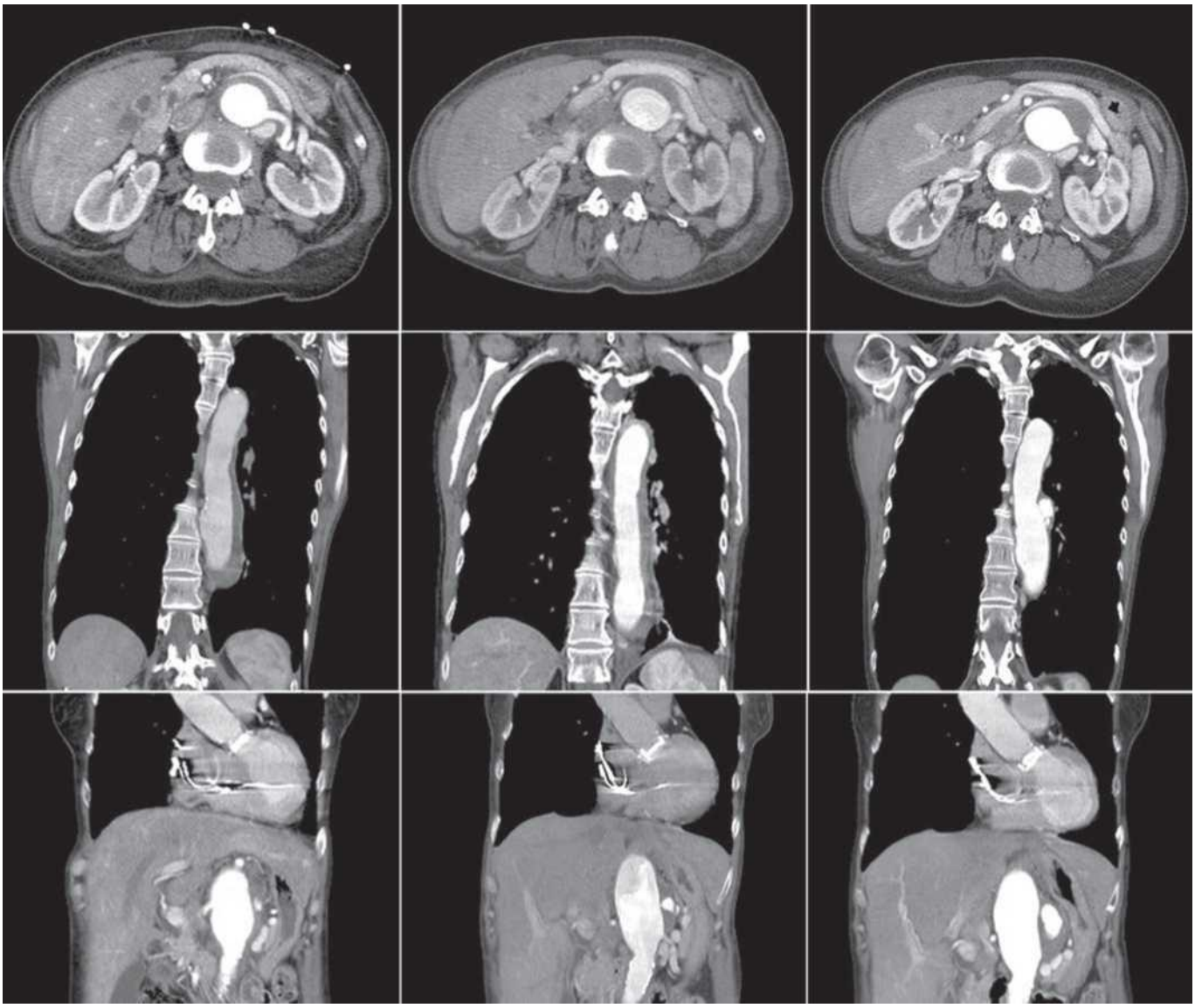

**Figura 6-5.** Tomografie computerizată cu substanță de contrast la prezentare, care arată un hematom intramural distal acut ( STÂNGA ). La 3 săptămâni ( CENTRU ) și la 3 luni ( DREAPTA ). S-a observat dezvoltarea și dilatarea progresivă a unui anevrism cu lumen fals în aorta descendentă și, de asemenea, a unui anevrism în aorta abdominală.

Rezultate mai bune. Reoperația se efectuează la până la 20-25% dintre pacienți în decurs de 4-5 ani. Decizia de a reopera se ia aproape întotdeauna la pacienții mai în vârstă, care au, în general, mai multe comorbidități. Din acest motiv, ratele de reoperare nu reflectă exact nevoia reală de intervenție chirurgicală, deoarece sunt influențate de riscul crescut.

Intervențiile asupra aortei distale devin din ce în ce mai importante.

Screeningul familial selectiv trebuie luat în considerare la pacienții cu antecedente familiale sau care par să aibă o afecțiune ereditară a țesutului conjunctiv, cum ar fi sindromul Marfan sau sindromul Ehlers-Danlos.

## CAZUL 1

**Anamneză**

- Un bărbat în vârstă de 74 de ani s-a consultat pentru o durere toracică severă cu debut brusc.
- Disecție aortică proximală cu 7 ani înainte: în momentul efectuării unei operații Bentall.
- Anticoagulare monitorizată, dar monitorizare aortică deficitară. Control variabil al tensiunii arteriale.

**Examen fizic**

- Aspect fragil.
- Absența distensiei venoase.
- Sunete valvulare mecanice normale; absența murmurului de insuficiență aortică; apex susținut.

**Impresie clinică**

- Lumen fals persistent în aorta descendentă.
- Dilatarea lumenului adevărat și fals al aortei descendente.
- Pseudoaneurism la capătul proximal al grefei compozite Bentall.
- Cauza exactă a durerii toracice este neclară, având în vedere că toate aceste caracteristici ar fi putut preceda durerea toracică, deoarece o tomografie computerizată sau o ecocardiografie transesofagiană (ETE) nu au fost disponibile în timpul monitorizării de rutină cu care această constatare să poată fi comparată.

**Tratament și rezultat**

- Controlul tensiunii arteriale și beta- blocantele.
- Având în vedere fragilitatea pacientului și incertitudinea cu privire la natura acută a constatărilor, reintervenția nu a fost luată în considerare.
- Trăiesc până la 3 ani.

**Comentarii**

- Pierderea inserției proximale a grefei compozite (tehnica Bentall).
- Extinderea pseudoaneurismului poate explica sau nu apariția simptomelor acute.
- Interpretarea imaginilor la internare este dificilă fără a avea date radiologice inițiale (anterioare).
- Supraviețuitorii intervențiilor inițiale pentru daunele anafilactice anafilactice de tip A sunt întotdeauna mai în vârstă și fragili atunci când sunt evaluați ulterior.

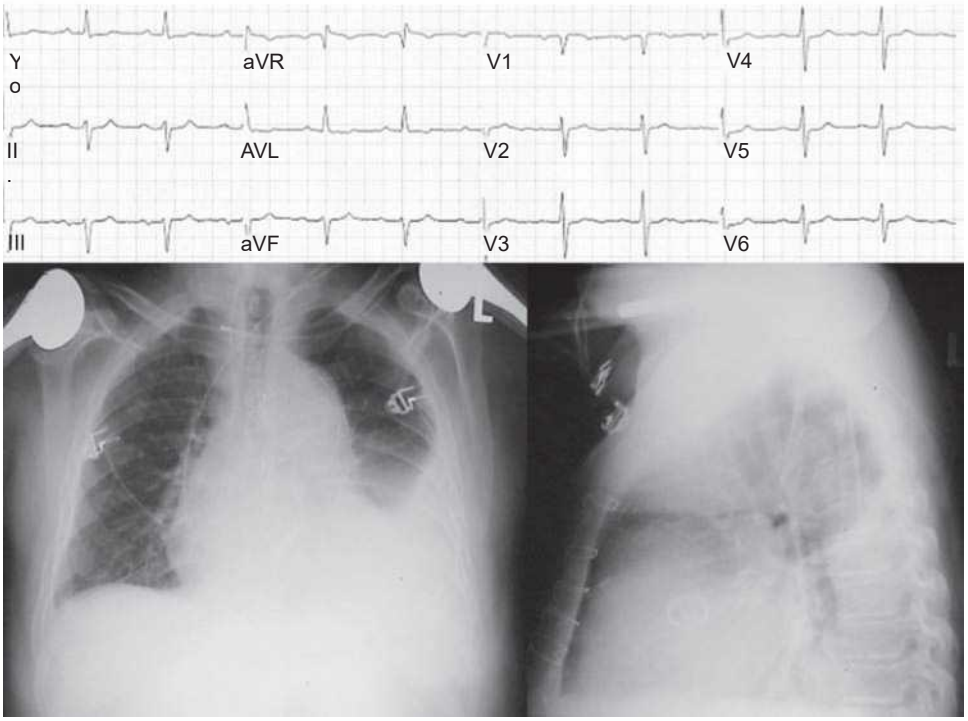


**Figura 6-6.** SUS . ECG care prezintă ritm sinusal, artera coronară descendentă anterioară stângă și anomalii nespecifice de repolarizare. JOS . Radiografii toracice posteroanterior și lateral. Înlocuirea valvei aortice este ascunsă în imaginea posteroanterioră prin suprapunerea cu umbra inimii și a coloanei vertebrale. Conturul aortic este anormal, iar arcul aortic și aorta descendentă sunt mărite. Se observă o efuziune pleurală stângă.

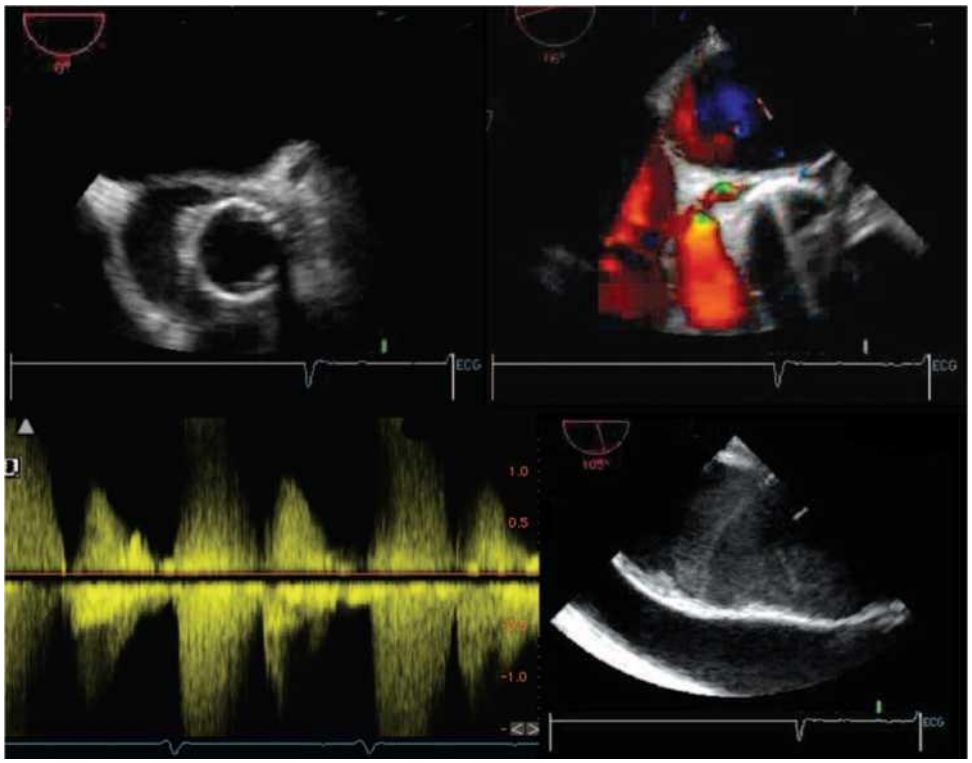


**Figura 6-7.** ETE. STÂNGA SUS . Imagine pe ax scurt a rădăcinii aortice care arată o cavitate umplută cu lichid, în dreapta protezei de valvă aortică a pacientului, conținând flux. DREAPTA SUS . Imagine pe ax scurt a rădăcinii aortice cu cartografiere Doppler color care arată fluxul de intrare și ieșire către cavitate, cu comunicare la nivelul inelului suturat cu tractul de ejecție al ventriculului stâng. STÂNGA JOS . Imagine spectrală din studiul Doppler cu undă pulsată al gâtului cavității, care arată fluxul de intrare și ieșire reciproc din cavitatea periaortică umplută cu lichid, tipul de flux corespunzător unui pseudoaneurism. DREAPTA JOS . Imagine longitudinală a aortei descendente. Se recunoaște persistența lumenului fals. Lumenul adevărat este dilatat cu flux lent (contrast spontan). Nu se observă flux în lumenul fals.

## CAZUL 2

**Anamneză**

- Femeie în vârstă de 78 de ani cu dureri toracice severe cu debut brusc.
- Disecție aortică proximală cu 8 ani în urmă; grefă tubulară plasată în rădăcina aortei ascendente, valva aortică păstrată.

**Examen fizic**

- TA 180/95 mmHg.
- BPOC severă; aspect fragil.
- Sufluri datorate insuficienței aortice și mitrale; hipertrofie apexiană.

**Tratament și rezultat**

- Impresia clinică a unui pseudoaneurism la marginea proximală a suturii grefei tubulare.
- Tratament conservator din cauza BPOC și a vârstei pacientului.
- Trăiesc până la 2 ani.

**Comentarii**

- Pseudoaneurism la marginea proximală a grefei.
- Cauza reală a simptomelor acute din prezentarea ulterioară este neclară.
- Persistența unui lumen fals în aorta descendentă în treimea medie și superioară a acesteia.
- Patologii asociate importante la supraviețuitorii pe termen lung ai intervențiilor chirurgicale de reparare a DAA.

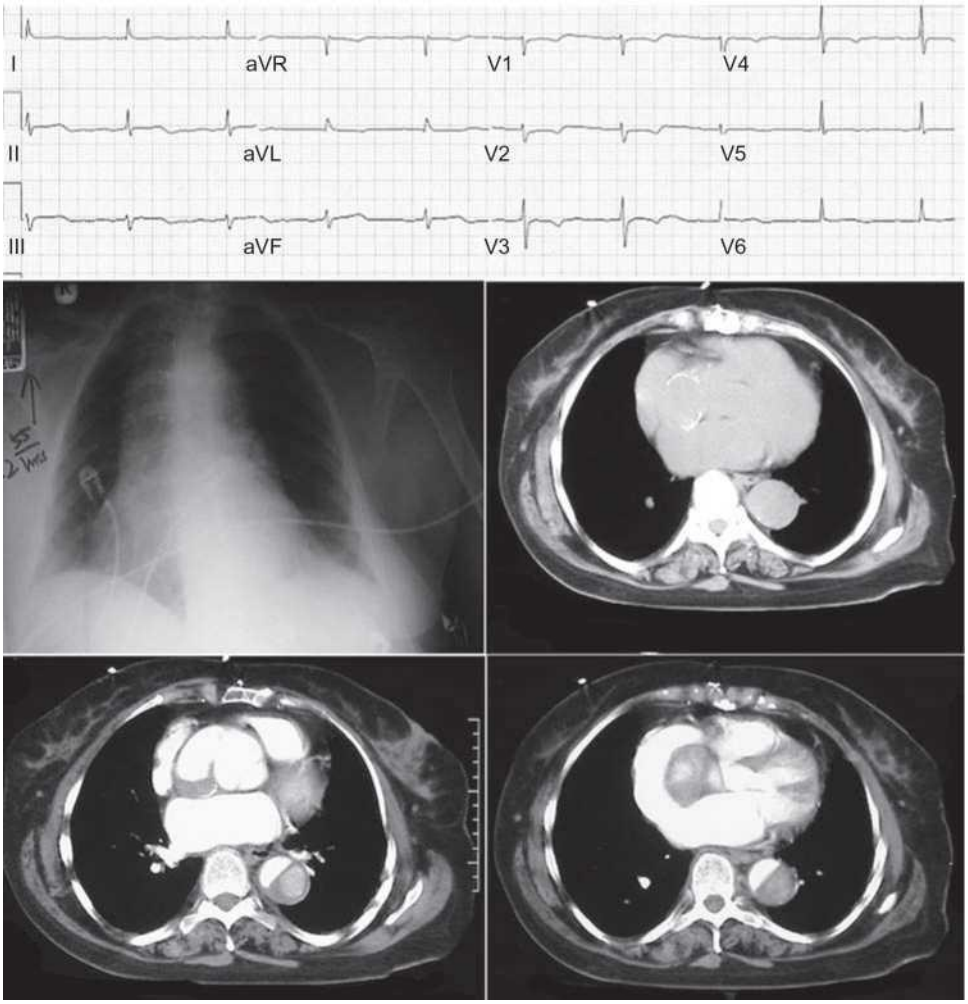


**Figura 6-8.** SUS . ECG-ul prezintă ritm sinusal, bloc atrioventricular de gradul întâi și anomalii de repolarizare nespecifice. CENTRU STÂNGA . Proiecție rotată a radiografiei toracice care arată o aortă ascendentă proeminentă fără semne de edem pulmonar. CENTRU DREAPTA . CT fără substanță de contrast. Se recunoaște o calcificare slabă în aorta descendentă și, de asemenea, în inimă. Localizarea calcificării în inimă este neclară. JOS . CT cu substanță de contrast care arată un lumen fals parțial trombozat în aorta descendentă, o cavitate anormală cu un posibil tromb originar din partea dreaptă a rădăcinii aortice, o masă anormală de țesut moale în apropierea centrului inimii și absența revărsatului pleural.

© ELSEVIER. Fotocopiar sin autorización es un delito.

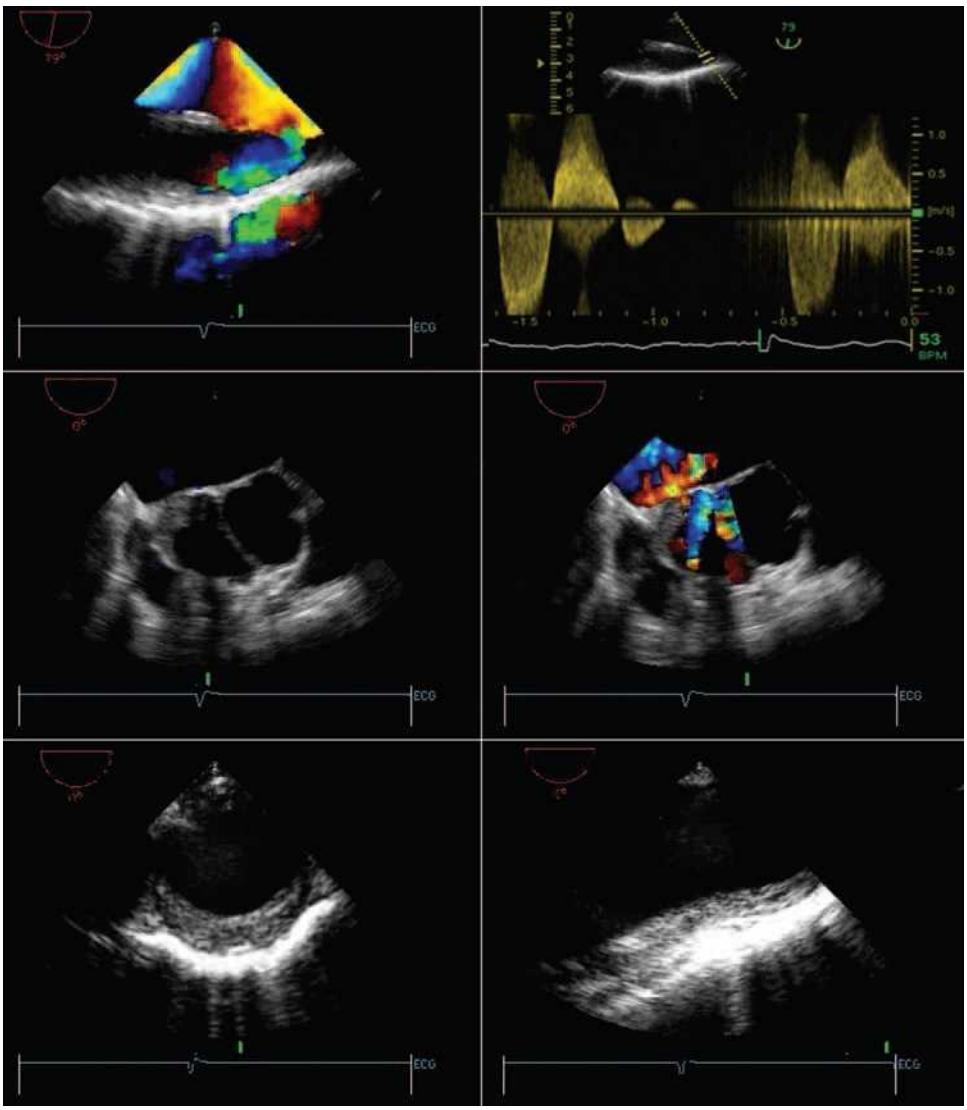

**Figura 6-9.** ETE. STÂNGA SUS . În aorta descendentă se recunoaște un lambou intimal cu fracționare a fluxului. În partea dreaptă a imaginii se observă și o ruptură de intrare în lumenul fals. DREAPTA SUS . Studiu Doppler cu undă pulsată la nivelul rupturii intimale, care arată fluxul reciproc de intrare și ieșire din ruptură prin lamboul intimal în lumenul fals. CENTRU . Imagine în plan orizontal a rădăcinii aortice, care prezintă o cavitate umplută cu lichid, căptușită de un tromb la nivelul rădăcinii aortice, sub marginea proximală a grefei tubulare. Fluxul poate fi observat în interiorul cavității. INFERIOARĂ . Aorta toracică distală în secțiune transversală ( STÂNGA ) și longitudinală ( DREAPTA ); lumenul fals este trombozat.

## CAZUL 3

### Anamneză

- Un bărbat în vârstă de 77 de ani se prezintă cu dureri toracice intense, non-ischemice, și dispnee, cu o durată de 2 săptămâni.
- Antecedente personale de hipertensiune arterială și disecție de tip A cu 7 ani înainte, într-un alt oraș. Reparată la momentul respectiv cu o grefă compozită Bentall. Pierdută la urmărire de atunci, cu excepția tratamentului cu warfarină. INR la internare: 1,8.

### Examen fizic

- TA 190/90 mmHg, FC 60 bpm, FR 16/min.
- Absența distensiei venoase sau a edemului.
- Clicuri evidente de la valva mecanică; absența suflurilor de insuficiență aortică.
- Puls crescut.
- Reducerea pătrunderii de aer la baze; absența tonurilor adventive.

### Evoluție

- Majoritatea datelor radiologice sunt comune după plasarea unei grefe compozite în urma unei disecții de tip A și nu au fost recunoscute dovezi convingătoare ale afectării acute responsabilă pentru simptome și revărsat pleural.
- Un lumen fals distal persistent este frecvent întâlnit și este puțin probabil să fie o afecțiune acută.
- Lumenul fals distal nu era foarte dilatat și nu se dezvoltase sau nu se rupsese niciun pseudoaneurism.
- Valva mecanică funcționa bine, iar tubul altoit arăta normal.
- Țesuturile moi din jurul aortei ascendente erau ambigue; cu toate acestea, deoarece tubul părea normal, o ruptură a fost considerată improbabilă.
- Markerii biologici și testele ischemice au fost normale.
- Durerile în piept au dispărut spontan.
- Revărsatele pleurale au fost seroase, nu sanguinolente.
- Într-una dintre hemoragii au fost găsite celule maligne, despre care s-a stabilit ulterior că sunt metastaze ale unei tumori abdominale.
- Cauza prezentării acute este neclară.

### Comentarii

- Situație dificilă din viața reală: evaluarea unui pacient cu antecedente de reparare aortică, având în vedere lipsa imaginilor inițiale cu care să se poată compara datele radiologice actuale.
- Majoritatea complicațiilor tardive ale daunelor aortice aortice (DAA) și ale reparării chirurgicale au fost discutate, dar nu au fost identificate unele specifice.
- Observația persistentă și prelungită și testele suplimentare au determinat cauza revărsatului pleural, dar originea durerii toracice nu a putut fi definită.

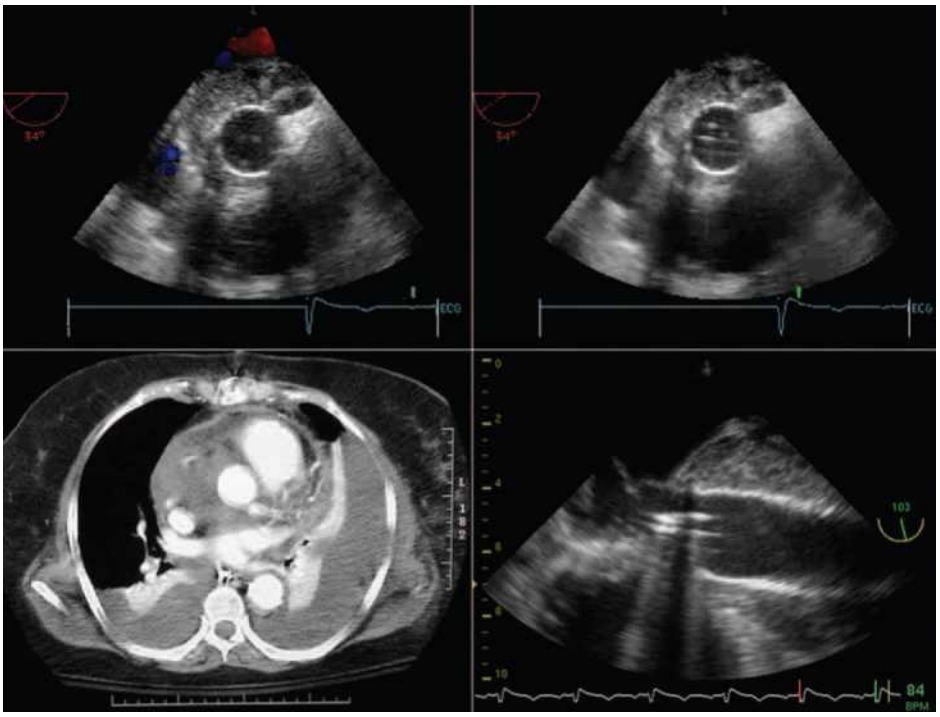

**Figura 6-10.** ETE. STÂNGA SUS . Imagine a rădăcinii aortice la nivelul grefei tubulare. Se recunoaște implantarea arterei coronare stângi. DREAPTA SUS . Ocluzorii bivalvi sunt ridicați în planul vizual în sistolă. Se recunoaște o cantitate mare de tromb în jurul grefei tubulare. Grefa Dacron este recunoscută după textura sa intercalată. STÂNGA JOS . CT cu substanță de contrast care prezintă revărsate pleurale bilaterale. Se vizualizează porțiunea cea mai proximală a arterei coronare stângi implantate. Este prezent țesut moale în jurul aortei ascendente. DREAPTA JOS . Imagine longitudinală a grefei tubulare în aorta ascendentă care prezintă o cantitate mare de tromb înconjurător. Ocluzorii valvei aortice de înlocuire sunt deschiși.

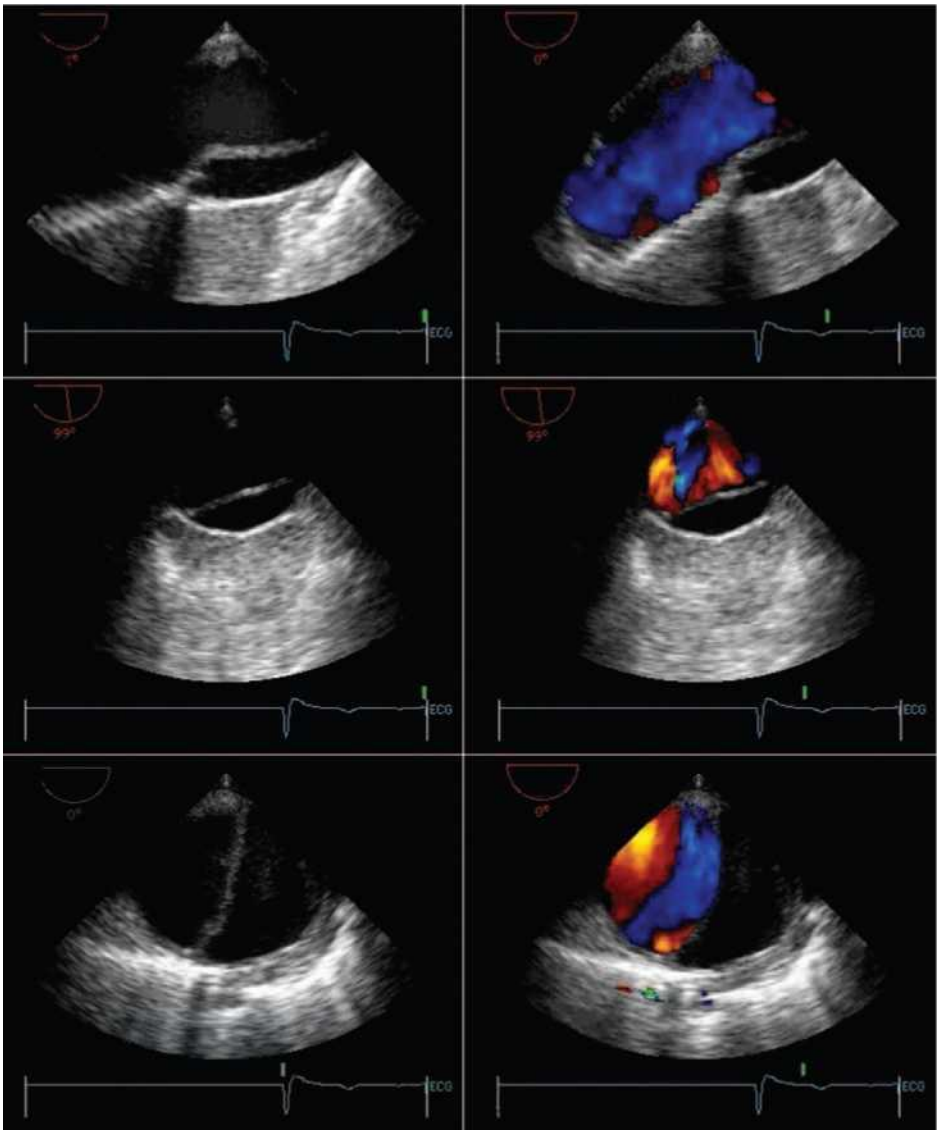

**Figura 6-11.** ETE. STÂNGA SUS . Imagine a porțiunii distale a grefei tubulare. Capătul îndepărtat al tubului din arcada medie corespunde începutului lumenului fals. Clampa intimală și peretele extern au fost suturate la capătul distal al tubului. DREAPTA SUS . Deși persistă un lumen fals, fluxul sanguin în acest segment este redus. CENTRU . Aorta toracică descendentă în secțiune transversală. Clampa intimală este clar vizibilă și există o diviziune completă a fluxului sanguin fără flux în lumenul fals. INFERIOR . Același model. Ocluzoarele valvei aortice protetice sunt deschise în această fază a sistolei.

© ELSEVIER. Fotocopiar sin autorización es un delito.

## Literatură


1. Genoni M, Paul M, Jenni R, și alții: Terapia cronică cu beta-blocante îmbunătățește prognosticul și reduce costurile tratamentului în disecția aortică cronică de tip B. Eur J Cardiothorac Surg 2001;19:606-610.
2. Fann JI, Smith JA, Miller DC și colab.: Tratamentul chirurgical al disecției de aortă pe o perioadă de 30 de ani. Circulation 1995;92(Supl.):II113-II121.
3. Sueyoshi E, Sakamoto I, Hayashi K și colab.: Rata de creștere a diametrului aortic la pacienții cu disecție aortică de tip B în faza cronică. Circulation 2004;110(Supl. 1):II256.


© 2010. Elsevier España, S.L. Reservados todos los derechos

# Complicații aortice apărute în urma cateterismului, intervenției chirurgicale și instrumentării

## PUNCTE CHEIE

- Manipularea chirurgicală sau prin cateter a aortei poate provoca leziuni precoce sau tardive ale acestui vas, inclusiv disecție.
- Manipularea aortei în timpul chirurgiei cardiace este asociată cu un risc deosebit de ridicat de ruptură a aortei ascendente (la punctele de clampare, în timpul inserției canulei aferente și în cazurile de aortotomie pentru SLA).
- Pacienții care suferă de DAA și care sunt supuși angiografiei prezintă un risc clar crescut de a dezvolta boală coronariană în comparație cu alți pacienți cu DAA; aceasta este o afecțiune semnificativă pe care alți pacienți cu DAA sunt din fericire să nu o aibă.

Firele, cateterele și dispozitivele pot perfora peretele aortic, în special atunci când aorta este afectată sau supusă unei manipulări excesive . Canularea retrogradă este cel mai frecvent scenariu. Tortuozitatea mai mare a aortei și neregularitatea suprafeței sale interne cresc riscul ca firul, cateterul sau dispozitivul să pătrundă în perete și să inițieze ruptura sau disecția. Clamparea, inserarea canulei sau inciziile în perete pot deteriora peretele aortic și pot duce la ruptură. Manipularea externă a aortei poate provoca embolizarea unei plăci aortice acoperite de un tromb. Introducerea unei canule de șunt aferent prin valva aortică pentru a returna sângele sub presiune poate provoca cu ușurință disecție sau alte tipuri de ruptură dacă canula nu penetrează lumenul, ci împinge o placă existentă în acesta. Sângele aferent presurizat exercită apoi presiune asupra unei colecții de sânge din medie, inițiind disecția.

Registrul Internațional de Disecție Aortică raportează că 5% din cazurile de disecție aortică acută (DAA) sunt iatrogene.<sup> 1 </sup> Dintre disecțiile iatrogene de tip A, 69% au fost legate de intervenții chirurgicale cardiace, 27% de angiografie coronariană sau intervenții coronariene percutanate, iar 4% au fost de altă origine (cum ar fi angioplastia coronariană transluminală percutanată renală). Dintre - disecțiile iatrogene de tip B, 12% s-au datorat intervențiilor chirurgicale cardiace, iar 87% de angiografie coronariană sau intervenții coronariene percutanate.

Pacienții cu disecție aortică iatrogenă sunt mult mai predispuși la ischemie miocardică (36% vs. 5%, P < 0,001) sau infarct miocardic (15% vs. 3%, P < 0,001) decât pacienții cu disecție aortică non-iatrogenă.<sup> 1</sup> Mortalitatea prin disecție iatrogenă este mai mare decât cea asociată cu formele non-iatrogene (35% vs. 24%).<sup> 1</sup>

## ( COMPLICAȚII AORTICE)

## INTERVENȚII BAZATE PE CATETER

Complicațiile aortice ale intervențiilor pe bază de cateter includ disecția aortică toracică sau abdominală, ruptura sau perforația aortică, embolizarea trombului (din cauza bolii aterosclerotice complexe, anevrismelor toracice sau abdominale sau embolizarea particulelor aterosclerotice) și tromboza aortică cauzată de catetere intra-aortice de contrapulsație cu balon.

## COMPLICAȚII AORTICE ALE CHIRURGIEI CARDIACE

Complicațiile aortice ale chirurgiei cardiace includ: 1) disecții și pseudoanevrisme ale aortei toracice; 2) embolizarea trombului sau a materialului ateromatos prin manipulare chirurgicală; și
3) Ruptura unei aorte ascendente calcificate (din porțelan) din cauza clampării. [2] Disecțiile de aortă toracică pot avea originea la locul canulei aferente, la locul de clampare, la valvulotomie sau la punctul de sutură al înlocuirii valvei aortice (AVR) sau al anastomozei cu grefă de vena safenă. Pseudoanevrismele aortice toracice pot apărea la locul canulei aferente, la locul de clampare, la valvulotomie sau la punctul de sutură al AVR sau al anastomozei cu grefă de vena safenă.

### CAZUL 1

**Istoric medical și examen fizic**

- Bărbat în vârstă de 40 de ani, cu sindrom coronarian acut.
- Defect de perfuzie pozitiv în peretele anterior.
- Absența antecedentelor familiale sau a factorilor de risc.
- Examen fizic normal și habitus corporal.

**Evoluție**

- Angioplastia a fost simplă din punct de vedere tehnic și a avut un rezultat bun, dar pacientul a întâmpinat probleme o jumătate de oră mai târziu.

© 2010. Elsevier España, S.L. Reservados todos los derechos

- Nu s-au recunoscut modificări ale segmentului ST sau date despre angina pectorală care ar sugera tromboza endoprotezei.
- Nu s-a constatat nicio frecare și venele gâtului erau normale, așa că blocajul era puțin probabil.
- Ecocardiografia transtoracică (TTE) urgentă la patul pacientului a confirmat funcția ventriculară normală, cu o efuziune pericardică foarte mică și ferestre vizuale slabe și limitate.
- Situația s-a înrăutățit și tensiunea arterială a scăzut lent, 100/60 85/50 ▪ 70/40.
- Durere toracică vagă, durere și sensibilitate abdominală pronunțată, stare mentală alterată.
- Posibilitățile luate în considerare au inclus hemoragia retroperitoneală, disecția de aortă și accidentul vascular cerebral.

**Impresia clinică, tratamentul și rezultatul**

- Impresia clinică a fost de șoc cauzat de disecție aortică asociată cu ruptură în pleura stângă și, posibil, și ruptură intrapericardică.
- Durerea abdominală s-a datorat exclusiv distensiei vezicii urinare. Nu s-au găsit dovezi de hemoragie retroperitoneală.
- Volumul și vasopresoarele au fost crescute la maxim și s-a planificat o intervenție chirurgicală urgentă.
- S-a efectuat o procedură Bentall (grefă compozită SVA).
- Recuperare fără complicații.

**Comentarii**

- Când apare o deteriorare bruscă și neașteptată la pacienții cu boală coronariană (CAD) după o intervenție și nu este explicată prin ischemie sau hemoragie, trebuie luată în considerare disecția de aortă.
- Prezentarea a fost înșelătoare, având în vedere absența durerii toracice pronunțate și ruptura externă precoce, dacă nu chiar imediată.
- În acest caz, ecocardiografia transtoracică (ETT) la patul pacientului a fost utilă doar pentru excluderea infarctului miocardic acut. Tomografia computerizată (CT) s-a dovedit extrem de utilă pentru evaluarea multiplelor posibilități diagnostice ale hemoragiei retroperitoneale, leziunii aortice și hemoragiei intracerebrale.

© 2010. Elsevier España, S.L. Reservados todos los derechos

**Figura 7-1.** Angiografie a arterei coronare stângi înainte ( STÂNGA SUS ) și după ( DREAPTA SUS ) plasarea cu succes a unei endoproteze într-o stenoză a arterei coronare descendente anterioare stângi proximale. VENTRICULOGRAFIA CU SUBSTANȚĂ DE CONTRAST arată dilatarea aortei ascendente și absența arhitecturii sinusului Valsalva. Nu se recunoaște un lambou intimal.

© 2010. Elsevier España, S.L. Reservados todos los derechos

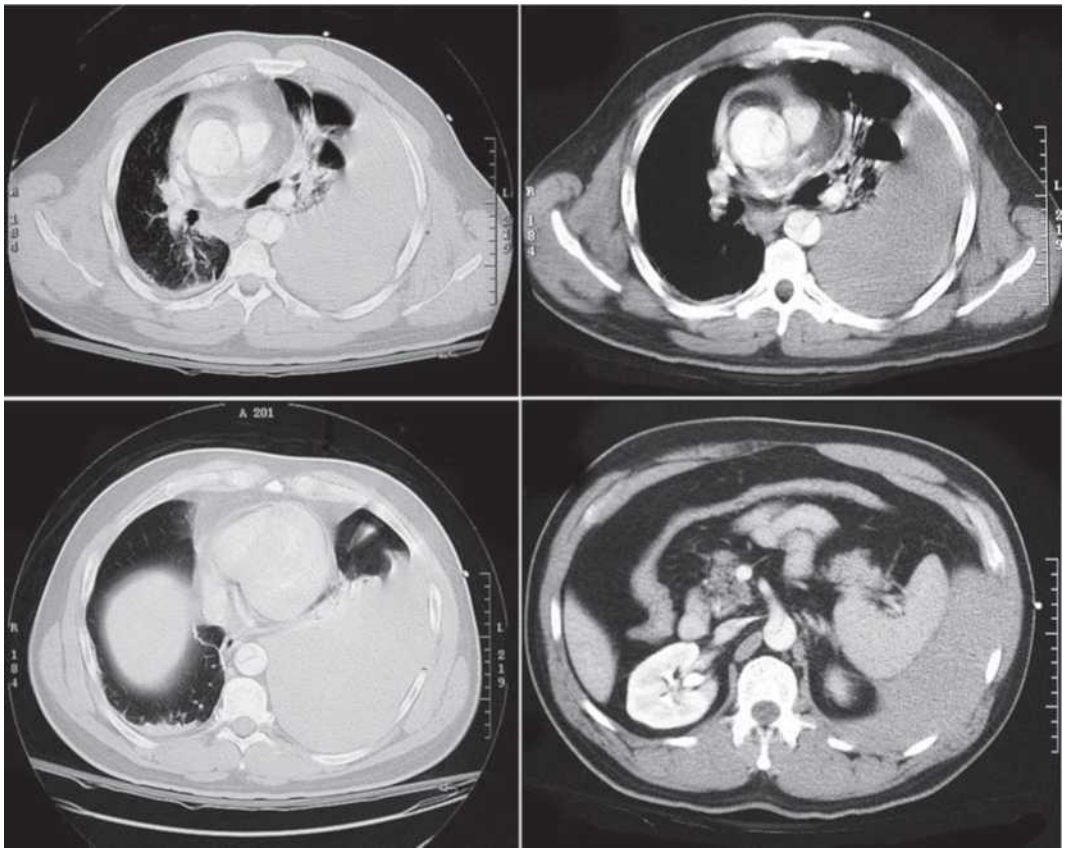


**Figura 7-2.** CT cu substanță de contrast. SUPERIOR . Aorta ascendentă este mărită. Se recunoaște un lambă intimal în aorta descendentă. Există un probabil lambă intimal în aorta ascendentă. Se observă o efuziune pleurală stângă semnificativă cu efuziune pericardică în jurul marilor vase. INFERIOR STÂNG . Se observă un lambă intimal în aorta descendentă și o efuziune pleurală semnificativă. INFERIOR DREPT . Artera mezenterică superioară își are originea în lumenul fals.

© ELSEVIER. Fotocopiar sin autorización es un delito.

## CAZUL 2

**Anamneză**

- Angină clasa a III-a, teste neinvazive pozitive, a fost supusă cateterismului cardiac.
- Factorul de risc pentru bolile cardiovasculare: fumatul.
- Claudicație în trei blocuri, absența bolilor cardiovasculare.
- Dificultate la trecerea prin arterele iliace, durere lombară severă în timpul procedurii: suspiciune ridicată de disecție indusă de cateter.

**Examen fizic**

- PA 150/80 mmHg, 210/95 mmHg cu agitare.
- Plămâni curați.
- S1, S2 normale; absența insuficienței aortice (IA).
- Pulsuri femurale scăzute; absența modificărilor ischemice.

**Evoluție și tratament**

- Impresia clinică a fost de disecție sau hematom intramural al aortei, cauzat de trecerea retrogradă a cateterului urmând planurile tisulare din peretele aortic, de obstrucția aortei prin ateroscleroză și de stenoza arterei renale.
- Leziunile aortice au fost tratate conservator, iar rezoluția lor a fost confirmată în decurs de o săptămână.
- Controlul optim al tensiunii arteriale a fost obținut cu doze mari de [3-blocant.
- Angiografie coronariană efectuată ulterior prin artera radială; arteră coronară trivasculară operată fără complicații.
- Evoluție necomplicată.

**Comentarii**

- Ocluzie completă a aortei din cauza aterosclerozei, nerecunoscută deoarece există un flux colateral suficient pentru a permite claudicație ușoară.
- EC și stenoza arterei renale asociată.
- Hipertensiune arterială cauzată de ocluzie aortică și posibil stenoză a arterei renale.
- Rezolvarea hematomului intramural în decurs de 1 săptămână, confirmată clinic și prin studii seriate.
- Angiografiile ulterioare au fost efectuate prin abord radial.

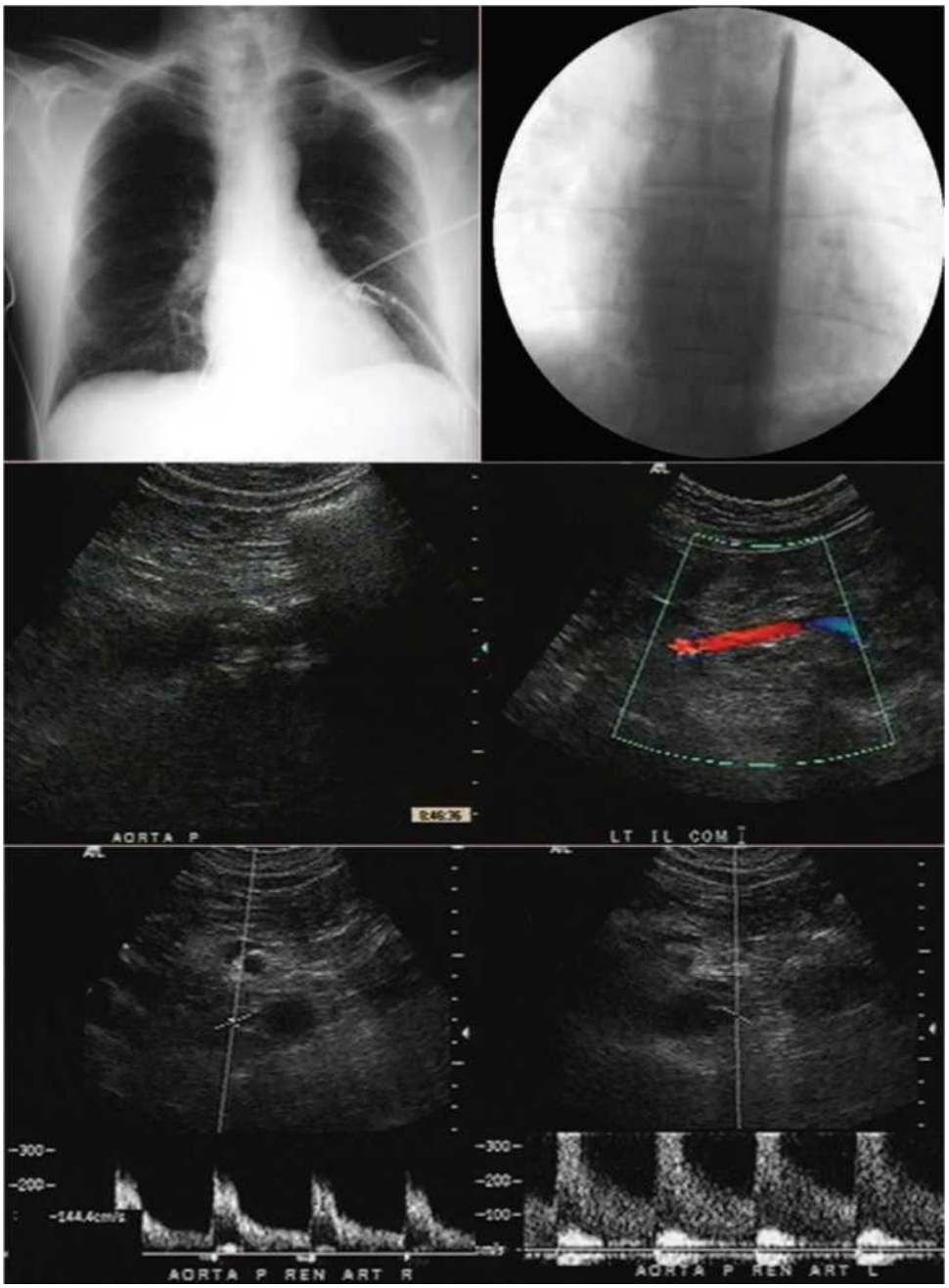


**Figura 7-3.** STÂNGA SUS . Radiografie toracică care prezintă o inimă de dimensiuni normale, cu contur aortic normal și fără revărsat pleural stâng. DREAPTA SUS . Fluoroscopie în timpul procedurii de cateterizare care a cauzat leziunile aortice. Contrastul a fost injectat manual și umple un plan lung, bine definit în peretele medial al aortei descendente. Contrastul nu a fost eliminat prin spălare. CENTRU . Ecografia nu detectează flux sanguin în aorta abdominală inferioară. Se observă o colaterală foarte mare din artera mezenterică inferioară care vascularizează sistemul iliac. STÂNGA JOS . Înregistrare Doppler a arterei renale care arată flux normal în artera renală dreaptă. DREAPTA JOS . Accelerare semnificativă a fluxului la originea arterei renale stângi, compatibilă cu stenoza, care ar fi putut sta la baza hipertensiunii arteriale.

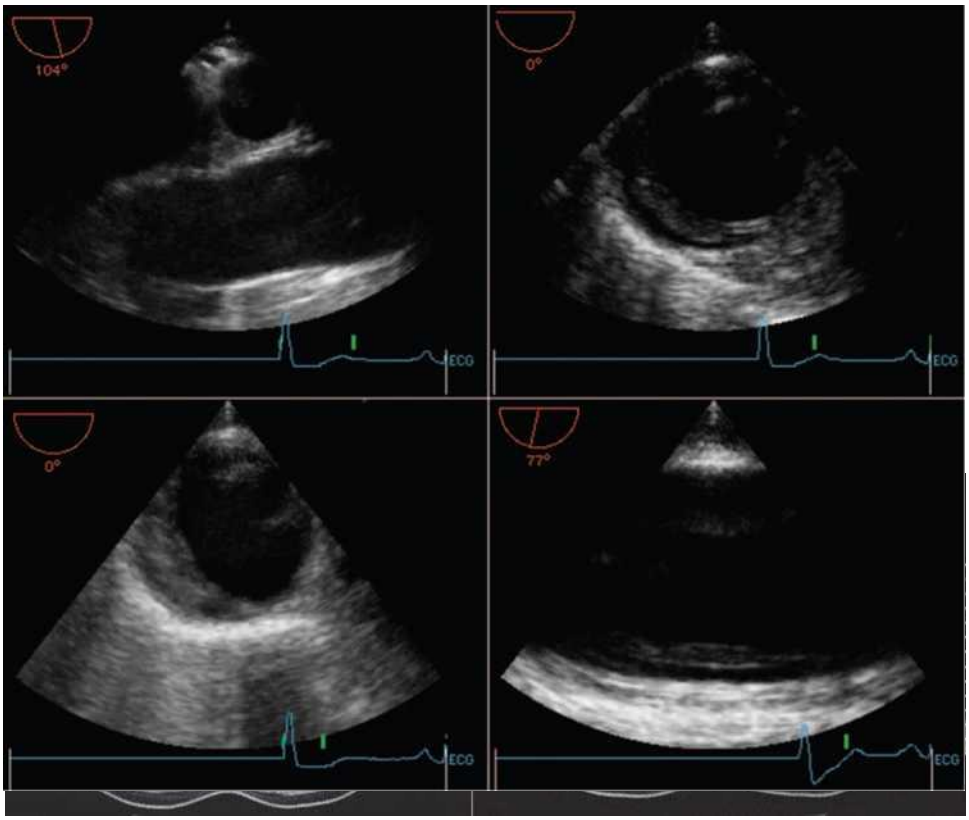


**Figura 7-4.** Ecocardiografie transesofagiană. STÂNGA SUS . Imagine longitudinală a aortei ascendente. Cu excepția unei dilatări ușoare, aorta este normală și nu se observă lamă intimală sau îngroșare murală. Nu există revărsat pericardic. DREAPTA SUS . Secțiune transversală a treimii medii a aortei descendente. Se observă o îngroșare în formă de semilună a jumătății mediale a peretelui aortic, cu ecotransparență izbitoare, sugerând sânge recent. STÂNGA JOS . Aorta toracică distală prezintă o îngroșare uniformă în formă de semilună. DREAPTA JOS . Imagine longitudinală a aortei toracice descendente, care prezintă îngroșarea peretelui aortic și o linie lungă de îngroșare ecotransparentă. Aspectul este compatibil cu un hematom intramural.

**Figura 7-5.** Tomografie computerizată cu substanță de contrast. Aorta abdominală apare normal la nivelul arterei mezenterice superioare. În porțiunea distală, aorta este ocluzionată. Sunt vizibile vase colaterale mezenterice mari.

© ELSEVIER. Fotocopiar sin autorización es un delito.

**CAZUL 3**

**Istoric medical și examen fizic**

- Un bărbat în vârstă de 63 de ani care a dezvoltat dureri toracice severe și bruște cu 10 zile înainte.
- Antecedente medicale de accident vascular cerebral (AVC) cauzate de stenoză aortică cu 5 ani înainte și hipertensiune arterială.
- TA 190/100 mmHg, FC 90 bpm.
- Absența distensiei venoase.
- Absența suflurilor AI, fără frecare.
- Clicuri normale ale valvei, pulsații normale și absența trosniturilor.

**Evoluție și tratament**

- Impresia clinică a fost o disecție post-SVA a unei aorte ascendente dilatate limitată la rădăcină și aorta ascendentă.
- A fost confirmat în timpul operației.
- Plasarea grefei tubulare în aorta ascendentă cu evoluție necomplicată.

**Comentarii**

- Disecție după SVA a rădăcinii aortice.
- Dimensiunea preoperatorie a aortei ascendente a fost de numai 49 mm.
- Morfologia valvei aortice înainte de operație era bicuspidă.
- Nu s-a efectuat o ecocardiografie postoperatorie; prin urmare, problema dilatării postoperatorii progresive nu a putut fi rezolvată.

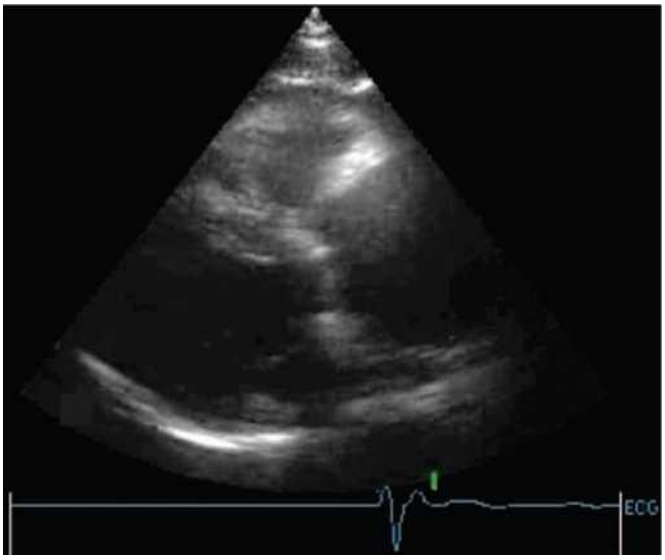


**Figura 7-6.** Ecocardiografie transtoracică parasternală cu ax lung care prezintă dilatarea rădăcinii aortice și a aortei ascendente. Nu se recunoaște un lambou intimal bine definit.

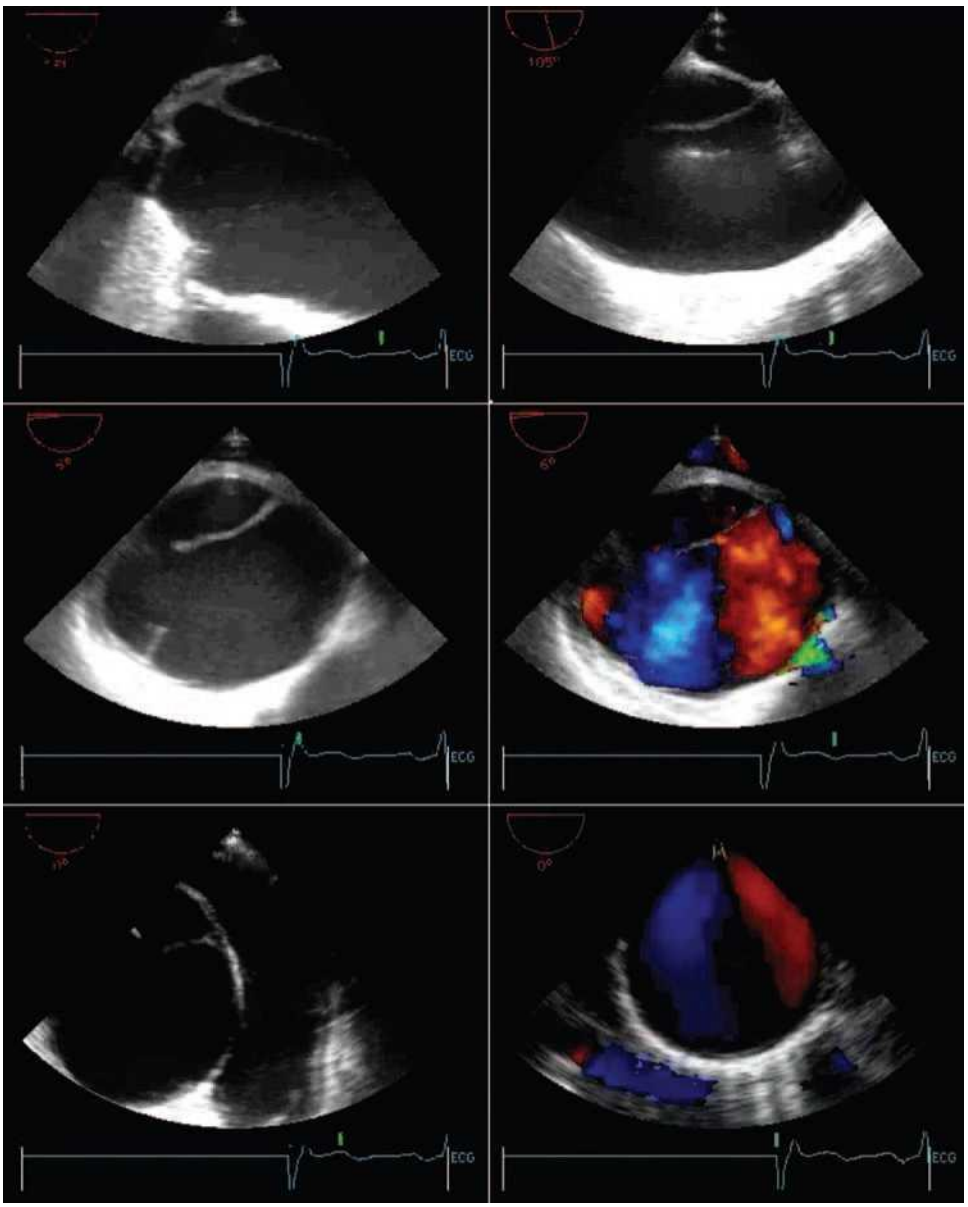


**Figura 7-7.** Ecocardiografie transesofagiană. STÂNGA SUS . Imagine longitudinală a aortei ascendente. Aspect normal al valvei aortice bicuspide (AVS). Aortă ascendentă dilatată. Lambou intimal posterior care se extinde până la nivelul inelului aortic și inelul de sutură al AVS. DREAPTA SUS . Imagine pe ax lung a aortei ascendente. Lamboul intimal se termină la nivelul arterei pulmonare drepte. CENTRU STÂNGA . Imagine transversală a aortei ascendente. Lambou intimal și ruptură în aorta ascendentă. CENTRU DREAPTA . Lamboul intimal împarte fluxul. Se observă o oarecare intrare de flux în lumenul fals prin ruptură. STÂNGA JOS . La nivelul arterei pulmonare principale, se observă aorta ascendentă dilatată cu un lambou intimal și o ruptură. DREAPTA JOS . Aspect și flux normale ale aortei descendente.

## CAZUL 4

**Istoric medical și examen fizic**

- Femeie în vârstă de 76 de ani, supusă unei endoproteze carotidiene.
- Istoricul medical includea o boală coronariană „inoperabilă" (care nu putea fi tratată cu intervenție); cu 12 ani înainte, un anevrism rupt al aortei descendente toracice cu 3 săptămâni de paralizie bilaterală a membrelor inferioare, Dar în cele din urmă și-a revenit complet fără intervenție chirurgicală. Leziune carotidiană de grad înalt, hipertensiune arterială și un anevrism de 50 mm în aorta ascendentă.
- În timpul plasării endoprotezei în artera carotidă comună, a avut loc disecția arterei carotide. O a doua endoproteză a fost introdusă în porțiunea proximală a carotidei comune, extinzându-se până la artera brahiocefalică, ceea ce a eliminat opacifierea cu substanță de contrast a unui lumen fals adiacent arterei carotide. S-a observat că lamboul intimal se extinde sub artera brahiocefalică, dar pacientul nu a raportat durere.
- În acea noapte, pacientul a simțit dureri în partea anterioară superioară a pieptului.

**Evoluție și tratament**

- Impresia clinică a fost o disecție retrogradă a arterei carotido-nenominate până la arcul aortic în partea sa proximală și a aortei ascendente până la rădăcină.
- IA a avut loc înainte de disecție.
- Pacientul a fost considerat un candidat slab pentru intervenția chirurgicală din cauza BPOC.
- Pacientul a primit tratament conservator. Medicamentele antihipertensive au fost crescute la maxim.
- Pacientul a rămas stabil.

**Comentarii**

- Disecție retrogradă extinsă a aortei ascendente și a rădăcinii acesteia.
- Îmbunătățirea minimă a contrastului lumenului fals al aortei ascendente indică o comunicare redusă cu lumenul adevărat, ceea ce ar putea explica de ce progresia nu a fost vizualizată.
- Anevrismul care exista anterior în aortă ar fi putut fi substratul pentru disecția retrogradă a aortei.
- Hipertensiunea sistolică în acest caz este ușor de explicat, având în vedere plăcile evidente și extinse care au cauzat rigiditate și lipsă de distensibilitate.
- Pe baza istoricului medical al pacientului, s-a stabilit că intervenția intraoculară (IA) a fost efectuată anterior disecției; configurația valvelor valvei aortice (în formă de cort, ca și cum ar fi cauzată de dilatarea rădăcinii, mai degrabă decât de prolapsul valvelor din cauza lipsei de potrivire într-un lumen fals adiacent) a fost compatibilă cu cronicitatea.
- Nu s-au găsit dovezi ale unui anevrism aortic descendent. Modelul de calcificări complexe observate în aorta toracică descendentă cu dilatare minimă a sugerat într-un fel o disecție anterioară vindecată, care ar fi putut fi cauza paraliziei piciorului, care cu 10 ani mai devreme fusese atribuită ischemiei anterioare a măduvei spinării.

**Evoluție**

- În anul următor, pacienta a fost consultată și diagnosticată cu angină pectorală de gradul IV. Starea ei a rămas stabilă în tot acest timp.
- A fost readmisă pentru evaluarea bolii coronariene și examinare aortică.

**Rezultat**

- Aorta nu a prezentat modificări care ar împiedica angiografia coronariană, așa că s-a efectuat acest test și, în timpul acestuia, s-au plasat cu succes endoproteze în arterele coronare descendente anterioare stânga și dreapta.
- După acea procedură, pacientul a încetat să mai sufere de amigdalită.

**Comentarii**

- Vindecarea completă a acestei disecții aortice induse de endoproteză în 1 an.
- Vindecarea completă a unei disecții distale suspectate de acum un deceniu.
- Boala coronariană fusese considerată în mod eronat inoperabilă.

*Textul continuă la pagina 152.*

**Figura 7-8.** Imágenes de la angiografía antes y después de la colocación de una endoprótesis en la carótida común derecha. Antes de la colocación (IZQUIERDA) se reconoce una estenosis de alto grado en la arteria carótida común distal. Tras colocar la primera endoprótesis se ha desarrollado una luz falsa (CENTRO). Se puede observar un colgajo intimal que llega a la arteria braquiocefálica (innominada) (DERECHA).

© ELSEVIER. Fotocopiar sin autorización es un delito.

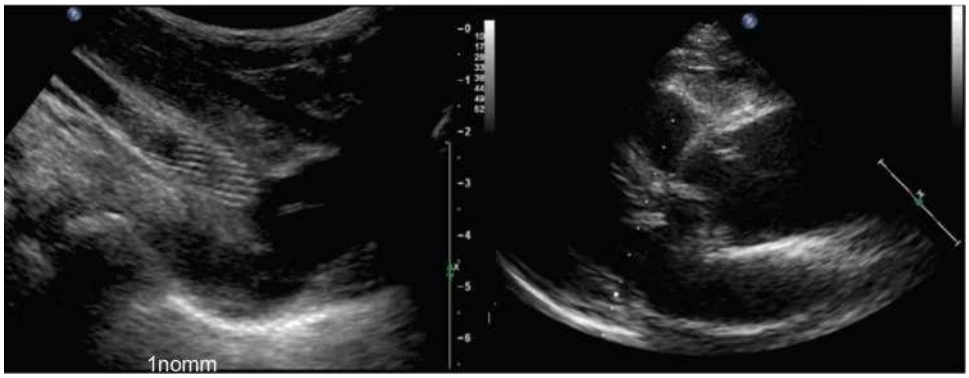


**Figura 7-9.** STÂNGA . Ecografie vasculară după plasarea endoprotezei carotidiene. Un lambou mobil proximal de endoproteză este vizibil în artera brahiocefalică. Extinderea distală a lamboului este neclară, dar extinderea proximală este. DREAPTA . Vedere parasternală pe ax lung. Un lambou care se extinde în rădăcina aortică până la joncțiunea sinotubulară dreaptă este dificil de observat. S-a constatat insuficiență aortică moderată din cauza dilatării rădăcinii, dar nu și a disecției (deoarece valvele aortice sunt arcuite, dar nu prolapsează).

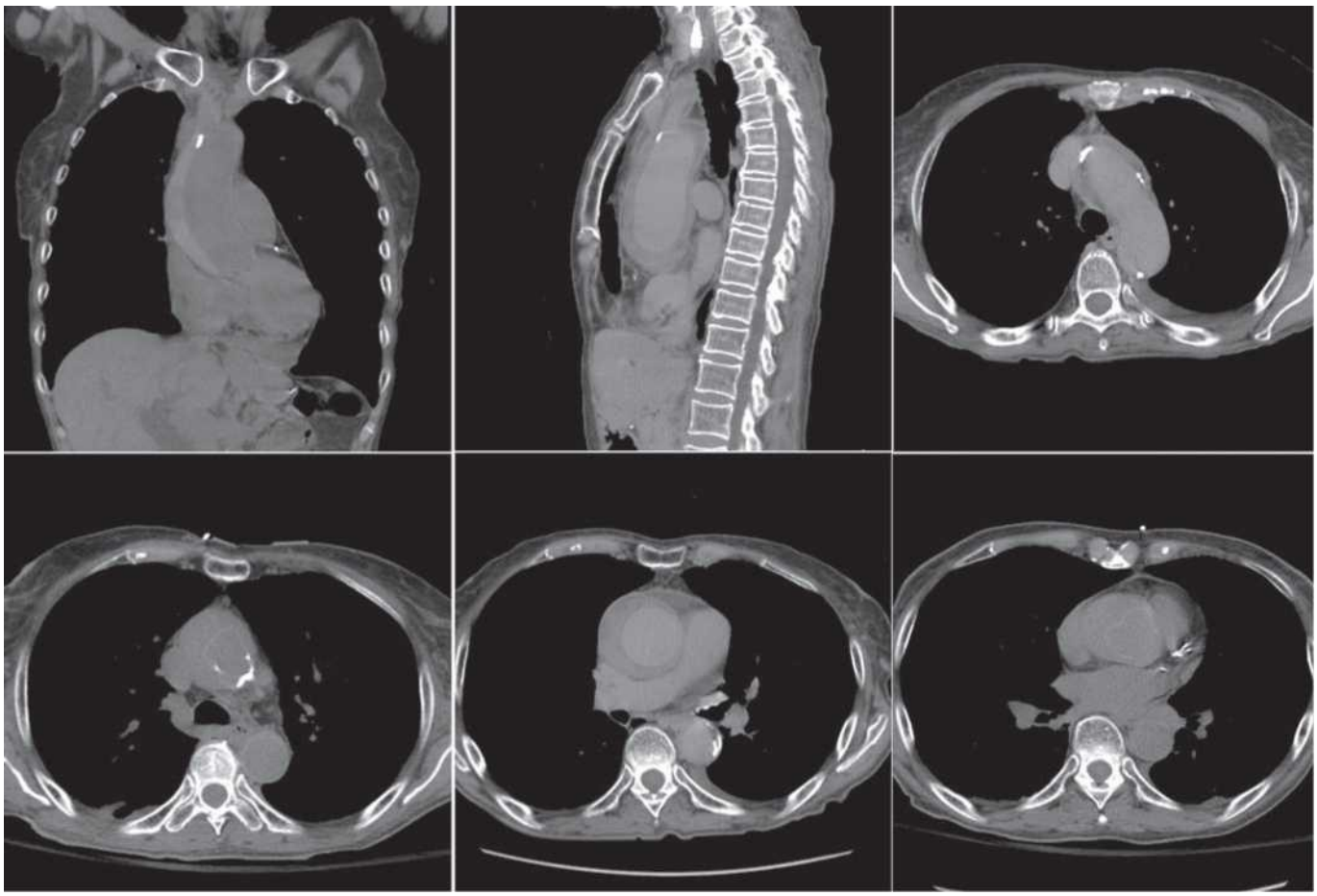

**Figura 7-10.** Diverse tomografii computerizate fără substanță de contrast. Îngroșarea complexă a peretelui, asemănătoare unui hematom intramural, este prezentată cu o suprafață netedă în

aorta ascendentă și rădăcină, iar deplasarea intimală a calciului este observată în diferite locații. Calcificarea coronariană și calcificarea complexă se observă în aorta descendentă, care nu pare să prezinte o îngroșare semnificativă a peretelui.

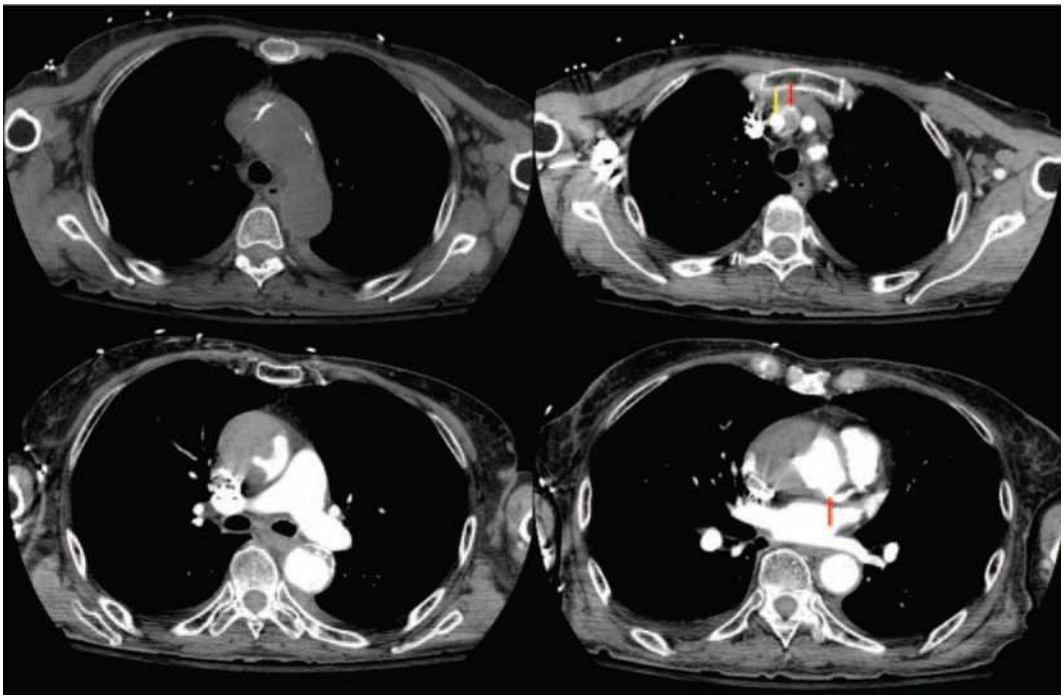

**Figura 7-11.** STÂNGA SUS . CT fără substanță de contrast care arată deplasarea evidentă a calcificării intimale în lumenul arcului aortic, indicând disecția hematomului intramural. DREAPTA SUS . CT cu substanță de contrast la nivelul vaselor arcului aortic, care prezintă un artefact striațional proeminent generat de contrastul prezent în vena subclaviculară dreaptă. Artera brahiocefalică are un lumen adevărat care se intensifică cu contrast *(săgeată galbenă)* și un lumen fals cu contrast mai mic (mai mare) *(săgeată roșie).* STÂNGA JOS . CT cu substanță de contrast care arată un lumen fals foarte mare în aorta ascendentă, cu o suprafață intimală foarte conturată. Aorta descendentă prezintă ateromatoză semnificativă cu calcificări intimale extinse și un tromb supraadiacent. DREAPTA JOS . CT cu substanță de contrast care arată cum lumenul fals se extinde până la 1 cm de originea arterei coronare principale stângi *(săgeată roșie).*

© ELSEVIER. Fotocopiar sin autorización es un delito.

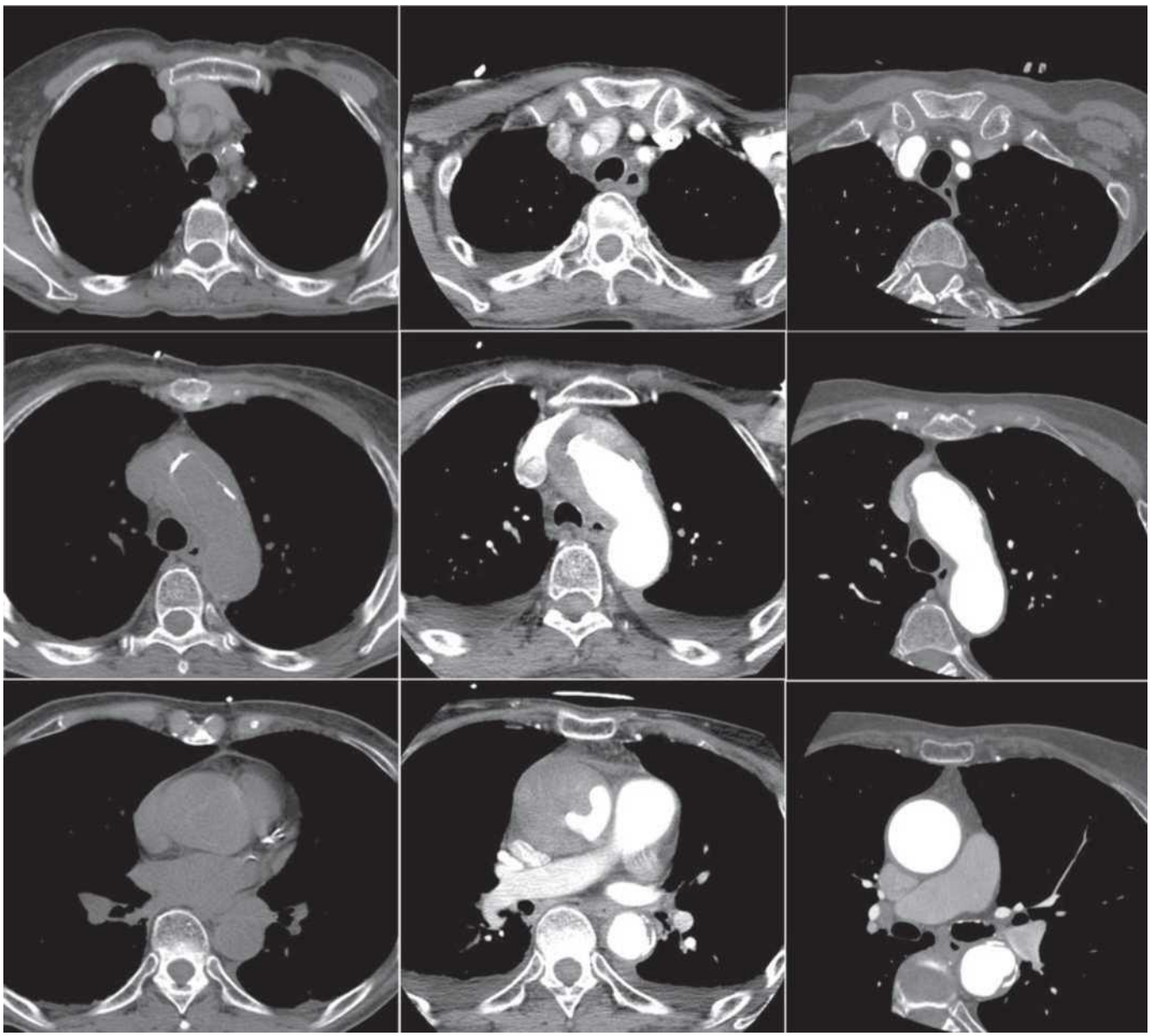

**Figura 7-12.** Tomografie computerizată la momentul disecției de aortă ca o complicație a plasării endoprotezei carotidiene ( STÂNGA ȘI CENTRU ) și 1 an mai târziu ( DREAPTA ). Se observă rezoluție completă a îngroșării marcate a peretelui aortic ascendent și a arterei brahiocefalice. Nu se identifică pseudoanevrisme. Calcificarea intimală nu mai este deplasată de îngroșarea murală.

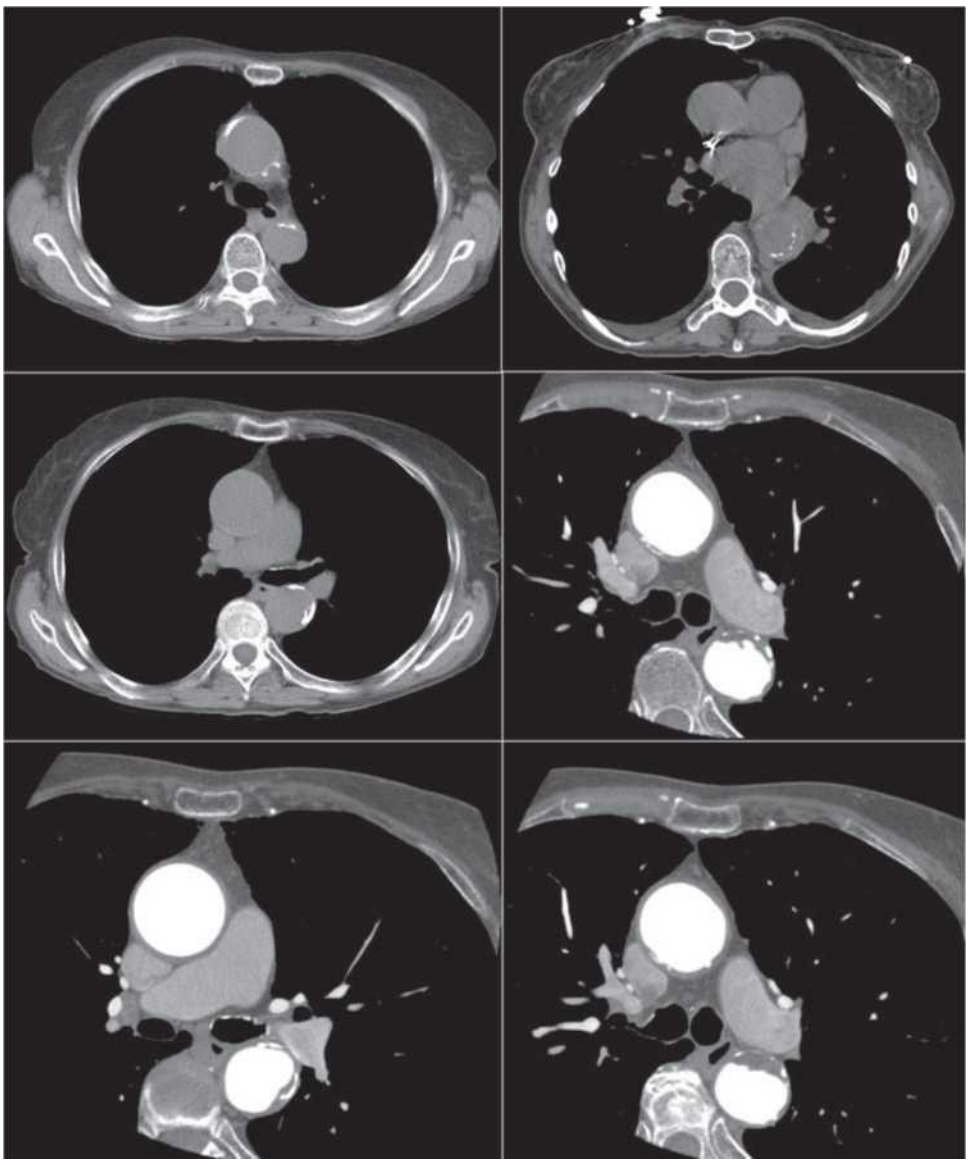

**Figura 7-13.** Tomografia computerizată fără substanță de contrast și cu substanță de contrast prezintă o varietate de modele de calcificare. STÂNGA SUS : Modelul de calcificare al aortei ascendente și descendente este frecvent în calcificarea intimală. DREAPTA SUS : Modelul de calcificare din aorta descendentă este tipic atunci când calcificarea intimală este deplasată prin îngroșare murală. CENTRU STÂNGA : Modelul de calcificare este complex deoarece este situat în două straturi distincte. Această imagine poate reprezenta deplasarea calcificării intimale spre suprafața mai luminală cu calcificarea fostului lumen fals în partea cea mai exterioară. CENTRU DREAPTA ȘI JOS : Contrastul delimitează țesuturile moi care acoperă ceea ce ar fi fost considerat o calcificare intimală tipică în aorta descendentă. Puținele puncte de calcificare din aorta ascendentă prezintă aspectul tipic al calcificării intimale. Localizarea mai externă a calcificării poate implica existența unui tromb deasupra plăcii intimale calcificate sau organizarea unei disecții distale anterioare, care acum s-a vindecat, cu calcificarea peretelui exterior al fostului lumen fals.

© ELSEVIER. Fotocopiar sin autorización es un delito.

CASO 5

**Anamnesis y exploración física**

- Varón de 70 años ingresado por dolor torácico intenso.
- Antecedentes médicos de derivación aortocoronaria (DAC) 8 años antes e hipertensión.
- Los marcadores miocárdicos iniciales (X3) fueron normales.

**Comentarios**

- Aunque inicialmente no estaba clara la causa del dolor torácico, las pruebas seriadas determinaron que se trataba de un síndrome coronario agudo (marcadores aumentaron hasta cinco veces los valores normales).
- El seudoaneurisma trombosado de la aorta ascendente se consideró una secuela de la DAC previa.
- Se asumió que la falsa luz que se extendía desde la aorta ascendente tenía relación con el pinzamiento para la DAC.

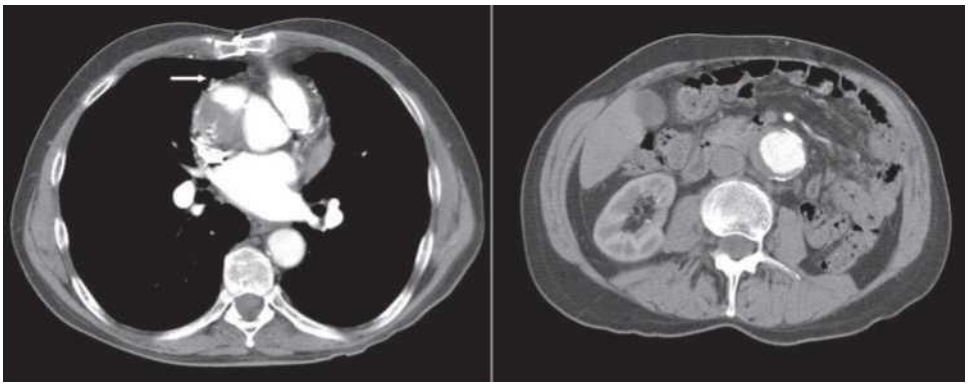

**Figura 7-14.** CT cu substanță de contrast. STÂNGA. Se observă o extensie complexă a aortei ascendente, prezentând o creștere parțială a contrastului. Se observă o ruptură intimală între lumenul adevărat și cel fals, care se intensifică cu substanță de contrast. Originea arterei coronare drepte pare separată de lumenul fals *(săgeată)*. DREAPTA. Anevrism de dimensiuni medii în aorta abdominală cu un tromb mural.

**Figura 7-15.** STÂNGA. Imagistica prin rezonanță magnetică coronală cu spin-echo arată o anomalie de dimensiunea unui ovul pe partea dreaptă a aortei ascendente, care pare să

corespundă unui tromb. DREAPTA . Aortografie cu gadoliniu. Artera coronară dreaptă își are originea într-o cavitate separată a aortei ascendente.

## CAZUL 6

**Istoric medical și examen fizic**

- Un bărbat în vârstă de 25 de ani cu stenoză aortică a dezvoltat sincopă recurentă de efort.
- Examenul fizic a fost compatibil cu stenoză aortică severă (puls sparos și tardiv, menținerea apexului, murmur tardiv la vârf și S4 ).
- Aria valvei aortice a măsurat 0,6 cm2, iar gradientul mediu a fost de 72 mmHg.
- Valva aortică era bicuspidă și se observa o dilatare a aortei ascendente.
- S-a efectuat o înlocuire a valvei aortice din cauza unei stenoze simptomatice severe.
- A fost externat după 6 zile și s-a simțit bine timp de 2 săptămâni înainte de a dezvolta dureri toracice severe cu presincopă.
- La examinare, prezenta șoc cu agitație, avea extremitățile reci și era livid.
- TA 75/- mmHg, FC 150 bpm, FR 24/min.
- Presiunile venoase au prezentat distensie pronunțată, iar tonurile cardiace mecanice au fost îndepărtate.

**Impresia clinică, tratamentul și rezultatul**

- Aortopatie legată de valva bicuspidă (dilatație)
- Disecție după SCA și ruptură în spațiul pericardic, mediastin și spațiul pleural stâng.
- Pacientul a fost supus unei intervenții chirurgicale de urgență pentru înlocuirea rădăcinii aortice și a aortei ascendente și a supraviețuit. Ruptura intimală a fost localizată la nivelul punctului de clampare pentru înlocuirea valvei aortice.

**Comentarii**

- Aortopatie legată de o valvă bicuspidă.
- DAA cauzat de aortopatie cu clampare recentă.

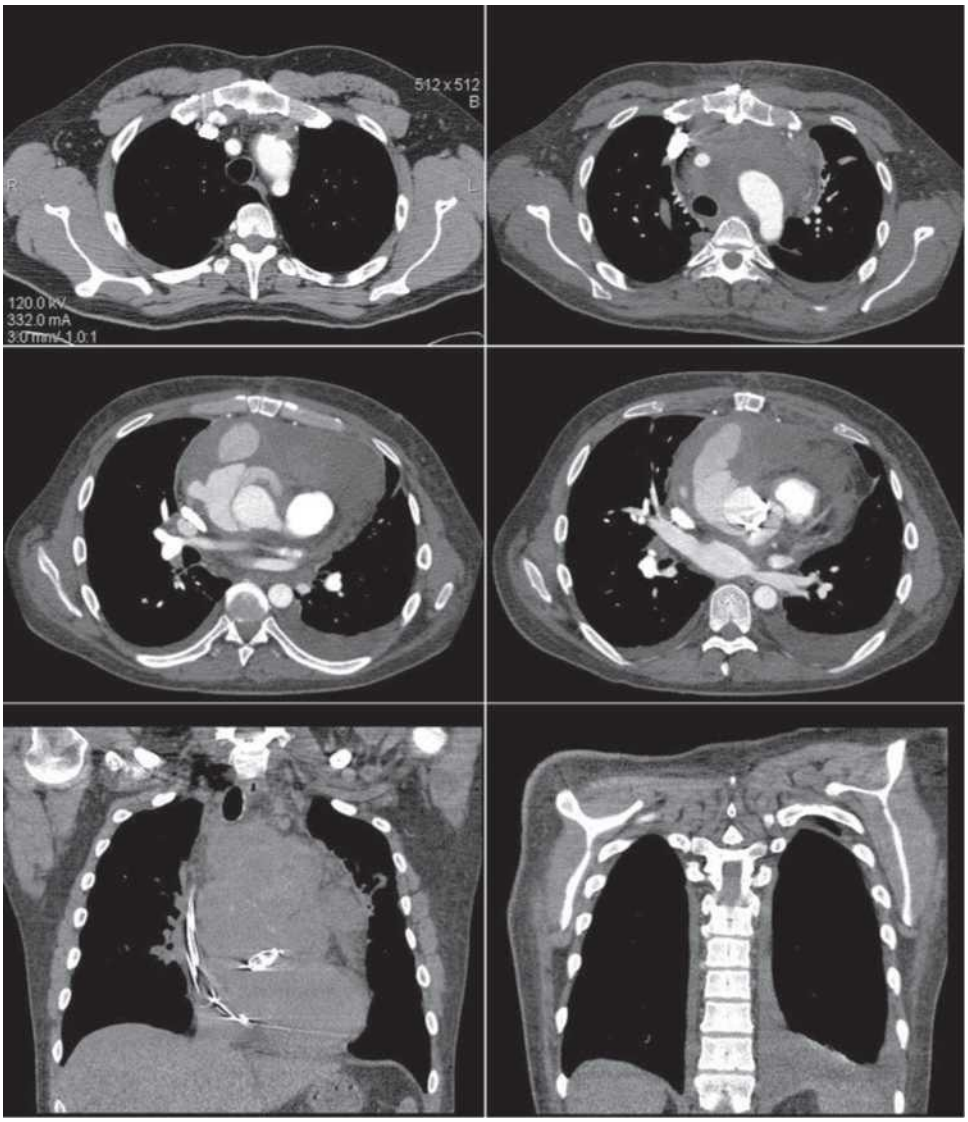


**Figura 7-16.** STÂNGA SUS . CT preoperator care arată un arc aortic mult mai lat decât aorta descendentă. DREAPTA SUS . S-a dezvoltat un hematom periaortic mare cu deplasare marcată a traheei, care s-a separat de aortă spre dreapta. CENTRU . CT cu substanță de contrast care arată ruptura rădăcinii aortice cu extravazare semnificativă de sânge cu substanță de contrast și o cantitate mare de tromb. JOS . CT coronal fără substanță de contrast care arată o masă mare de țesut moale (tromb și sânge) superioară valvei aortice mecanice și o efuziune pleurală stângă.

## Literatură

1. Januzzi JL, Sabatine MS, Eagle KA și colab.: Disecție aortică iatrogenă. Am J Cardiol 2002;89:623-626.

2. Sullivan KL, Steiner RM, Smullens SN și colab.: Pseudoaneurism al aortei ascendente după o intervenție chirurgicală cardiacă. Chest 1988;93:138-143.

© ELSEVIER. Fotocopiar sin autorización es un delito.

Această pagină a fost lăsată intenționat goală

CAPITOL

# Ateroscleroza aortică: plăci, resturi și obstrucție

## PUNCTE CHEIE

- Ateroscleroza aortică începe la vârste fragede și este de obicei cea mai prevalentă la nivelul aortei descendente proximale și al aortei abdominale.
- Extinderea aterosclerozei aortice se corelează cu extinderea bolii în alte paturi arteriale și cu riscurile asociate instrumentației.
- Plăcile pot crește suficient de mult pentru a provoca obstrucții și gradienți. Majoritatea obstrucțiilor sunt situate în cavitatea abdominală.
- Ateromul aortic este detectat folosind diverse tehnici radiologice , în special TEE și CT.
- Deplasarea intimală este un marker al unui proces patologic mural aortic, cum ar fi disecția și hematomul.

Ateroscleroza este un proces răspândit care afectează toate vasele arteriale, inclusiv aorta. În timp ce leziunile din arterele coronare se măsoară în milimetri, acestea ating dimensiuni centimetrice în aortă. Plăcile aterosclerotice din aortă pot, în unele cazuri, să devină suficient de mari pentru a îngusta lumenul și chiar a-l obstrua (o apariție mai frecventă în aorta abdominală mai mică), dar sunt mai importante ca markeri ai riscului de boală aterosclerotică generalizată (risc de boală coronariană [CAD] și accident vascular cerebral) și, de asemenea, ca markeri și mediatori ai riscului crescut în timpul procedurilor chirurgicale (bypass coronarian; cateterizarea arterei renale, aortei sau a inimii stângi; pompă intra-aortică cu balon). Este rar ca plăcile aterosclerotice să fie sursa trombozei aortice acute sau să provoace embolizarea trombului suprapus, a resturilor celulare sau a conținutului lor bogat în colesterol.

Extinderea ateromului aortic se corelează cu extinderea generală a ateromului și cu modificările altor paturi arteriale. Ateromul aortic produce, de asemenea, episoade clinice în interiorul aortei, provocând tromboză și embolizare distală a debriurilor, trombilor și colesterolului în interiorul aortei.

Ateroscleroza aortică începe cu o migrare a lipidelor intimale și subintimale între celulele endoteliale, ajungând în spațiul subintimal unde formează plăci moi care cresc în dimensiuni și devin mai complexe de-a lungul deceniilor. Acest proces nu se limitează la spațiul intimal și se extinde în medie în cazul plăcilor avansate.

Ateroscleroza aortică începe în primele etape ale vieții (Fig. 8-1).[1] La copii, sunt deja recunoscute dungi grase gălbui, bine definite, compuse din lipide, de obicei situate deasupra valvei aortice și în regiunea ductală a aortei. La adolescenți, dungile grase apar în jurul originii ramurilor vasculare. La adulții tineri, aceste dungi grase devin parțial fibrotice și cenușii (plăci fibrotice) cu o compoziție mai complexă și eterogenă, tipică aterosclerozei. La adulții vârstnici, plăcile devin mai complexe (calcificări, ulcerații și tromboze) cu o creștere în volum.

Din motive necunoscute, cea mai severă ateroscleroză este localizată în aorta abdominală, sub arterele renale. Printre motivele propuse se numără stresul hemodinamic local, subțirea peretelui și absența *vasa vasorum locale* . A doua cea mai severă localizare este aorta descendentă proximală și podeaua distală a arcului aortic. Aorta ascendentă este vasul cel mai puțin afectat de ateroscleroză, cu excepția diabeticilor și a hiperlipoproteinemiei de tip III.

## ( Calcificare aterosclerotică) A INTIMEI AORTICE

Calcificarea aterosclerotică aortică, o complicație a aterosclerozei, crește cu fiecare deceniu de viață, afectând majoritatea pacienților până la al nouălea deceniu (Fig. 8-2). Calcificarea este excepțional de bine vizualizată la tomografia computerizată (CT) fără substanță de contrast, dar poate fi detectată și...

© 2010. Elsevier España, S.L. Reservados todos los derechos

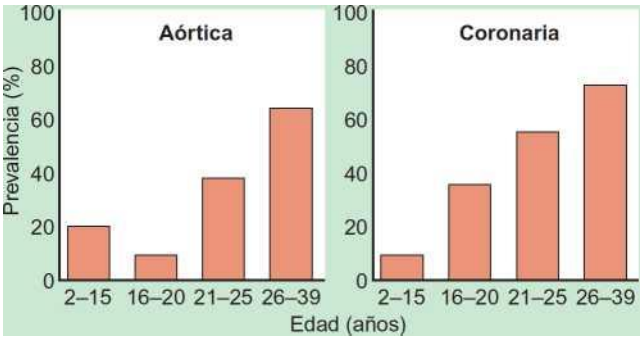


**Figura 8-1.** Ateroscleroza aortică începe în primii ani de viață și progresează, așa cum se arată în acest studiu efectuat pe 204 autopsii ale unor decese traumatice, de la vârsta de 2 ani până la 39 de ani. (Adaptat după Berenson GS, Srinivasan SR, Bao W și colab.: Asocierea dintre mai mulți factori de risc cardiovascular și ateroscleroza la copii și adulți tineri: Studiul Bogalusa Heart. N Engl J Med 1998;338:1650-1656. Drepturi de autor © [2001] Massachusetts Medical Society. Toate drepturile rezervate.)

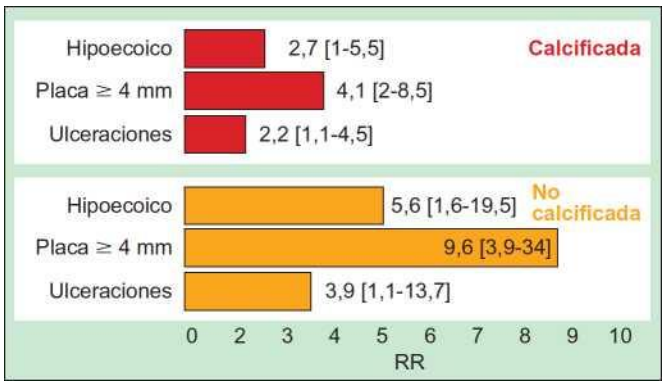


**Figura 8-2.** Ateroamele aortice necalcificate sunt asociate cu un risc crescut de accident vascular cerebral, așa cum se arată în acest studiu efectuat pe 334 de pacienți cu evenimente cardiovasculare, urmat de ecocardiografie transesofagiană timp de 2 până la 4 ani. RR, risc relativ. (Adaptat după Cohen A, Tzourio C, Bertrand B, et al: Morfologia plăcii aortice și evenimentele vasculare: un studiu de urmărire la pacienții cu accident vascular cerebral ischemic. Investigatorii FAPS. Studiul francez al plăcilor aortice în accidentul vascular cerebral. Circulation 1997;96:3838-3841.)

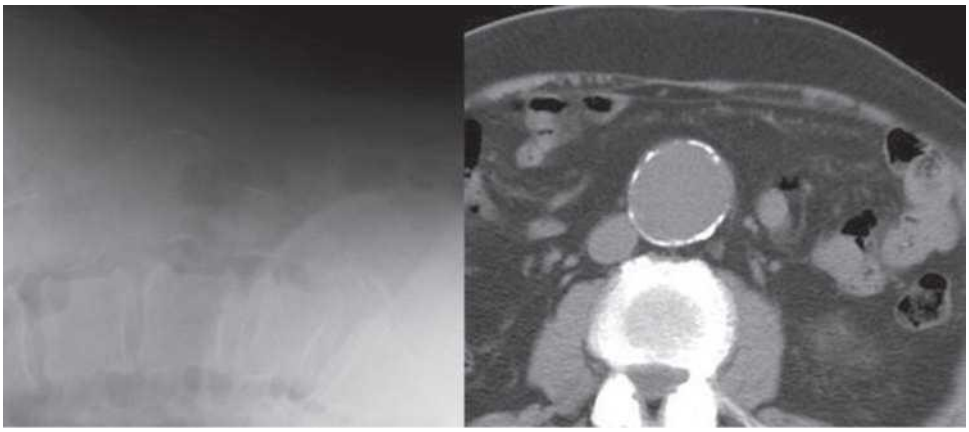

**Figura 8-3.** Vizualizarea prin radiografie simplă și tomografie computerizată fără substanță de contrast a unei ateroscleroze aortice (anevrism aortic abdominal). STÂNGA . O radiografie abdominală laterală mărită arată o calcificare prelombară care conturează un anevrism aortic abdominal clar. Dreapta . La același pacient, tomografia computerizată (fără substanță de contrast) arată o calcificare extinsă (aproape circumferențială) a anevrismului aortic abdominal.

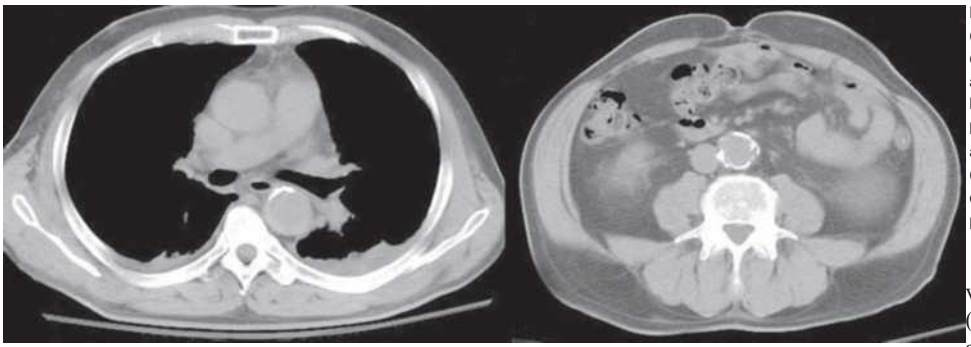

**Figura 8-4.** CT fără substanță de contrast. STÂNGA . Calcificare intimală a aortei toracice între orele 10 și 12. O îngroșare ușoară, în formă de semilună, a peretelui aortic se observă între orele 3 și 10, corespunzând unui hematom intramural. Acumularea de hematom este mai puțin probabilă într-un perete aortic puternic calcificat, așa cum se vede în această imagine. DREAPTA . Calcificare intimală a aortei abdominale. Observați complexitatea calcificării și heterogenitatea calciului din placă.

Pe radiografia simplă (radiografii toracice și prelombare), proiecția calcificării este situată departe de alte structuri (radioopică) (Fig. 8-3 până la 8-7). Radiografiile toracice posteroanterior detectează adesea calcificarea intimală în partea distală a arcului aortic (protuberanța aortică); această zonă a aortei este adesea aterosclerotică și este clar separată de coloana vertebrală.

Un risc dublu de deces cardiovascular se observă la pacienții sub 65 de ani care prezintă calcificare aterosclerotică a aortei. Unele studii au demonstrat o creștere de șapte ori a mortalității atunci când calcificarea aortică este prezentă la pacienții mai tineri.2

S-a sugerat că ateroamele aortice pot fi clasificate deoarece sunt vizualizate în studiile radiologice, iar riscul (CAD, accident vascular cerebral) aproximează extinderea lor, cu excepția vârstnicilor.3,4 În cea mai robustă serie, ateromul aortic a prezentat o sensibilitate de 90% cu o specificitate de 90%, o valoare predictivă pozitivă de 95% și o valoare predictivă negativă de 82% pentru prezicerea riscului de CAD. La pacienții cu vârsta peste 70 de ani, ateromul aortic nu a prezis riscul de CAD (a fost observat la 12 din 13 pacienți cu CAD și la 9 din 10 fără aceasta). Absența ateromului aortic se corelează cu absența CAD la angiografie.5 Extinderea ateromului aortic se corelează cu riscul de accident vascular cerebral în cazul bypass-ului coronarian ;

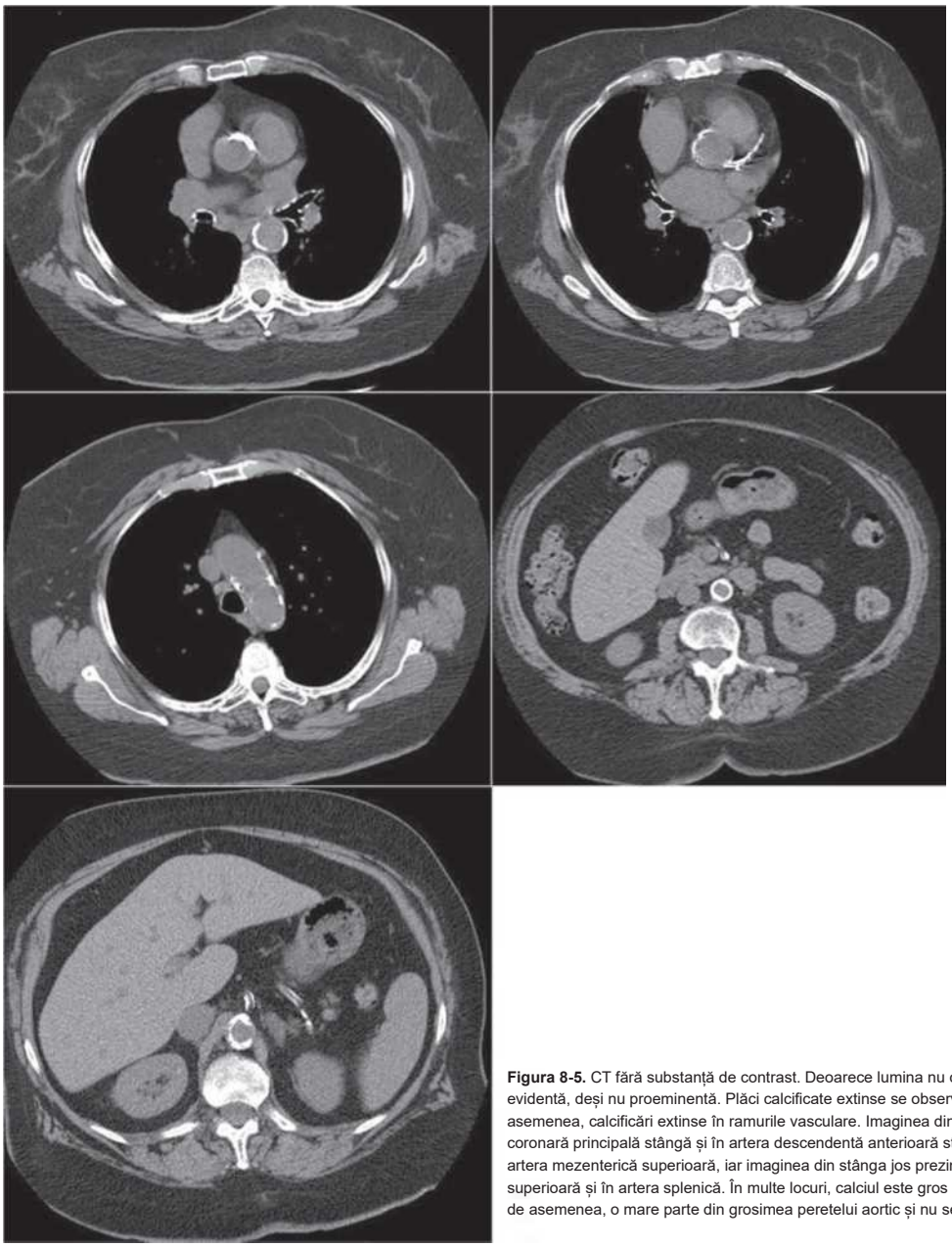

**Figura 8-5.** CT fără substanță de contrast. Deoarece lumina nu conține substanță de contrast, calcificarea intimală este evidentă, deși nu proeminentă. Plăci calcificate extinse se observă în toată aorta toracică și abdominală. Există, de asemenea, calcificări extinse în ramurile vasculare. Imaginea din dreapta sus prezintă plăci calcificate în artera coronară principală stângă și în artera descendentă anterioară stângă. Imaginea din centru dreapta prezintă calciu în artera mezenterică superioară, iar imaginea din stânga jos prezintă depozite extinse de calciu în artera mezenterică superioară și în artera splenică. În multe locuri, calciul este gros sau aproape circumferențial. Placa calcificată implică, de asemenea, o mare parte din grosimea peretelui aortic și nu se limitează la intimă.

Din cei 268 de pacienți care au fost supuși acestei proceduri, accidentul vascular cerebral a apărut la 11,6% dintre cei cu plăci în arcul aortic mai mari de 5 mm.[6]

Deși ateroscleroza aortică apare în tandem cu boala coronariană (CAD), până în prezent nu au fost efectuate studii randomizate prospective, la scară largă, bazate pe prezența, absența sau extinderea aterosclerozei aortice care să fi evaluat direct vreo intervenție și criteriile de rezultat clinic asociate. Cu toate acestea, identificarea ateromului aortic la un pacient neobișnuit anterior cu ateroscleroza ar trebui să justifice implementarea imediată a măsurilor generale de prevenție secundară și să ridice îngrijorări cu privire la riscul crescut de instrumentare aortică dacă se observă un tromb supra-adiacent.

A fost propus un sistem de gradare care utilizează TEE pentru ateromul aortic: [3]

- Gradul 1: zonă intimă normală.
- Gradul 2: placă minimă.
- Gradul 3: placă neregulată crescută < 5 mm.
- Gradul 4: placă proeminentă complexă >5 mm, cu ulcerație și densitate calcifică.

© ELSEVIER. Fotocopiar sin autorización es un delito.

**Figura 8-6.** Fluoroscopie/aortografie. De-a lungul pereților aortei abdominale sunt prezente plăci groase, neregulate, calcificate. Calcificări de tip cale ferată ale arterei splenice (stânga) sunt observate la același pacient ca în Figura 8-5. Se observă, de asemenea, un mic anevrism al aortei abdominale.

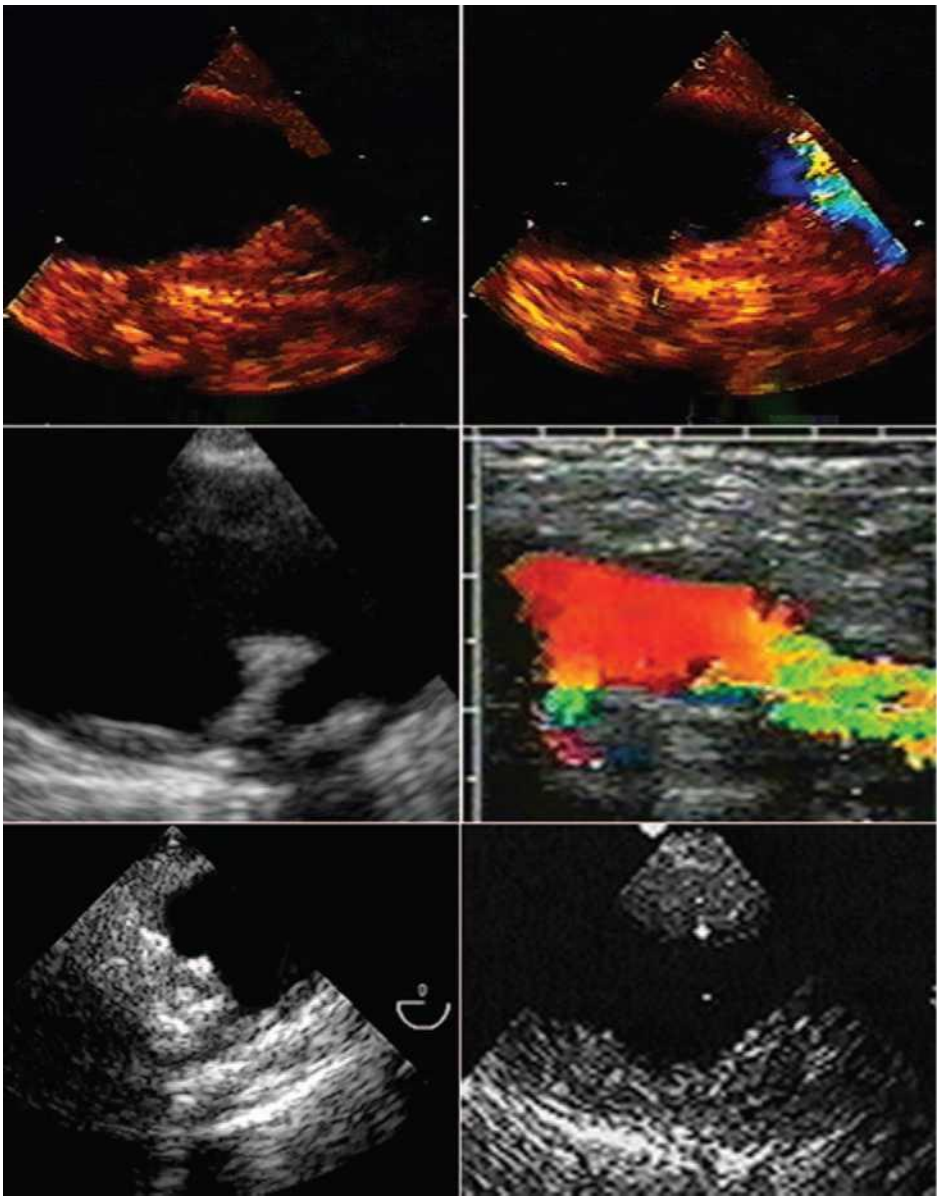

**Figura 8-7.** Ecografie și ecocardiografie transesofagiană (ETE) a aterosclerozei aortice. SUS . Vederi ETE longitudinale ale aortei medio-descendente care prezintă plăci groase pe ambii pereți, proeminente în lumen. Cartografierea Doppler color arată turbulențe datorate accelerării fluxului. S-a observat un gradient de 50 mmHg. CENTRU STÂNGA . ETE a unei plăci înclinate, de tip raft, care protrude rigid în lumenul aortic. Deși a produs turbulențe, nu s-a observat niciun gradient. CENTRU DREAPTA . Ecografie abdominală a aortei abdominale inferioare. O placă groasă este observată în partea dreaptă a imaginii, împreună cu accelerarea fluxului de la placa stenozantă. STÂNGA JOS . Vedere ETE transversală a aortei medio-descendente. Se observă o placă mare, calcificată, dar se pare că a avut loc remodelarea Glagov în arteră pentru a păstra lumenul. DREAPTA JOS . Proiecție longitudinală a unei ETE a aortei toracice. Există o placă groasă de-a lungul ambilor pereți.

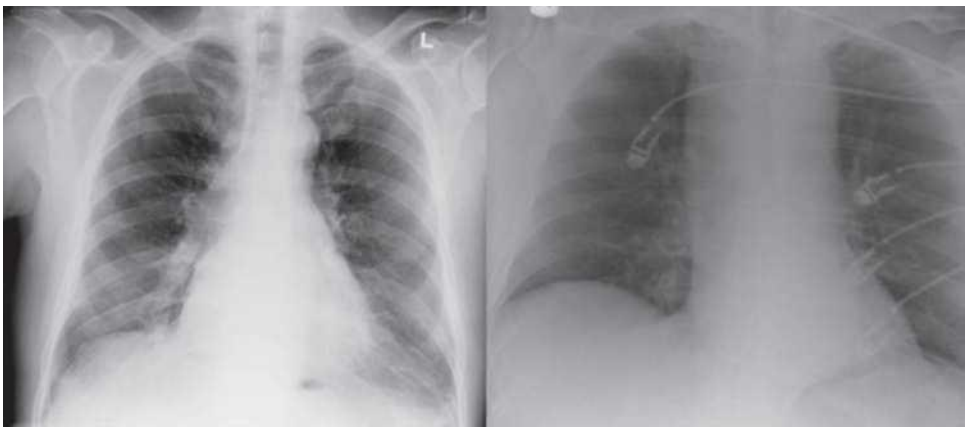

**Figura 8-8.** STÂNGA . O placă intimală calcificată bine definită se observă în arcul aortic distal, o localizare frecventă pentru ateroscleroza aortică. DREAPTA . Ateromul calcificat în intima aortică este un marker al localizării intimale. La radiografia toracică posteroanterioră, o distanță >0,5 sau >1 cm între calcificarea intimală și peretele extern al aortei este un semn al unei îngroșări mai vechi a peretelui aortic, dar este, de asemenea, utilă și compatibilă cu disecția acută (sau hematom intramural, ca în acest caz).

# Yo OBSTRUCȚIA ATEROSCLEROTICĂ A AORTEI

Obstrucția porțiunii proximale sau în apropierea originii ramurilor aortei (artera coronară principală stângă, artera coronară dreaptă, vasele arcului, vasele splanhnice și renale) este mult mai frecventă decât obstrucția aortei în sine.

Cea mai frecventă localizare a obstrucției aterosclerotice este bifurcația aortoiliacă, deoarece este cea mai îngustă parte a aortei și cea mai susceptibilă la ateroscleroză. Obstrucția aortică nu apare de obicei la alte niveluri. Deoarece ateroscleroza nu se limitează la aortă, există o mortalitate asociată semnificativă din cauza bolilor coronariene, a bolilor cerebrovasculare și a bolilor renovasculare.

Obstrucția aterosclerotică a bifurcației aortoiliace este mult mai frecventă la bărbați, în special în timpul celei de-a șasea decade de viață, și la cei cu mai mulți factori de risc pentru boala coronariană (CAD), în special fumatul. René Leriche a descris obstrucția aortică inferioară și este numită după el sub numele de sindromul Leriche; tabloul clinic obișnuit include claudicația părții lombare, a feselor și a coapselor, precum și impotența. Deși leziunea cauzată de obstrucția aterosclerotică a aortei este în general stabilă clinic, prezența simptomelor de claudicație severe și debilitante ar trebui să determine luarea în considerare a revascularizării chirurgicale folosind cele mai fiabile și tolerabile metode.

## Coarctație abdominală (sindromul aortic mediu)

Coarctația abdominală, numită și sindrom de aortă medială, este o cauză rară, dar corectabilă chirurgical, de hipertensiune arterială severă, rezultând din diverse mecanisme. Poate fi cauzată de coarctație congenitală sau aortită vindecată (cicatrizată). Dacă este congenitală, poate fi asociată cu hipoplazia ramurilor aortei abdominale, ceea ce explică asocierea frecventă cu boala renovasculară și hipertensiunea arterială. Suflurile lombare sau ombilicale, hipertensiunea arterială și pulsul femural diminuat sunt manifestări frecvente.

## Cauzele obstrucției aortice distale acute

- Tromboză.
- Embolizarea unui tromb de volum mare:
  - Din inimă: nivel atrial, din cauza fibrilației atriale; nivel ventricular din cauza anevrismului sau infarctului.
  - Din cauza trombozei aortei mai proximale.
- Disecție acută.
- Traumă.

Ischemia acută a membrelor inferioare se prezintă în mod clasic cu cinci simptome: paloare, absența pulsului, parestezii, paralizie și durere. Tratamentul are ca scop menținerea viabilității membrelor, abordarea cauzei subiacente și rezolvarea complicațiilor.

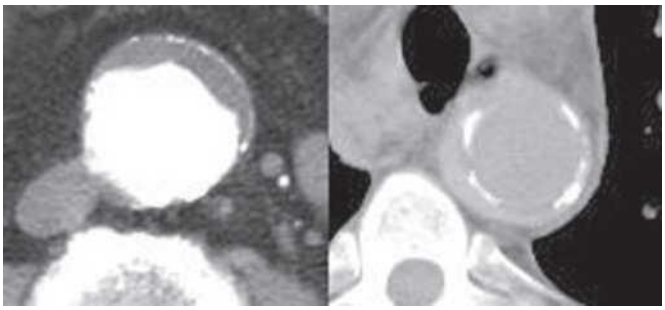

**Figura 8-9.** Ateromul calcificat al intimei aortice este un marker al localizării intimale. STÂNGA . CT cu substanță de contrast arată un anevrism aortic abdominal cu îngroșare anterioară care corespunde clar unui tromb mural, având în vedere calcificarea intimală clară, care permite localizarea acestuia. DREAPTA . CT fără substanță de contrast. Aorta toracică prezintă o îngroșare a peretelui din cauza unui hematom intramural, deoarece deplasarea luminală a intimei este delimitată de calcificarea acesteia.

## ATEROM CALCIFICAT AL INTIMEI AORTICE CA MARKER AL LOCALIZĂRII INTIMALE

Când este calcificat, ateromul intimal este recunoscut pe radiografiile abdominale și toracice, ecocardiografia transesofagiană (ETE) și tomografia computerizată (CT) (Fig. 8-8 și 8-9). În unele cazuri, recunoașterea calcificării intimale ajută la rezolvarea îndoielilor cu privire la modificările patologice observate radiologic în aortă, deoarece calcificarea marchează localizarea intimală. Deplasarea luminală a calcificării este un marker fiabil al unui *proces mural,* cum ar fi disecția sau hematomul intramural. În schimb, un tromb mural *acoperă* calcificarea intimală.

© ELSEVIER. Fotocopiar sin autorización es un delito.

## CAZUL 1

**Anamneză**

- Un bărbat fumător, în vârstă de 44 de ani, cu dislipidemie, prezintă un atac ischemic tranzitoriu (AIT).
- O angiografie anterioară efectuată din cauza simptomelor atipice și a datelor confuze din studiile de perfuzie identificase o boală la limita semnificației într-o singură arteră coronară (circumflexă).
- Constatări normale la examinare. ECG normal (ritm sinusal).

Nu a fost detectată nicio cauză a emboliei. A fost solicitată o ecocardiografie transesofagiană (ETE) pentru a evalua cauzele criptogene.

**Comentarii**

- Ateroscleroză generalizată cu afectarea arborelui coronarian și a aortei, care apare în proporții similare (ușoare): ateroscleroză limitată la aortă asociată cu boală coronariană limitată.
- Absența ulcerelor sau trombilor ca complicație a aterosclerozei aortice.
- Cauza AIT a rămas necunoscută.

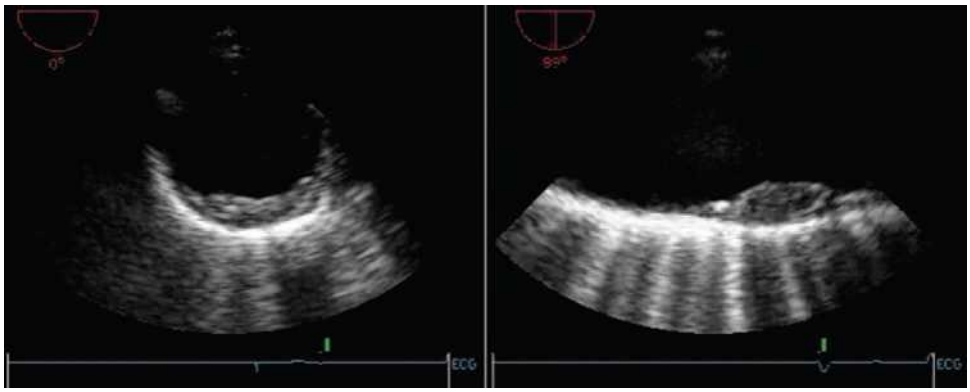


**Figura 8-10.** ETE. STÂNGA . Imagine transversală a treimii medii a aortei descendente. Placa este limitată la o parte a aortei. DREAPTA . Imagine longitudinală a treimii medii a aortei descendente. Este vizibilă o placă bine definită, cu aspect eterogen; alte zone ale intimei aortice nu conțin placă și nici nu prezintă îngroșare intimală.

## CAZUL 2

**Anamneză**

- Bărbat în vârstă de 73 de ani, cu angină pectorală de gradul III.
- Fost fumător cu hipertensiune arterială cronică și diagnostic recent de diabet zaharat de tip 2.
- O angiografie coronariană recentă a relevat boală trivasculară cu anatomie precară pentru revascularizare.
- A avut fibrilație atrială de durată necunoscută.
- S-a solicitat o ecocardiografie transesofagiană (TEE) pentru a exclude un cheag în apendicele atrial stâng, ca parte a unei strategii de cardioversie precoce.

**Comentarii**

- Boală coronariană avansată asociată cu plăci aterosclerotice extinse la nivelul aortei ascendente (care are un aspect mai agravat) și descendente (care are un aspect mai bun).
- Ateroscleroză generalizată severă cu afectarea arborelui coronarian și a aortei, care apare în proporții similare.
- Absența ulcerelor sau trombilor ca complicație a aterosclerozei aortice.
- Cardioversie electrică necomplicată.

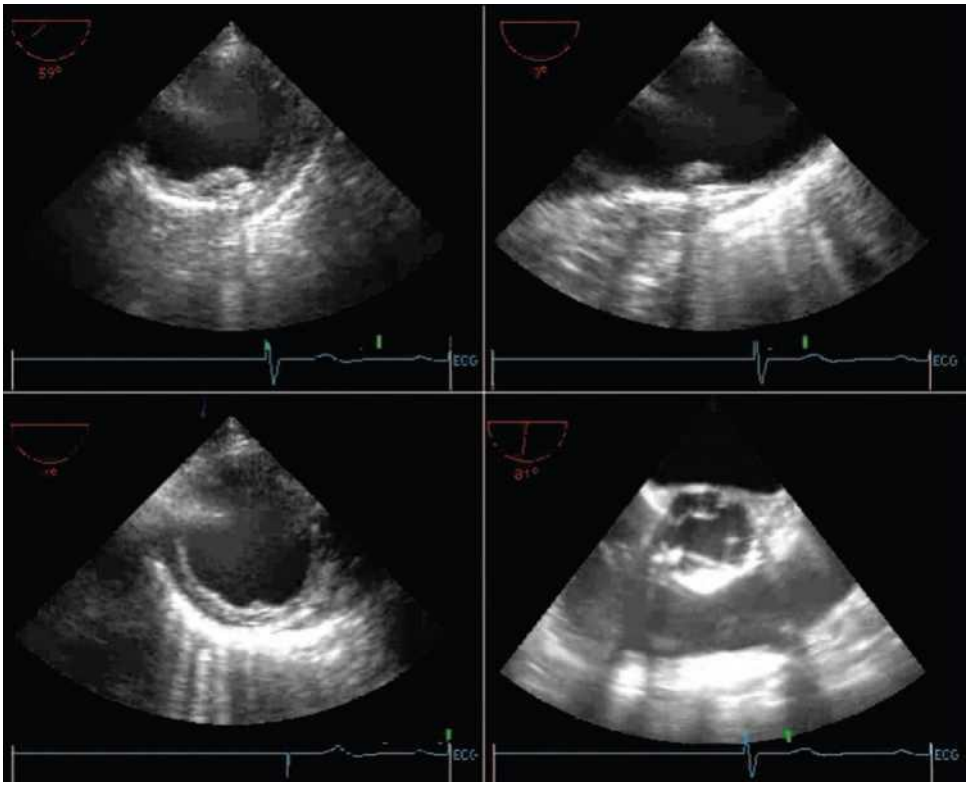


**Figura 8-11.** ETE. STÂNGA SUS . Proiecție orizontală a aortei descendente. O placă groasă este vizibilă pe peretele lateral al aortei descendente. DREAPTA SUS . Proiecție orizontală a arcului aortic. O placă groasă este vizibilă pe peretele anterior al arcului aortic distal. STÂNGA JOS . Proiecție orizontală a aortei descendente, care prezintă, de asemenea, o placă groasă pe peretele lateral. DREAPTA JOS . Valvă aortică în secțiune transversală. Scleroza valvei aortice, tipică pacienților cu ateroscleroză extinsă a aortei, este vizibilă.

## CAZUL 3

**Anamneză**

- Femeie în vârstă de 66 de ani, supusă unui bypass femuropopliteu pentru ischemie stabilă a membrelor inferioare.
- Pacientul era hipertensiv și fumător.
- S-au auscultat sufluri la nivelul arterelor femurale și carotide.

**Comentarii**

- Ateroscleroză extinsă a aortei asociată cu boală vasculară periferică extinsă.
- O parte din hipertensiune arterială s-a datorat îngustării aortei toracice (cateterismul cardiac a identificat ulterior un gradient de 40 mmHg) și o altă parte conducerii rapide a undei pulsului de către aorta puternic aterosclerotică (rigidă).

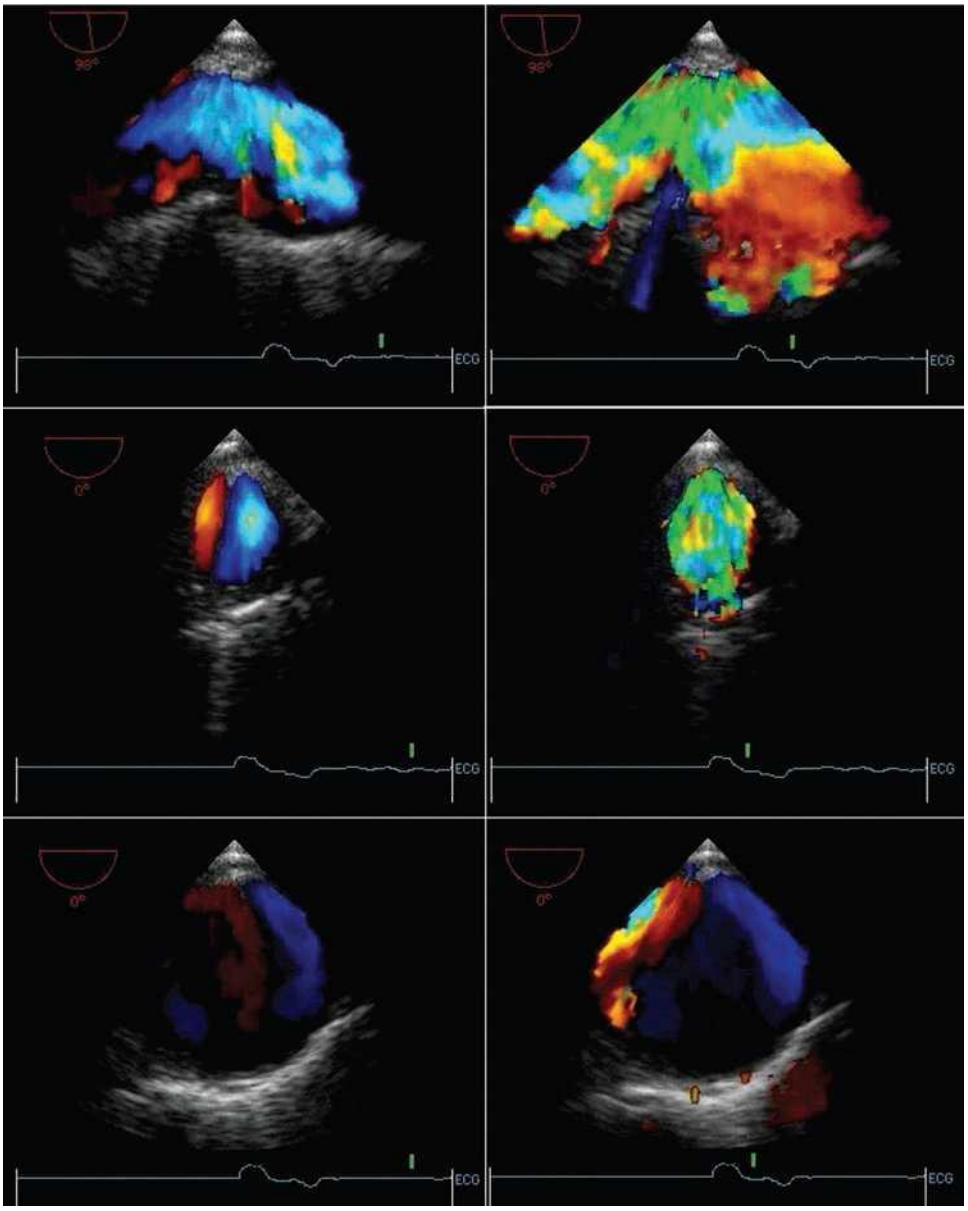


**Figura 8-12.** STÂNGA . Diastolă. DREAPTA . Sistolă. SUS . Proiecții longitudinale ale treimii medii a aortei descendente. CENTRU . Proiecții transversale ale treimii medii a aortei descendente la locul îngustării maxime. Se recunoaște o placă circumferențială care îngustează lumenul aortic, cu o ușoară centură. În timpul sistolei, există o accelerare a fluxului în punctul de stenoză maximă, dar nu și o accelerare a fluxului diastolic, ceea ce este compatibil cu stenoza ușoară. JOS . Proiecție transversală a aortei mai distale. Lumenul este mai mare, iar jetul sistolic accelerat de la stenoza ușoară mai proximală este disipat de peretele medial.

magnetică (RMN) ca parte a unei evaluări a hipertensiunii arteriale. Prezența unei dureri ușoare în zona lombară și constatările neconcludente ale RMN-ului au ridicat suspiciunea unui hematom aortic intramural, iar pacienta a fost transferată pentru o evaluare suplimentară.

- Istoricul pacientului includea mai mult de 7 ani de hipertensiune arterială (4 ani cu hipertensiune arterială rezistentă) și două crize hipertensive anterioare.
- Studiul cauzelor secundare ale hipertensiunii arteriale a fost negativ.
- Funcția renală s-a înrăutățit, dar nu s-a constatat nicio boală vasculară renală.
- Anemie tranzitorie inexplicabilă.

**Examen fizic**

- Tensiune arterială până la 295/77 mmHg, FC 70 bpm (normală).
- Absența edemului sau a distensiei venei jugulare.
- Vârful ușor mărit și deplasat permanent.
- S $_1$ normal, A $_2$ /S $_2$ accentuat; prezența lui S $_4$ .
- Absența murmurelor.

**Tratament și evoluție**

- Masa a fost îndepărtată chirurgical printr-o toracotomie stângă.
- Intervenția chirurgicală nu a produs complicații, cu excepția embolizării unui fragment identificat în cadrul ETE intraoperator.
- Nu au existat efecte de durată ale emboliei.
- Histologia a evidențiat un tromb calcificat nespecific, fără semne de aortită.

## CAZUL 4

**Anamneză**

- O femeie în vârstă de 49 de ani a fost supusă unei imagistici prin rezonanță

► A fost descoperită o mutație asociată cu mutații frecvente ale protrombinei.

► În perioada postoperatorie, tensiunea arterială s-a normalizat, funcția renală a rămas normală, iar claudicația s-a ameliorat.
► Ecografia dublă a membrului inferior a identificat o stenoză superficială a arterei femurale mai semnificativă pe partea stângă decât pe partea dreaptă.

**Comentarii**

► Hipertensiunea arterială a fost cauzată de obstrucția aortică cauzată de masă.

► Masa ar putea corespunde unui tromb calcificat asociat cu mutația trombinei și posibil inițiat de o placă aterosclerotică.
► RMN-ul nu a vizualizat masa calcificată.

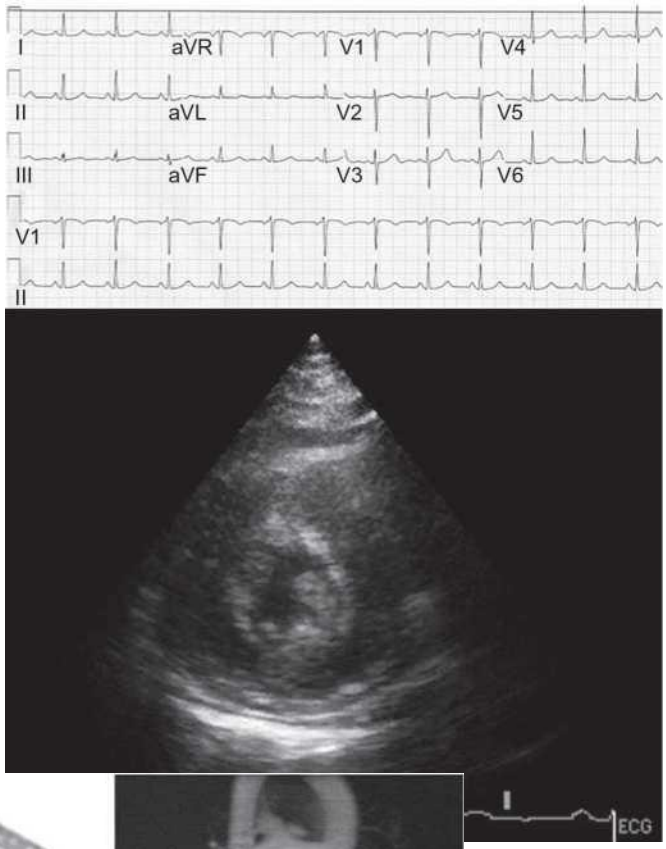


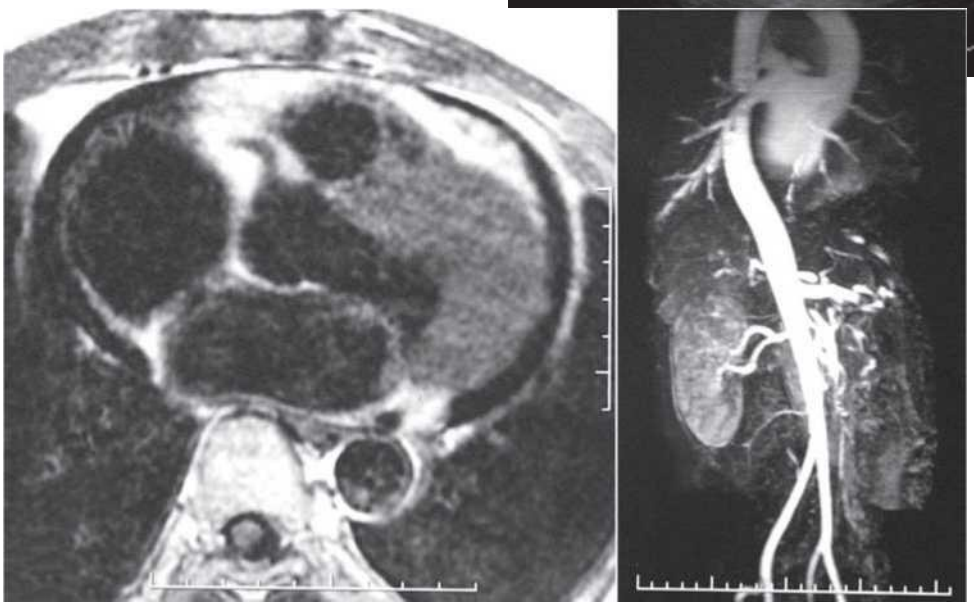

**Figura 8-13.** Deși ECG-ul ( SUS ) nu indică hipertrofie ventriculară stângă, este prezentă o hipertrofie concentrică severă, compatibilă cu hipertensiunea cronică ( JOS ). Sensibilitatea ECG-ului pentru hipertrofia ventriculară stângă este de numai 50%.

**Figura 8-14.** STÂNGA . RMN cardiac cu eco spin care prezintă hipertrofie ventriculară stângă proeminentă. Diametrul aortei retrocardiace este normal. Sunt prezente anomalii sau artefacte în aorta retrocardiacă. RMN-ul este insensibil la calciu și a evidențiat slab leziunea puternic calcificată. DREAPTA . Angiografie RMN a aortei inferioare și a arterelor renale. Aortă normală în porțiunile vizualizate. Leziunea a fost localizată în regiunea aortei imediat superioară segmentului vizualizat. Nu este prezentă stenoză a arterei renale.

© ELSEVIER. Fotocopiar sin autorización es un delito.

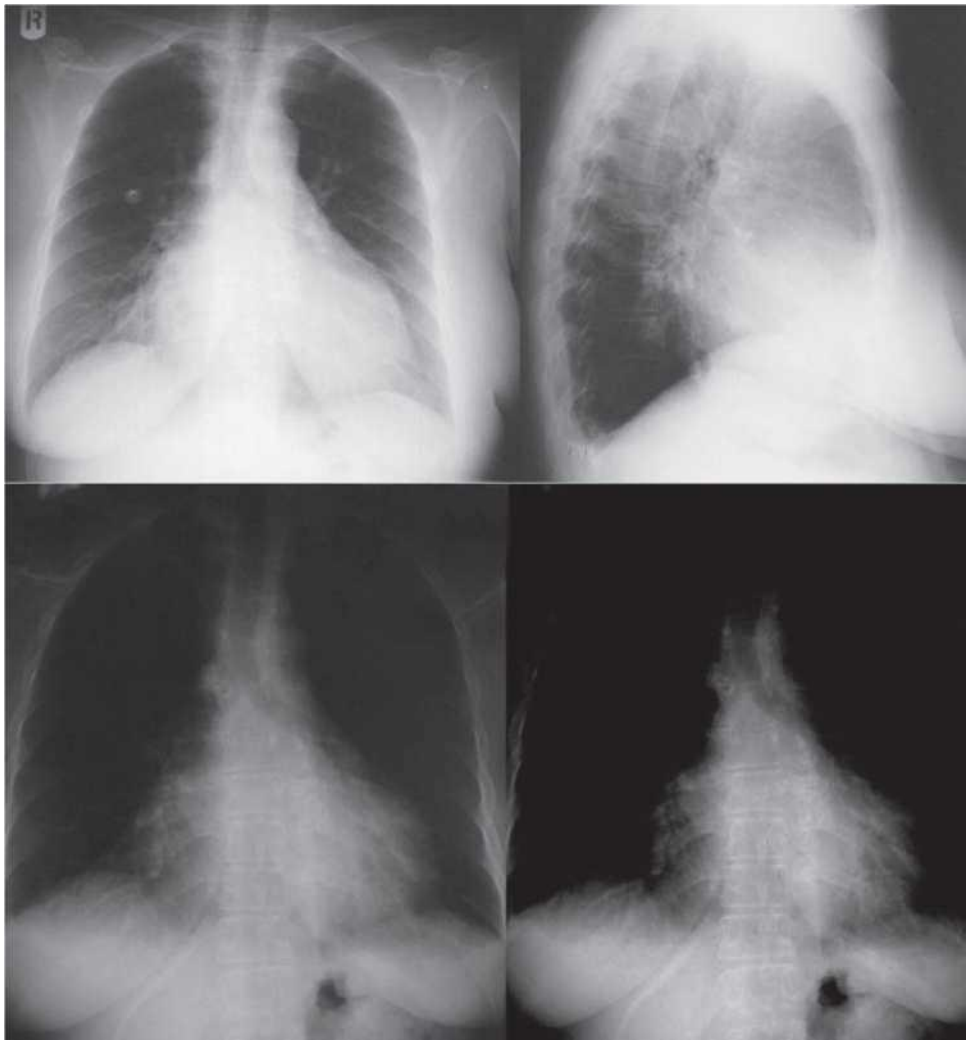

**Figura 8-15.** Radiografii toracice. Radiografii SUPERIOARE . Radiografii posteroanterior și laterale. Se observă cardiomegalie ușoară din cauza hipertrofiei ventriculare stângi cu mărire a atriului stâng. Cu penetrare normală, nu s-a observat calcificare, mărire sau altă anomalie a aortei. INFERIOARE . Proiecții cu penetrare mai mare: Calcificarea retrocardiacă se observă lateral față de coloana vertebrală. Umbra inimii a ascuns calcificarea în proiecția posteroanterioră, iar coloana vertebrală a ascuns-o în proiecția laterală.

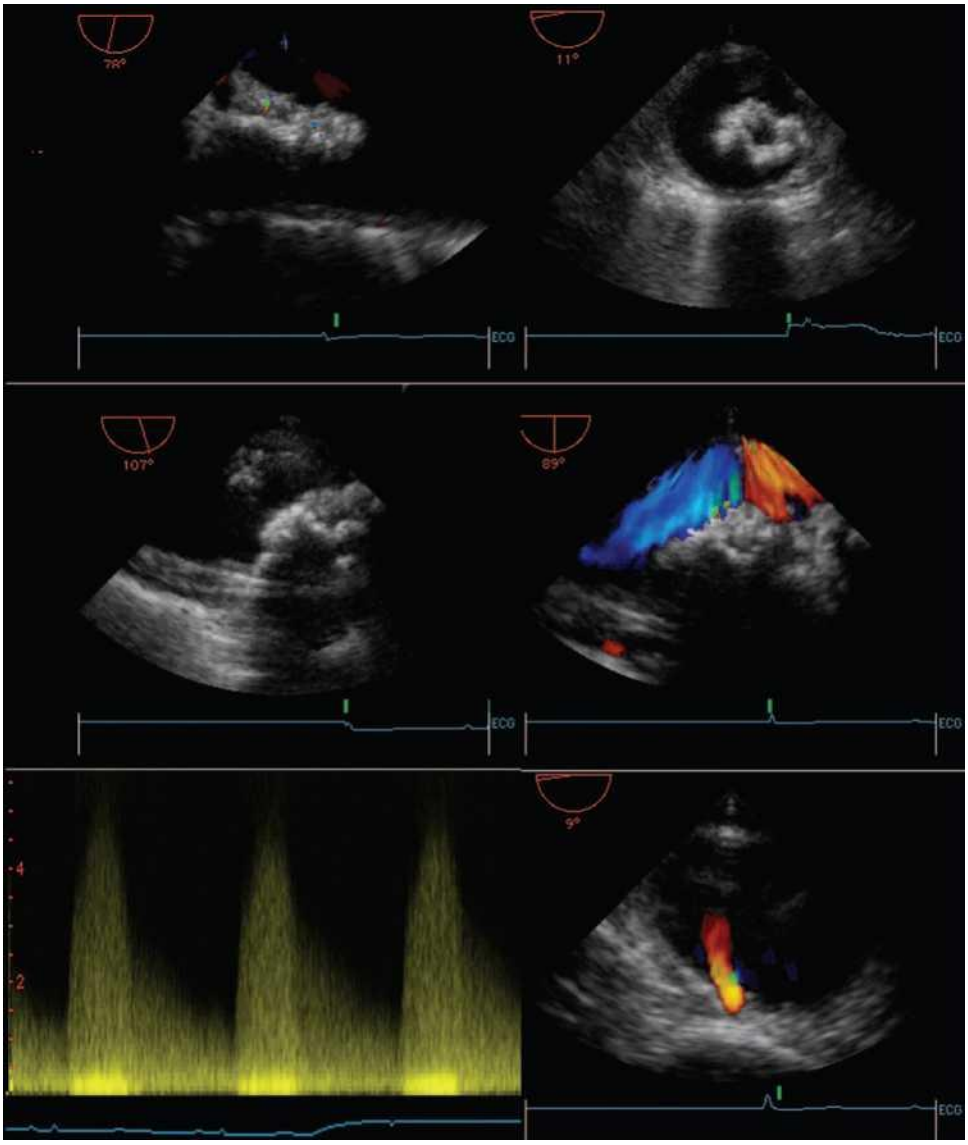


**Figura 8-16.** ETE. STÂNGA SUS . Proiecție longitudinală a treimii medii a aortei retrocardiace descendente, care prezintă o placă asemănătoare unui platou mare, rigid, care proeminează în aortă. DREAPTA SUS . Secțiune transversală în treimea superioară a leziunii, care prezintă masa din lumen. Peretele aortic este normal în restul lumii. CENTRU . La capătul inferior al leziunii, masa este mai mare și ocupă un procent mai mare din lumen. STÂNGA JOS . Imagine Doppler spectrală a fluxului prin leziune. Se observă o accelerare semnificativă a fluxului în cea mai îngustă parte a leziunii. Se observă un gradient sistolic și diastolic, tipic pentru o fiziopatologie similară cu coarctația. Gradientul sistolic maxim este de aproximativ 135 mmHg. DREAPTA JOS . Cartografiere Doppler color a fluxului distal de leziune. Se observă refluxul în lumen distal de leziune, în concordanță cu colateralizarea și cronicizarea leziunii obstructive.

**Figura 8-17.** CT fără substanță de contrast. STÂNGA ȘI CENTRU . În aorta retrocardiacă se observă o masă calcificată, care este mai îngustă superior și mai voluminoasă sub porțiunea superioară.

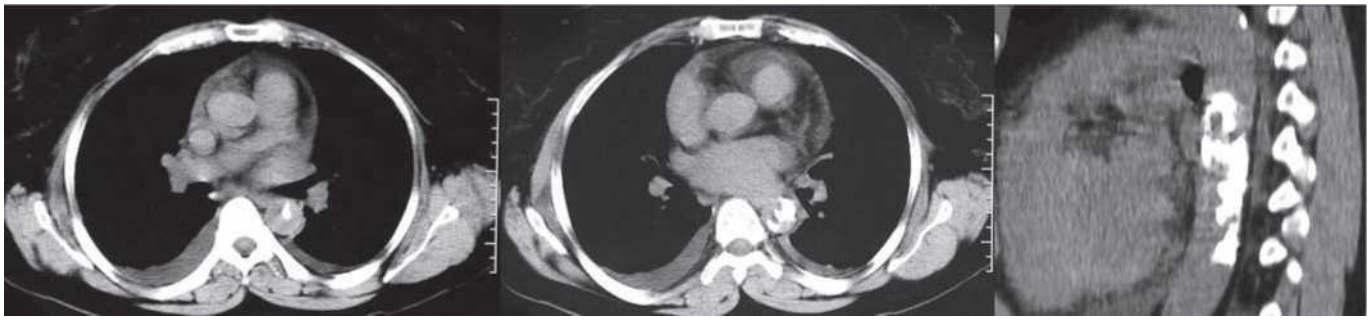

Se observă mici revărsate pleurale. Nu se observă alte mase. DREAPTA . După cum se arată în imaginea sagitală, aproape întreaga lungime a aortei retrocardiace conține o masă calcificată complexă, neregulată.

© ELSEVIER. Fotocopiar sin autorización es un delito.

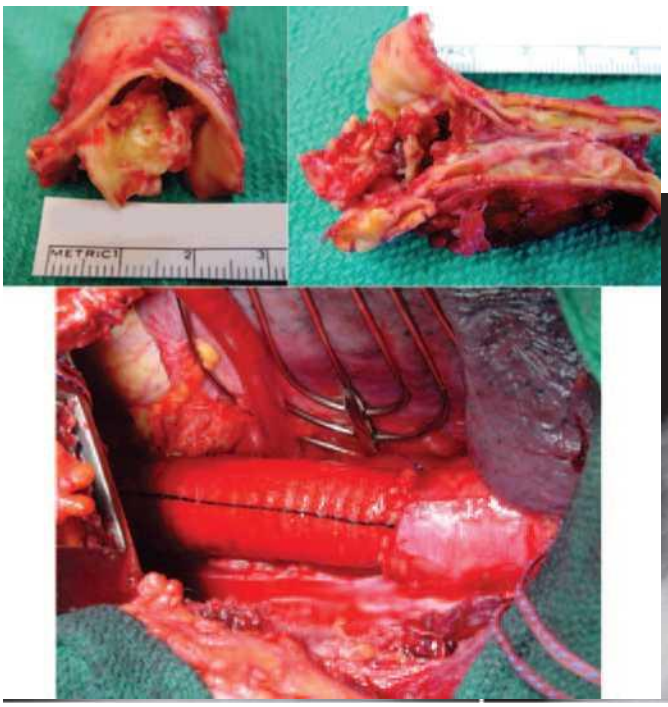

**Figura 8-18.** SUS . Specimen chirurgical. Este prezentat capătul superior al masei asemănătoare coralului din interiorul aortei rezecate. JOS . O grefă tubulară de interpoziție Dacron a înlocuit segmentul afectat al aortei descendente.

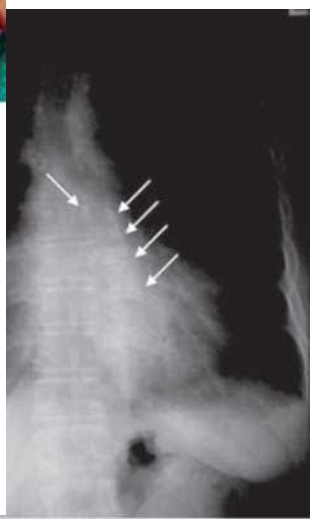

**Figura 8-19.** STÂNGA . Radiografia toracică originală oferă puține dovezi concludente ale anomaliilor aortice. DREAPTA . Radiografia toracică originală cu penetrare excesivă, care arată o probabilă masă calcificată în spatele inimii și nu deasupra coloanei vertebrale.

## CAZUL 5

**Anamneză**

- Un bărbat în vârstă de 53 de ani, cu antecedente de boală coronariană și boală vasculară periferică, s-a prezentat cu dureri toracice ischemice intense și opresive.
- Antecedente anterioare de comisurotomie mitrală chirurgicală.
- Pacientul avea hipertensiune arterială și dislipidemie fără diabet și era un fumător înrăit.

**Examen fizic**

- Stare proastă, TA 80/45 mmHg, FC 90 bpm (normală).
- Distensie venoasă, absența edemului.
- Bătăi de inimă îndepărtate, prezența galopului.
- Absența murmurelor.
- Intrare redusă a aerului, absența crăpăturilor.
- Extremități reci, stare mentală alterată.

**Tratament și evoluție**

- După o ameliorare inițială, pacientul a dezvoltat brusc o decolorare albăstruie la nivelul picioarelor și feselor, împreună cu o senzație de frig la nivelul acestora.
- Ecografia a arătat o tromboză masivă la nivelul aortei distale și al arterelor femurală și iliacă, fără flux sanguin.
- Pacientul a fost supus unei intervenții chirurgicale de urgență și s-a identificat o tromboză extinsă atât la nivelul sistemului iliac, cât și al celui femural.
- Extracția unei cantități mari de cheag cu un balon Fogarty a îmbunătățit perfuzia, determinând încălzirea membrelor.

- Rabdomioliză extinsă a apărut la CK > 200.000 U.
- Anurie persistentă, posibil datorată ischemiei renale cauzate de cheag, ateromului aortic, mioglobinemiei și mioglobinuriei sau mai multor dintre acești factori.
- Șoc cardiogen progresiv cu deces la 26 de ore.

**Discutați despre ele**

- Obstrucție aortică acută cauzată de tromboza aortei aterosclerotice cauzată de pompa intra-aortică cu balon.
- Consecințele metabolice ale ischemiei membrelor inferioare nu au putut fi controlate.

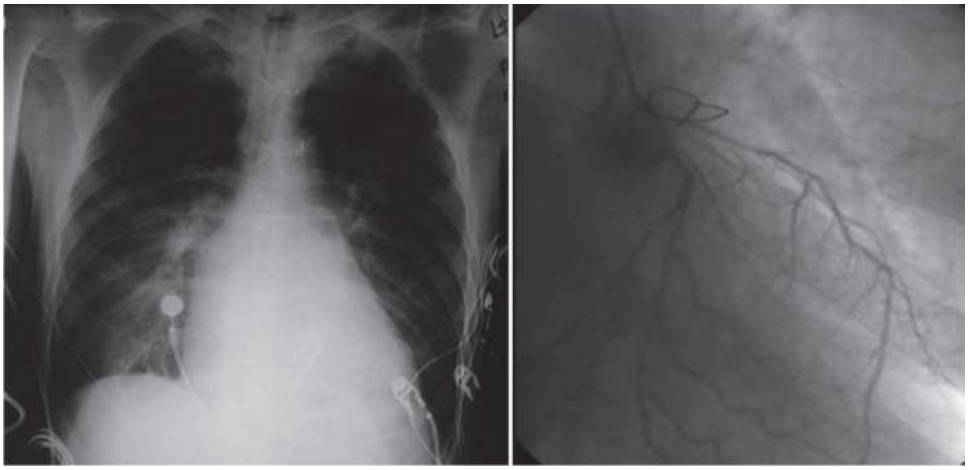

**Figura 8-20.** STÂNGA . Radiografie toracică care prezintă cardiomegalie ușoară, hiperinflație (posibil datorată BPOC), edem pulmonar interstițial (pattern atipic datorat BPOC asociat) și vârful

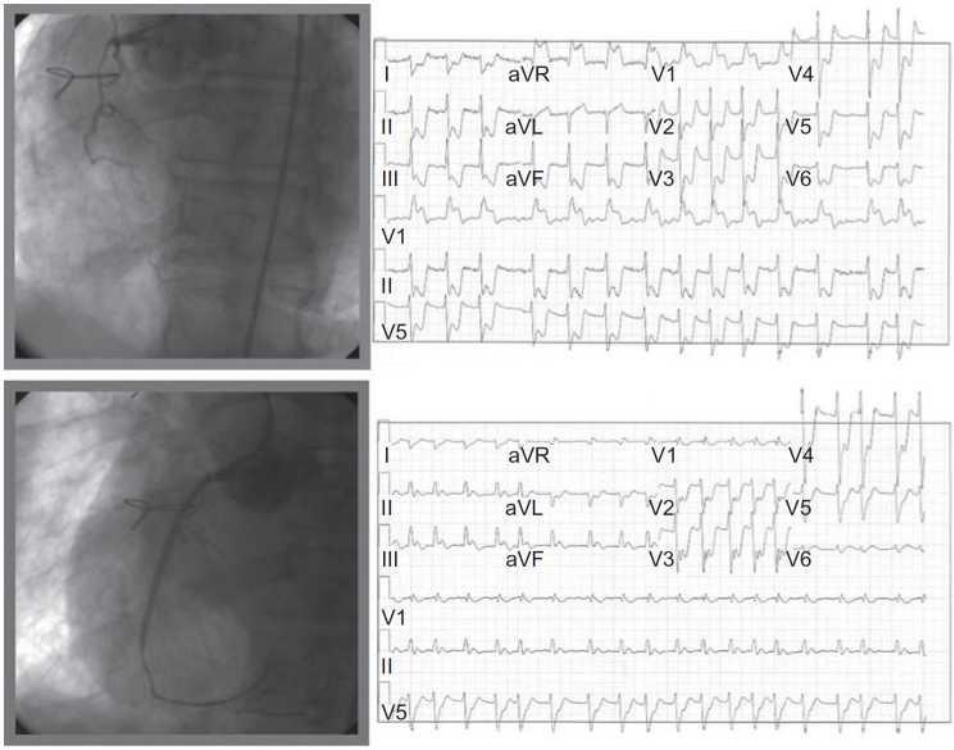


balonului intra-aortic în treimea distală a arcului aortic. DREAPTA . Se recunoaște boala difuză a sistemului coronarian stâng.

**Figura 8-21.** SUS . Angiografie și ECG corespunzătoare înainte de plasarea stentului. JOS . Angiografie și ECG corespunzătoare după plasarea stentului pe artera coronară dreaptă ocluzată.

© ELSEVIER. Fotocopiar sin autorización es un delito.

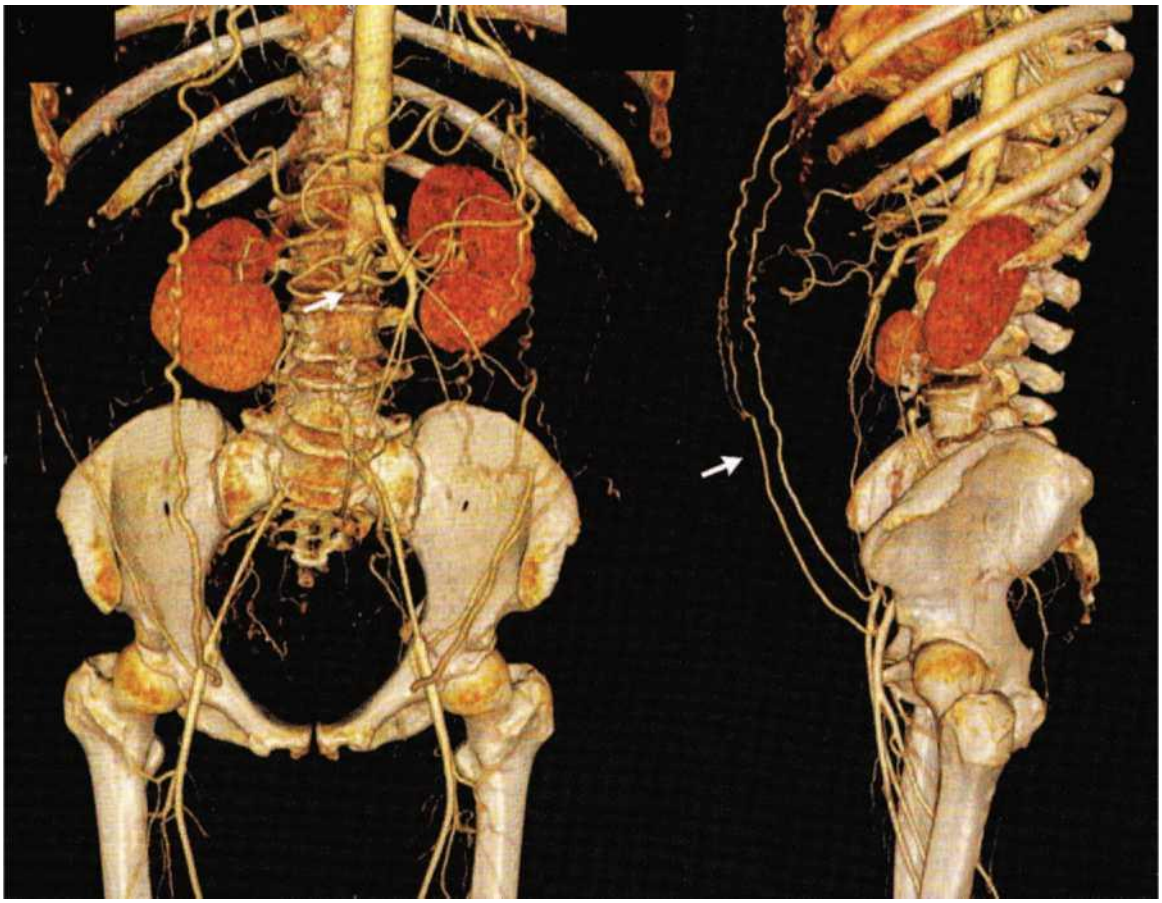

**Figura 8-22.** Angiografie cu tomografie computerizată a unei fumătoare în vârstă de 55 de ani cu dislipidemie, care arată ocluzia completă a aortei abdominale infrarenale ( STÂNGA , *săgeată)*. Vedere laterală care arată fluxul sanguin colateral din ambele artere toracice interne prin vasele abdominale epigastrice subcutanate către arterele iliace externe ( DREAPTA , *săgeată)*. (Adaptat după Hirsch AT, Miedema MD: Ocluzie aortică infrarenală. N Engl J Med 2008;359:7735.)

## Literatură

1. Berenson GS, Srinivasan SR, Bao W și colab.: Asocierea dintre mai mulți factori de risc cardiovascular și ateroscleroza la copii și adulți tineri: Studiul cardiac Bogalusa. N Engl J Med 1998;338:1650-1656.
2. Faxon DP, Creager MA, Smith SC Jr, și alții: Conferința privind bolile vasculare aterosclerotice: Rezumat executiv: Lucrările Conferinței privind bolile vasculare aterosclerotice pentru profesioniștii din domeniul sănătății, realizate de un grup special de scriere al Asociației Americane a Inimii. Circulation 2004;109:2595-2604.
3. Vaduganathan P, Ewton A, Nagueh SF și colab.: Corelații patologice ale plăcilor aortice, trombilor și resturilor aortice mobile înregistrate in vivo prin - ecocardiografie transesofagiană. J Am Coll Cardiol 1997;30:357-363.
4. Cohen A, Tzourio C, Bertrand B și colab.: Morfologia plăcii aortice și evenimentele vasculare: un studiu de urmărire la pacienții cu accident vascular cerebral ischemic. Investigatorii FAPS. Studiu francez privind plăcile aortice în accidentul vascular cerebral. Circulation 1997;96:3838-3841.
5. Parthenakis F, Skalidis E, Simantirakis E, et al: Absența leziunilor aterosclerotice la nivelul aortei toracice indică absența unei boli coronariene semnificative. Am J Cardiol 1996;77:1118-1121.
6. Stern A, Tunick PA, Culliford AT, și alții: Ateroame proeminente ale arcului aortic: risc de accident vascular cerebral în timpul intervențiilor chirurgicale pe cord cu și fără endarterectomie a arcului aortic . Am Heart J 1999;138(part 1):746-752.

# Enfermedad ateromatosa aórtica: tromboză, tromboembolie și ateroembolie

## PUNCTE CHIAVE

- La embolizarea unui tromb sau a particulelor de aterom poate originase în aorta.
- Ateromul aortei ascendente și al arcului aortic poate fi cauza unui accident vascular cerebral; ateromul aortei descendente poate fi un marker al aterosclerozei generalizate (responsabilă de accident vascular cerebral).
- Acumularea de plăci din aortă se corelează cu probabilitatea de CAD (plăcile mai mari de 4 mm au o sensibilitate și specificitate de 90% pentru CAD majoră).
- Aproximativ jumătate dintre pacienții cu resturi mobile în aortă suferă embolizări în timpul cateterismului.
- Tratamentul optim pentru ateroscleroza complicată de un tromb aortic este necunoscut. Anticoagularea pare mai potrivită pentru tromboembolism decât pentru ateroembolism, dar este dificil să se facă distincția între cele două.

O mare parte din literatura publicată despre tromboza și embolia aortică provine din studii de ecocardiografie transesofagiană (ETE) care vizează identificarea sursei emboliei și a accidentului vascular cerebral, precum și din studii efectuate pe pacienți supuși unei intervenții chirurgicale cardiace care au avut ETE intraoperator. Ca atare, o mare parte din literatură citează constatări ale ETE. ETE permite vizualizarea trombilor aortici și a unor aspecte ale morfologiei plăcii, dar aorta cu ateromatoză severă (în special dacă este puternic calcificată) este dificil de vizualizat pe ETE. Partea superioară a aortei ascendente și arcul aortic sunt adesea parțial ascunse de coloana de aer traheal. Trombii mari, trombii cu mișcare independentă și, în special, trombii proeminenți sunt cei mai ușor de vizualizat pe ETE (Fig. 9-1). Distincția trombilor de placă poate fi dificilă pe ETE, iar capacitatea de a arăta detalii despre compoziția plăcii este slabă. Elementele mobile sunt în general considerate a fi trombi (Fig. 9-2), dar pot fi și capace fibroase ale plăcii.

Tomografia computerizată (CT) cu substanță de contrast permite vizualizarea trombilor din peretele aortic și este în mod clar cea mai bună tehnică pentru identificarea ateromului calcificat. Trombii mai mari, mobili și proeminenți sunt cei mai ușor de vizualizat. Dacă achiziția nu este sincronizată cu electrocardiograma (ECG), orice mișcare a trombului va estompa marginile și va reduce identificarea acestuia.

Distincția dintre aterom și perete, sau mai precis, a limitei dintre afecțiunea intimală și peretele în sine, este dificilă cu orice tehnică radiologică, mai ales atunci când ateroscleroza avansată invadează peretele și se extinde sub intimă.

Plăcile simple pot rămâne simple sau se pot complica prin ruptură, tromboză sau embolizarea fragmentelor sau conținutului plăcii, ori prin embolizarea colesterolului. Embolizarea trombilor și a conținutului de colesterol a fost descrisă în aproape toate paturile arteriale irigate de aortă: artere coronare, cerebrale, renale, mezenterice și ale membrelor.

Emboliile cerebrale sunt de obicei cele mai ușor de recunoscut și își au originea în aorta ascendentă sau în arcul aortic. Deoarece emboliile care ajung la creier sunt cele mai ușor de identificat, iar screeningul accidentului vascular cerebral implică de obicei ecocardiografia transesofagiană (ETE), majoritatea studiilor privind emboliile aortice au urmărit observațional pacienții cu accidente vasculare cerebrale recurente și au corelat constatările ETE cu prognosticul.

Răspândirea emboliilor depinde de fluxul sanguin; adică, aceștia se propagă distal de la originea lor. Embolii care provin din boala aterosclerotică a aortei descendente proximale pot provoca ischemie renală, a extremităților inferioare sau mezenterică. Embolii care provin din boala aterosclerotică a aortei abdominale produc ischemie a extremităților inferioare.

O încărcătură mare de placă, mobilitatea plăcii, localizarea în arcul aortic și instrumentația cresc riscul de embolizare și sunt asociate cu accident vascular cerebral recurent. Într-o serie de 48 de pacienți cu aterom aortic supuși cateterismului cardiac prin inghinal, s-a constatat o asociere semnificativă între prezența trombilor mobili în aortă și riscul de embolizare: 15% au prezentat un eveniment embolic.

© 2010. Elsevier España, S.L. Reservados todos los derechos

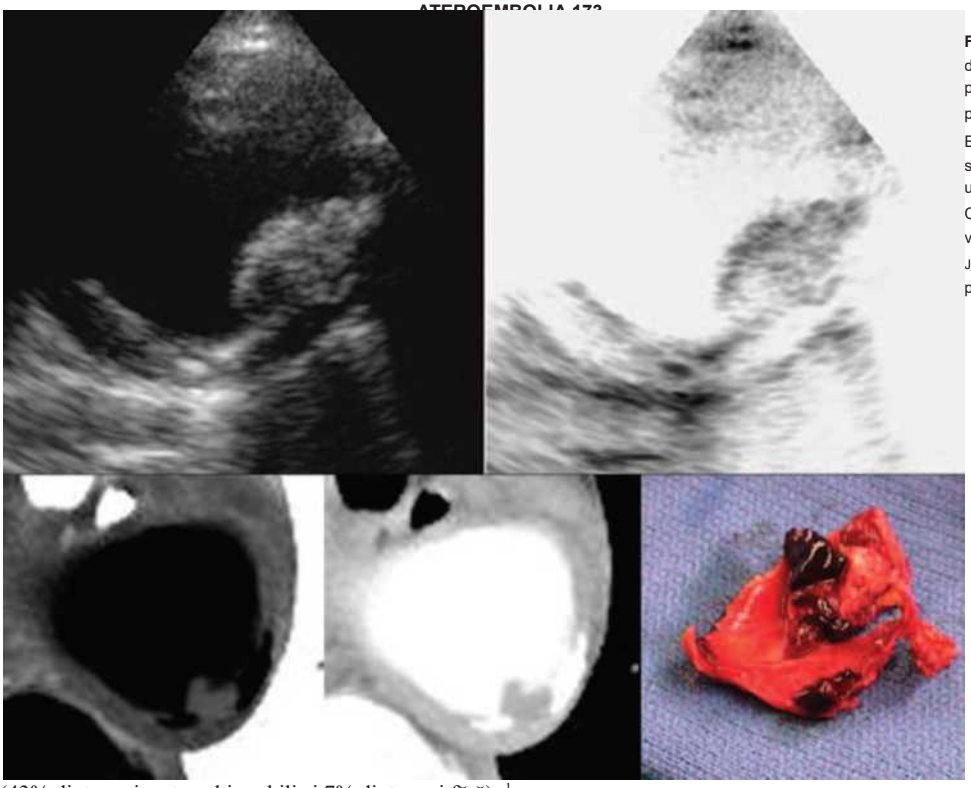

**Figura 9-1.** STÂNGA SUS . ETE transversală a aortei descendente. Este vizibil un tromb care proemine din peretele lateral al aortei. O placă calcificată pare să fie prezentă adiacent trombului la ora 6. DREAPTA SUS . ETE cu alb-negru inversat. STÂNGA JOS . CT cu substanță de contrast (alb-negru inversat) care prezintă un tromb care proemine din peretele lateral al aortei. CENTRU JOS . CT cu substanță de contrast. Calciul este vizibil în placa adiacentă trombului proeminent. DREAPTA JOS . Specimen chirurgical care prezintă un tromb care proemine dintr-o placă calcificată.

**Figura 9-2.** ETE, vederi pe ax scurt ale aortei descendente. Este vizibilă o porțiune de țesut moale extrem de mobil, mișcându-se ca niște „pietre de moară" în lumen (marcată cu asteriscuri). Acest material poate corespunde unui tromb sau unei plăci aterosclerotice parțial dezintegrate. Peretele aortic prezintă aterom pe întreaga sa circumferință.

(43% dintre cei cu trombi mobili și 7% dintre cei fără). [1]

Un studiu observațional efectuat la pacienți cu accident vascular cerebral a demonstrat că grosimea plăcii aortice mai mare de 4 mm este asociată cu o rată de recurență a accidentului vascular cerebral de 12% în decurs de 1 an și o rată de 33% de accident vascular cerebral recurent cu embolie periferică. Mai mulți factori au fost asociați cu un risc crescut: absența calcificării (risc dublu), mobilitatea (risc de nouă ori), bypass-ul aortoconoral (risc crescut de 12% sau șase ori) și localizarea (localizarea în arcul aortic față de aorta descendentă este asociată cu un risc crescut de 13% sau zece ori) .[2]

Studiul „Stroke Prevention in Atrial Fibrillation" (Prevenirea accidentului vascular cerebral în fibrilația atrială), efectuat pe 382 de pacienți cu risc crescut cu fibrilație atrială (> 75 de ani, hipertensiune arterială, accident vascular cerebral anterior), a constatat că 35% dintre pacienți aveau o placă complexă pe ETE (mobilă, ulcerată, > 4 mm) [3.] Riscul anual de accident vascular cerebral a fost de 12-20% la pacienții cu placă identificată, în timp ce a fost de doar 1,2% la pacienții fără plăci semnificative, indiferent dacă pacientul a primit tratament cu acid acetilsalicilic sau warfarină.

Studiul francez privind plăcile aortice în accidentele vasculare cerebrale a constatat că o grosime crescută a plăcii crește riscul de accident vascular cerebral, iar un prag de 4 mm a fost semnificativ asociat cu un risc relativ (RR) mai mare: <1 mm: RR 1; 1–3,9 mm, RR 3,9; >4 mm, RR 13,8 (Fig. 9-3) .[4]

Localizarea plăcilor are probabil o relație cauzală cu accidentul vascular cerebral. Plăcile descendente sunt asociate cu un risc relativ de 1,5, în timp ce plăcile de arc aortic au un risc relativ de 13,8. Progresia ateromului arcului aortic vizualizat la transectorul [transesofagian] (TEE) este asociată cu o incidență semnificativ mai mare a evenimentelor vasculare.5

Studiul SPARC (Stroke Prevention: Assessment of Risk in a Community), un studiu longitudinal prospectiv, bazat pe populație, care a utilizat ecocardiografia transesofagiană (ETE), nu a confirmat că prezența plăcilor simple sau complexe (>4 mm sau resturi mobile) în aorta descendentă a fost un predictor al evenimentelor cardiace sau cerebrovasculare viitoare.<sup> [6</sup>sup> Utilitatea plăcii aortice ca marker poate fi limitată la pacienții cu boală coronariană (CAD) stabilită sau antecedente de accident vascular cerebral și poate să nu fie independentă de evaluarea factorilor de risc cardiovascular, cum ar fi vârsta, antecedentele de infarct miocardic sau antecedentele de fibrilație atrială.

Pedunculare trombilor sau a resturilor celulare este asociată cu embolizarea (Fig. 9-4). Karalis și colab.7 [au analizat] 556 de pacienți utilizând embolizarea transesofagică (ETE), iar 36 dintre aceștia prezentau resturi celulare aterosclerotice intra-aortice. O relație temporală a fost constatată la patru dintre cei 15 pacienți care au suferit intervenții invazive (27%).

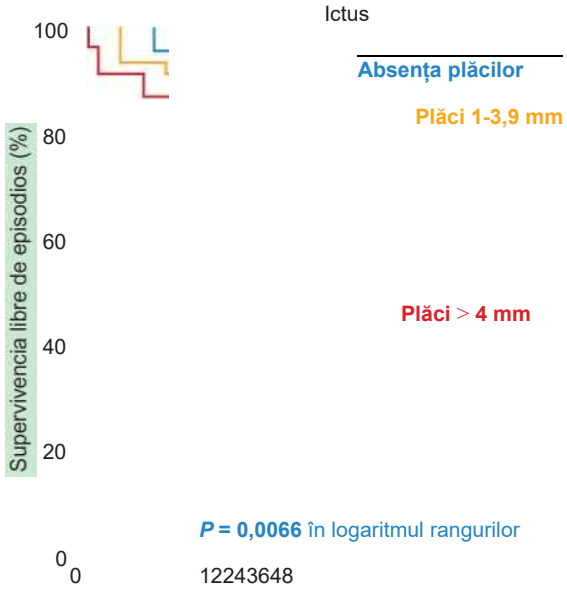


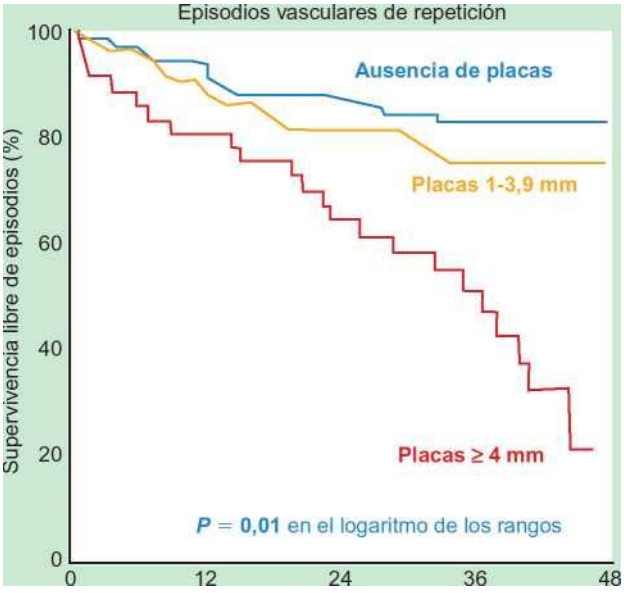


**Figura 9-3.** Studiul francez privind plăcile aortice în accidentul vascular cerebral a analizat 331 de pacienți cu vârsta de 60 de ani sau peste cu accident vascular cerebral ischemic. ETE a identificat plăci proximale de artera subclaviculară stângă la 778 de pacienți-an. (SUPERIOR ) După ajustarea pentru stenoza carotidă, fibrilația atrială, boala vasculară periferică și alți factori de risc, plăcile >4 mm au fost asociate cu un risc crescut de 3,8 ori de accident vascular cerebral recurent (1,8–7,8; *P* < 0,0012). (INFERIOR ) Plăcile >4 mm au fost asociate cu un risc relativ crescut de 3,5 ori de evenimente vasculare recurente (accidente vasculare cerebrale repetate, infarct miocardic, embolii arteriale și deces vascular) [2,1–5,9; *P* < 0,001]. (Din Studiul francez al plăcilor aortice în grupul de pacienți cu accident vascular cerebral: Boala aterosclerotică a arcului aortic ca factor de risc pentru accidentul vascular cerebral ischemic recurent. N Engl J Med 1996;334:1216-1221. Drepturi de autor © [2001] Massachusetts Medical Society. Toate drepturile rezervate.)

## Tromboembolism aortic

Dimensiunea trombilor embolizați din aortă poate varia de la microni la centimetri. Cu cât trombusul este mai mare, cu atât este mai mare vasul pe care îl obstrucționează și cu atât sunt mai frecvente manifestările clasice de deficit de puls, durere, paloare, parestezie și purpură. Studiile cu ecocardiografie transesofagiană (ETE) demonstrează că, cu cât trombusul este mai mare și mai mobil, cu atât este mai mare riscul de embolizare.

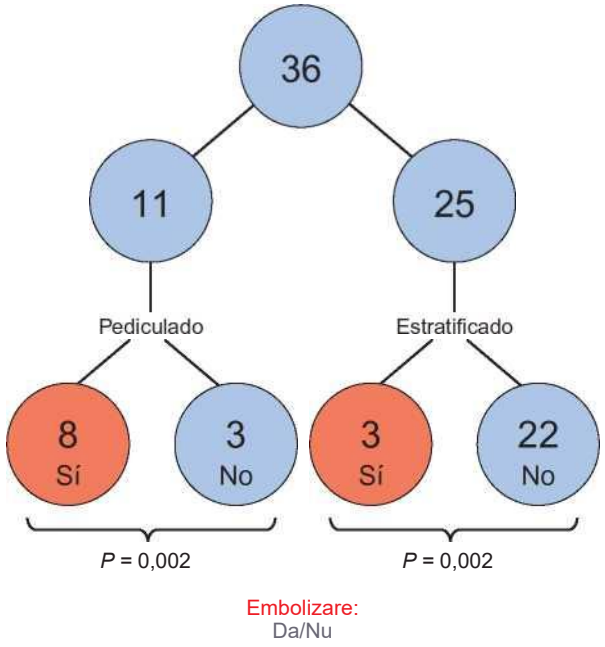


**Figura 9-4.** Stenoliza trombului sau a resturilor celulare este asociată cu embolizarea. (Adaptat după Karalis DG, Chandrasekaran K, Victor MF și colab.: Recunoașterea și potențialul embolic al resturilor aterosclerotice intraaortice. J Am Coll Cardiol 1991;17:73-78.)

Trombii murali aortici trebuie considerați o posibilă sursă de tromboembolism atunci când nu se identifică o origine cardiacă pentru embolie (absența fibrilației atriale sau a trombului intracavitar).

## ATEROMBOLIA AORTICĂ

Ateroembolia peretelui aortic poate apărea spontan, deși este mai frecvent asociată cu cateterizarea sau manipularea aortei sau cu utilizarea anticoagulantelor. *Deficitele acute de puls nu sunt prezente,* deoarece embolii sunt atât de mici încât obstrucționează doar arterele cele mai distale de calibru foarte mic, dincolo de punctele în care pulsul poate fi palpat.

Tabloul clinic este variabil, în funcție de paturile arteriale embolizate și de severitatea embolizării. Decolorarea albăstruie a degetelor de la picioare sau *a livedo reticularis este tipică.* Ischemia arterelor mezenterice și renale, cu infarct ulterior, poate fi manifestarea clinică dominantă. Este descrisă eozinofilia. Apare o mortalitate semnificativă.

Prezența ateromului aortic este asociată cu un risc vascular crescut: accident vascular cerebral recurent, accident vascular cerebral în timpul bypass-ului coronarian, embolizare după instrumentare și boală coronariană.

Într-o serie de 268 de pacienți supuși unui bypass coronarian, accidentul vascular cerebral a fost constatat la 11,6% dintre cei cu plăci de arc aortic *mai mari* de 5 mm. <sup> [8] </sup> Prezența ateromului aortic prezice existența bolii coronariene (CAD) (sensibilitate 90%, specificitate 90%, valoare predictivă pozitivă 95%, valoare predictivă negativă 82%),<sup> [9] </sup> deși această corelație pare să depindă de vârstă. La vârstnici (> 70 de ani), ateromul aortic nu prezice CAD (care a fost constatată la 12 din cei 13 pacienți cu CAD și nouă din 10 fără aceasta).<sup> [10] </sup>

Schema terapeutică optimă pentru tromboza aortică nu a fost stabilită, dar riscurile anticoagulării depășesc beneficiile, conform unor serii (Fig. 9-5 până la 9-7). [11] , [12] Nu au fost efectuate studii clinice randomizate ample pentru a susține sau a recomanda utilizarea anticoagulantelor (sau a acidului acetilsalicilic) în ateromatoza aortică. Se pot aduce argumente în favoarea anticoagulării atunci când se suspectează trombul, dar anticoagularea este, de asemenea, o sursă dovedită de ateroembolism și tromboembolism. Într-o serie de 78 de pacienți, 38 au primit heparină sau warfarină (într-o manieră nerandomizată), iar patru dintre ei au suferit ateroembolii (degete albăstrui de la picioare și insuficiență renală, creșterea numărului de atacuri ischemice tranzitorii [AIT] sau ambele). Dintre cei 40 de pacienți care nu au primit anticoagulante, niciunul nu a suferit evenimente embolitice. Un alt pacient a fost supus unei embolectomii pe artera mezenterică superioară în urma administrării de streptokinază pentru un tromb în arcul aortic, care nu a putut fi identificat la embolectomia transesofagică (ETE) repetată.[13]

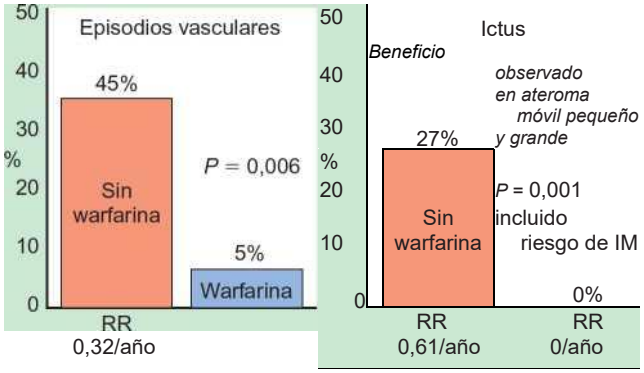


**Figura 9-6.** Efectul terapeutic al warfarinei asupra ateromului aortic mobil. IM, infarct miocardic; RR, risc relativ. (Adaptat după Dressler FA, Craig WR, Castello R, Labovitz AJ: Aterom aortic mobil și embolii sistemici: eficacitatea anticoagulării și influența morfologiei plăcii asupra accidentului vascular cerebral recurent. J Am Coll Cardiol 1998;31:134-138. Copyright Elsevier, 1998.)

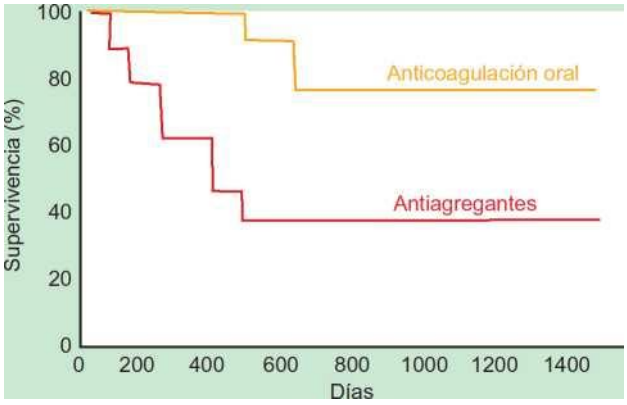


**Figura 9-5.** Eficacia de la anticoagulación para el ateroma aórtico móvil en un estudio no aleatorizado que analizó 31 pacientes con embolias sistémicas y ateroma aórtico móvil. (Tomado de Dressler FA, Craig WR, Castello R, Labovitz AJ: Mobile aortic atheroma and systemic emboli: efficacy of anticoagulation and influence of plaque morphology on recurrent stroke. J Am Coll Cardiol 1998;31:134-138.)

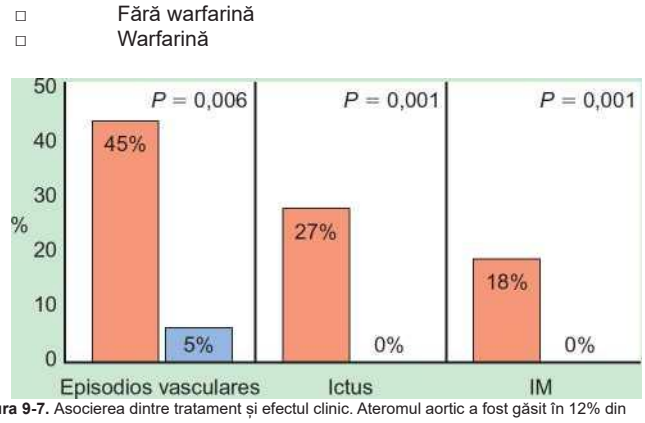


**Figura 9-7.** Asocierea dintre tratament și efectul clinic. Ateromul aortic a fost găsit în 12% din toate evenimentele transectorice (ETE) și în 27,5% din toate ETE efectuate pentru accident vascular cerebral ( $P < 0,001$). Cu cât ateromul este mai sever, cu atât frecvența evenimentelor este mai mare, iar prezența resturilor celulare a fost asociată cu mai multe evenimente (RR 7,1; $P < 0,001$). IM, infarct miocardic. (Adaptat după Ferrari E, Vidal R, Chevallier T, Baudouy M: Ateroscleroza aortei toracice și resturile aortice ca marker al unui prognostic slab: beneficiul anticoagulantelor orale. J Am Coll Cardiol 1999;33:1317-1322. Copyright Elsevier, 1999.)

## CAZUL 1

**Istoric medical și examen fizic**

- Bărbat în vârstă de 75 de ani cu AIT.
- Hipertensiv.
- Absența suflurilor carotidiene.
- Examen cardiac normal; ritm sinusal.
- S-a solicitat o ecografie transesofalică (ETE) pentru a exclude originile subtile ale unui accident vascular cerebral.

**Evoluție și tratament**

- Impresia clinică a fost de boală aterosclerotică complexă a aortei cu ulcerație și tromb în aorta descendentă, care, prin urmare, nu pare a fi responsabilă pentru AIT. Aceste tipuri de leziuni nu au fost găsite în aorta ascendentă sau în arcul aortic.
- Tratamentul a inclus controlul agresiv al factorilor de risc, în special al hipertensiunii arteriale, care este cea mai probabilă cauză a AIT.
- S-a încercat administrarea de warfarină, dar a apărut o sângerare și nu a fost posibilă.
- Bun progres.

**Comentarii**

- Descoperirea întâmplătoare a unui tromb mobil sau a unor reziduuri de ateroscleroză care complică o boală aterosclerotică complexă a aortei.
- Nu s-a găsit nicio explicație clară pentru AIT. Constatările anormale de la nivelul aortei descendente, deși asociate cu afecțiuni ale aortei mai proximale, nu oferă una.

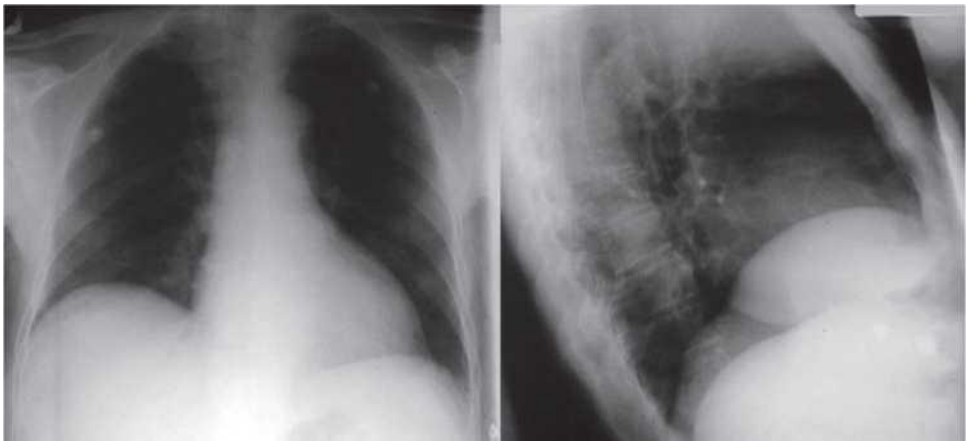

**Figura 9-8.** Radiografie toracică care prezintă o placă intimală calcificată în arcul aortic (arcul distal).

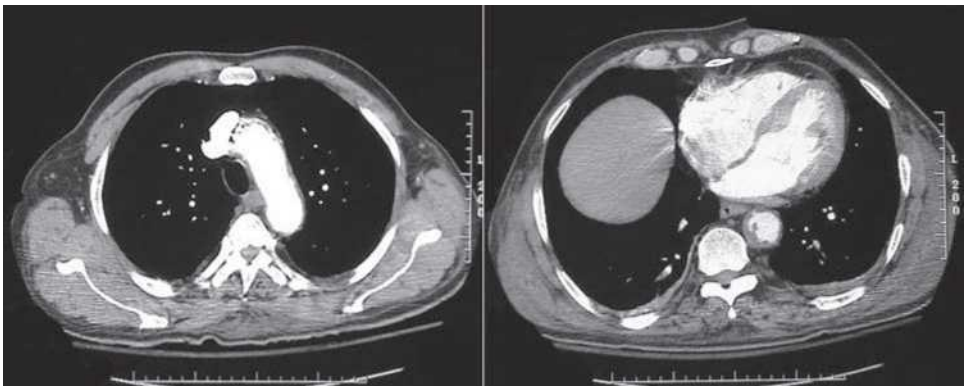

**Figura 9-9.** Tomografie computerizată cu substanță de contrast. Aorta ascendentă anterioară este calcificată. Aorta descendentă retrocardiacă prezintă plăci extinse, groase și neregulate în treimea sa medie. Fără vizualizare în timp real sau imagistică cinetică, nu este posibilă evaluarea mișcării trombului sau a resturilor celulare. Transectorul transector (ETE) poate evidenția mișcarea porțiunii proeminente a țesutului, corespunzătoare trombului sau resturilor aterosclerotice.

**Figura 9-10.** Tomografie computerizată cu substanță de contrast. Placă neregulată la nivelul aortei retrocardiace. Este dificil să se distingă un ulcer de acest tip de neregularitate.

© ELSEVIER. Fotocopiar sin autorización es un delito.

## CAZUL 2

**Istoric medical și examen fizic**

- Bărbat în vârstă de 72 de ani cu ischemie acută a membrelor inferioare.
- Salvarea membrelor prin intervenție chirurgicală.
- Istoric de hipertensiune arterială, dislipidemie și fumat.
- Absența suflurilor vasculare.
- Scanare cardiacă normală.

**Evoluție și tratament**

- Impresia clinică a fost de tromboembolism cauzat de o placă în aorta toracică.
- Tratamentul a inclus heparină, apoi warfarină, urmată de modificarea agresivă a factorilor generali de risc.
- Recuperare fără complicații.

**Comentarii**

- Prezentare clasică a unei embolii aortice. ECG-ul a indicat că originea cardiacă a trombului embolizat este mai puțin frecventă (cu excepția cazului în care există un mixom atrial stâng sau vegetații), având în vedere că ritmul este sinusal și nu există semne de infarct miocardic acut.
  Nu existau antecedente de tromboză iliofemurală și nici antecedente de claudicație. Prin urmare, prin excludere, cele mai probabile opțiuni au fost embolizarea unui tromb provenit dintr-un aterom aortic și embolizarea unui tromb mural provenit dintr-un anevrism sau pseudoaneurism aortic.
- Răspuns impresionant și complet la anticoagulare, confirmat prin ETE de urmărire.
- Localizarea trombului în arcul aortic a reprezentat un risc de embolizare a creierului, lucru care, din fericire, nu s-a întâmplat și nici nu a reapărut.

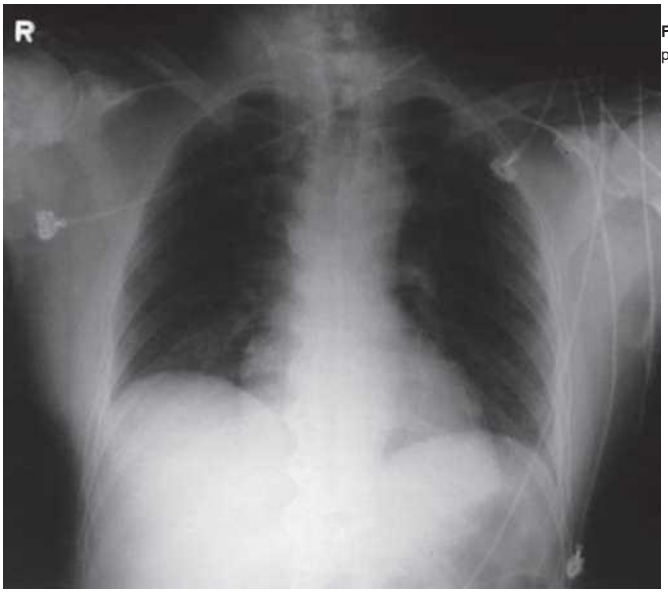


**Figura 9-11.** Radiografie toracică care prezintă o siluetă cardiacă normală, cu un „buton” oarecum proeminent și fără calcificări în aortă.

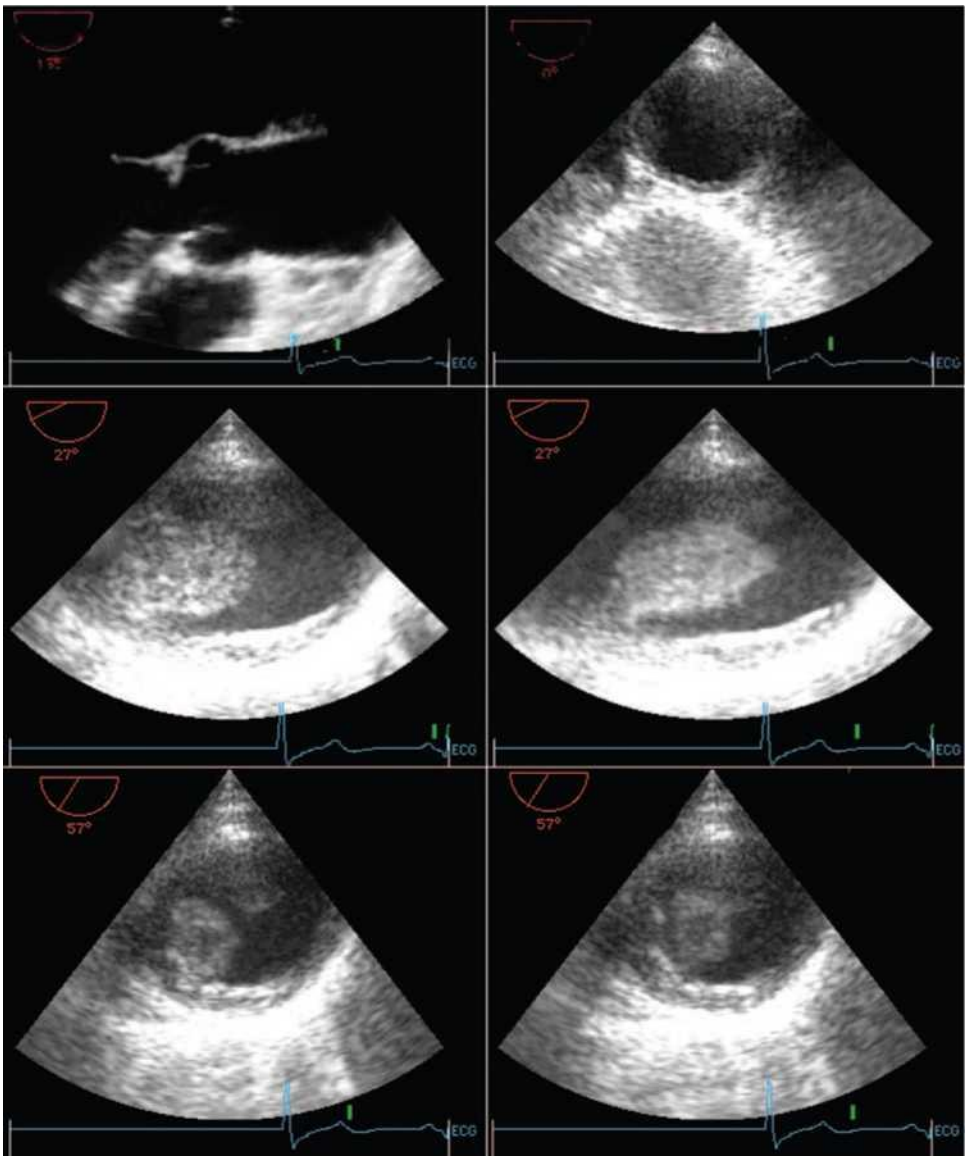


**Figura 9-12.** ETE. STÂNGA SUS . Proiecție longitudinală a aortei ascendente normale. DREAPTA SUS . Proiecție transversală a treimii medii a aortei descendente. Se observă o ușoară îngroșare intimală datorată aterosclerozei. CENTRU . Arcul aortic pe axa sa longitudinală. JOS . Arcul aortic într-o secțiune transversală. Se observă un tromb mobil mare care acoperă o placă anterior arcului aortic. Se observă un tromb posterior mai mic.

**Figura 9-13.** Tomografie computerizată cu substanță de contrast a arcului aortic. Se recunosc țesuturi moi necalcificate (presupusul tromb) care acoperă arcul aortic distal și partea anterioară a acestuia.

**Figura 9-14.** Imagini de rezonanță magnetică spin-echo. STÂNGA . Proiecție axială sub arcul aortic. Se observă un tromb care acoperă peretele posterior al aortei ascendente. DREAPTA . Proiecție sagitală. Același tromb se observă din nou deasupra peretelui posterior al aortei ascendente.

## CAZUL 3

**Istoric medical și examen fizic**

- Femeie în vârstă de 68 de ani cu șoc cardiogen cauzat de un infarct miocardic inferior acut.
- Istoric de hipertensiune arterială.
- Absența suflurilor vasculare sau cardiace.

**Comentarii**

- Tromb mobil.
- Starea de șoc cardiogen cu flux scăzut ar fi putut permite apariția unei tromboze sau trombusul ar fi putut preceda infarctul.
- A fost evitată utilizarea pompei cu balon intra-aortic.

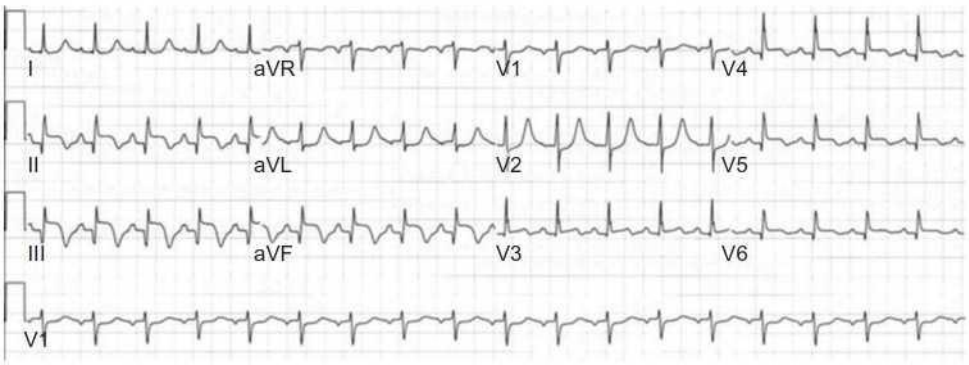


**Figura 9-15.** ECG-ul prezintă unde Q inferolaterale și supradenivelare ST, compatibile cu un infarct miocardic recent și în evoluție. Se observă, de asemenea, semne de infarct posterior.

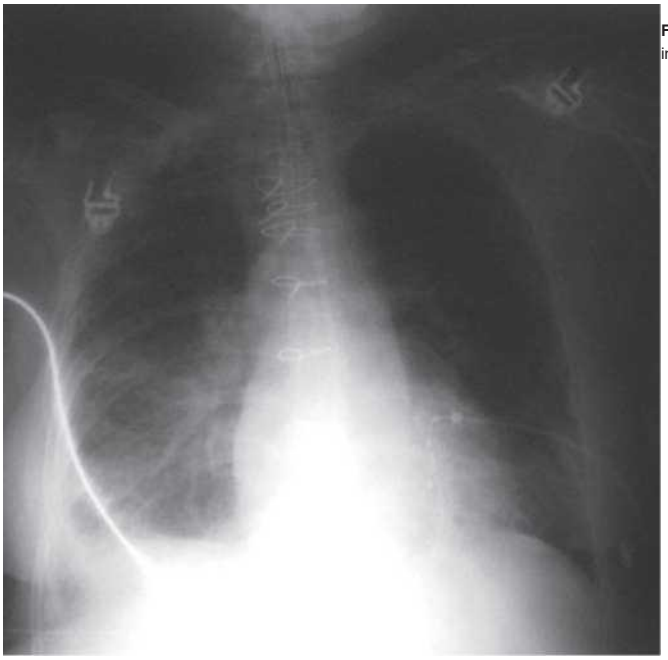

**Figura 9-16.** Radiografie toracică care prezintă fire sternale, sondă endotraheală, edem interstițial și cardiomegalie limită.

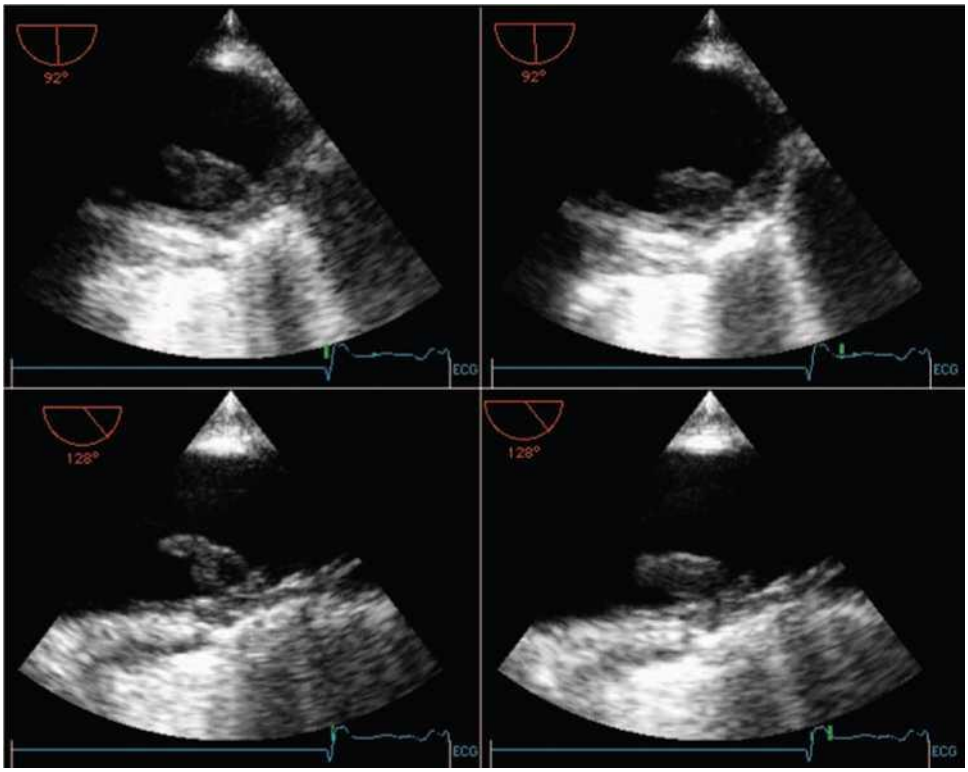


**Figura 9-17.** Transector ecartament-ecartament (ETE) al treimii medii a aortei descendente. Un tromb mobil, cu dimensiunea de 2-3 cm, este observat deasupra unei plăci aterosclerotice. Imaginile din dreapta au fost obținute în timpul sistolei și arată cum trombul este împins înainte de volumul-bătaie.

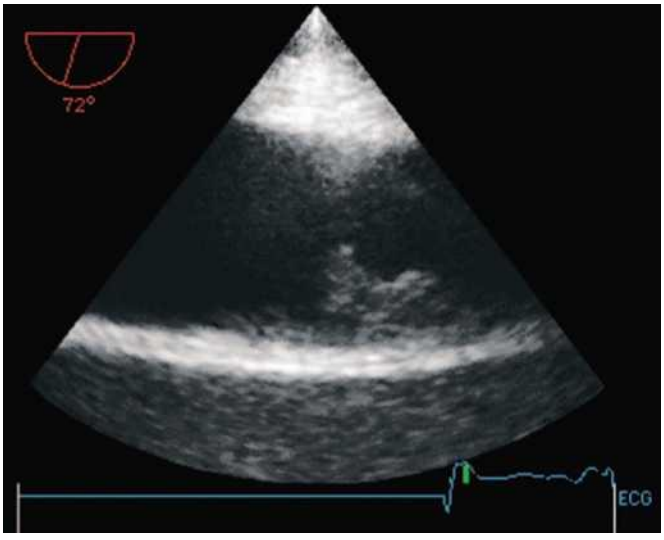


**Figura 9-18.** Transector ematoencefalo-endometrial (ETE) al treimii distale a aortei descendente. Se observă o placă ateromatoasă neregulată, proeminentă, fără trombi evidenti.

© ELSEVIER. Fotocopiar sin autorización es un delito.

## CAZUL 4

**Anamneză**

- Femeie în vârstă de 68 de ani cu criză hipertensivă și edem pulmonar acut.
- Istoric clinic de hipertensiune arterială cronică, insuficiență renală cronică, claudicație (două mere), ciroză; fost fumător.

**Examen fizic**

- TA 240/130 mmHg, FC 110 bpm, dispnee severă.
- Sufluri în carotidă, femurală, aortă abdominală și flancuri.
- SSE 2/6 la bază, suflu straniu de insuficiență aortică, impuls apical intens și susținut.
- Crepituri bilaterale.

**Tratament și evoluție**

- Absența evoluției ECG.
- Creștere irelevantă a troponinei.
- Ecocardiografia a demonstrat stenoză aortică non-severă.
- Cateterismul a relevat o boală trivasculară limită, dar nu a fost operabil din cauza bolii distale masive.
- S-a presupus că pacientul a suferit insuficiență cardiacă stângă din cauza crizei hipertensive și a insuficienței cardiace diastolice acute.
- S-a căutat o origine renovasculară, având în vedere hipertensiunea cronică, insuficiența renală cronică, suflurile în flanc și vasculopatia generalizată.

**Rezultat**

- În urma plasării unei endoproteze în artera renală, au apărut crize hipertensive, anurie și edem pulmonar acut.
- Pe tălpi și degete au apărut macule punctate albastre de 2 mm, considerate ateroembolii datorită instrumentării aortice în raport cu arteriografia renală și coronariană ce a determinat însămânțare prin rinichi și extremitățile inferioare.
- Pacientul a prezentat dureri abdominale și ileus, însoțite de scaune negre, cu sânge. S-a presupus că această afecțiune se datora embolizării arterelor splanhnice și mezenterice.
- Decesul a survenit câteva zile mai târziu din cauza insuficienței multiple de organe, infarctului intestinal, hemoragiei digestive inferioare, posibil secundară infarctului intestinal și sepsisului.

**Comentarii**

- Aortă puternic ateromatoasă la un pacient vasculopat cu stenoză de arteră renală.
- Edemul pulmonar acut poate fi secundar unei combinații de stenoză a arterei renale (hipertensiune arterială acută), cardiopatie hipertensivă (hipertrofie ventriculară stângă), stenoză aortică și boală coronariană.
- Embolizarea masivă a emboliilor eliberați după instrumentarea aortei a cauzat un infarct fatal al restului rinichiului, intestinelor și extremităților inferioare.

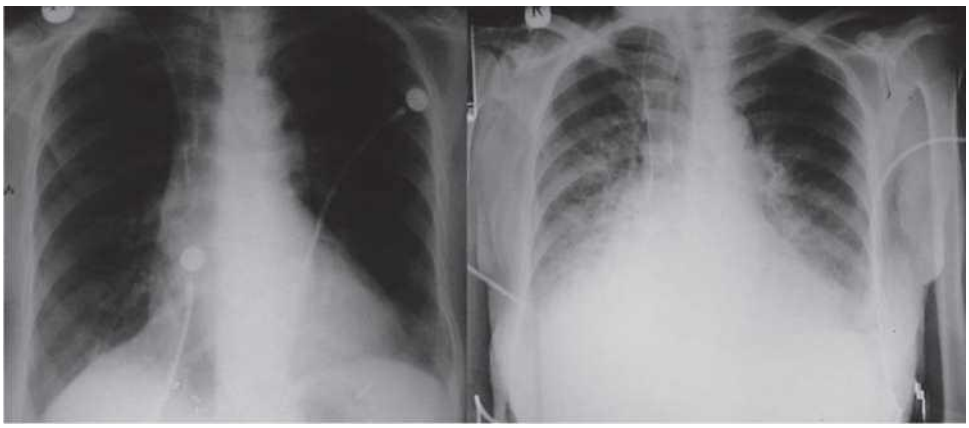

**Figura 9-19.** Radiografii toracice. STÂNGA . Radiografie toracică anterioară pentru comparație. Se observă cardiomegalie la limită cu hiperinflație pulmonară. DREAPTA . Radiografie toracică inițială. Se observă edem pulmonar interstițial. Pierderea volumului pulmonar este compatibilă cu edemul pulmonar.

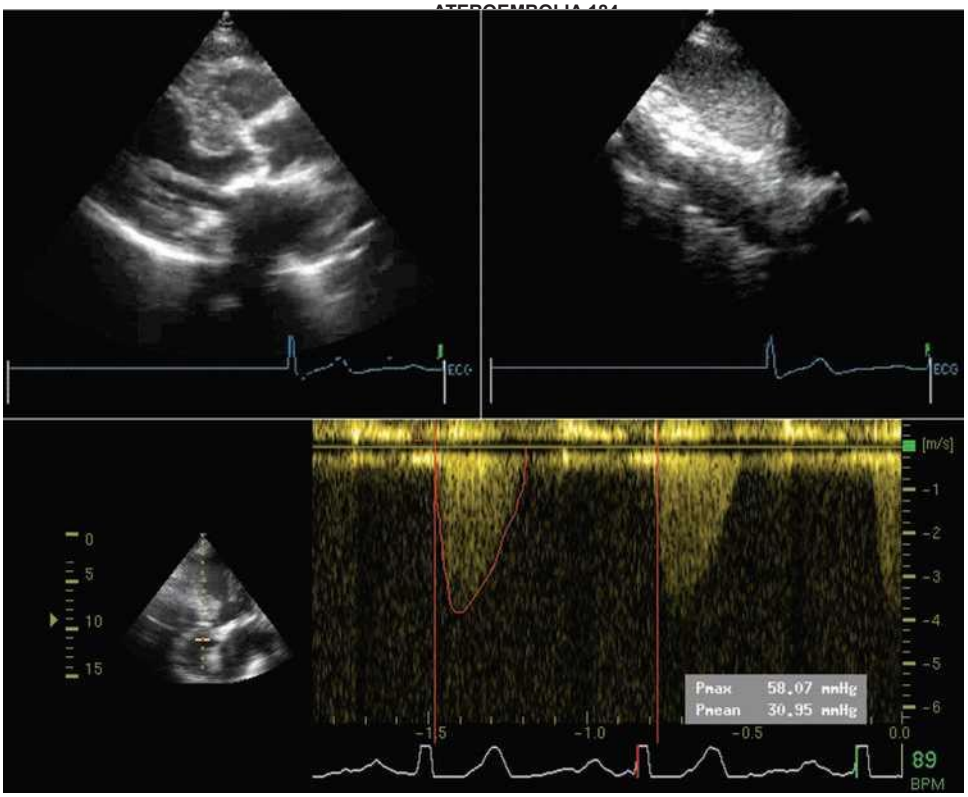


**Figura 9-20.** Ecocardiografie transtoracică. STÂNGA SUS. Se observă hipertrofie ventriculară stângă concentrică semnificativă. Funcția sistolică a fost normală. Valva aortică este calcificată, iar mișcarea a fost redusă. DREAPTA SUS. Ateroscleroză a aortei abdominale. INFERIOARĂ. Se observă un gradient mediu de 31 mmHg de-a lungul valvei aortice, indicând stenoză aortică moderată.

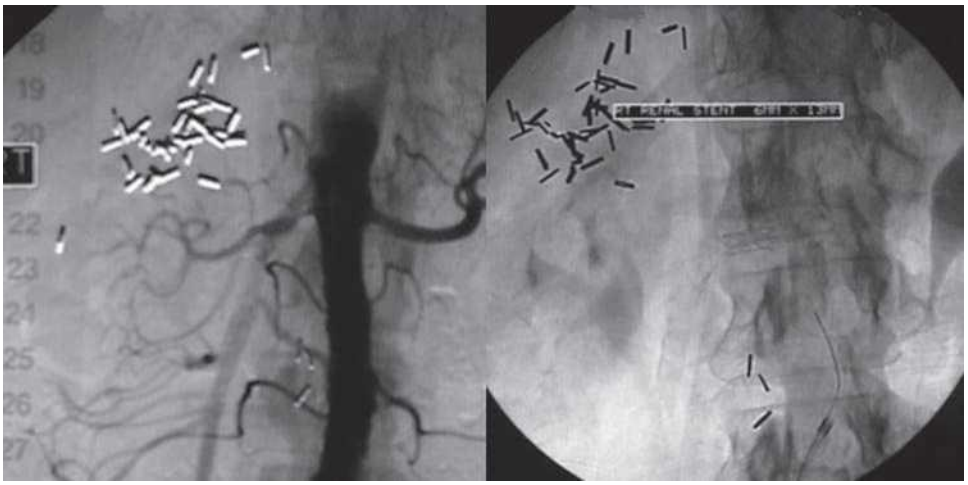

**Figura 9-21.** Aortografie abdominală. STÂNGA. Se observă o stenoză semnificativă a originii arterei renale drepte. DREAPTA. După plasarea unei endoproteze în artera renală dreaptă. S-a întâmpinat o mare dificultate în plasarea firelor în leziune.

© ELSEVIER. Fotocopiar sin autorización es un delito.

CASO 5

## Evoluție și rezultat

### Anamnesis

- O femeie în vârstă de 78 de ani s-a consultat pentru ischemie miocardică refractară după un infarct miocardic cu supradenivelare anterioară de ST.
- Pacientul avea antecedente de hipertensiune arterială cronică, claudicație (două blocuri); fost fumător.

### Examen fizic

- TA 150/90 mmHg; FC 90 bpm.
- Absența suflurilor vasculare.
- Absența suflurilor cardiace; apex mărit.
- Absența trosniturilor.

- S-a efectuat o intervenție coronariană percutanată de urgență pe artera descendentă anterioară stângă, cu rezultate angiografice excelente.
- A dezvoltat dureri abdominale, cu ileus în aceeași zi și acidoză metabolică ulterioară.
- Leziuni punctiforme albăstrui evidente pe tălpi și degete de la picioare.
- Anurie urmată de moarte.

### Comentarii

- Aortă puternic ateromatoasă într-o vasculopatie nediagnosticată.
- Embolizare masivă și fatală a unor embolii după instrumentare aortică, care a cauzat infarcte renale, intestinale și ale membrelor inferioare, ceea ce a determinat acidoză metabolică ce nu a răspuns la tratament.

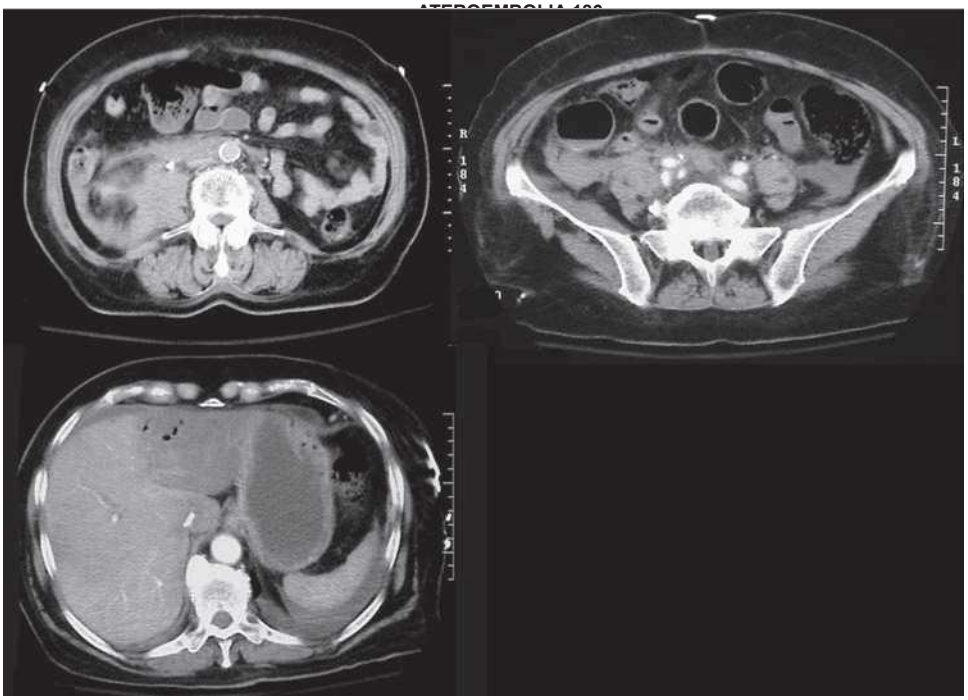

**Figura 9-22.** CT cu substanță de contrast. Este evidentă ateroscleroză calcificată severă a aortei abdominale, cu calcificări aproape circumferențiale. Nu se observă anevrism în aorta abdominală. Niveluri de apă și lichid sunt prezente în intestinul dilatat. Peretele intestinal este îngroșat, sugerând edem. Aerul poate fi prezent în peretele intestinal. Toate aceste constatări sunt compatibile cu un infarct intestinal. Imaginea inferioară arată, de asemenea, aer în sistemul portal.

## Literatură


1. Karalis DG, Quinn V, Victor MF şi colab.: Riscul de embolii legate de cateter la pacienții cu resturi ateroscleroticе în aorta toracică. Am Heart J 1996;131:1149-1155.
2. Tunick PA, Kronzon I: Ateroamele aortei toracice: actualizare clinică și terapeutică. J Am Coll Cardiol 2000;35:545-554.
3. Comitetul de Investigații pentru Ecocardiografie în Prevenirea Accidentului Vascular Cerebral în Fibrilația Atrială: Corelații ecocardiografice transesofagiene ale trombembolismului la pacienții cu risc crescut și fibrilație atrială nonvalvulară. Ann Intern Med 1998;128:639-647.
4. Boala aterosclerotică a arcului aortic ca factor de risc pentru accidentul vascular cerebral ischemic recurent. Studiul francez privind plăcile aortice în grupul de pacienți cu accident vascular cerebral. N Engl J Med 1996;334:1216-1221.
5. Sen S, Hinderliter A, Sen PK și colab.: Progresia ateromului arcului aortic și evenimente vasculare recurente la pacienții cu accident vascular cerebral sau atac ischemic tranzitoriu. Circulation 2007;116:928-935.
6. Meissner I, Khandheria BK, Sheps SG și colab.: Ateroscleroza aortei: factor de risc, marker de risc sau martor nevinovat? Un studiu prospectiv de ecocardiografie transesofagiană bazat pe populație. J Am Coll Cardiol 2004;44:1018-1024.
7. Karalis DG, Chandrasekaran K, Victor MF și colab.: Recunoașterea și potențialul embolistic al resturilor aterosclerotice intraaortice. J Am Coll Cardiol 1991;17:73-78.
8. Stern A, Tunick PA, Culliford AT, și alții: Ateroame proeminente ale arcului aortic: risc de accident vascular cerebral în timpul intervențiilor chirurgicale pe cord cu și fără endarterectomie a arcului aortic . Am Heart J 1999;138(part 1):746-752.
9. Fazio GP, Redberg RF, Winslow T, Schiller NB: Placa aortică aterosclerotică detectată ecografic transesofagiană este un marker pentru boala coronariană. J Am Coll Cardiol 1993;21:144-150.
10. Matsumura Y, Takata J, Yabe T, et al: Placă aortică aterosclerotică detectată prin ecocardiografie transesofagiană: semnificația și limitările sale ca marker pentru boala coronariană la vârstnici. Chest 1997;112: 81-86.
11. Dressler FA, Craig WR, Castello R, Labovitz AJ: Aterom aortic mobil și embolii sistemici: eficacitatea anticoagulării și influența morfologiei plăcii asupra accidentului vascular cerebral recurent. J Am Coll Cardiol 1998;31:134-138.
12. Ferrari E, Vidal R, Chevallier T, Baudouy M: Ateroscleroza aortei toracice şi a resturilor aortice ca marker al unui prognostic nefavorabil: beneficiul anticoagulantelor orale . J Am Coll Cardiol 1999;33:1317-1322.
13. Koren MJ, Bryant B, Hilton TC: Boala aterosclerotică a arcului aortic și riscul de accident vascular cerebral ischemic. N Engl J Med 1995;332:1237-1238.

CAPÍTULO 10

# Enfermedad ateromatosa aórtica: úlceras y úlceras aórticas penetrantes

## PUNCTE CHIAVE

- Ateroscleroza aortică avansată poate provoca ulcerații și ulcere penetrante la nivelul aortei. Ulcerația este asociată cu tromboembolism și ateroembolism; ulcerele penetrante sunt asociate cu disecție și ruptură de aortă.
- Evoluția naturală a ulcerelor și a ulcerelor penetrante nu este bine înțeleasă. Riscul estimat de ruptură a ulcerelor simptomatice este de 40%.
- Ulcerele penetrante sunt de obicei detectate în timpul evaluării - unei posibile disecții de aortă, dar pot fi găsite și în timpul evaluării durerii toracice non-ischemice.
- Este posibilă vizualizarea radiologică a unui ulcer penetrant , dar este nevoie de persistență și adesea trebuie efectuate mai multe tehnici pentru a câștiga încredere.
- Pare rezonabil să se utilizeze diverse tehnici radiologice pentru a determina existența unui ulcer penetrant.
- Tratamentul optim pentru aceste leziuni este necunoscut.

Plăcile aterosclerotice avansate pot fi complicate prin formarea unui tromb pe ele sau prin dezintegrarea plăcii subiacente, ducând la ulcere (Fig. 10-1). O minoritate a acestor ulcere sunt atât de profunde încât penetrează peretele aortic, indicând faptul că un proces ateromatos provoacă leziuni în medie. Deoarece limita dintre planul mural și cel intimal al aortei nu este distinctă cu testele radiologice, diferențierea unui ulcer pe placă de un ulcer penetrant prin placă este dificilă , cu excepția cazurilor de penetrare evidentă. Plăcile pot fi foarte groase; prin urmare, un ulcer, chiar și unul profund, poate să nu penetreze peretele aortic sau să prezinte un risc de ruptură sau disecție.

Ulcerele penetrante adevărate pot duce la un hematom intramural deoarece creează continuitate între lumenul arterial și planurile țesutului mural (Fig. 10-2). Un hematom intramural asociat cu un ulcer penetrant adevărat are un prognostic mai slab deoarece este asociat cu o cauză persistentă și uneori inițial progresivă. Un ulcer penetrant poate duce la ruptura aortică francă. Istoricul natural al unui ulcer penetrant nu este bine definit.

## VIZUALIZARE

### DE ULCERII ȘI ULCERII AORTICE PENETRANTE

Ulcerele aortice și ulcerele penetrante pot fi vizualizate folosind tehnici care evidențiază clar depozitele de sânge, cum ar fi aortografia, tomografia computerizată (CT) cu substanță de contrast, imagistica prin rezonanță magnetică (IRM) cu gadoliniu, angiografia și ecocardiografia transesofagiană (ETE) (Fig. 10-3). Cu cât ulcerul penetrant este mai mare și mai profund, cu atât este mai probabil să fie detectat prin orice metodă. Există numeroase provocări în evaluarea unui posibil ulcer aortic penetrant:

- Ulcerele aterosclerotice sunt adesea multiple: poate fi dificil să se distingă cel responsabil de celelalte.
- Distincția dintre un ulcer superficial și un ulcer penetrant: ulcerele superficiale sunt mult mai frecvente. Definirea adâncimii ulcerului și

© 2010. Elsevier España, S.L. Reservados todos los derechos

a extinderii acestuia prezintă adesea o provocare radiologică.

© 2010. Elsevier España, S.L. Reservados todos los derechos

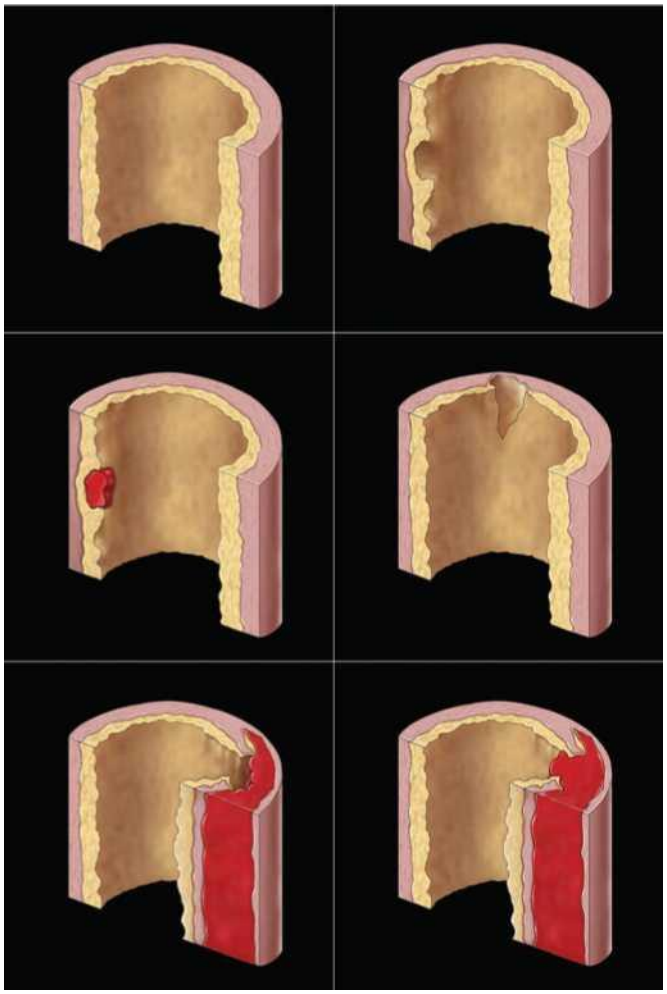

**Figura 10-1.** Enfermedad ateromatosa de la aorta. SUPERIOR IZQUIERDA. Placa ateromatosa circunferencial con una superficie irregular, pero sin úlceras bien formadas. SUPERIOR DERECHA. Aorta con ateroma en toda su circunferencia con una úlcera bien formada que se extiende hacia la placa, pero no dentro de la propia pared. CENTRO IZQUIERDA. Aorta con ateroma en toda su circunferencia con una úlcera bien formada que se extiende hacia la placa, no complicada por penetración, pero con presencia de un trombo supraadyacente. CENTRO DERECHA. Aorta con ateroma en toda su circunferencia con una úlcera bien formada que se extiende hacia la pared (penetrante). INFERIOR IZQUIERDA. Aorta con ateroma en toda su circunferencia con una úlcera bien formada que penetra en la pared y complicada por una hemorragia intramural. INFERIOR DERECHA. Aorta con ateroma en toda su circunferencia con una úlcera bien formada que penetra en la pared, complicada por una hemorragia intramural y protrusión del trombo.

care depășește capacitățile de rezoluție spațială ale tehnicilor actuale.

- Un procent semnificativ din datele privind ulcerele și ulcerele penetrante provine din studiile TEE, dar CT cu substanță de contrast este mai frecvent utilizată pentru evaluarea aortei.
- Cheagurile de sânge care acoperă ulcerul îl pot ascunde.
- Majoritatea studiilor radiologice au fost efectuate pe serii mici și sunt observaționale, în general retrospective și provenite de la un singur centru, fără a compara diferite tehnici.

Ateromul aortic ulcerat este asociat cu un risc crescut de accident vascular cerebral. Ulcerele mai mari de 2 mm sunt observate la 39% dintre pacienții cu accident vascular cerebral și doar la 7% dintre cei fără această complicație . Cu toate acestea, acest lucru se poate datora faptului că accidentul vascular cerebral este asociat cu ateroscleroză mai extinsă.<sup> 1</sup>

Ulcerele penetrante se pot prezenta în numeroase moduri și pot semăna cu o disecție aortică, cu durere toracică (sau dorsală) bruscă și severă, dar fără dovezi de ischemie miocardică. Ateroscleroza extinsă cu ulcere și ulcere penetrante este adesea asociată cu boală coronariană semnificativă în aceste cazuri.

O serie de 12 pacienți cu ulcere penetrante, dintre cei 94 de pacienți cu boală aortică supuși ecocardiografiei transesofagiene (ETE), a arătat că toți erau hipertensivi și că toți prezentaseră dureri toracice sau dorsale; vârsta medie a fost de 65 de ani (interval 56-79 de ani). Diagnosticul inițial suspectat a fost disecția de aortă în majoritatea cazurilor (9 din 12). Doi dintre cei 12 pacienți au decedat din cauza rupturii de aortă.<sup> 2 </sup> Majoritatea ulcerelor penetrante au fost localizate în aorta descendentă (8 din 12), deși unele au fost găsite în arcul aortic (2 din 12) sau în aorta ascendentă (2 din 12). ETE a identificat 10 din 12, inclusiv patru cazuri cu disecție limitată.<sup> 2</sup>

## Yo TRATAMENTUL ULCERELOR AORTICE PENETRANTE

Tratamentul optim este necunoscut deoarece istoricul natural al ulcerului este puțin înțeles. Tratamentul tradițional pentru suspiciunea de ruptură de aortă a implicat controlul tensiunii arteriale și rezecția chirurgicală a porțiunii afectate a aortei. Această intervenție a fost adesea dificil de efectuat în siguranță și cu succes deoarece, în aceste cazuri, aorta este de obicei afectată extensiv de boală, ceea ce o face dificil de accesat. În unele serii mici, stenturile endovasculare acoperite au fost utilizate cu rezultate bune pentru a acoperi și sigila ulcerul (Fig. 10-4).

**Figura 10-2.** Muestras quirúrgicas. IZQUIERDA. Trombo gelatinoso que rellena la placa ateromatosa ulcerada y que se extiende hacia el hematoma intramural dentro de la pared. CENTRO. Úlcera aórtica penetrante. Fragmentos muy fibróticos y calcificados de ateroma aórtico procedentes de una pared de aorta con un trombo supraadyacente. DERECHA. Hematoma intramural asociado a la úlcera ateromatosa penetrante.

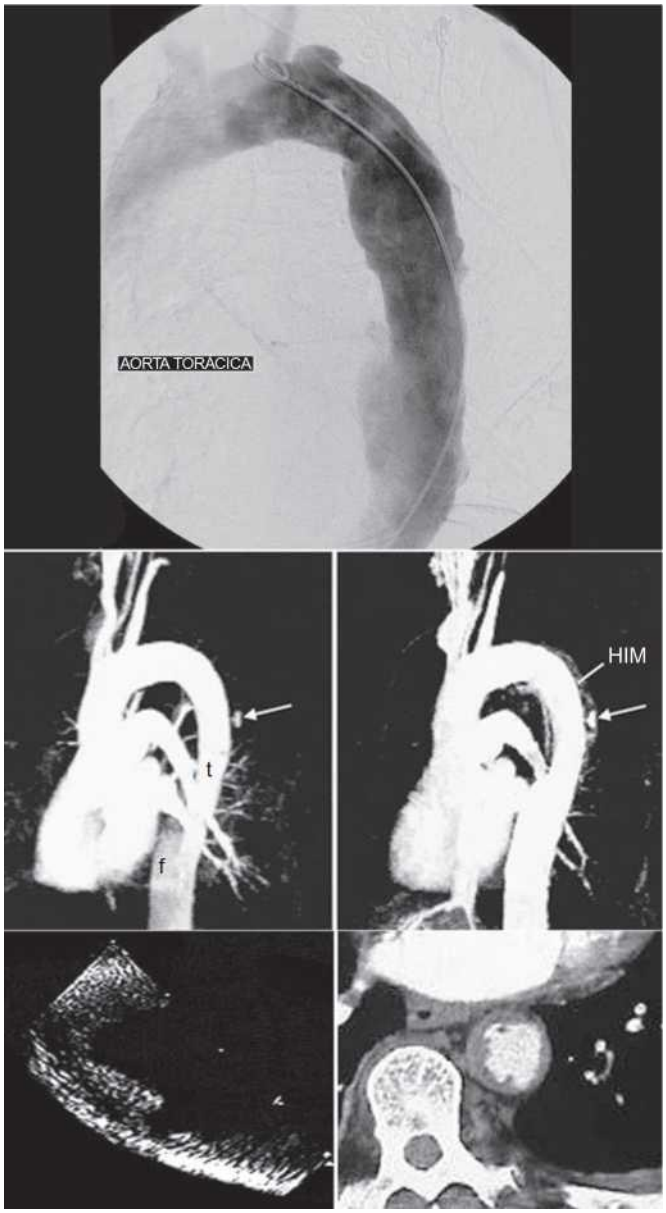


**Figura 10-3.** Studii radiologice ale ulcerelor aortice și penetrante. SUS . Aortografie cu substanță de contrast. Ulcerele observate pe o proiecție tangențială sunt bine definite, în special cel situat imediat distal de originea arterei subclaviculare stângi, pe fața externă a curburii aortice. CENTRU . Aortografie RMN cu substanță de contrast cu gadoliniu. Un ulcer în formă de butonieră, care se proiectează tangențial spre curbura externă a aortei, este clar vizibil. Sunt prezente și dovezi ale unui hematom intramural (HMI) asociat. STÂNGA JOS . Transector transesofagian bidimensional al unui ulcer profund într-o placă aterosclerotică groasă. Nu este clar dacă ulcerul penetrează peretele. DREAPTA JOS . CT cu substanță de contrast care prezintă un ulcer în formă de butonieră la ora 11, în treimea mijlocie a aortei toracice descendente. (imagini din mijloc, preluate de la Mohiaddin RH, McCrohon J, Francis JM și colab.: Angiografie prin rezonanță magnetică cu substanță de contrast a ulcerului aortic penetrant. Circulation 2001;103:E18-E19.)

**Figura 10-4.** Aortografie. STÂNGA . Se observă un ulcer profund în aorta toracică descendentă, limitat la porțiunea medială a aortei. DREAPTA . După plasarea unui stent acoperit, ulcerul a fost exclus. (Prin amabilitatea lui Mark Peterson, MD, Toronto, Canada.)

© ELSEVIER. Fotocopiar sin autorización es un delito.

## CAZUL 1

**Istoric medical și examen fizic**

- Bărbat în vârstă de 78 de ani, cu atac ischemic tranzitoriu (AIT).
- Hipertensiune arterială, fumător, diabet zaharat de tip 2.
- Absența suflurilor arteriale sau a anevrismului aortic abdominal palpabil.
- TA 165/70 mmHg, FC 80 bpm (ritm sinusal).

**Diagnostic clinic**

- Boala aterosclerotică complexă a aortei.
- Ulcer pe o placă, descoperit întâmplător, care nu ajunge în mod convingător la perete. Nu este considerat penetrant.
- Cauza AIT rămâne speculativă, deși există o boală aterosclerotică gravă la nivelul aortei, care ar putea fi originea unui tromb.

**Tratament**

- Tratament mai agresiv al factorilor de risc generali.
- Administrarea de warfarină a fost luată în considerare, dar nu a fost făcută având în vedere lipsa dovezilor solide și instabilitatea mersului pacientului.

**Comentarii**

- Boală ateromatoasă complexă extinsă a aortei, cu calcificări (observată la CT) și ulcerații ale plăcilor mari (observată la TEE).
- Alterarea distensibilității aortei înconjurate de o placă groasă este demonstrată de o presiune diferențială imensă de 100 mmHg.

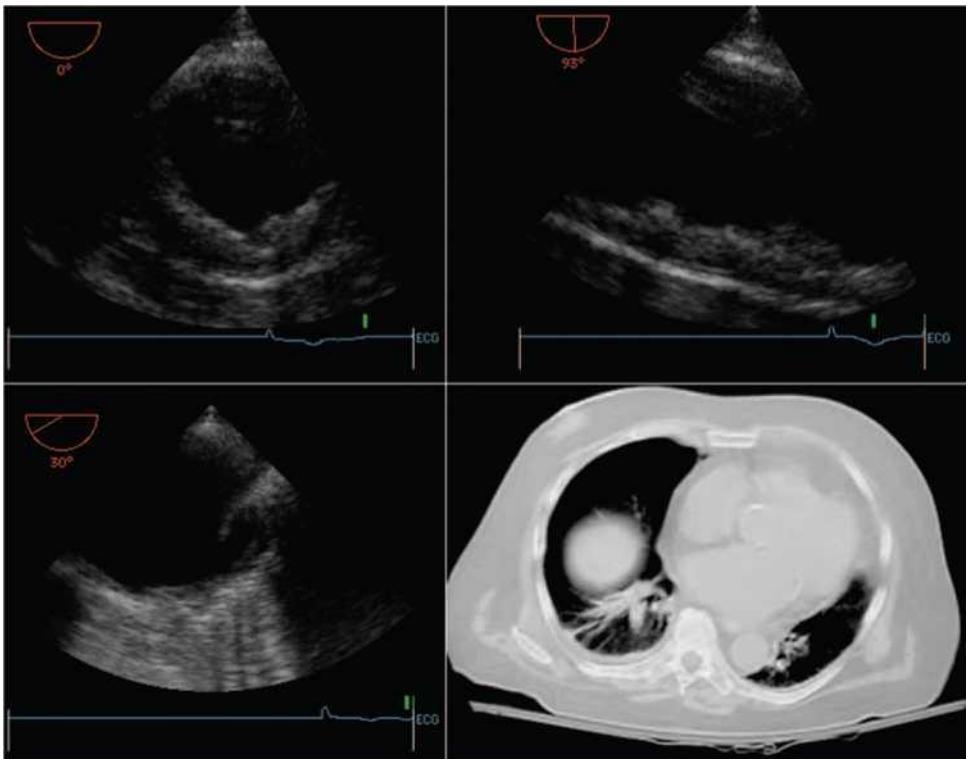


**Figura 10-5.** ETE și tomografie computerizată cu substanță de contrast. SUS . Imagini ETE ale aortei toracice descendente care prezintă o îngroșare aterosclerotică severă cu neregularități marcate ale suprafeței. STÂNGA JOS . Se observă un ulcer cu o înveliș supraadiacent la ora 4. DREAPTA JOS . tomografia computerizată prezintă calcificarea aterosclerotică a rădăcinii aortice, dar nu și a aortei descendente, în ciuda aterosclerozei proeminente observate la ETE.

## CAZUL 2

**Istoric medical și examen fizic**

- Bărbat în vârstă de 64 de ani cu un episod de 30 de secunde de durere toracică bruscă și insuportabilă.
- Fumător înrăit.
- Absența claudicației sau a anginei pectorale.
- TA 115/70 mmHg, în ciuda unui istoric de hipertensiune arterială și a absenței tratamentului farmacologic.
- Pulsuri și volume periferice normale; sufluri femurale bilaterale.

**Evoluție și tratament**

- Ulcer ateromatos penetrant al aortei cu ruptură și scurgere în spațiul pleural.
- Candidat slab pentru toracotomie pentru evaluarea aortei descendente din cauza BPOC (și posibil și din cauza bolii coronariene semnificative).
- Beta-blocadă înainte de intervenție pentru reducerea vârfurilor tensiunii arteriale și a ischemiei miocardice.
- Inserarea unei endoproteze pentru sigilarea ulcerului cu scurgere.
- Recuperare fără complicații.

**Comentarii**

- Apariție bruscă a durerii toracice severe, care determină luarea în considerare a sindroamelor aortice acute (disecție, hematom intramural și anevrism rupt).
- Ulcerul penetrant a produs un hematom intramural, care se scursese spre exteriorul aortei.
- Boala aterosclerotică avansată a aortei include ulcerații și tromboză.
- TA 115/70 la momentul internării la un pacient cunoscut cu hipertensiune arterială, ceea ce necesită explicație și, în acest caz, este legată de faptul că aorta pierduse mult lichid.

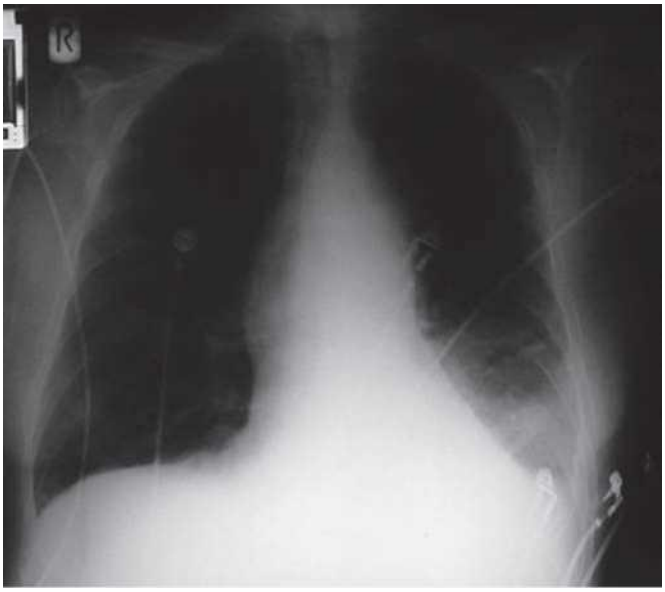

**Figura 10-6.** Radiografie toracică care prezintă câmpuri pulmonare hiperinflamate, compatibile cu o boală pulmonară obstructivă. Semnul de suprapunere hilară datorat hipertrofiei aortice ascendente este vizibil. Nu se recunoaște nicio calcificare aortică. Dimensiunea inimii este normală. Se observă o efuziune pleurală stângă, posibil asociată cu atelectazie a lobului inferior stâng.

© ELSEVIER. Fotocopiar sin autorización es un delito.

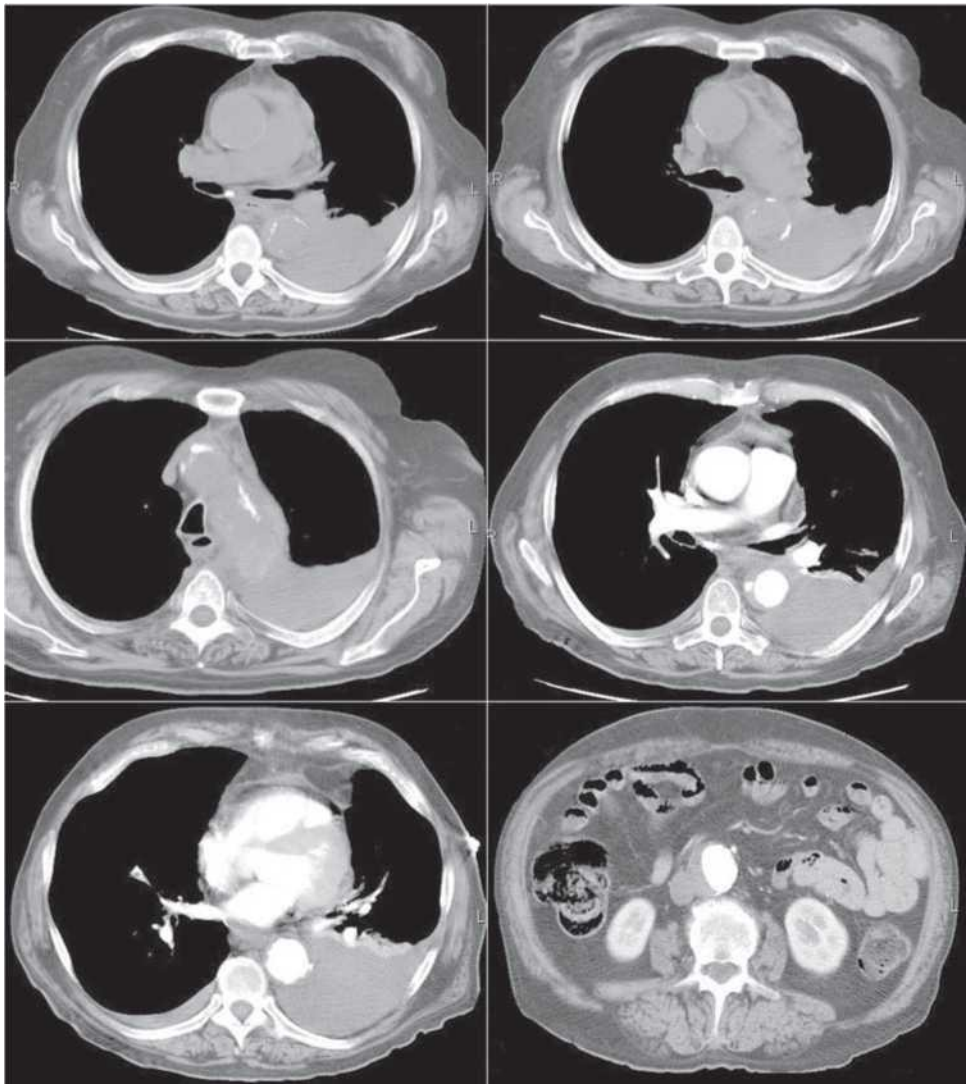

**Figura 10-7.** Tomografii computerizate fără substanță de contrast și cu substanță de contrast. Tomografiile computerizate fără substanță de contrast arată calcificări intimale extinse în arcul aortic și în aorta ascendentă și descendentă. Se observă revărsat pleural stâng. SUPERIOR : Deplasare intimală cu îngroșare în formă de semilună a peretelui medial. CENTRU DREAPTA : Se observă un ulcer care se extinde în îngroșarea murală în formă de semilună; peretele este neted, sugerând un hematom intramural. Inferior stânga : Există o neregularitate pe suprafața aterosclerotică a aortei și calcificare intimală la ora 3. INFERIOR DREAPTA : Imaginea dezvăluie un anevrism aortic abdominal cu tromb mural.

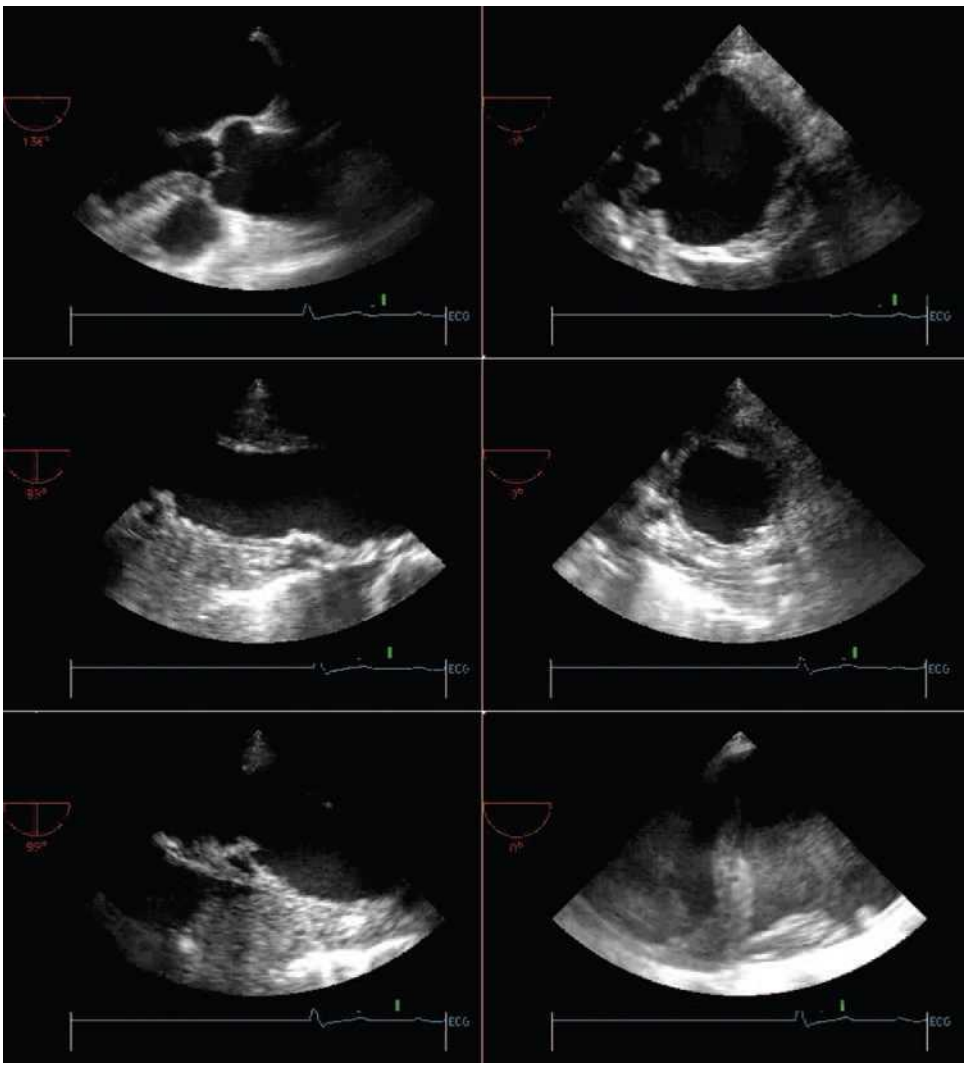

**Figura 10-8.** ETE. STÂNGA SUS . Aorta ascendentă în proiecție longitudinală. Se observă ateroscleroză anterioară minoră. DREAPTA SUS . Se observă ateroscleroză circumferențială extinsă. Este dificil de distins ateroscleroza de îngroșarea murală. CENTRU . Îngroșarea aterosclerotică se observă din nou, dar îngroșarea mai omogenă și luminoasă a peretelui din apropiere (medial) este compatibilă cu un hematom intramural. STÂNGA JOS . Aorta toracică inferioară pe axa sa longitudinală: neregularități datorate aterosclerozei severe. Se prezintă un revărsat pleural. DREAPTA JOS . Revărsat pleural cu ecouri speculare, compatibil cu sânge.

**Figura 10-9.** Aortografie care prezintă neregularități intimale difuze, compatibile cu ateroscleroza. În peretele medial al treimii medii a aortei descendente se observă o extensie a substanței de

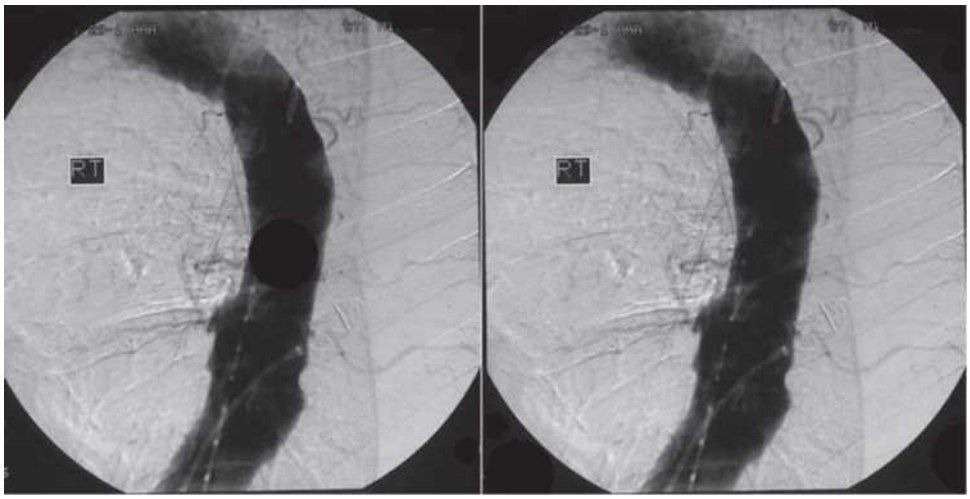


contrast, compatibilă cu ulcerul penetrant, de tip butonieră, identificat la CT.

© ELSEVIER. Fotocopiar sin autorización es un delito.

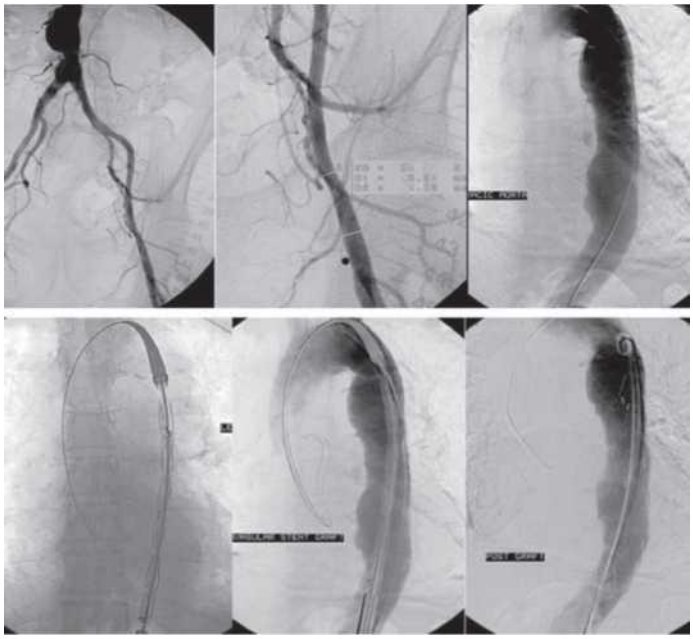

**Figura 10-10.** Plasarea endoprotezei. DOUĂ IMAGINI, STÂNGA SUS . Acces. Se observă un anevrism aortic abdominal, dar nu se observă stenoză sau anevrisme în arterele iliace. Calibrul arterelor femurale și iliace a fost mai mic decât cel al tecii de introducere pentru endoproteza planificată. Acest lucru a necesitat acces chirurgical la vasele de deasupra ligamentului inghinal. IMAGINI RĂMASE . Plasarea endoprotezei pentru a acoperi ulcerul din peretele medial. Observați excluderea ulcerului vizibil în imaginea finală în comparație cu imaginea centrală din stânga.

CASO 3

**Anamnesis**

- Varón de 74 años con dolor lumbar intenso de aparición súbita.
- Hipertenso en tratamiento con monoterapia.
- Sin enfermedad coronaria conocida, ni enfermedad vascular periférica o procesos cardiovasculares.

**Exploración física**

- PA 220/115 mmHg.
- Ausencia de déficits de pulso, no soplos de insuficiencia aórtica.
- Sin datos de taponamiento.

**Evolución y tratamiento**

- PA controlada con labetalol.
- Cuando se controló la PA, el dolor mejoró.
- Derivación a cirugía para reparar la aorta descendente.

**Comentarios**

- Úlcera ateromatosa penetrante que inició un hematoma intramural.
- Aparición súbita de dolor por el hematoma intramural o por rotura.
- El diagnóstico de hematoma intramural se estableció mediante ETE y TC; la ETE indicaba rotura, mientras que la TC la confirmó.
- La ETE y la TC mostraron el trombo que protruía; ninguna de las dos técnicas visualizó de forma convincente la úlcera penetrante.
- Como el trombo rellenaba por completo la úlcera que había dado origen al hematoma intramural, los estudios radiológicos no mostraron la penetración de la úlcera en la pared.
- El hematoma intramural era menos grueso por debajo de la úlcera penetrante que en otras zonas.
- La cirugía se complicó con un ictus.

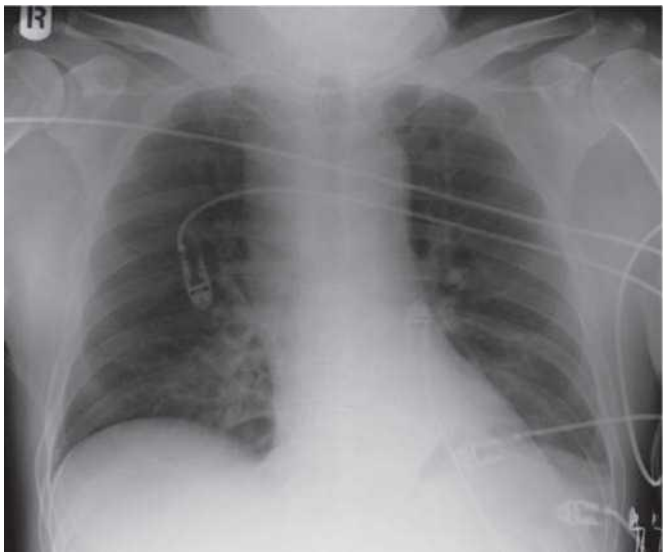

**Figura 10-11.** Radiografía de tórax que muestra un mediastino ensanchado con un contorno ambiguo de la aorta. Silueta cardiopericárdica normal. No se reconoce insuficiencia cardíaca izquierda. No hay derrame pleural izquierdo.

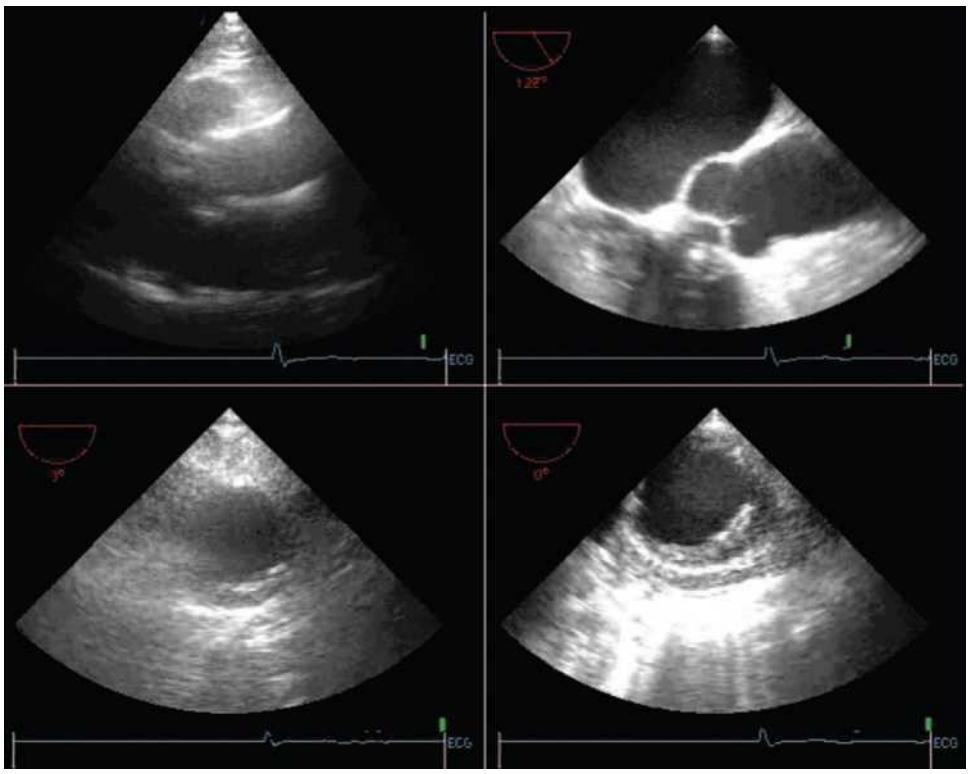

**Figura 10-12.** STÂNGA . Ecocardiografie transtoracică. DREAPTA . Ecocardiografie transesofagiană. SUPERIOARĂ . Aortă ascendentă. INFERIOARĂ . Treimea medie a aortei descendente (imaginea transtoracică a fost obținută prin vizualizare posterioară a toracelui). Nu se identifică niciun lambou intimal în aortă. Există o îngroșare omogenă în formă de semilună în peretele treimii medii a aortei descendente, compatibilă cu un hematom intramural. De asemenea, pare să fie prezent un hematom adventițial.

**Figura 10-13.** SUS . Secțiune transversală a aortei descendente. Pe peretele distal al aortei sunt vizibile neregularități datorate aterosclerozei și o placă calcificată. Un tromb pare să iasă din

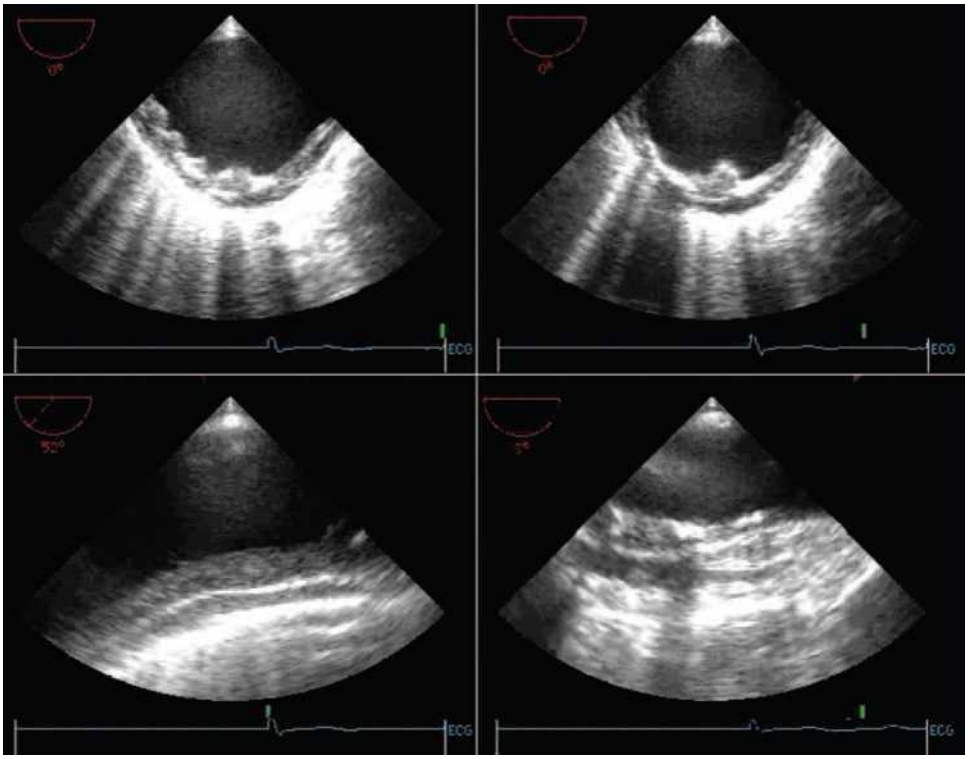

placă în lumen. JOS . Proiecții longitudinale. Îngroșarea murală omogenă a peretelui distal se extinde pe toate segmentele studiate. Un hematom adventițial este recunoscut ca o îngroșare transparentă a peretelui extern al aortei.

© ELSEVIER. Fotocopiar sin autorización es un delito.

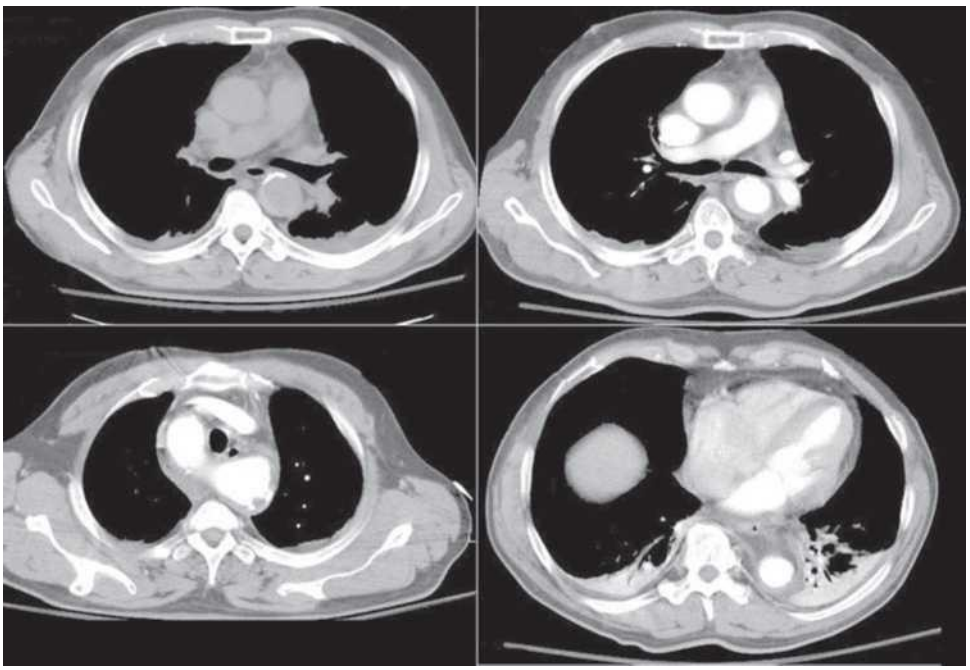

**Figura 10-14.** SUS . Imagini tomografice computerizate fără și cu substanță de contrast, cu aproximativ aceeași zonă. Calcificarea intimală este observată în peretele anterior. Îngroșarea în formă de semilună a peretelui aortic medial se observă atât în imaginile fără substanță de contrast, cât și în cele cu substanță de contrast. Deplasarea intimală este evidentă în imaginea fără substanță de contrast (confirmând îngroșarea murală). STÂNGA JOS . Imagine cu substanță de contrast a arcului aortic. Un tromb iese din placa calcificată în peretele aortic lateral, așa cum se observă la ecocardiografie transesofagică. DREAPTA JOS . Se observă din nou îngroșarea peretelui aortic, împreună cu striații variabile între planurile tisulare adiacente și o efuziune pleurală adiacentă, compatibilă cu ruptura.

**Figura 10-15.** Constatări chirurgicale și procedură. STÂNGA . Tromb proeminent provenit dintr-un ulcer aterosclerotic penetrant al aortei descendente proximale. Se observă un hematom intramural asociat sub formă de sânge coagulat în peretele aortic. CENTRU ȘI DREAPTA . Plasarea unei grefe de interpoziție Dacron în ulcerul penetrant care a cauzat hematomul intramural.

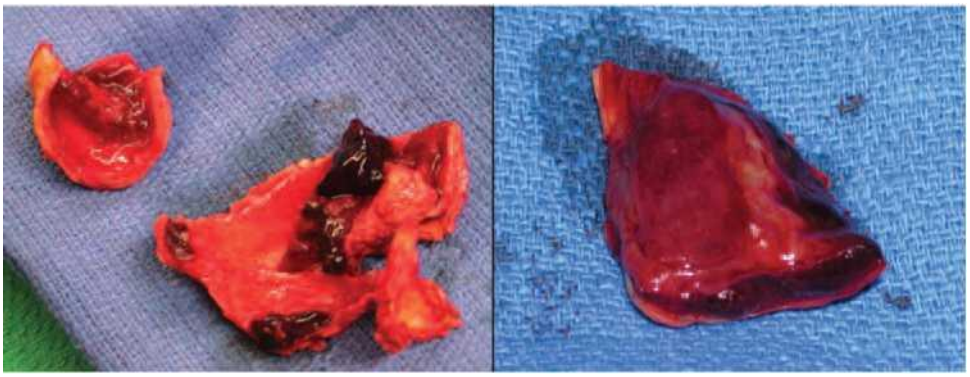

**Figura 10-16.** Specimene chirurgicale. STÂNGA : Plăci aterosclerotice și tromb suprapus. DREAPTA : Hematom intramural al peretelui aortic descendent.

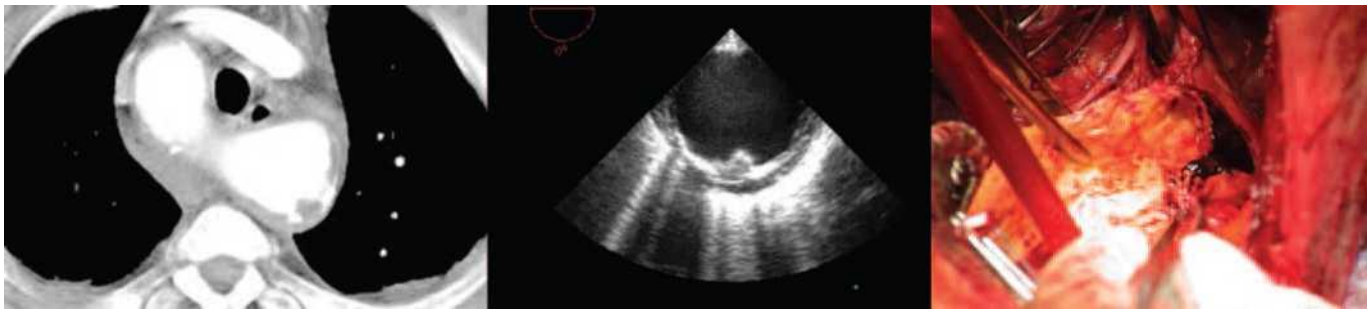

**Figura 10-17.** CT și ETE corespunzătoare constatărilor chirurgicale ale unui tromb proeminent care umple un ulcer penetrant.

## CAZUL 4

### Anamneză

- Un bărbat în vârstă de 90 de ani a consultat un medic pentru dureri în piept și spate cu apariție bruscă.
- Tomografia computerizată cu substanță de contrast efectuată la spitalul dumneavoastră a descris o disecție aortică distală cu revărsat pericardic.
- Transferat pentru evaluare.
- Istoric de hipertensiune arterială timp de 6 ani sub tratament în monoterapie.
- Absența bolii coronariene cunoscute, a bolii vasculare periferice sau a bolii cardiovasculare.

### Examen fizic

- TA 105/70 mmHg.
- Absența deficitelor de puls și a suflurilor de insuficiență aortică.
- Absența datelor privind blocajele.
- Intrare redusă a aerului în hemitoracele stâng.

### Impresie clinică

- Absența hipertensiunii arteriale, care ar trebui întotdeauna constatată la pacienții cu antecedente de hipertensiune arterială dacă dezvoltă durere.
- Datele de la hemitoracele stâng sugerează o efuziune pleurală extinsă.

### Evoluție și rezultat

- Absența lamboului de disecție.
- Aortă cu aterom (intima neregulată și calcificări).
- Probabil hematom intramural.
- Ulcer penetrant în perete, care a produs un hematom intramural sau ruptura unui hematom intramural cu ruptura peretelui.
- Constatări compatibile cu ruptura: striații în țesuturile moi periaortice și o efuziune pleurală mare, fără altă explicație.
- Absența hipertensiunii arteriale poate fi explicată prin datele care sugerează ruptura.
- A apărut o asistolă bruscă și s-au început manevrele de resuscitare.
- Asistola nu a răspuns, iar resuscitarea a eșuat.

### Comentarii

- Ulcerul aterosclerotic penetrant a debutat cu un hematom intramural cu ruptură precoce în țesuturile periaortice și spațiul pleural stâng.
- Apariția bruscă a durerii se datorează unui hematom intramural sau rupturii acestuia.
- Diagnosticul a fost clar la tomografia computerizată, deși nu a fost vizualizat. Singurul aspect discutabil al tomografiei computerizate a fost prezența unui revărsat pericardic. Revărsatul pleural se răspândise atât de mult în jurul inimii încât a fost confundat cu un revărsat pericardic.
- Toate procesele patologice au fost localizate în arcul distal - partea proximală a aortei descendente. Aorta ascendentă nu a fost afectată și nu s-au constatat complicații proximale, cum ar fi revărsatul pericardic.
- S-a încercat repararea endovasculară a aortei (endoproteză acoperită) pentru sigilarea ulcerului penetrant, dar pacientul a decedat la 10 minute de la internare.
- Hipotensiunea arterială ușoară la internare a fost un criteriu de rău augur pentru ruptură, având în vedere că un pacient hipertensiv cu hematom intramural sau disecție acută de aortă ar trebui să fie în mod clar hipertensiv.
- Hipertensiunea arterială anterioară a fost exclusiv sistolică, sugerând o aortă rigidă (datorată ateromatozei severe).

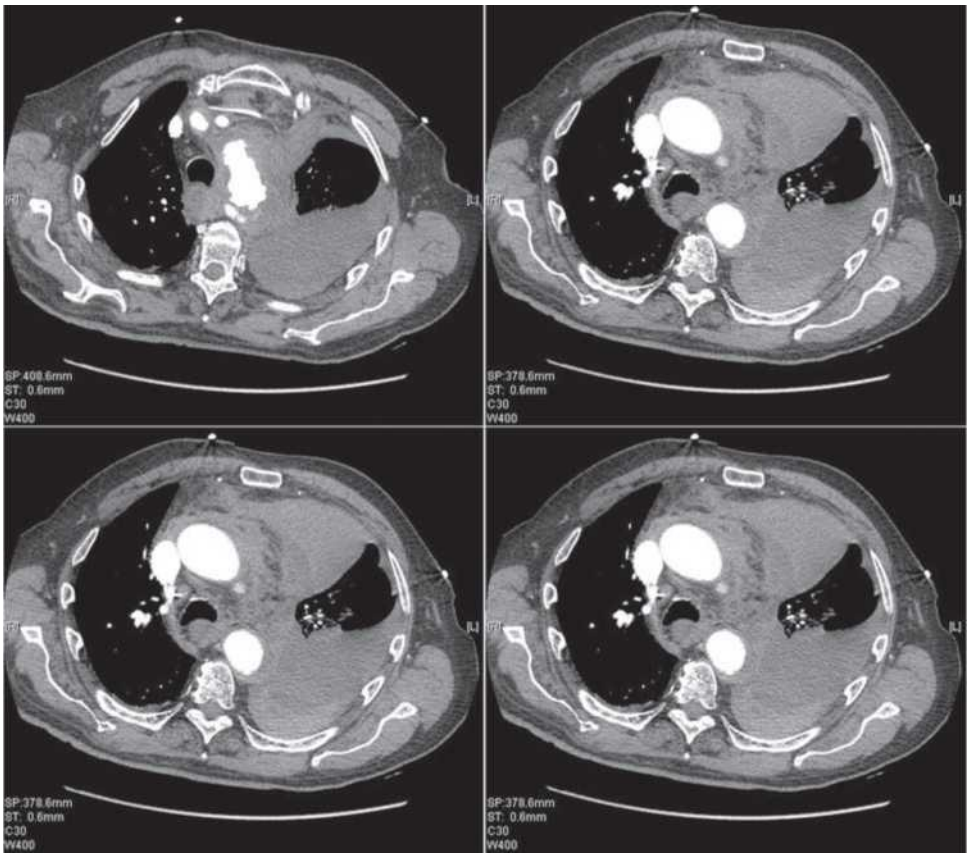
SP:408.6mm
ST: 0.6mm
C30
W400
SP:378.6mm
ST: 0.6mm
C30
W400
SP:378.6mm
ST: 0.6mm
C30
W400
SP:378.6mm
ST: 0.6mm
C30
W400

**Figura 10-18.** CT cu substanță de contrast care prezintă o aortă ateromatoasă cu aspect lax. Absența lambourilor intimale. Îngroșarea peretelui lateral al arcului aortic și a aortei descendente. Aspectul posterior al arcului are un aspect complex: se observă contrast în spatele țesuturilor moi neregulate, din cauza sângelui din peretele aortic sau din învelișul ateromatos supraiacent. Este prezentă o efuziune pleurală stângă extinsă, compatibilă cu ruptura. Aspect striat al țesuturilor moi anterior, lateral și posterior de aorta ascendentă și o efuziune pleurală anterioară și posterioară mare. Deplasare traheală din cauza efuziunii mari.

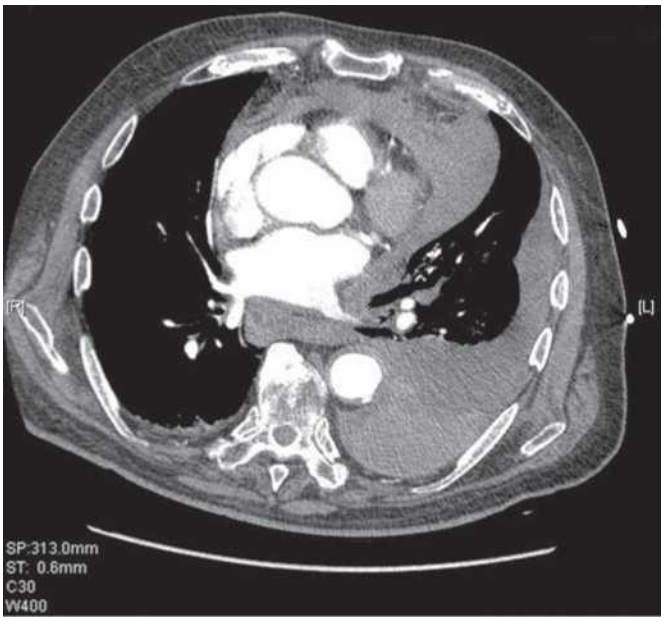

**Figura 10-20.** Ecocardiografie transtoracică, proiecție hemitorace stâng. Revărsat pleural mare care umple cavitatea pleurală cu ecouri speculare gelatinoase, sugestive pentru sânge, confirmat prin aspirație de lichid pleural.

**Figura 10-19.** CT cu substanță de contrast. Absența lamboului intimal. Calcificare intimală a aortei descendente și a arterelor coronare. Revărsat pleural stâng. Posibilă revărsare pericardică versus revărsat pleural anterior.

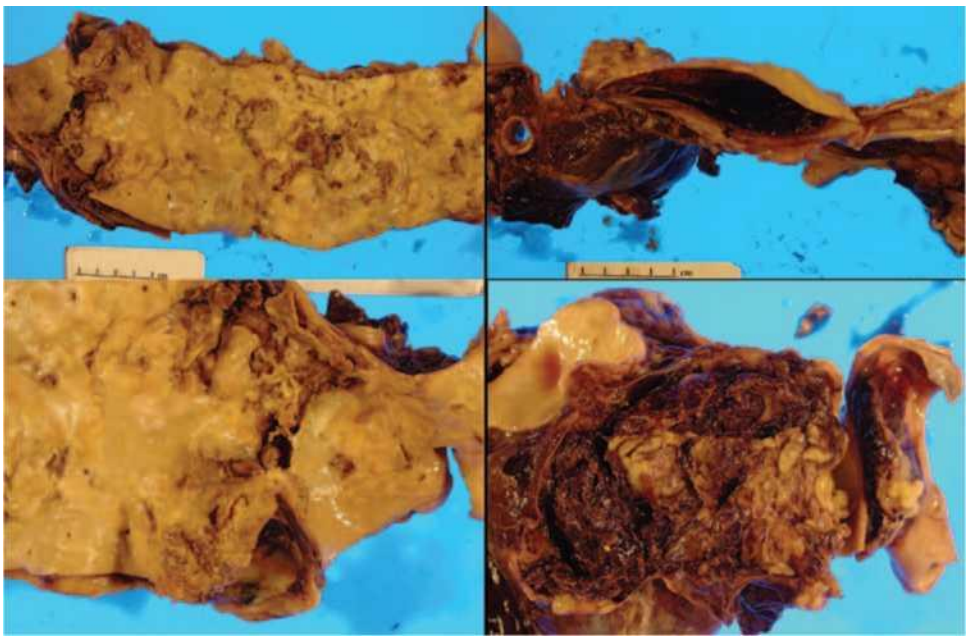

**Figura 10-21.** Constatările autopsiei. STÂNGA SUS . Aortă puternic ateromatoasă cu o suprafață complexă și zone de calcificare intimală evidentă. Funduri aortice profunde între regiunile cele mai ateromatoase. DREAPTA SUS . Hematom intramural în peretele arcului distal și aorta descendentă proximală. Sângele creează striații în țesuturile moi periaortice. STÂNGA JOS . Crater ulceros între plăcile intimale din arcul distal. Ulcer penetrant. DREAPTA JOS . Sânge extern arcului aortic care se extinde de-a lungul planurilor tisulare și a grăsimii.

## Literatură

1. Stone DA, Hawke MW, LaMonte M, et al: Ulcerated atherosclerotic plaques in the thoracic aorta are associated with cryptogenic stroke: a multiplane transesophageal echocardiographic study. Am Heart J 1995;130:105-108.

2. Vilacosta I, San Román JA, Aragoncillo P, et al: Penetrating atherosclerotic aortic ulcer: documentation by transesophageal echocardiography. J Am Coll Cardiol 1998;32:83-89.

© ELSEVIER. Fotocopiar sin autorización es un delito.

Această pagină a fost lăsată intenționat goală

CAPITOL

# 11

# Anevrisme aortice toracice

## PUNCTE CHEIE

- Anevrismele pot fi localizate oriunde în aorta toracică.
- Tratamentul chirurgical rămâne cel convențional, dar repararea endovasculară este utilizată din ce în ce mai mult.
- Accesul chirurgical și complicațiile sunt diferite pentru anevrismele aortei ascendente sau descendente și ale arcului aortic.
- Pragul de intervenție (care se bazează pe stabilitatea clinică a anevrismului) este:
  - 5,5 cm pentru aorta ascendentă (pacient non-marfanoid).
    >6,5 cm pentru aorta descendentă.

Deși anevrismele aortice abdominale sunt adesea foarte similare , anevrismele aortice toracice, definite ca o creștere cu peste 50% a diametrului aortic, pot implica numeroase variații în ceea ce privește localizarea, lungimea, morfologia, ramurile afectate și complicațiile. Incidența reală a anevrismelor aortice toracice este necunoscută deoarece sunt detectate foarte puține cazuri, dar este estimată la 60-100 la milion de persoane. Vârsta medie la momentul diagnosticării este de 59-69 de ani. Este mai frecventă la bărbați, cu un raport bărbați-femei de 2:1. Arcul aortic este mai puțin frecvent afectat (10%), iar aorta ascendentă este ceva mai frecventă decât aorta descendentă (40%).

Varietatea caracteristicilor anatomice justifică utilizarea - termenilor morfologici descriptivi. *Termenul tubular este folosit* pentru a descrie leziunile în care o porțiune lungă a aortei prezintă o dilatare similară pe toată lungimea. Termenul *fusiform* se referă la un segment conic, dilatat, cu capete conice și dilatare circumferențială. Un anevrism *sacular* este o dilatare mai scurtă, localizată, rotunjită. Anevrismele *toracoabdominale* sunt cele care trec prin diafragmă.

Acești termeni sunt mai utili pentru recunoașterea și planificarea intervenției decât pentru determinarea etiologiei. Multe anevrisme sunt atât de complexe, atipice sau extinse încât nu sunt bine descrise printr-un singur termen. Aorta anevrismală este, de asemenea, în aproape toate cazurile, o aortă alungită; prin urmare, în cazurile de anevrism aortic se observă aproape întotdeauna o dispariție a curburii normale a arcului aortic și o tortuozitate aortei. Pseudo-coarctația poate apărea în locațiile în care aorta este fixată (diafragmă și istm).

Posibilele complicații ale anevrismelor aortice includ ruptura într-un spațiu adiacent (spațiul pericardic, mediastinul, spațiul pleural stâng sau retroperitoneul), în cavitatea cardiacă (fistulă), într-un vas adiacent (artera pulmonară sau vena cavă inferioară) sau într-un alt spațiu (trahee); disecție; embolizarea trombilor; compresia unei structuri adiacente, cum ar fi o bronhie, un os sau un nerv laringian recurent; sau distorsiunea valvei aortice cu insuficiență aortică secundară (anevrisme ale sinusurilor Valsalva, anevrisme ale rădăcinii aortice, ectazie a inelului aortic).

Evoluția naturală a anevrismelor aortice este determinată de dimensiunea (diametrul) acestora, rata de expansiune, localizare, complicații (insuficiență aortică, ruptură, disecție, tromboză), factori asociați (valvă aortică bicuspidă, hipertensiune arterială asociată, fumat, BPOC) și cauze subiacente (sindromul Marfan, sindromul Ehlers-Danlos, infecție, inflamație sau ateroscleroză). Frecvența complicațiilor anuale este determinată de diametrul anevrismului toracic (Tabelul 11-1) [1]

Evaluarea dimensiunii anevrismelor folosind diferite tehnici (ecocardiografie, ecocardiografie transesofagiană [ETE], tomografie computerizată [CT], imagistică prin rezonanță magnetică [IRM]) poate releva diferențe interesante. Un anumit grad de variabilitate inter- și intra-observator este inevitabil pentru fiecare tip de test, constatare confirmată de reducerea dimensiunii observată în studiile ulterioare. Măsurarea anevrismelor în raport cu pragul chirurgical este aplicabilă doar în cazurile asimptomatice, niciodată în anevrismele simptomatice.<sup> [1]</sup>

Anevrismele cresc progresiv cu o rată medie generală de +1,2 mm/an. Anevrismele mai mari se extind mai repede decât cele mai mici; cele ale aortei descendente (0,19 cm/an) se extind mai repede decât cele ale aortei ascendente (0,07 cm/an), iar aorta abdominală se extinde cel mai rapid (3,9 ± 3,2 mm/an).<sup> [2,3]</sup> Prin urmare, este doar o chestiune de timp până când un anevrism atinge o dimensiune care prezintă un risc clinic. Anevrismele mai mari se extind într-un ritm mai rapid. Dacă pacientul nu ar muri din alte cauze, ar muri în cele din urmă din cauza anevrismului său.<sup> [1]</sup>

În 2007, validitatea pragului de 55 mm pentru a considera riscul de disecție aortică acută ca fiind inacceptabil în aorta ascendentă a fost pusă sub semnul întrebării ; majoritatea celor aproape 600 de cazuri de disecție aortică acută au apărut cu dimensiuni ale aortei ascendente mai mici de 55 mm.<sup> [4]</sup> Având în vedere riscul crescut de ruptură pentru

**Tabelul 11-1.** Frecvența complicațiilor este condiționată de diametrul anevrismului aortic toracic

© 2010. Elsevier España, S.L. Reservados todos los derechos

| | >3,5 cm | >4 cm | >5 cm | >6 cm |
|---|---|---|---|---|
| RIP | 0,0% | 0,3% | 1,7% | 3,6% |
| Disecţie | 2,2% | 1,5% | 2,5% | 3,7% |
| Moarte | 5,9% | 4,6% | 4,8% | 10,8% |
| Oricare dintre cele anterioare | 7,2% | 5,3% | 6,5% | 14,1% |

Adaptat după Elefteriades JA: Anevrism aortic toracic: abordarea actuală a momentului intervenției chirurgicale. ACC Curr J Rev 2002;11:82-88, cu permisiunea Elsevier.

**Tabelul 11-2.** Pragul pentru intervenția chirurgicală este mai scăzut la pacienții cu sindrom Marfan

| Localizarea anevrismului | Pacienți fără sindrom Marfan | Pacienții cu sindrom Marfan |
|---|---|---|
| Aorta ascendentă | >5,5 cm[1] | >5 cm [1] |
| | >5,-5,5 cm[4] | >4,5 cm [4] |
| Escroc | >5,5-6 cm[-1] | |
| Aorta descendentă | >6,5 cm[1] | >6 cm [1] |
| Toracoabdominal | >5-6 [4] | |
| Numerele exponențiale fac aluzie | referințele enumerate la sfârșitul capitolului. | |

Indiferent de dimensiunea în sindromul Marfan, la acești pacienți se alege un prag mai scăzut pentru intervenția chirurgicală (Tabelul 11-2).

Deși se spune că majoritatea anevrismelor sunt de origine aterosclerotică, nu s-a stabilit încă dacă cele două afecțiuni coexistă sau dacă există o relație cauzală și nu s-a demonstrat că ateroscleroza provoacă anevrisme. Factorii de risc pentru boala coronariană sunt similari cu cei descriși pentru anevrisme, în special anevrismele aortice abdominale (AAA). Marea majoritate a AAA sunt localizate în regiunea infrarenală, care prezintă o predilecție pentru ateroscleroză. În general, factorii de risc pentru ateroscleroză explică o variabilitate redusă a dimensiunilor aortice, în special după excluderea influenței altor variabile importante, cum ar fi vârsta, suprafața corporală și sexul. Cu excepția cazurilor familiale de anevrisme, care tind să afecteze pacienții mai tineri, boala aterosclerotică se găsește adesea în arterele coronare, cerebrale și renale la pacienții cu anevrism aortic, ceea ce complică tratamentul.<sup>5</sup>

## Yo ETIOLOGIA ANEVRISMELOR AORTICE TORACICE

Există multiple cauze ereditare și congenitale ale anevrismelor aortice toracice. Anevrismele aortice sunt adesea asociate cu valvele bicuspide și afectează în principal aorta ascendentă deasupra joncțiunii sinotubulare; ocazional, pot afecta rădăcina aortică, dar, în general, cruță arcul aortic. Sindromul Marfan și afecțiunile ereditare ale țesutului conjunctiv asociate afectează de obicei rădăcina aortică și aorta ascendentă, dar orice segment al vasului poate fi implicat.

Cauzele dobândite ale anevrismelor aortice toracice includ hipertensiunea arterială, ateroscleroza, bolile inflamatorii și infecțiile. Hipertensiunea arterială dilată și alungește de obicei întreaga aortă, dar poate fi complicată de un anevrism franc la orice nivel. Anevrismele asociate cu ateroscleroza sunt cele mai frecvente la nivelul aortei descendente. Bolile inflamatorii sunt bine asociate cu afecțiunile aortice. Inflamația rădăcinii aortice cu dilatarea ulterioară complică multe artropatii (de exemplu, spondilita anchilozantă). Arterita cu celule gigante și arterita Takayasu pot duce la anevrisme în orice regiune a aortei toracice. Infecțiile (stafilococice, salmonella, sifilis, tuberculoză, fungice) sunt, de asemenea, cauze cunoscute ale bolilor aortice. Sifilisul afectează în mod caracteristic rădăcina aortică și aorta ascendentă.

## Yo ANEVRISME ALE RĂDĂCINII AORTICE

Anevrismele rădăcinii aortice includ anevrismele sinusului Valsalva, ectazia inelului aortic, anevrismele asociate cu o valvă bicuspidă și anevrismele post-stenotice, precum și cele care fac parte dintr-un anevrism mai mare.

### Anevrismele sinusului Valsalva

Anevrismele sinusului Valsalva pot apărea izolat (în general în sinusul drept, uneori în sinusul non-coronarian și în foarte puține cazuri în sinusul stâng) sau pot fi asociate cu o dilatare a întregii rădăcini și a aortei ascendente.

Insuficiența congenitală a mediilor aortice de a fuziona cu inelul valvular este considerată cauza acestei afecțiuni, ceea ce explică - dezvoltarea unei dilatări anevrismale prin zona de slăbiciune. Anevrismele sinusului Valsalva se pot complica și pot provoca insuficiență aortică, ruptură și fistulizare la nivelul ventriculului drept (sinusul drept) sau atriului drept (sinus non-coronarian), ruptură în spațiul pericardic de sub artera pulmonară (sinusul stâng), obstrucție cardiacă pe partea dreaptă (dacă este mare) și bloc cardiac din cauza presiunii asupra septului.

Diagnosticul poate fi pus cu ușurință prin tehnici neinvazive, în special ecocardiografie, dar CT, RMN și aortografia pot evidenția anevrisme ale sinusului Valsalva.

Intervenția chirurgicală pentru anevrismele mari sau complicate cauzate de insuficiență aortică semnificativă, fistulizare sau obstrucție a cordului drept este adaptată structurilor anatomice implicate și are, în general, un rezultat bun.

### Ectazia aortică inelară

Ectazia anuloaortică este o leziune caracteristică (deși nu specifică sau exclusivă) a sindromului Marfan și corespunde unei dilatări a sinusurilor Valsalva, cu obliterarea joncțiunii sinotubulare și dilatarea rădăcinii aortice și a aortei ascendente care se termină în artera brahiocefalică. Termenii utilizați în mod obișnuit pentru a descrie aspectul morfologic al aortei în ectazia anuloaortică includ forma de vază florentină, bulb de ceapă sau formă de pară (Fig. 11-1 până la 11-3).

Deși poate părea asociat cu sindromul Marfan clasic, majoritatea cazurilor afectează pacienți fără caracteristici marfanoide clare.

Manifestările ectaziei anuloaortice pot include insuficiență aortică datorată dilatării inelului valvular sau apoziției deficitare a cuspizilor în raport cu dilatarea sinusului, ruptură în cavitățile adiacente (fistule), disecție radiculară și obstrucție a lumenului adiacent (rară).

**Figura 11-1.** Proiecție longitudinală pe ax lung a unei ecografii transectorice (ETE) a aortei ascendente, care prezintă un anevrism în formă de pară al rădăcinii aortice, caracteristic ectaziei anuloaortice, cu ștergerea joncțiunii sinotubulare.

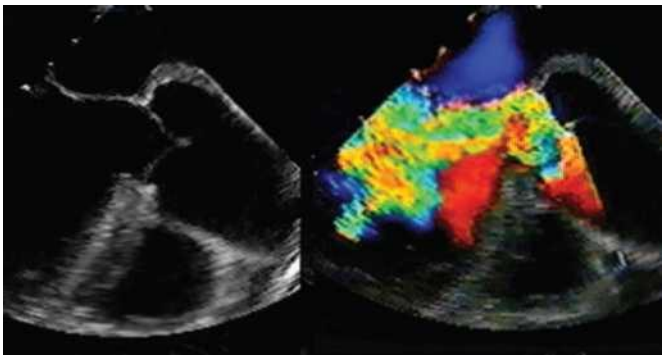

**Figura 11-4.** Ectazie anuloaortică rezultând în regurgitare aortică severă. Ecocardiografie transesofagiană (ETE) pe ax lung ale aortei ascendente. Cartografiere Doppler color a fluxului care arată fluxul în ventriculul stâng de la rădăcina anevrismală aortică ce umple o mare parte din tractul de ejecție al ventriculului stâng.

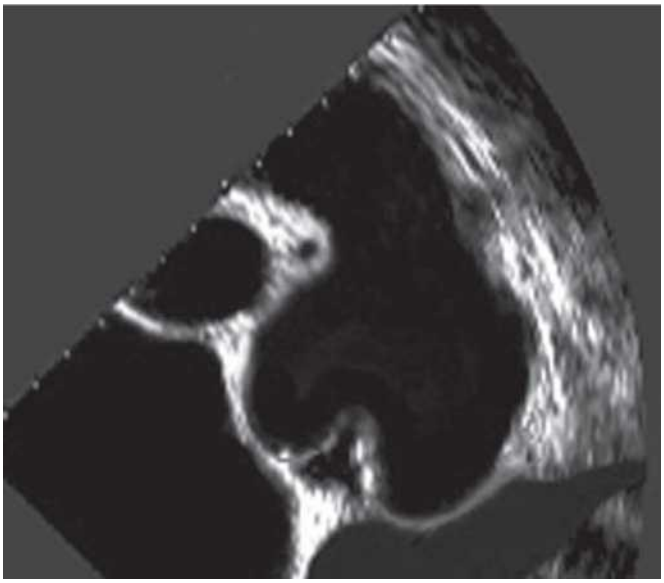

**Figura 11-2.** Proyección en el eje largo de una ETE de un aneurisma con forma de cebolla en la raíz aórtica (senos).

Modificările degenerative ale mediilor aortice, vizibile cu microscopul optic, pot fi întâlnite în multe boli ale aortei (congenitale, ereditare, dobândite, anevrismale și de disecție) și, de asemenea, în cazul îmbătrânirii aortice.

Cele mai frapante cazuri implică fragmentarea semnificativă a fibrelor de elastină, înlocuirea lor cu colagen și infiltrarea interstițială masivă (chisturi cu substanță fundamentală bazofilă). Termenul de *necroză chistică a mediei* a fost odată popular și frecvent (incorect) utilizat ca sinonim cu sindromul Marfan; cu toate acestea, acest termen a ieșit din uz deoarece chisturile și necroza nu se observă, iar entitatea este nespecifică sindromului Marfan.

Testele radiologice neinvazive (ecocardiografia transtoracică , ecografia transesofagică, tomografia prin rezonanță magnetică (RMN) și tomografia computerizată (CT) și aortografia pot releva morfologia anevrismală macroscopică tipică a ectaziei anuloaortice. Cele mai utile teste sunt cele care permit vizualizarea rădăcinii aortice și a aortei ascendente în axul lor longitudinal real (în afara planului sagital). Pe măsură ce disponibilitatea reconstrucției tridimensionale (3D) folosind CT și RMN crește, acestea pot deveni tehnicile principale pentru vizualizarea leziunilor ectaziei anuloaortice. Cu toate acestea, ecocardiografia și aortografia își păstrează rolul în diagnosticarea complicațiilor, cum ar fi regurgitarea aortică (Fig. 11-4).

Tratamentul chirurgical este indicat atunci când dimensiunile aortei ating pragul chirurgical sau când apar complicații precum regurgitație aortică severă, disecție sau ruptură. Înlocuirea cu o grefă tubulară a rădăcinii aortice și a aortei ascendente, adesea sub forma unei grefe compozite care include și proteza valvulară aortică, este cea mai frecventă abordare chirurgicală. Atunci când este posibil, valva aortică este păstrată, dar când este sever deformată sau prezintă regurgitație severă, este înlocuită.

## Yo ANEVRISME AORTICE ASPENDENTE

Anevrismele aortei ascendente pot fi congenitale sau dobândite și slăbesc media aortică. Cauzele congenitale pot fi asociate cu o valvă aortică

EVIER. Fotocopiar sin autorización es un delito.

bicuspidă sau cu afecțiuni ereditare, cum ar fi sindromul Marfan, sindromul Turner, sindromul Ehlers-Danlos, osteogeneza imperfectă și boala renală polichistică. Afecțiunile dobândite care pot slăbi media aortică includ hipertensiunea arterială, ateroscleroza, procesele inflamatorii (arterita Takayasu, arterita cu celule gigante, artrita reumatoidă, artropatiile seronegative) și infecțiile, cum ar fi sifilisul (Fig. 11-5).

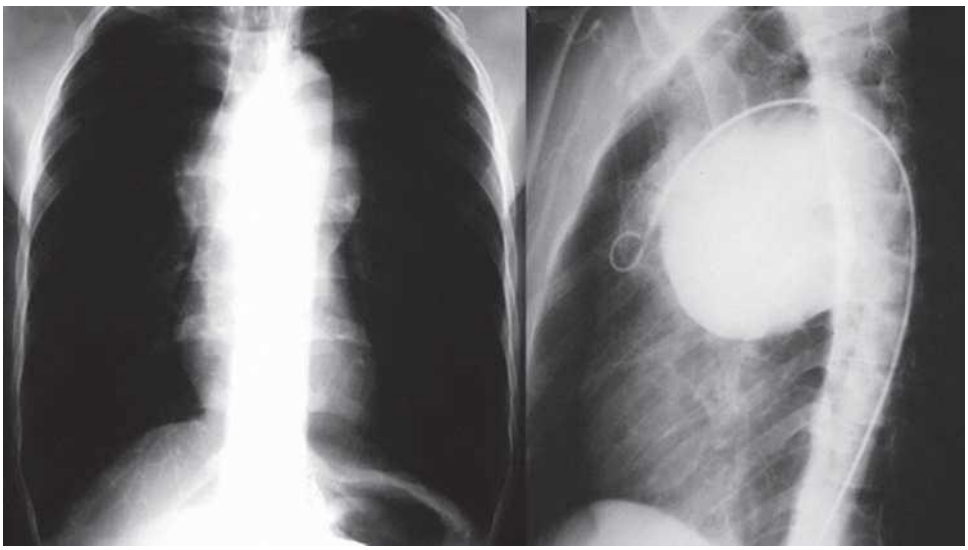

**Figura 11-5.** Un bărbat haitian în vârstă de 41 de ani s-a prezentat cu oboseală, dificultăți de respirație în decubit dorsal și un suflu sistolic de ejecție cu o durată de 2 luni. Acesta avea un istoric lung de boli cu transmitere sexuală și traumatisme toracice legate de fotbal. Radiografia toracică a fost interpretată în mod constant ca limfadenopatie hilară bilaterală. Aortografia a evidențiat clar un anevrism mare al aortei ascendente, fără regurgitare aortică. Având în vedere istoricul de boli cu transmitere sexuală și rezultatul pozitiv al testului VDRL, s-a presupus o cauză sifilitică. Pacientul a fost supus unei intervenții chirurgicale reparatorii fără complicații a aortei.

Cele mai frecvente manifestări sunt un diagnostic pozitiv la un studiu radiologic și durerea toracică. Durerea toracică poate fi cauzată de eroziunea corpului vertebral sau a coastelor. Durerea toracică în absența eroziunii sugerează expansiunea anevrismului și un risc crescut de ruptură. Anevrismele limitate la aorta ascendentă sunt mai puțin frecvent asociate cu insuficiența aortică (și, prin urmare, o probabilitate mai mare de a provoca un suflu sau insuficiență cardiacă congestivă) sau compresia structurilor mediastinale, cum ar fi traheea și bronhiile (tuse, dispnee sau tracțiune traheală la examenul fizic), nervul laringian recurent (răgușeală), esofagul (disfagie), vena cavă superioară (semne compresive), artera pulmonară (murmuri) sau spatele (durere lombară). Ruptura în spațiul pericardic poate fi manifestarea inițială. De asemenea, pot diseca.

Tehnicile radiologice neinvazive (ecocardiografia transtoracică , ecografia transesofagică, tomografia computerizată și rezonanța magnetică) și aortografia pot evidenția leziunea anevrismală tipică a ectaziei anuloaortice. Radiografia toracică evidențiază în mod rezonabil anevrismele aortei ascendente, dar nu este suficient de specifică și nu permite măsurarea precisă a dimensiunilor.

Tehnicile radiologice care prezintă rădăcina aortică și aorta ascendentă în axul lor longitudinal real (care se află în afara planului sagital) sunt cele mai utile. Atunci când capacitățile de reconstrucție 3D folosind CT sau RMN vor deveni mai răspândite, acestea vor deveni probabil principalele tehnici pentru vizualizarea leziunilor ectaziei aortice inelare și a majorității anevrismelor toracice.

Tratamentul chirurgical este indicat atunci când dimensiunile aortei ating un anumit prag (în general > 5,5 cm, cu o oarecare individualizare pentru fiecare pacient) sau când apare o complicație, cu condiția ca pacientul să fie un candidat chirurgical (Fig. 11-6). Înlocuirea aortei ascendente cu o grefă tubulară este procedura chirurgicală inițială. Se efectuează o sternotomie mediană pentru a expune aorta ascendentă anevrismală după realizarea bypass-ului cardiopulmonar total și a protecției miocardice (cardioplegie rece). Tubul este plasat, având grijă să se evite arterele coronare (care uneori necesită reimplantare).

Este recomandabilă monitorizarea medicală a tensiunii arteriale, indiferent dacă pacientul este trimis pentru intervenție chirurgicală sau pentru observație.

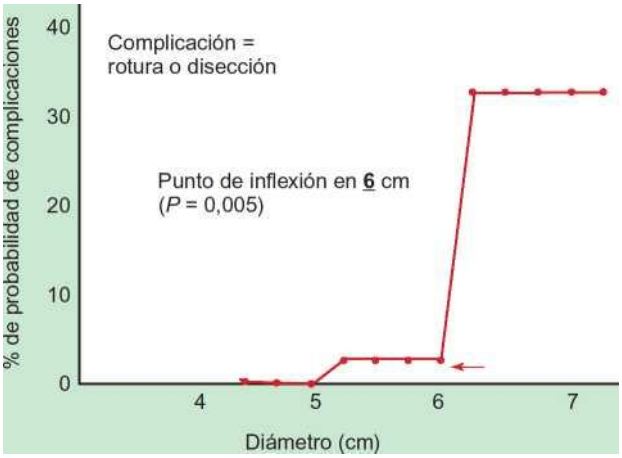


**Figura 11-6.** Anevrisme aortice ascendente: dimensiune și risc de complicații. Deoarece mediana este 6 cm, pragul a fost stabilit sub mediană pentru a evita complicațiile. Pragul chirurgical pentru anevrismele asimptomatice bazat exclusiv pe dimensiune este >5,5 cm. (Adaptat după Coady MA, Rizzo JA, Hammond GL, et al: Care este criteriul de dimensiune adecvat pentru rezecția anevrismelor aortice toracice? J Thorac Cardiovasc Surg 1997;113:476-491; și Elefteriades JA: Thoracic aortic aneurysm: current approach to surgical timing. ACC Curr J Rev 2002;11:82-88.)

## Yo ANEVRISME ALE ARCULUI AORTIC

Anevrismele arcului aortic, care sunt situate departe de inimă, nu provoacă de obicei complicații cardiace. Simptomele legate de structurile mai apropiate, cum ar fi vasele arcului aortic, căile respiratorii principale sau nervul laringian recurent, sunt mai frecvente. Tabloul poate fi cauzat de compresia structurilor înconjurătoare.

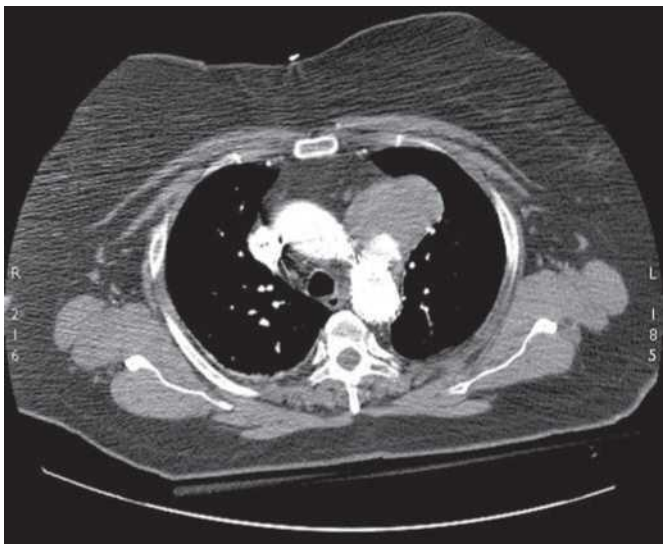

**Figura 11-7.** Aneurisma sacular del cayado, lleno en gran medida por un trombo, que se origina en la parte anterior izquierda del cayado aórtico. Este caso se corresponde con una mujer de 68 años afectada por un lupus eritematoso sistémico de larga evolución. Se excluyó mediante reparación endovascular con buenos resultados. (Por cortesía de Mark Peterson, MD, Toronto, Canada.)

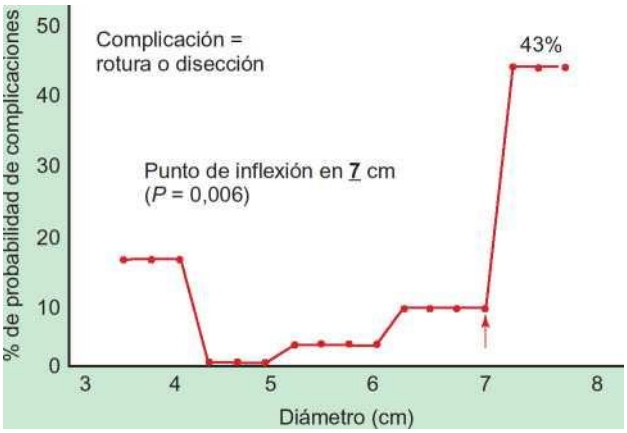


**Figura 11-8.** Aneurisma de la aorta descendente: tamaño y riesgo de complicaciones. Dado que 7 cm es el valor mediano, el umbral se situó por debajo de la mediana para evitar complicaciones. El umbral quirúrgico para los aneurismas asintomáticos basado exclusivamente en el tamaño es >6,5 cm.(Tomado de Coady MA, Rizzo JA, Hammond GL, et al: What is the appropriate size criterion for resection of thoracic aortic aneurysms?
J Thorac Cardiovasc Surg 1997;113:476-491; and Elefteriades JA: Thoracic aortic aneurysm: current approach to surgical timing. ACC Curr J Rev 2002;11:82-88.)

structuri învecinate, așa cum s-a descris anterior; eroziune vertebrală; expansiune sau ruptură în mediastin, spațiul pleural, esofag (hematemeză) sau arborele traheobronșic (hemoptizie). Prognosticul este o rată a mortalității de 50-75% la 5 ani, jumătate din cazuri fiind datorate rupturii.

Diagnosticul se stabilește ușor prin CT, RMN sau aortografie. Ecocardiografia transtoracică este prea limitată pentru a fi precisă, iar ecografia transesofagică (ETE) suferă de incapacitatea de a vizualiza porțiunea superioară a aortei ascendente și arcul proximal din cauza aerului interpus în trahee și vasele principale ale arcului. Având în vedere importanța implicării vaselor arcului și a altor structuri mediastinale, CT și RMN sunt mai eficiente deoarece permit examinarea detaliată a toracelui.

Chirurgia este tratamentul convențional pentru anevrismele asimptomatice ale arcului aortic de dimensiuni chirurgicale. Această intervenție chirurgicală se efectuează printr-o sternotomie mediană cu - bypass cardiopulmonar complet și stop cardiac cu cardioplegie rece. Perfuzia retrogradă a creierului prin vena cavă superioară pare să sporească protecția creierului. În unele cazuri, este necesar stopul circulator hipotermic cu protecție cerebrală pentru a obține un câmp fără sânge. Majoritatea chirurgilor utilizează bypass-ul cardiopulmonar cu diferite grade de hipotermie și flux scăzut sau stop circulator. Sonda sintetică este apoi introdusă, în general lăsând vasele arcului aortic într-o insulă a peretelui aortic care este suturată la un orificiu de dimensiuni adecvate în sondă. Reparațiile endovasculare sunt efectuate din ce în ce mai mult cu rezultate bune (Fig. 11-7).

## ANEVRISME AORTICE I. TORACIC DESCENDENT

Incidența anevrismelor de aortă toracică descendente este în creștere. Anevrismele din această locație sunt de obicei asimptomatice până când se extind și se rup. Rata de supraviețuire la 5 ani pentru pacienții cu anevrisme de aortă toracică descendente netratate este de doar 9-13%. Acestea sunt situate distal de inimă și, în funcție de localizarea lor, prezintă o poziție distală variabilă față de structurile mediastinale. Unele anevrisme de aortă descendente, dacă sunt situate superior, pot comprima structurile mediastinale. Morfologia lor poate fi saculară, tubulară sau fusiformă.

Anevrismele aortice descendente sunt de obicei identificate întâmplător, deși sunt mai susceptibile de a provoca simptome decât anevrismele aortice ascendente, din cauza compresiei structurilor mediastinale, ducând la răgușeală, dispnee, disfagie sau hemoptizie, - precum și din cauza eroziunii vertebrelor adiacente. Anevrismele aortice descendente sunt mai puțin frecvente decât anevrismele aortice abdominale (AAA) (4-12/1.000 vs. 20-50/1.000).

Riscurile chirurgicale mai mari (morbiditate și mortalitate) ale intervenției pentru anevrismele aortice descendente în comparație cu AAA-urile au generat un interes crescând pentru tratamentul medical, nechirurgical și percutanat (Fig. 11-8) .[6]

Tehnicile neinvazive (CT, RMN și ETE) sunt de obicei suficiente pentru a diagnostica anevrismele aortei descendente. Tratamentul anevrismelor mici, asimptomatice include controlul tensiunii arteriale, dacă este posibil cu beta- blocante, și monitorizare ulterioară. Tratamentul anevrismelor simptomatice sau al celor care au atins o dimensiune chirurgicală (>6,5 cm) este repararea chirurgicală a aortei, dacă pacientul este candidat pentru procedură.

Intervenția chirurgicală se efectuează printr-o toracotomie stângă, fără bypass cardiopulmonar sau șunt parțial (femoroauricular sau femorofemural). Se recomandă atenție în timpul clampării pentru a evita deteriorarea arterelor spinale și pentru poziționarea tubului toracic. Mortalitatea chirurgicală este de 10-15% la candidații chirurgicali potriviți.

### Yo Anevrisme saculare ale aortei toracice descendente

Anevrismele saculare ale aortei toracice descendente pot fi cauzate de ateroscleroză (penetrarea unui ulcer) sau disecție cronică sau pot fi sifilitice. Sunt asociate cu risc de ruptură, embolizare cu trombi și compresie a structurilor adiacente. Diagnosticul se stabilește ușor prin CT, RMN și ETE. Tratamentul obișnuit este repararea chirurgicală dacă anevrismul se rupe, provoacă simptome sau este mare. Intervenția chirurgicală implică excizia segmentului afectat și interpunerea unui tub prin toracotomie stângă. Endoprotezele au fost utilizate cu succes ca grefe.

© ELSEVIER. Fotocopiar sin autorización es un delito.

## Yo Repararea endovasculară a aortei toracice (REVAT)

Repararea endovasculară a anevrismelor toracice, a ulcerelor penetrante și a disecțiilor este utilizată tot mai frecvent (Fig. 11-9).<sup> 7</sup> Rezultatele pe termen scurt par acceptabile, dar rezultatele pe termen mediu și lung nu au fost determinate. Deoarece un segment de endoprotează grefată costă cel puțin 5.000 USD și majoritatea pacienților necesită două segmente pentru repararea aortei toracice, factorii economici limitează disponibilitatea sa în multe centre.<sup> 8</sup> Centrele specializate au obținut rezultate excelente, cu o rată a mortalității în spital de 4% la pacienții cu risc crescut.<sup> 9</sup> O analiză a seriilor de închidere endoprotetică a anevrismelor aortice descendente a descris o rată a mortalității intervenționale de 0-4%, rezultate tehnice bune în peste 98% din cazuri, tromboză a anevrismului în decurs de 30 de zile în 90-100% din cazuri, tetraplegie în 0-3%, migrare tardivă în 1-2% și ruptură în 10-30%. [6,10]

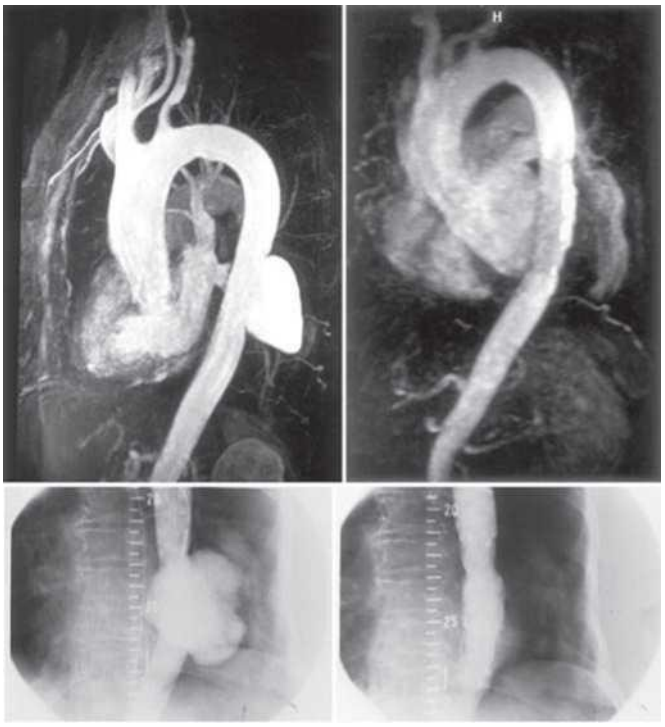

**Figura 11-9.** Excludere percutanată nechirurgicală a unui anevrism sacular toracic la o femeie în vârstă de 67 de ani cu simptome compatibile cu un anevrism în expansiune (durere, răgușeală). STÂNGA SUS : RMN cu gadoliniu care prezintă un anevrism mai mare de 5 cm. DREAPTA SUS : EXCLUDEREA anevrismului folosind o endoprotează cu tromboză luminală. Stânga jos : Aortografie care prezintă anevrismul lobular sacular al treimii medii a aortei descendente. DREAPTA JOS : Excluderea anevrismului folosind o endoprotează cu tromboză luminală. (Adaptat după Lund GK, Diekmann C, Nienaber CA: Abolirea nechirurgicală a anevrismului aortic toracic. Circulation 1999;99:E9.)

Dispozitivele de generație mai nouă sunt asociate cu rate mai mici de endoscurgeri decât cele mai vechi (15% vs. 46%, $P < 0,001$). Se pare că acestea prezintă mai puține complicații legate de accesul vascular (23% vs. 42%; $P = 0,069$) și absența endoscurgerilor. Rata de rupere, disecție sau reintervenție a fost de 73% la 1 an, 69% la 3 ani și 64% la 5 ani.<sup> 11</sup>

Centrele specializate REVAT au publicat date privind mortalitatea de 2% pentru repararea cazurilor toracoabdominale complexe folosind endoproteze [ramificate.12]

## Yo ANEVRISME AORTICE EXTENSIV

Termenul *de anevrism toracoabdominal* este utilizat în general pentru a descrie un anevrism care își are originea în aorta descendentă și se extinde în aorta abdominală (Fig. 11-10). Anevrismele care implică atât aorta descendentă toracică, cât și cea abdominală reprezintă o provocare atât pentru pacient, cât și pentru chirurg. Când sunt mari (>6-7 cm), intervenția chirurgicală este posibilă la candidații chirurgicali potriviți. Scopul este de a înlocui întregul segment dilatat, ceea ce necesită o toracotomie stângă extinsă efectuată printr-o incizie abdominală mediană pentru a vizualiza atât porțiunea toracică, cât și cea abdominală a aortei. Tratamentul obișnuit implică plasarea unei grefe tubulare în segmentul afectat. Arterele renală, celiacă și mezenterică superioară sunt suturate direct la grefă sau peste secțiuni ale peretelui aortic. Așa cum era de așteptat, ischemia și insuficiența renală sunt complicații raportate. Mortalitatea chirurgicală este de 15% sau mai mare.

Unii pacienți suferă de anevrisme extinse care implică întreaga lungime a aortei sau mai multe segmente distincte. Identificarea unui anevrism într-o regiune a aortei ar trebui să justifice o investigație amănunțită pentru a exclude prezența altor zone afectate. Cu condiția ca pacientul să fie un bun candidat chirurgical, opțiunea de tratament obișnuită este repararea aortică în etape, secțiunile mai proximale fiind reparate înaintea celor distale (Fig. 11-11).

Au fost utilizate numeroase tehnici: cele două cele mai frecvente sunt intervenția chirurgicală într-o singură etapă cu stop circulator profund sub hipotermie sau operațiile secvențiale pentru plasarea unor secțiuni de grefă secvențiale. Atunci când este prezent un anevrism toracic extins, uneori se utilizează tehnica „troncului de elefant” (plasarea unui tub în aorta descendentă proximală, care este lăsat să plutească liber în interiorul aortei și apoi suturat la aortă).

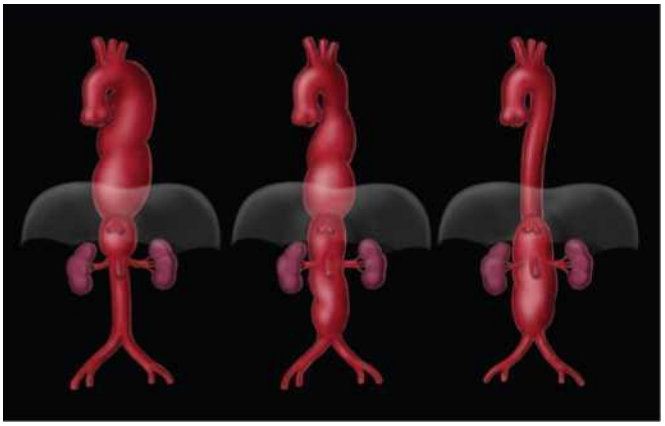

**Figura 11-10.** Lungimi și locații variabile ale anevrismelor aortice toracoabdominale.

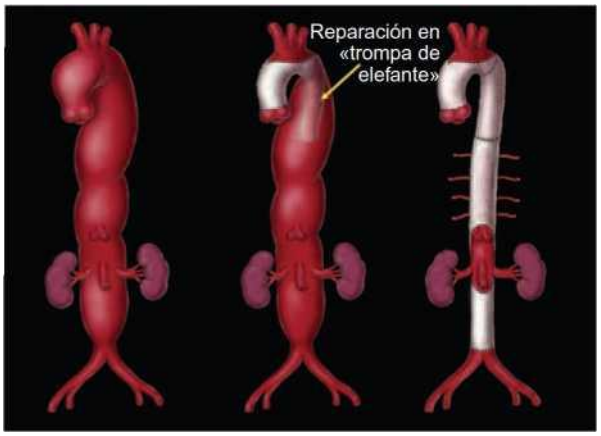


**Figura 11-11.** Reparación quirúrgica por etapas de un aneurisma de aorta torácica.

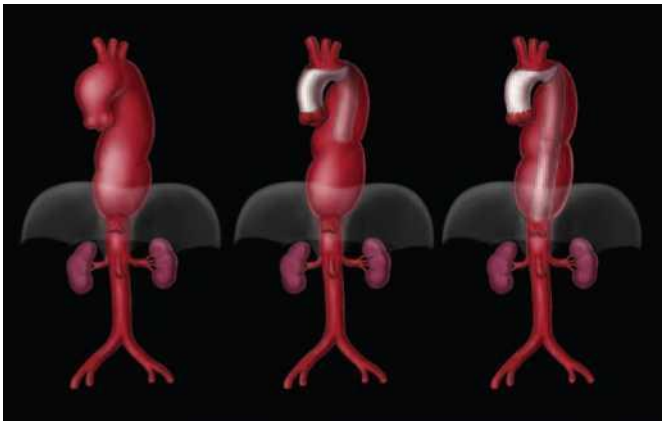

**Figura 11-12.** Reparación combinada mediante cirugía y endoprótesis de un aneurisma de aorta torácica.

distal). Această tehnică poate fi realizată prin abord chirurgical deschis sau prin intermediul endoprotezei (fig. 11-12).

Într-o serie amplă de 1.146 de intervenții aortice efectuate între 1991 și 2000, s-au obținut următoarele date privind mortalitatea pentru 183 de intervenții în prima sau a doua etapă, utilizând tehnica trompei de elefant, la 117 pacienți: 5,1% pentru prima intervenție; 3,6% în rândul intervențiilor planificate (75% din cauza rupturii); și 6,2% pentru a doua intervenție. Patruzeci și trei de pacienți nu au fost supuși celei de-a doua intervenții chirurgicale: 30% au decedat după o medie de 3 ani, iar 30% au decedat din cauza rupturii.<sup> 13</sup>

**CAZUL 1**

**Istoric medical și examen fizic**

- O femeie în vârstă de 57 de ani a fost identificată întâmplător cu un anevrism toracic la o tomografie computerizată (pentru o intervenție chirurgicală abdominală).
- S-a simțit o senzație pulsantă în piept timp de 1 an; nu s-a raportat nicio durere în piept.
- Absența caracteristicilor marfanoide în istoric; fără antecedente de hipertensiune arterială.

**Examen fizic**

- TA 130/70 mmHg; FC 60 bpm.
- *Pectus excavatum.*
- Pulsatie sistolică la nivelul sternului superior; suflu de insuficiență aortică; apexul nu este mărit sau deplasat.
- Volumele și contururile pulsurilor periferice normale.

**Evaluare și rezultat**

- Diagnosticul clinic a fost anevrism al aortei ascendente și al arcului aortic, insuficiență aortică severă asociată și absența disecției sau a cheagului (confirmat chirurgical).
- Grefă compozită (înlocuirea valvei aortice cu un tub mecanic) plasată printr-o sternotomie mediană.
- Vasele capului și gâtului au fost suturate cu partea superioară a grefei sub formă de insulă în stare de stop circulator.
- Recuperare postoperatorie fără complicații; i s-au prescris [3 blocante postoperatorii.

**Comentarii**

- Descoperire întâmplătoare și dificilă a unui anevrism aortic toracic mare la o persoană sănătoasă în vârstă de 57 de ani.
- Insuficiență valvulară aortică asociată (ireparabilă) care a necesitat o grefă compozită de înlocuire (înlocuire valvulară aortică + grefă cu tub).
- A fost necesară o oprire circulatorie pentru a interveni asupra vaselor personalului.
- Deși hipertensiunea arterială a fost un factor de risc pentru hipertrofie, cauza anevrismului a rămas neclară. Interesant este că deformarea toracică a fost singura caracteristică marfanoidă, posibil legată de morfologia anevrismului în sine. Rezultatele testului VDRL au fost negative, iar pacientul nu a raportat antecedente de artrită sau vasculită.
- Un anevrism al aortei ascendente care a lovit sternul, sau un stern cavitat, sau ambii factori, justifică simptomul unei pulsații toracice de 1 an și identificarea unei pulsații sistolice la nivelul sternului.

© ELSEVIER. Fotocopiar sin autorización es un delito.

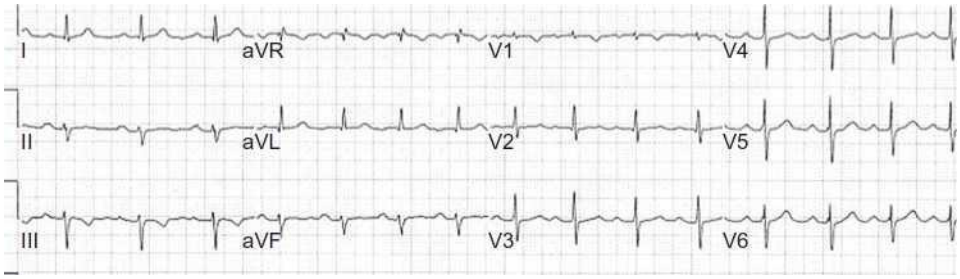


**Figura 11-13.** ECG fără dovezi de hipertrofie ventriculară stângă sau anomalii de repolarizare nespecifice.

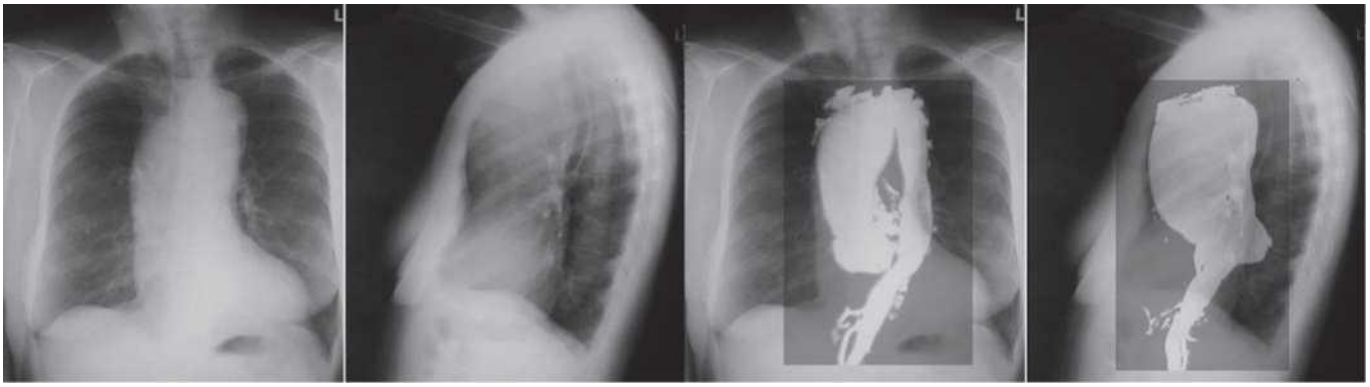

**Figura 11-14.** Radiografii toracice și tomografii computerizate 3D suprapuse. Dilatarea aortei ascendente și a arcului aortic este evidentă, provocând suprapunere hilară dreaptă și creșterea lățimii mediastinale și aortice. Imaginile tomografice computerizate 3D suprapuse arată localizarea diferitelor segmente ale aortei toracice pe radiografiile toracice posteroanterior și lateral. Siluetă cardiopericardică normală. *Pectus excavatum.*

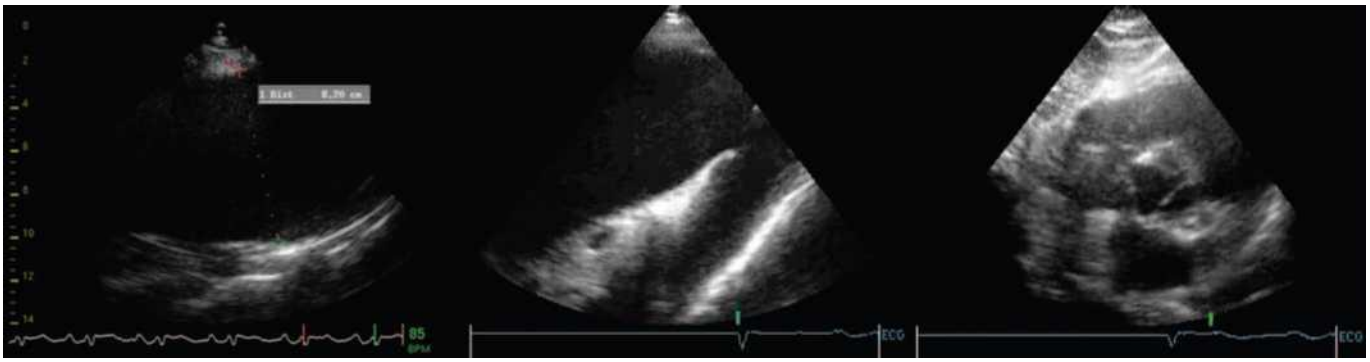

**Figura 11-15.** Ecocardiografie transtoracică. STÂNGA . Proiecție parasternală dreaptă a aortei ascendente: 8,2 cm în diametru. Absența lamboului intimal. Centru . Imagine suprasternală care prezintă dilatarea aortei ascendente și o aortă descendentă de calibru normal cu ușoară răsucire a arcului distal. DREAPTA . Imagine pe ax scurt a valvei aortice, care este trivalvă.

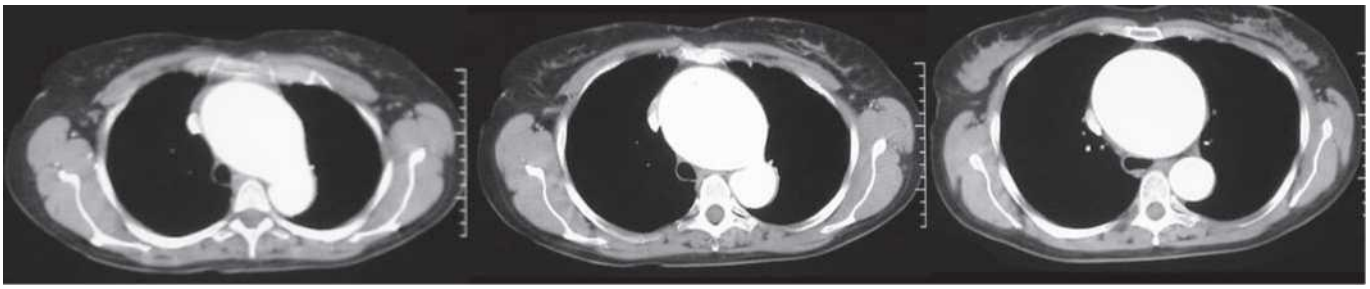

**Figura 11-16.** Tomografie computerizată cu substanță de contrast de la arcul aortic până puțin sub acesta. Anevrismul implică aorta ascendentă și arcul aortic, dar nu și aorta descendentă. Nu se identifică nicio lamă intimală. Se observă o pseudocoarctație (plierea podelei arcului aortic distal), dându-i un aspect fals de coarctație.

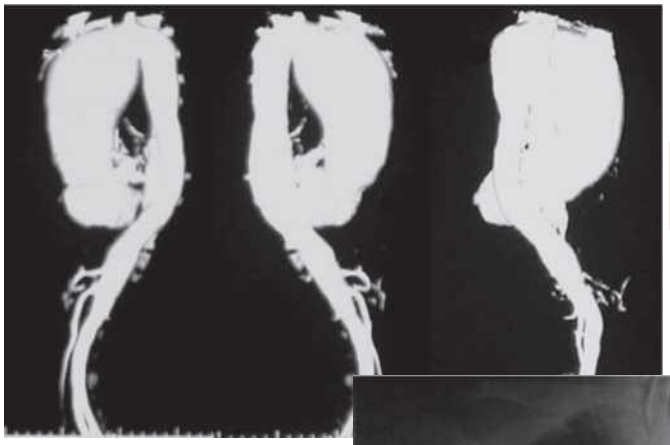

**Figura 11-17.** CT cu substanță de contrast: reconstrucție 3D a aortei care prezintă un anevrism al porțiunii ascendente și al arcului aortic, precum și o pliere la nivelul podelei arcului distal secundară alungirii aortice.



**Comentarii**

► Întreaga aortă, dacă nu toate arterele sistemice, erau afectate la acest pacient (AAA, anevrism toracic, pseudoaneurism toracic,

CASO 2

**Anamnesis**

► Varón de 76 años tras una reparación de
► Antecedentes de reparación reciente de
► Reparación aortobifemoral hace 9 años.
► Reparación de aneurisma ilíaco bilateral
► EPOC evolucionada.
► Enfermedad coronaria con infarto de mio
► Ausencia de enfermedad cerebral vascu
► Hipertensión, fumador.

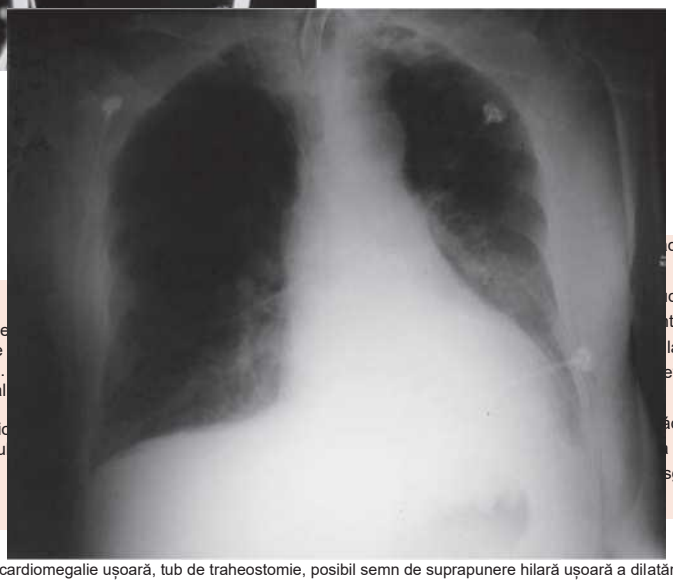

d coronaria). La enfermedad arterial era

doaneurisma de la aorta torácica (con su
tro de una aorta torácica tan enferma y de
la neumopatía evolucionada que obligó a
evia sobre la aorta abdominal

ácica impidió cualquier intervención, dado
torácica podría haber facilitado la
sgo en cualquier caso.

**Figura 11-18.** Radiografie toracică care prezintă cardiomegalie ușoară, tub de traheostomie, posibil semn de suprapunere hilară ușoară a dilatării aortice ascendente, arc aortic cu diametru normal, absența calcificărilor evidente în intima aortei și câmpuri pulmonare libere.

© ELSEVIER. Fotocopiar sin autorización es un delito.

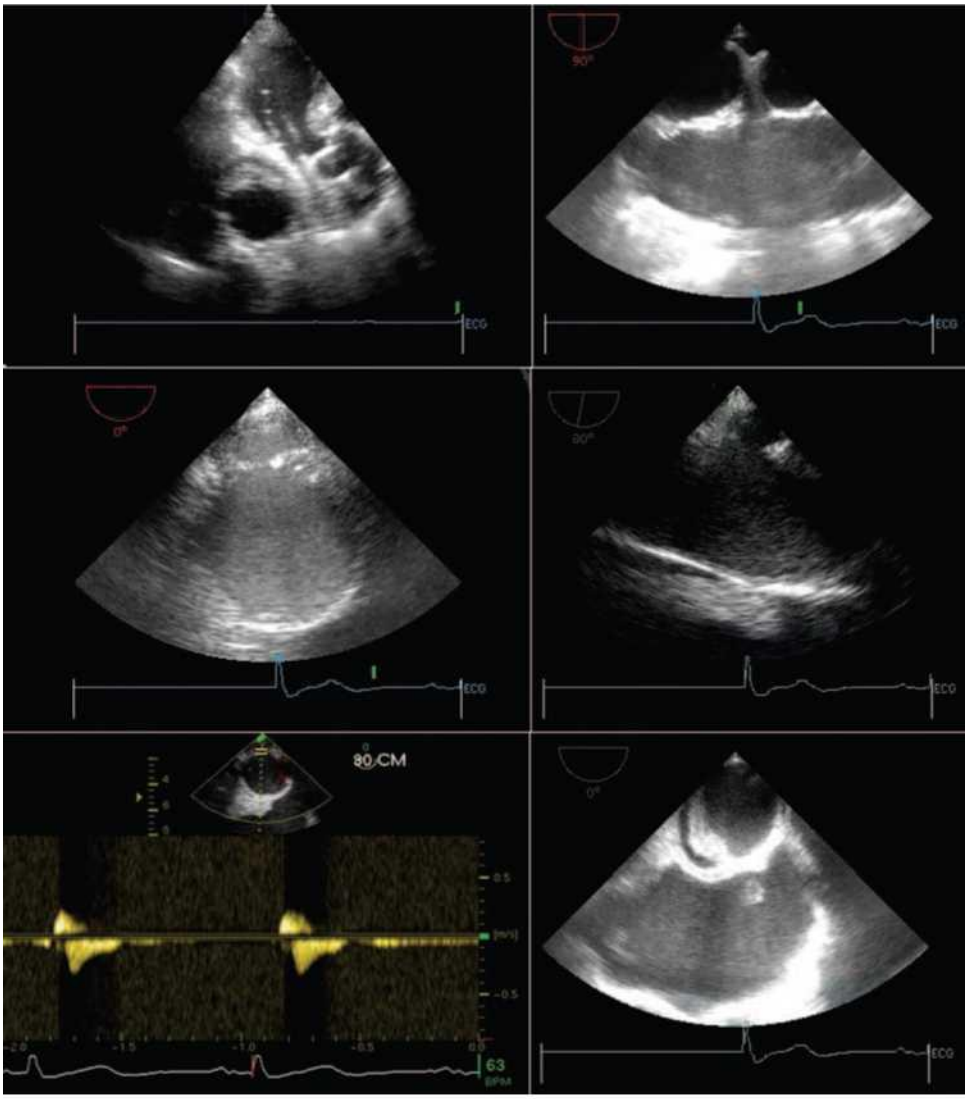


**Figura 11-19.** STÂNGA SUS . Vedere apicală tricamerală care prezintă un anevrism al aortei descendente cu un tromb mural. DREAPTA SUS . Ecocardiografie transesofagiană longitudinală (ETE) a aortei ascendente. Aorta este dilatată, dar nu există lambă intimală sau anomalii murale. CENTRU . Vedere transversală ( STÂNGA ) și longitudinală ( DREAPTA ) a unui mic fund de sac (1 cm) în peretele adiacent (aspectul medial al aortei descendente în treimea sa medie). STÂNGA JOS . Profil spectral al fluxului care prezintă fluxul reciproc de intrare și ieșire din fundul de sac. DREAPTA JOS . Un strat umplut cu sânge este vizibil în afara trombului mural cu revărsat pleural stâng.

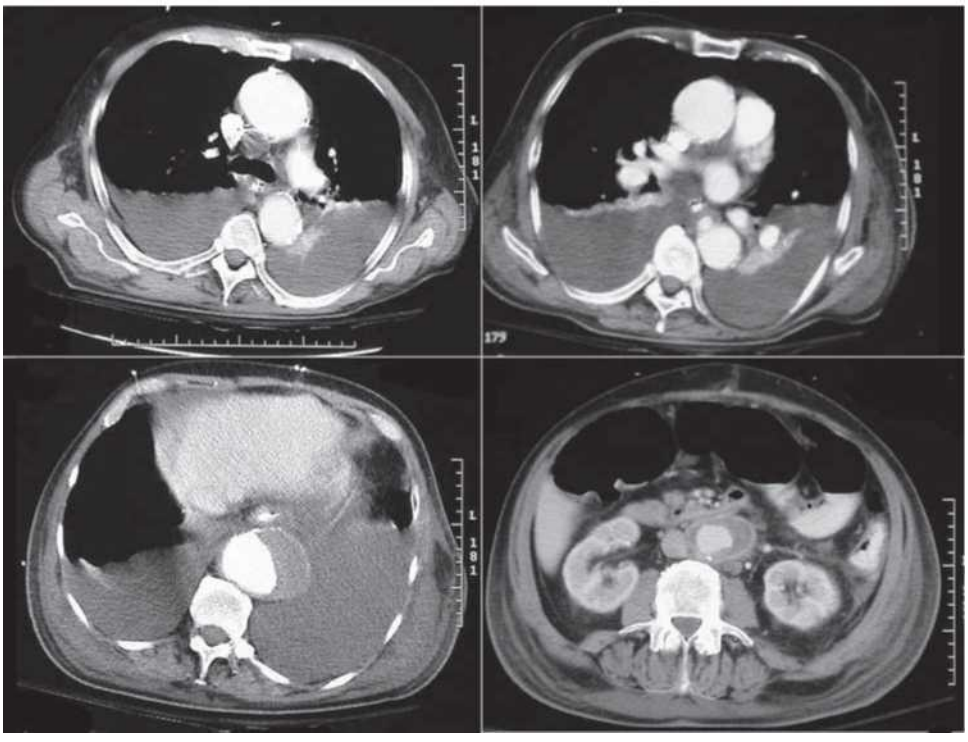

**Figura 11-20.** CT cu substanță de contrast. Se observă revărsate pleurale bilaterale extinse. Aorta ascendentă este dilatată și prezintă calcificare intimală. Porțiunea proximală a aortei toracice descendente nu este dilatată, spre deosebire de treimea medie și inferioară a aortei toracice și aorta abdominală. În anevrismul toracoabdominal se identifică un tromb mural. În trombul mural, în partea dreaptă jos, se observă o calcificare intimală profundă. Imaginea din dreapta sus prezintă o extravazare de contrast mică, asemănătoare unui fund de sac, în peretele medial (pseudoanevrism versus ulcer penetrant).

## CAZUL 3

**Istoric medical și examen fizic**

- Femeie în vârstă de 78 de ani transferată din cauza suspiciunilor de disecție aortică.
- Apariție bruscă a durerii toracice severe cu 4 ore înainte.
- Antecedente de hipertensiune arterială; fără boală coronariană cunoscută și fără antecedente de boală cardiovasculară sau vasculară periferică.
- Normotensiune arterială la internare; fără sufluri de insuficiență aortică, frecări sau deficit de puls.

**Evoluție și tratament**

- Diagnosticul clinic a fost un pseudoaneurism toracic cu scurgeri (durere toracică acută și probabilă prezență de sânge în mediastin la transectorul echivalent cu tromboză endometrială), ateroscleroză aortică severă și absența disecției de aortă, confirmată în timpul intervenției chirurgicale.
- Tratamentul chirurgical a constat în plasarea unei grefe de interpoziție în secțiunea afectată a aortei printr-o toracotomie laterală.
- Recuperare fără complicații.

**Comentarii**

- Etiologia pseudoaneurismului a rămas neclară, dar o posibilitate a fost un ulcer aterosclerotic penetrant, având în vedere extinderea aterosclerozei. Nu au existat antecedente de traumatism sau constatări care să sugereze o disecție veche.

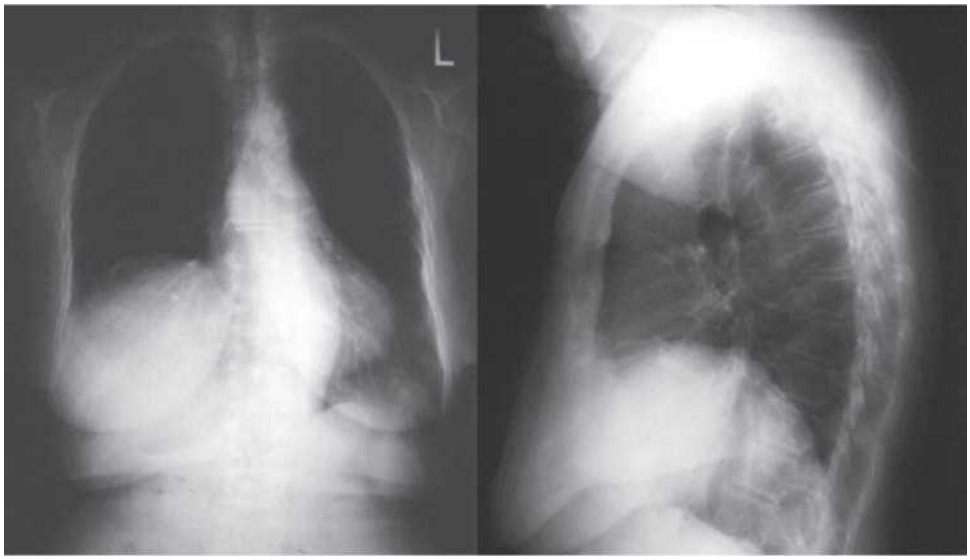


**Figura 11-21.** Radiografie toracică care prezintă cardiomegalie la limită, aortă descendentă tortuoasă și un arc aortic nedilatat.

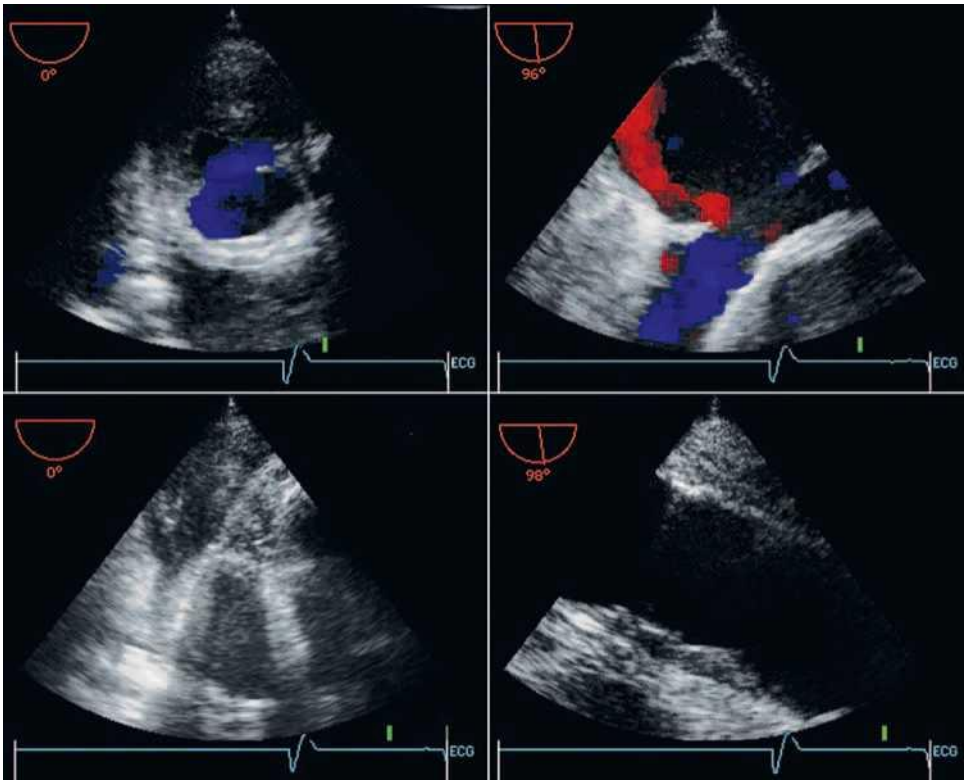


**Figura 11-22.** TEE. STÂNGĂ SUS . O cavitate mare, rotunjită, se observă lateral de treimea medie a aortei descendente, umplută în mare parte cu un tromb. DREAPTA SUS . Fluxul sanguin circulă prin lumenul cavității saculare, având originea în treimea medie a aortei descendente. STÂNGĂ JOS . Între traductor și inimă se observă material gelatinos, compatibil cu sângele coagulat. DREAPTA JOS . Aorta toracică inferioară, sub pseudoaneurism, prezintă ateromatoză semnificativă.

© ELSEVIER. Fotocopiar sin autorización es un delito.

## CAZUL 4

**Anamneză**

- Femeie în vârstă de 62 de ani cu lupus eritematos sistemic și insuficiență renală.
- A debutat cu dureri toracice intense, subdenivelare laterală a segmentului ST și insuficiență cardiacă tranzitorie.
- Fără antecedente de cardiopatie ischemică.
- El fusese sub observație pentru un anevrism sacular cu originea în arcul aortic, care rămăsese stabil.

**Examen fizic**

- TA inițială 130/80 mmHg, FC 90 bpm, FC normală.
- Absența suflurilor sau frecărilor.

**Evoluție și rezultat**

- S-a efectuat o angiografie coronariană care a evidențiat o arteră circumflexă stângă ocluzionată de mari dimensiuni și o boală a arterei coronare drepte și a arterei descendente anterioare stângi.
- Au fost discutate diverse opțiuni de revascularizare, inclusiv tehnica chirurgicală combinată cu repararea arcului aortic.
- Brusc, pacienta a început să sufere episoade de asistolă în pusee, care ulterior au devenit susținute și din care a fost imposibilă resuscitarea ei.

**Comentarii**

- Anevrism aortic sacular asociat cu lupus eritematos sistemic.
- Procese patologice concomitente problematice: sindrom coronarian acut (care a necesitat tratament cu antiagregante plachetare și anticoagulante) și anevrism aortic (care a contraindicat cele două tratamente anterioare).
- Cauza stopului cardiac a fost neclară: ar fi putut fi ischemie miocardică, ruptură cardiacă sau ruptură de anevrism.

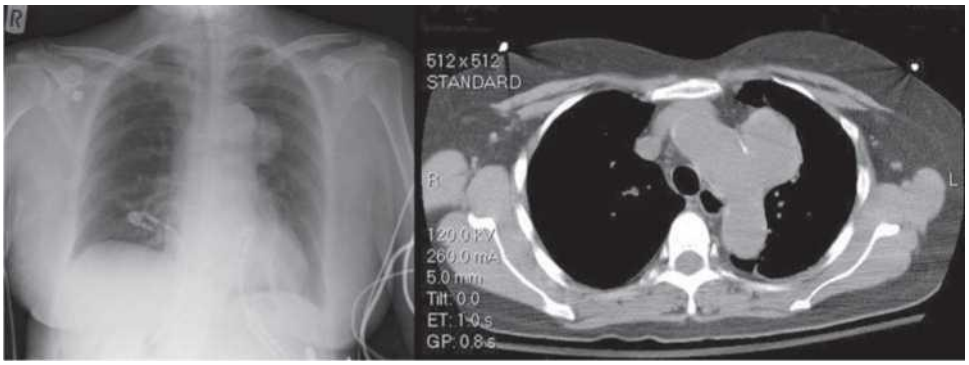


**Figura 11-23.** Radiografia toracică ( STÂNGA ) arată o leziune rotunjită proeminentă în stânga arcului aortic. Nu se observă revărsat pleural stâng. CT fără substanță de contrast ( DREAPTA ) arată o cavitate saculară care provine din peretele drept al arcului: anevrism sacular versus pseudoaneurism.

## CAZUL 5

**Anamneză**

- Bărbat în vârstă de 85 de ani, cu dureri în piept.
- Bypass coronarian cu 20 de ani în urmă; angină pectorală clasa II CCS.
- Simptome ușoare de insuficiență biventriculară.
- Reparație a unui AAA acum 4 ani.
- Melenă recentă: endoscopia nu a confirmat posibilitatea unei fistule aortoenterice (jejunale).
- Tomografia computerizată efectuată la spitalul de origine a arătat un anevrism toracoabdominal mare.
- Insuficiență renală.

**Examen fizic**

- TA inițială 130/80 mmHg, FC 80 bpm, FC normală.
- Presiune venoasă crescută, impuls ventricular drept (presiune sistolică ventriculară dreaptă la ecocardiografie de 75 mmHg).
- Absența suflurilor sau frecărilor.

**Evoluție și rezultat**

- Având în vedere slăbiciunea și fragilitatea generală a pacientei, s-a decis să nu se opereze.
- A supraviețuit mai bine de 1 an.

**Comentarii**

- Anevrism toracoabdominal.
- AAA inițial nu a fost izolat; aorta toracică a fost, de asemenea, mărită în timpul reparației AAA. În câțiva ani, anevrismul toracic a crescut și mai mult.
- O cantitate mare de tromb mural a fost asociată cu anevrismul toracic, așa cum se întâmplă adesea în AAA, dar nu și în anevrismele aortei ascendente.
- Multe comorbidități, așa cum se întâmplă adesea în cazul anevrismelor

toracoabdominale.

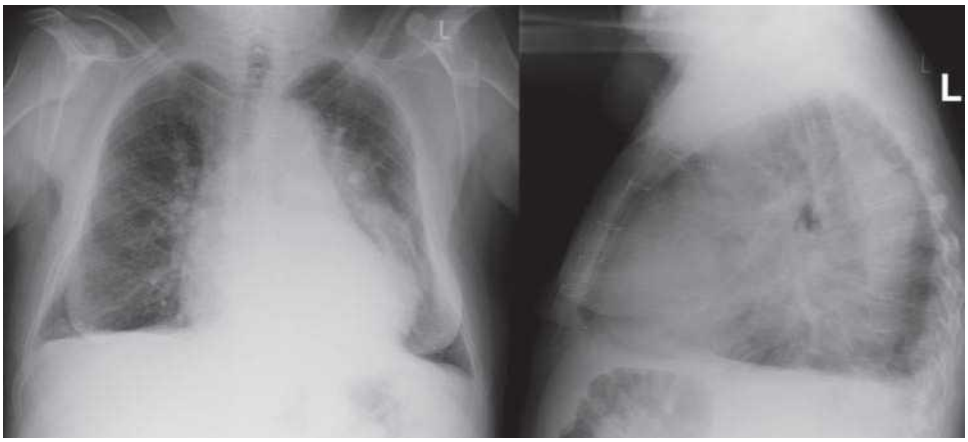


**Figura 11-24.** Radiografia toracică arată cardiomegalie, unele semne de insuficiență cardiacă stângă, torace în formă de butoi, sternotomie anterioară, un arc aortic ușor mărit și o calcificare intimală extinsă a arcului aortic. Mărirea aortei toracice descendente este îndoielnică. Nu se recunoaște nicio efuziune pleurală stângă.

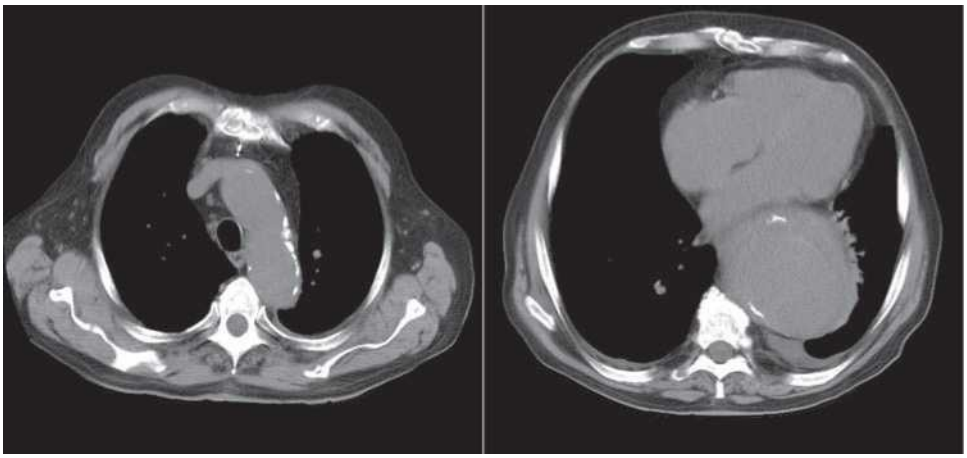

**Figura 11-25.** CT fără substanță de contrast. STÂNGA . Se observă o calcificare intimală semnificativă a arcului aortic. DREAPTA . Se observă un anevrism aortic descendent retrocardiac mare (12 cm). Localizarea calcificării intimale în peretele anterior al aortei descendente demonstrează că stratul interior este un tromb mural în formă de semilună, dificil de definit.

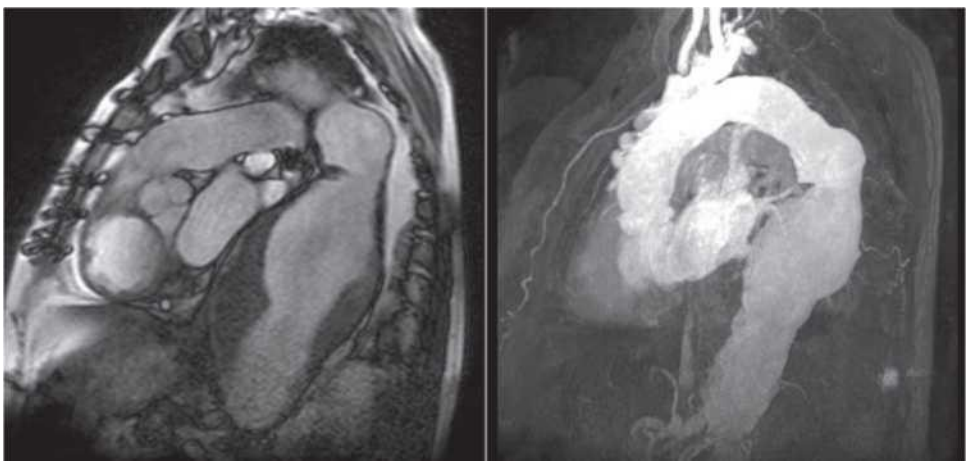

**Figura 11-26.** STÂNGA. RMN spin-echo care arată fluxul sanguin în lumen și stabilește clar cantitatea mare de tromb mural. DREAPTA. RMN cu gadoliniu. Natura saculară a lumenului anevrismului toracic este evidentă. Definiția ramurilor vasculare este bună acolo unde nu există suprapunere. Trombul mural și diametrul extern real al anevrismului nu sunt evidente.

© ELSEVIER. Fotocopiar sin autorización es un delito.

## CAZUL 6

### Anamneză

- Un bărbat în vârstă de 72 de ani care fusese supus anterior unei intervenții chirurgicale endovasculare pentru repararea unui anevrism al aortei toracice descendente proximale.
- Artera subclaviculară stângă fusese exclusă de endoproteza acoperită, rezultând o scurgere de tip II de dimensiuni moderate.

### Tratament și rezultat

- Scurgerea a fost tratată cu succes prin embolizare cu fire a arterei subclaviculare stângi.

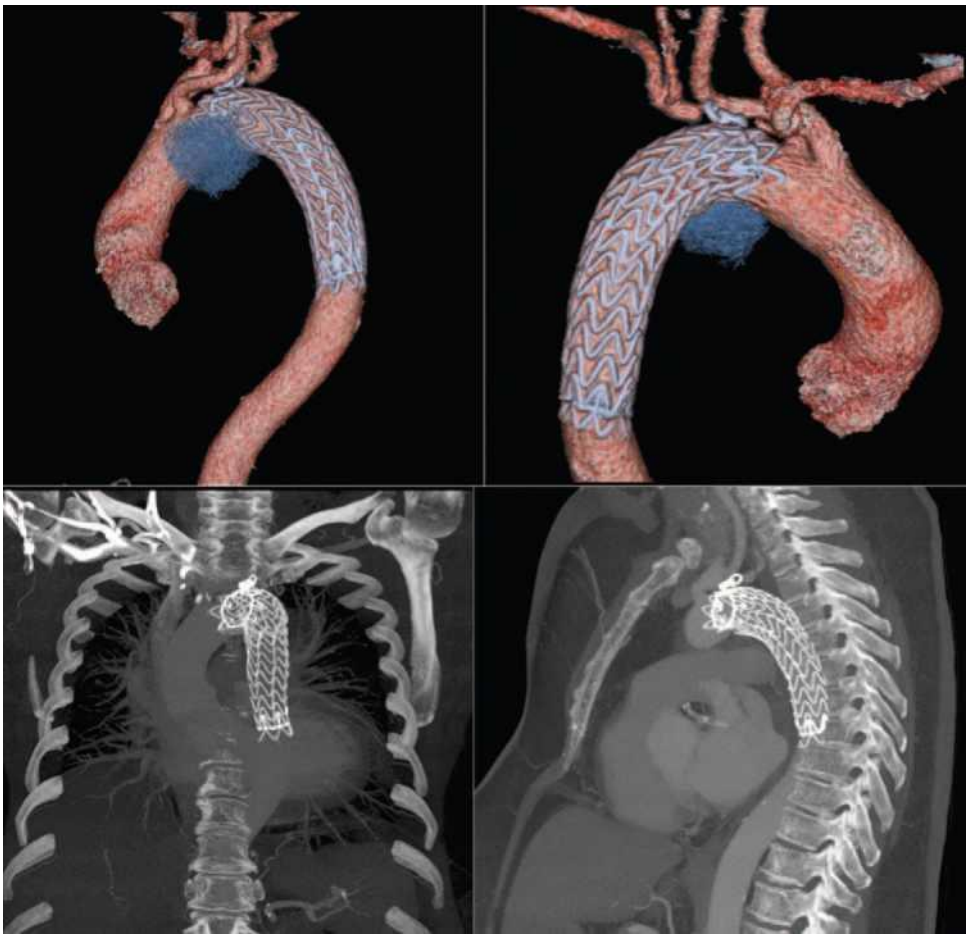

**Figura 11-27.** SUS . Reconstrucții 3D din scanările CT cu substanță de contrast. Scurgerile de tip II sunt recunoscute ca material albastru închis sub arcul aortic pe partea stângă. Scurgerea a fost rezolvată cu succes prin embolizarea cu fir a arterei subclaviculare stângi. JOS . Firul poate fi observat în porțiunea proximală a arterei subclaviculare stângi pe reconstrucția CT. (Prin amabilitatea lui Mark Peterson, MD, Toronto, Canada.)

## CAZUL 7

### Istoric medical și examen fizic

- Un bărbat în vârstă de 77 de ani, cu antecedente de reparare chirurgicală a unui AAA, a fost evaluat pentru un anevrism toracic cunoscut, care a fost asimptomatic, deși de dimensiuni mari.
- Suferise un infarct miocardic anterior, dar nu a avut angină pectorală sau insuficiență cardiacă.

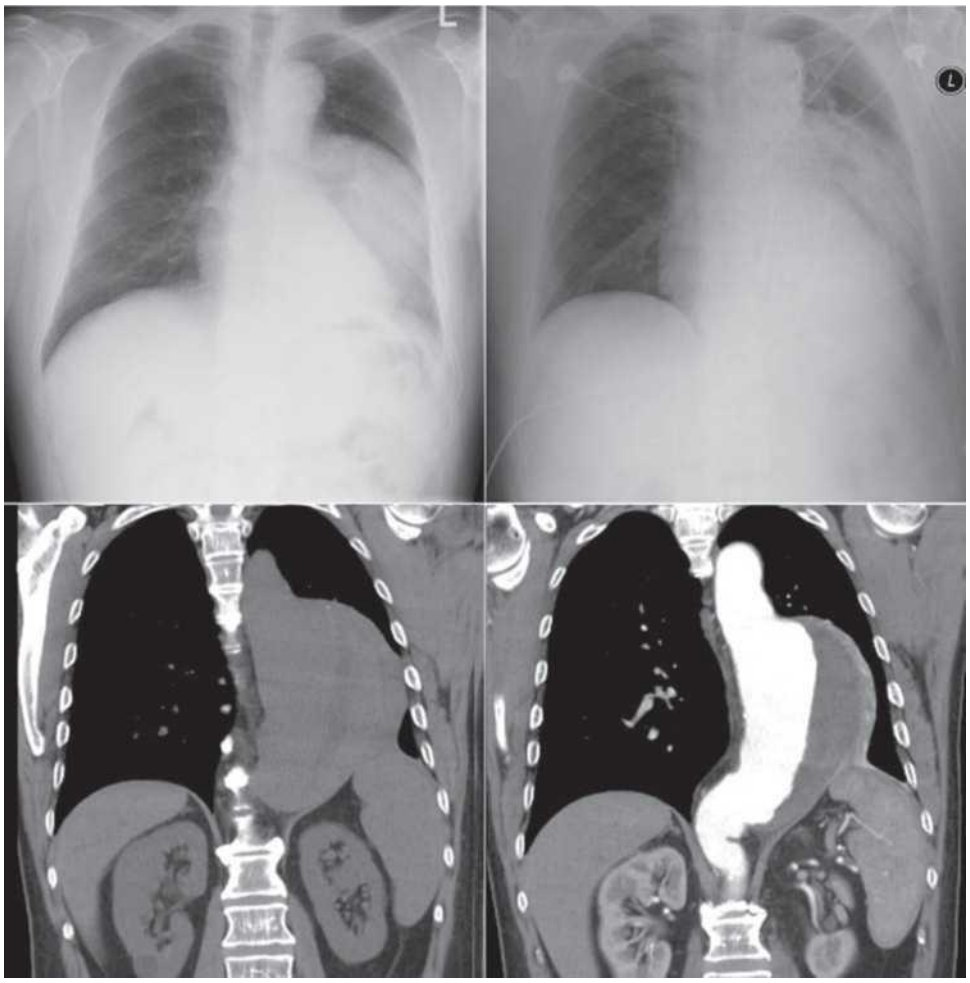

**Figura 11-28.** Radiografii toracice posteroanteriore și tomografii computerizate corespunzătoare. STÂNGA SUS . Radiografia posteroanterioră înainte de EVAR arată un anevrism mare al aortei toracice descendente. Nu pare să existe revărsat pleural. DREAPTA SUS . Imagine după EVAR care arată endoprotezele care se extind de la aorta descendentă proximală la diafragmă. JOS . Tomografii computerizate coronale fără și cu substanță de contrast care arată anevrismul și cantitatea mare de tromb mural.

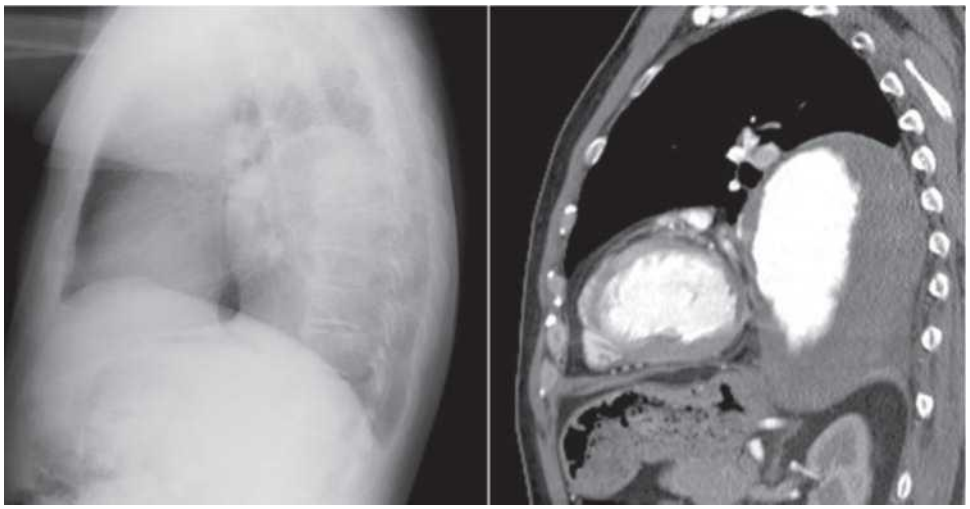

**Figura 11-29.** Radiografie toracică laterală și tomografie computerizată corespunzătoare. Dimensiunea enormă a anevrismului aortic toracic descendent este evidentă deoarece este mai mare decât inima.

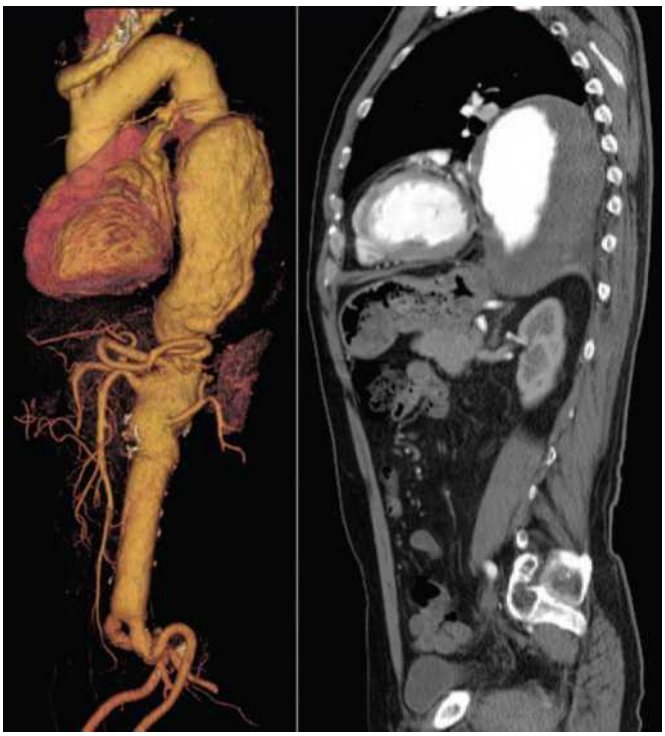

**Figura 11-30.** RECONSTRUCȚII 3D ( STÂNGA ) și sagitală ( DREAPTA ). Dimensiunea anevrismului este subreprezentată în reconstrucția 3D, deoarece reconstrucția a fost efectuată folosind doar voxeli cu substanță de contrast, excluzând astfel trombusul mural și peretele. Reconstrucția sagitală reflectă cu acuratețe dimensiunea reală a anevrismului, precum și cantitatea și localizarea trombului. Reconstrucția 3D și această reconstrucție sagitală arată o aortă abdominală reparată chirurgical, cu o formă tubulară nenaturală și o regularitate datorată grefei.

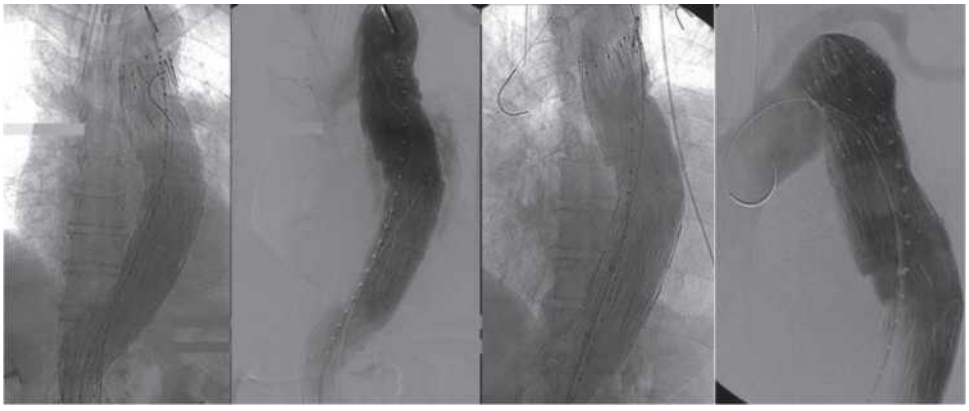

**Figura 11-31.** Angiografie în timpul unei intervenții EVAR. DOUĂ IMAGINI ÎN STÂNGA . După expansiunea inițială. Se recunoaște o scurgere de tip I care își are originea la marginea proximală, vizibilă atât pe partea dreaptă, cât și pe cea stângă a aortei. DOUĂ IMAGINI ÎN DREAPTA . Scurgerea a fost etanșată cu succes prin reexpansiunea porțiunii proximale.

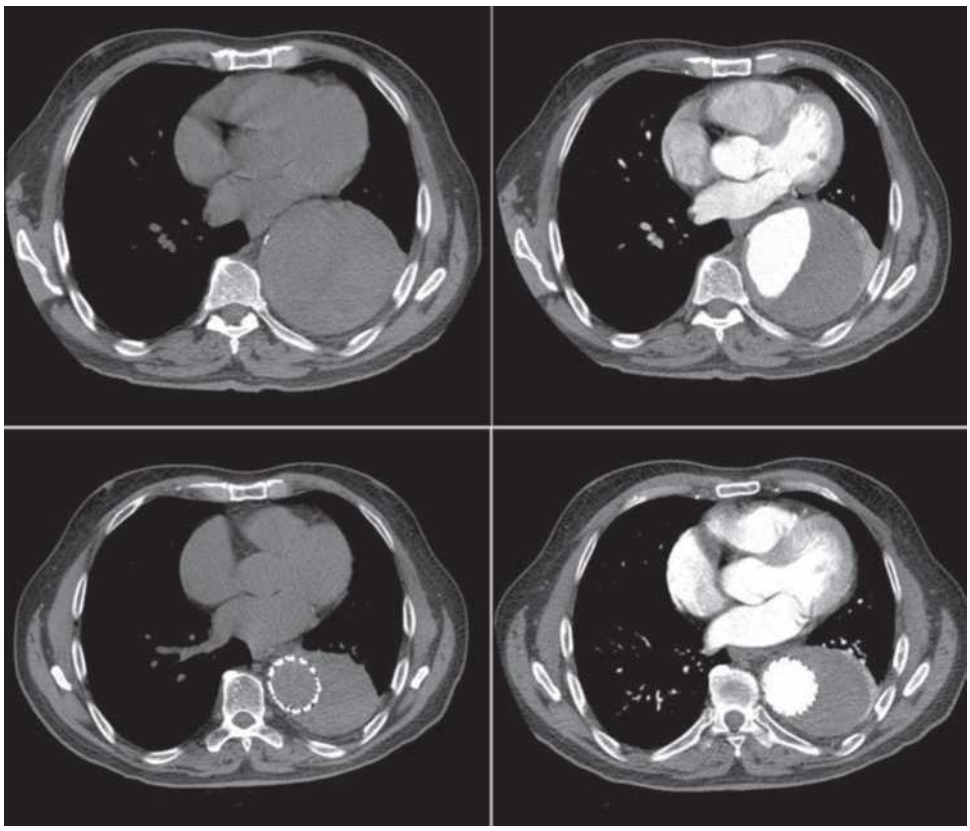

**Figura 11-32.** TC axial sin contraste (IZQUIERDA) y con contraste (DERECHA) antes de una REVA (SUPERIOR) y después de la misma (INFERIOR). El tamaño del aneurisma se ha reducido tras la REVA. No existen endofugas.

CASO 8

**Istoric medical și examen fizic**

- Femeie în vârstă de 67 de ani diagnosticată cu tuse cronică.
- Radiografia toracică a arătat o aortă mărită.
- Fost fumător a 40 de țigări pe zi; hipertensiv de un deceniu.
- Studiile ulterioare au arătat doar un emfizem ușor.
- Nu s-a auscultat niciun suflu de insuficiență aortică.

**Procedura chirurgicală**

- Pacientului i s-a recomandat să fie supus unei intervenții în doi pași la nivelul aortei, deoarece lungimea anevrismului era prea mare pentru a fi tratat într-o singură etapă.
- Prima fază: plasarea chirurgicală a unei grefe tubulare în aorta ascendentă și arc, suturarea acesteia la anastomoza distală la arcul distal, lăsând o trompă de elefant în partea distală a arcului și aorta descendentă proximală.
- A doua fază: repararea endovasculară a aortei descendente, ancorată în trompa de elefant.

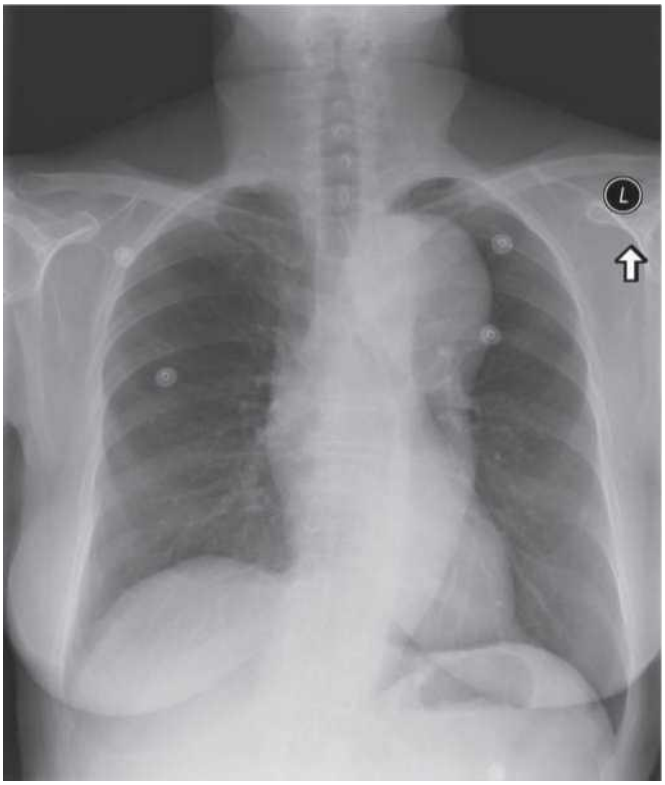

**Figura 11-33.** La radiografía de tórax muestra la aorta ascendente (solapamiento hiliar), el cayado y la aorta descendente aumentados de tamaño. No se reconoce calcio intimal. La silueta cardiopericárdica es normal. No se observa derrame pleural.

© ELSEVIER. Fotocopiar sin autorización es un delito.

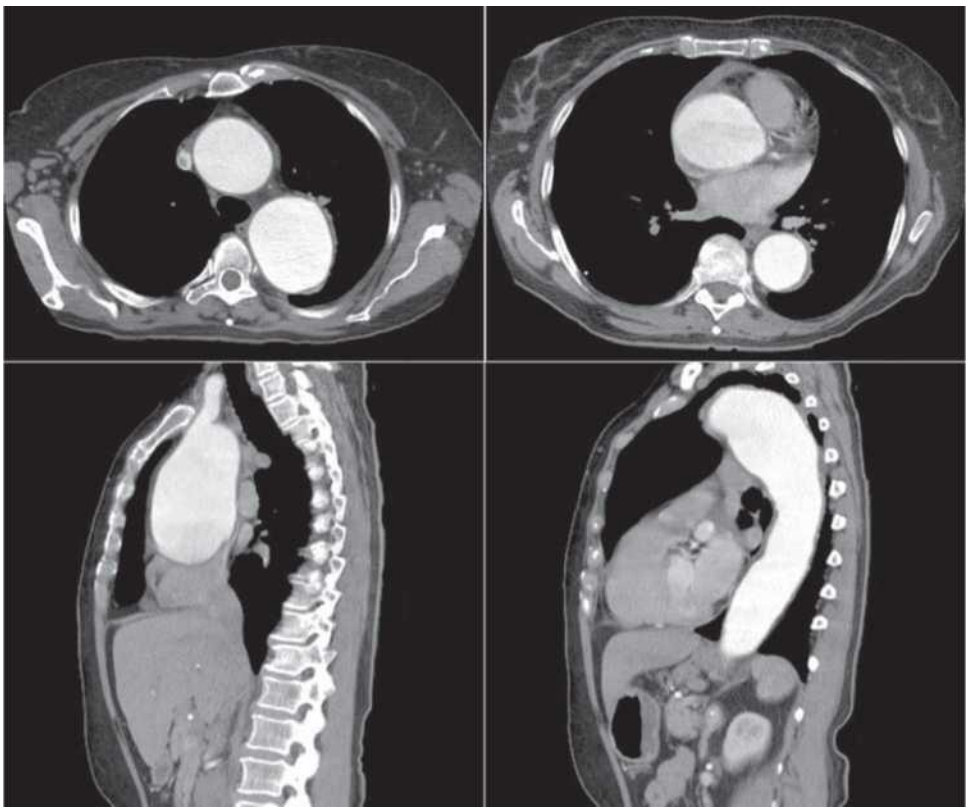

**Figura 11-34. Tomografie computerizată cu substanță de contrast,** axială ( SUS ) și sagitală ( JOS ) . Se observă dilatarea anevrismală a rădăcinii aortice, aortei ascendente, a arcului aortic și a majorității aortei toracice descendente. Aorta revine la o dimensiune mai normală în posterior de atriul stâng. Nu se observă lambouri intimale și este prezentă doar o cantitate mică de tromb mural în aorta descendentă.

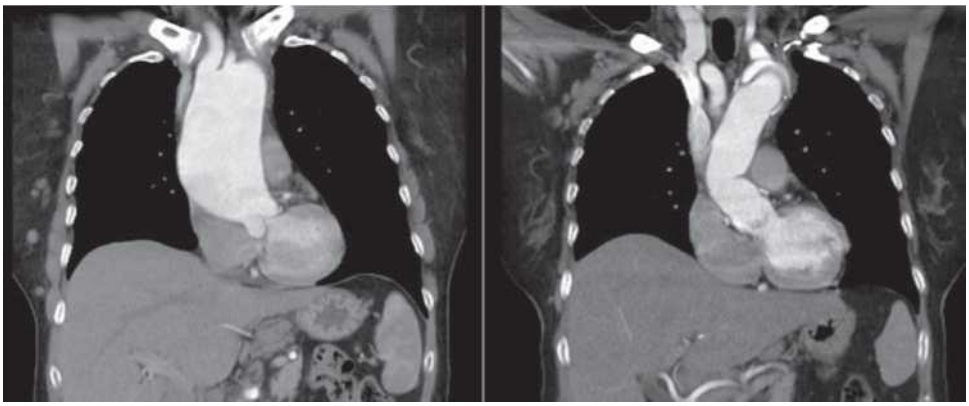

**Figura 11-35.** Imagini coronale CT cu substanță de contrast înainte ( STÂNGA ) și după ( DREAPTA ) plasarea chirurgicală a unei grefe tubulare. Diametrul grefei este mult mai mic decât cel al

anevrismului. Se observă un anumit grad de pliere a grefei datorită gradului ridicat de curbură a aortei în acest caz și lungimii grefei. Anastomoza distală este situată în arcul aortic distal, iar grefa tubulară se extinde distal în formă de trompă de elefant.

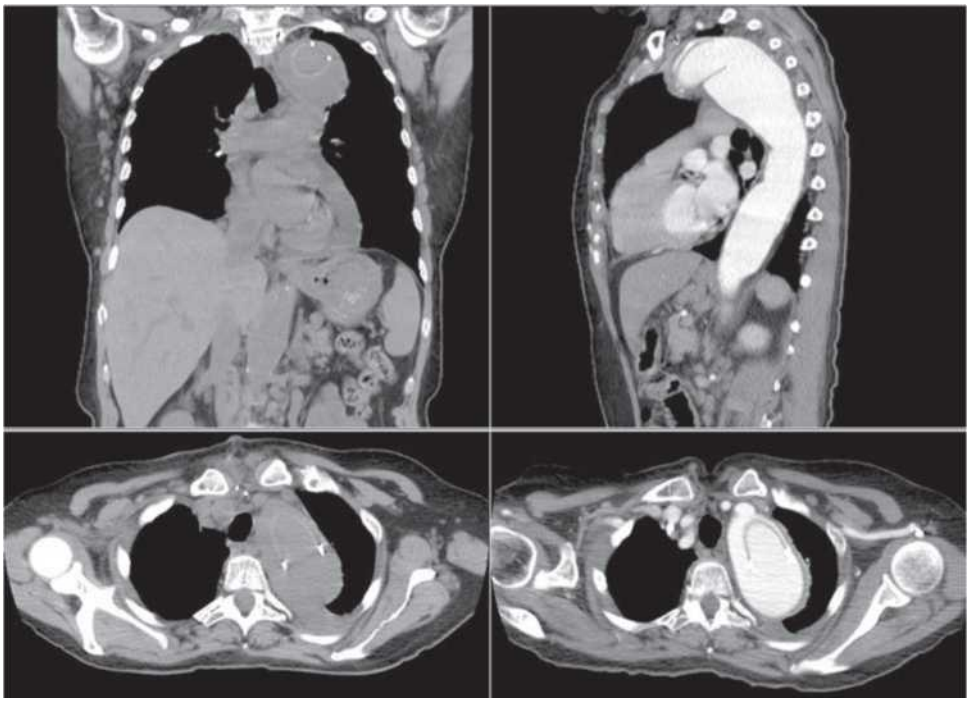

**Figura 11-36.** Tomografie computerizată fără substanță de contrast și cu substanță de contrast după operația cu trompă de elefant. Capătul liber al grefei distal de anastomoză este evident, în principal datorită prezenței markerilor radioopac la marginea distală a tubului.

**Figura 11-37.** Reparare endovasculară a aortei toracice utilizând capătul distal al trompei de elefant ca reper proximal și aorta toracică distală ușor dilatată ca zonă de referință distală. **A.**

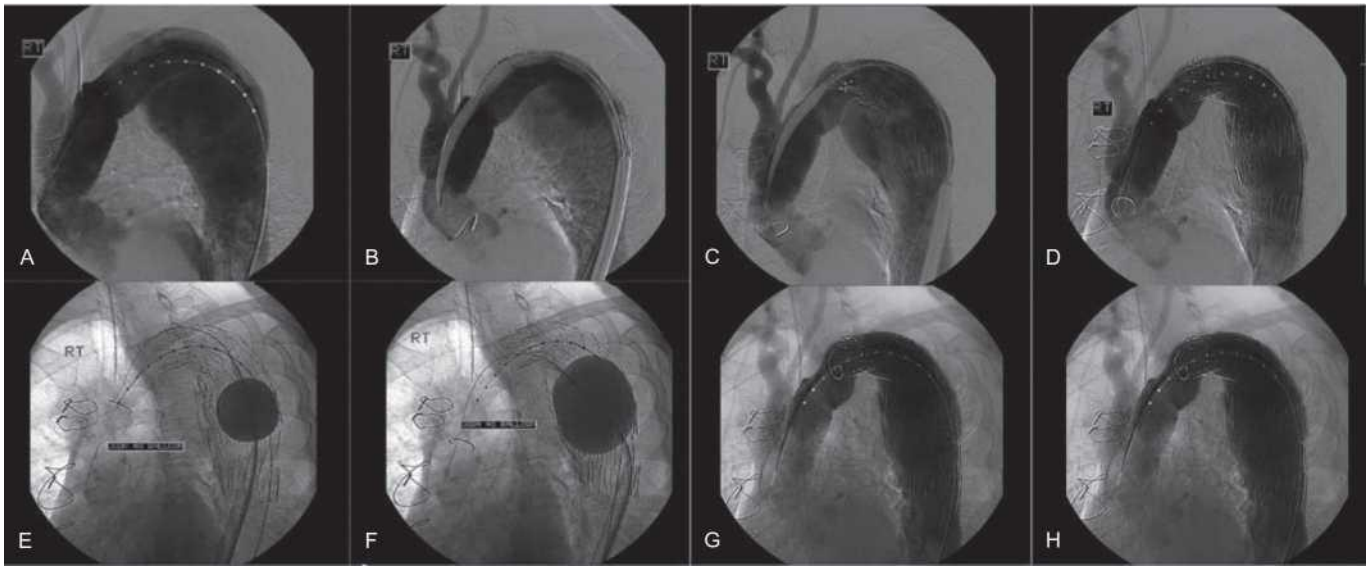


Aortografia arată diametrul normalizat al aortei ascendente prin plasarea grefei, cu arcul distal și aorta descendentă încă anevrismale. **B.** Prima endoproteză plasată conform reperului trompei de elefant. **C** și **D.** Expansiunea primei endoproteze și a celei de-a doua în cadrul primei. **E** și **F.** Dilatarea segmentului suprapus al endoprotezelor. **G** și **H.** O mică endoscurgere de tip II, posibil datorată arterei subclaviculare stângi, este recunoscută postoperator. Artera subclaviculară stângă a fost exclusă după procedura REVAT.

© ELSEVIER. Fotocopiar sin autorización es un delito.

## Bibliografie


1. Elefteriades JA: Anevrismul aortic toracic: abordarea actuală a momentului intervenției chirurgicale. ACC Curr J Rev 2002;11:82-88.
2. Masuda Y, Takanashi K, Takasu J, și alții: Rata de expansiune a anevrismelor aortice toracice și factorii de influență. Chest 1992;102:461-466.
3. Coady MA, Rizzo JA, Hammond GL și colab.: Care este criteriul de dimensiune adecvat pentru rezecția anevrismelor aortice toracice? J Thorac Cardiovasc Surg 1997;113:476-491.
4. Pape LA, Tsai TT, Isselbacher EM și colab.: Diametrul aortic > sau = 5,5 cm nu este un bun predictor al disecției aortice de tip A: observații din Registrul Internațional de Disecție Acută de Aortă (IRAD). Circulation 2007;116:1120-1127.
5. Agmon Y, Khandheria BK, Meissner I și colab.: Este dilatarea aortică un proces legat de ateroscleroză? Corelații clinice, de laborator și ecocardiografice transesofagiene ale dimensiunilor aortei toracice în populație, cu implicații pentru formarea anevrismelor aortice toracice. J Am Coll Cardiol 2003;42:1076-1083.
6. Faxon DP, Creager MA, Smith SC Jr, și alții: Conferința privind bolile vasculare aterosclerotice: Rezumat executiv: Lucrările Conferinței privind bolile vasculare aterosclerotice pentru profesioniștii din domeniul sănătății, realizate de un grup special de scriere al Asociației Americane a Inimii. Circulation 2004;109:2595-2604.
7. Ricco JB, Cau J, Marchand C, și alții: Repararea cu grefă-stent pentru boala aortică toracică: rezultatele unui studiu național independent realizat în Franța între 1999 și 2001. J Thorac Cardiovasc Surg 2006;131:131-137.
8. Pelletier M, Mitchell S: Stent endovascular toracic. Can J Cardiol 2005;21:197.
9. Dagenais F, Normand JP, Turcotte R, Mathieu P: Schimbări în tendințele din gestionarea bolii aortice toracice: care este situația în ceea ce privește grefele de stenturi endovasculare toracice?. Can J Cardiol 2005;21:173-178.
10. Dake MD: Managementul endovascular cu stent-grefă în bolile aortice toracice . Eur J Radiol 2001;39:42-49.
11. Appoo JJ, Moser WG, Fairman RM și alții: Grefă de stent aortic toracic: îmbunătățirea rezultatelor cu dispozitive experimentale de generație mai nouă. J Thorac Cardiovasc Surg 2006;131:1087-1094.
12. Greenberg RK, West K, Pfaff K și colab.: Dincolo de bifurcația aortică: grefe endovasculare ramificate pentru anevrisme toracoabdominale și aortoiliace. J Vasc Surg 2006;43:879.
13. Safi HJ, Miller CC III, Estrera AL și colab.: Repararea în etape a anevrismelor aortice extinse: morbiditate și mortalitate prin tehnica trompei de elefant. Circulation 2001;104:2938-2942.


© 2010. Elsevier España, S.L. Reservados todos los derechos

CAPITOL 12

# Anevrisme aortice abdominale

## PUNCTE CHEIE

- Etiologia formării AAA este necunoscută; este implicată inflamația și pot fi implicate procese biochimice (metaloproteinazele matriceale).
- Progresia naturală este o creștere treptată a dimensiunii până la atingerea a aproximativ 55 mm, moment în care riscul de ruptură începe să crească exponențial. Pragul de 55 mm trebuie interpretat cu prudență, în funcție de dimensiunea pacientului.
- Supraviețuirea este invers proporțională cu dimensiunea AAA.
- AAA-urile sunt mai puțin frecvente la femei, dar sunt asociate cu un risc mai mare.
- Fumatul este un factor de risc puternic pentru dezvoltarea AAA.
- Hipertensiunea arterială crește frecvența formării și rupturii anevrismelor.
- BPOC crește frecvența rupturilor și riscurile intervenției chirurgicale pentru repararea aortei.
- Nu este clar dacă AAA-urile sunt cauzate de ateroscleroză; cu toate acestea, este incontestabil faptul că mulți pacienți cu AAA prezintă simultan boală coronariană cu repercusiuni clinice, care în cazuri specifice ar trebui bine stratificate înainte de repararea chirurgicală.
- Repararea chirurgicală, atunci când factorii pacientului prezintă risc scăzut, trebuie limitată la AAA de 5 cm sau mai mari.
- Endoprotezele sunt utilizate din ce în ce mai mult și sunt supuse unei dezvoltări constante a dispozitivelor.

Anevrismele aortice abdominale (AAA) rămân o leziune subdiagnosticată, cu costuri enorme în ceea ce privește morbiditatea, mortalitatea și finanțele. AAA este a zecea cauză de deces în rândul bărbaților adulți. Aproximativ 15.000 de decese au loc anual în Statele Unite din cauza acestei cauze, dar numărul real poate fi mai mare deoarece decesele subite în afara spitalului nu sunt incluse. Deși repararea chirurgicală electivă în cazurile cu risc scăzut este asociată cu o rată medie a mortalității de 6%, rata mortalității pentru intervenția chirurgicală la un AAA rupt este de 50% (40-95%), deși supraviețuitorii au adesea un prognostic bun. Aproximativ 40.000 de reconstrucții ale aortei abdominale sunt efectuate anual în Statele Unite, rezultând peste un miliard de dolari în costuri spitalicești.

Nu există o definiție unică, universal acceptată, a anevrismului aortic abdominal (AAA). Cel mai frecvent, se referă la o dilatare localizată a aortei abdominale (în general infrarenală) cu un diametru cu 150% sau mai mare decât cel așteptat (valoarea utilizată de obicei pentru a defini un anevrism este >3 cm, deși unele studii utilizează >3,5 cm și chiar >4 cm ca și criteriu de definire). Sunt implicate toate straturile peretelui aortic. Natura localizată a morfologiei este cea mai importantă caracteristică. Unii autori au dezvoltat un indice al diametrului AAA bazat pe alte variabile corporale, cum ar fi suprafața corporală, înălțimea sau greutatea.

Femeile au un risc cu o treime mai mic de a dezvolta un anevrism în comparație cu bărbații; cu toate acestea, ruptura apare de patru ori mai des la femei, iar riscul de deces este, de asemenea, mai mare. <sup> [1] </sup> Anatomia anevrismelor aortice abdominale (AAA) care implică arterele renale este mai frecventă la femei.<sup> [2] </sup> Aproape toate femeile care prezintă un AAA au peste 70 de ani.

Incidența reală la persoanele asimptomatice este încă necunoscută, iar numărul estimat depinde de populația studiată și de definiția AAA. Incidența AAA variază de patru ori în funcție de definiție și de populația analizată.<sup> [3] </sup> În seriile de autopsii, se găsește la 4,7% dintre bărbați și 1,7% dintre femeile cu vârste cuprinse între 56 și 74 de ani. Studiile de screening populaționale ample (125.000 de persoane) raportează că afectează 4,3% dintre bărbați și 1% dintre femeile cu vârste cuprinse între 50 și 79 de ani. În general, 5% dintre bărbații peste 65 de ani au un AAA, deși majoritatea sunt mici. Utilizarea mai răspândită a ecografiei și a tomografiei computerizate (CT) în scopuri de screening selectiv sau în alte scopuri a crescut rata de detectare a AAA de șapte ori în ultimele patru decenii. Această schimbare în detectarea clinică, coroborată cu o populație îmbătrânită, este responsabilă pentru creșterea numărului de cazuri.

Majoritatea pacienților cu anevrism aortic abdominal (AAA) (75-90%) au hipertensiune arterială, iar mulți sunt fumători (până la 50-90% în unele studii). Bolile vasculare și comorbiditățile sunt frecvente și extrem de semnificative pentru intervențiile chirurgicale și percutanate, precum și pentru riscul chirurgical și non-chirurgical. Bolile vasculare includ boala coronariană, boala vasculară periferică (iliofemurală), boala cerebrovasculară, boala renovasculară și alte anevrisme (de exemplu, toracică). Afecțiunile frecvent asociate includ BPOC (care crește riscul de ruptură și prezintă, de asemenea, dificultăți pentru intervenția chirurgicală), hipertensiunea arterială, complicațiile secundare și insuficiența renală.

© 2010. Elsevier España, S.L. Reservados todos los derechos

# Yo PREZENTARE CLINICĂ

## ANEVRISM AORTIC ABDOMINAL

Anevrismele aortice abdominale (AAA) sunt adesea o descoperire întâmplătoare. Majoritatea pacienților nu sunt conștienți că au unul și sunt diagnosticați în timpul unor teste independente. Majoritatea AAA sunt asimptomatice și rămân așa până la ruptura lor. Durerea secundară expansiunii AAA indică un risc de rupturã. Durerea AAA este de obicei cu debut recent, constantă și localizată la mijlocul abdomenului, pelvisului și zonei lombare.

Ruptura este de obicei caracterizată prin durere abdominală sau în flanc, hipotensiune arterială sau distensie abdominală. Alte semne de prezentare includ șoc , stop cardiac, tromboză aortică și tromboembolism la nivelul extremităților inferioare, embolizarea unui tromb mural, tromboză *in situ* și infecție (infecție endovasculară ) care determină ruptura.

## Yo DIAGNOSTIC FIZIC ANEVRISM AORTIC ABDOMINAL

La pacienții slabi, o masă epigastrică în expansiune poate fi considerată în mod fiabil un anevrism aortic abdominal (AAA). O masă situată deasupra aortei poate semăna cu un AAA. AAA este situat la stânga liniei mediane. Cu toate acestea, la pacienții obezi, puține AAA sunt detectate prin palpare. Pe măsură ce greutatea corporală medie a populației continuă să crească, dificultatea detectării clinice a AAA va crește și ea. Studiile au demonstrat o precizie extrem de variabilă în diagnosticul fizic al AAA, cu o sensibilitate de 33-100%, o specificitate de 75-100% și o valoare predictivă pozitivă de 14-100%.<sup> 4</sup>

Așa cum era de așteptat, sensibilitatea diagnosticului fizic pentru detectarea AAA depinde de dimensiunea acestuia și de circumferința taliei pacientului (Tabelul 12-1) [5] Într-o serie de 198 de pacienți cu AAA care s-au prezentat pe o perioadă de 3 ani, 48% au fost

**Tabelul 12-1.** Sensibilitatea diagnosticului fizic pentru detectarea anevrismelor aortice abdominale

| Dimensiune | Sensibilitate |
|---|---|
| AAA 3-3,9 cm | 61% |
| AAA 4-4,9 cm | 69% |
| AAA >5 cm | 82% |
| Circumferința taliei <100 cm | 91% |
| Circumferința taliei >100 cm | 53% |

AAA, anevrism al aortei abdominale.
Din Fink HA, Lederle FA, Roth CS și colab.: Acuratețea examenului fizic pentru detectarea anevrismului aortic abdominal. Arch Intern Med 2000;160:833-836.

37% au fost detectate clinic, 37% radiologic și 15% în timpul laparotomiei.6 Diametrul mediu al AAA-urilor palpabile a fost de 6,42 ± 1,24 cm · iar cel al AAA-urilor nepalpabile a fost de 4,86 ± 1,38 cm.6

Prin urmare, examenul fizic are limitări în detectarea anevrismelor aortice abdominale (AAA). Diametrul mediu al AAA palpate este mai mare decât pragul chirurgical obișnuit. Sensibilitatea la palpare este asociată cu un risc de rupturã. Suflurile abdominale sunt frecvente și pot fi datorate tortuozității sau îngustării asociate cu ateroscleroza arterelor iliace, renale sau viscerale. Pulsul femural diminuat indică ateroscleroză concomitentă.

## ANATOMIE PATOLOGICĂ ȘI MORFOLOGIE DE ANEVRISME AORTEI ABDOMINALE

Nouăzeci și cinci la sută din anevrismele aortei abdominale (AAA) sunt infrarenale, iar mai puțin de 5% sunt juxtarenale sau suprarenale (Fig. 12-1 și 12-2). Aceste anevrisme sunt considerabil mai dificil de operat. Majoritatea sunt fusiforme, iar unele sunt saculare. Majoritatea AAA ajung la bifurcația aortoiliacă, iar unele afectează arterele iliace. Peretele unui AAA este de obicei mai gros decât aorta normală, dar histologic este dezorganizat. Majoritatea AAA prezintă dovezi de inflamație la examinarea histologică; 5-10% prezintă un răspuns inflamator proeminent (macroscopic) pe suprafețele anterioare și laterale, similar fibrozei retroperitoneale. Acest lucru complică adesea intervenția chirurgicală.

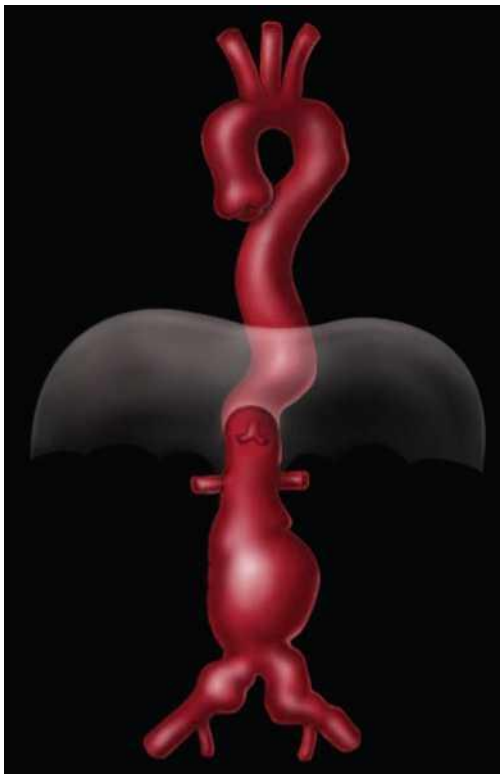

**Figura 12-1.** Patologia și morfologia AAA-urilor. Dilatarea anevrismală a aortei abdominale este de obicei infrarenală și este adesea asociată cu alungirea, tortuozitatea și dilatarea ușoară a aortei toracice, precum și cu anevrisme și tortuozitatea arterelor iliace.

© 2010. Elsevier España, S.L. Reservados todos los derechos

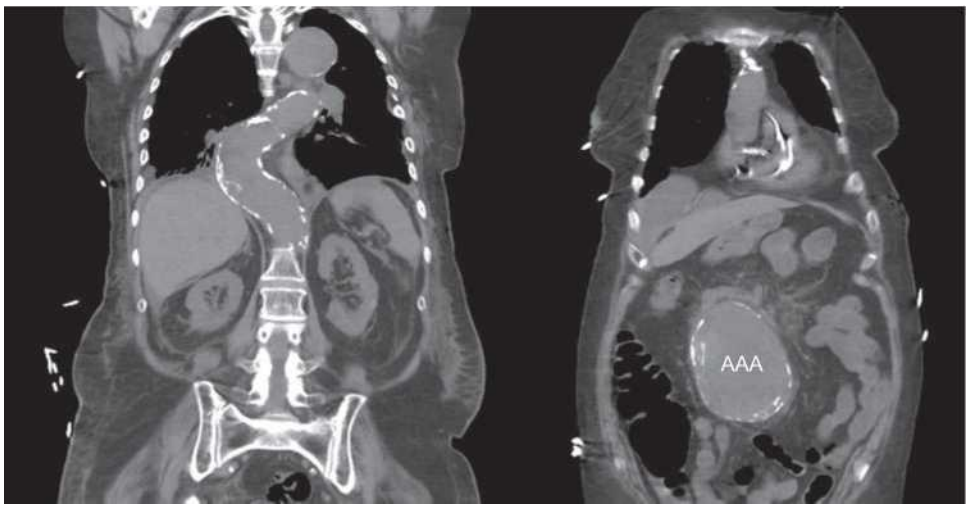


**Figura 12-2.** TC que muestra la marcada tortuosidad de la aorta torácica en un paciente con un AAA de tamaño muy grande (85 mm). Las arterias ilíacas eran igual de tortuosas. La aorta torácica está elongada de forma característica y aparece tortuosa en pacientes con AAA.

## Yo PATOGENEZA FORMĂRII DE ANEVRISME AORTEI ABDOMINALE

Patogeneza anevrismelor aortice abdominale (AAA) rămâne necunoscută. Nu există o singură explicație satisfăcătoare. Ateroscleroza este o cauză mult dezbătută, deși coexistă la majoritatea pacienților, deoarece ar putea fi și efectul unei leziuni a peretelui aortic sau al unei boli asociate. Este clar că ateroscleroza coexistă într-un număr mare de cazuri. Au fost descrise unele AAA posttraumatice, micotice și congenitale. Anterior (la începutul secolului al XX-lea), majoritatea anevrismelor aortice erau de origine sifilitică sau tuberculoasă. Cincisprezece până la douăzeci la sută dintre pacienți raportează antecedente familiale.

Fumatul este un factor de risc puternic pentru AAA: 90% dintre pacienții din unele studii au raportat acest istoric. Riscul de AAA este de șase până la șapte ori mai mare la fumătorii înrăiți, iar fumatul crește rata de expansiune cu cel puțin 25%. Anomaliile biochimice subiacente (de exemplu, metaloproteinazele matriceale, interleukina, proteina C reactivă) sunt în prezent de interes. Hipertensiunea arterială este un factor de risc slab pentru dezvoltarea unui AAA, precum și pentru dilatarea și ruptura acestuia.<sup> 7</sup>

## Yo EVOLUȚIE NATURALĂ DE ANEVRISME AORTEI ABDOMINALE

Există cunoștințe insuficiente despre evoluția naturală a anevrismelor aortice abdominale (AAA). Se știe că diametrul AAA crește în fiecare an. Studiile bazate pe populație indică o rată de expansiune de aproximativ 0,2 cm/an, în timp ce tomografia computerizată și ecografia indică 0,4 (0,3–0,6) cm/an. Prin urmare, majoritatea AAA mici (4–5,5 cm) vor atinge o dimensiune care justifică intervenția chirurgicală în termen de 3–5 ani. Cu cât AAA este mai mare, cu atât expansiunea sa este mai rapidă (Fig. 12-3). Supraviețuirea este invers proporțională cu dimensiunea AAA.<sup> 3,7</sup> Odată ce se formează un AAA, expansiunea sa până la ruptură este inevitabilă, cu excepția cazului în care pacientul decedează din alte cauze.

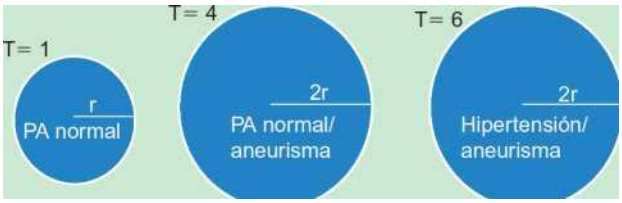


**Figura 12-3.** Expansiunea anevrismelor depinde de tensiunea peretelui. Conform legii lui Laplace, tensiunea tangențială pe perete (T) este proporțională cu presiunea intraluminală (P) și cu pătratul razei.

## Yo Efectele beta- blocantelor asupra ratei de creștere a anevrismelor aortice abdominale

β -blocantelor asupra AAA-urilor nu va fi bine înțeles până la efectuarea unor studii randomizate prospective. Serii retrospective mici de pacienți cu AAA mai mari de 3 cm indică faptul că rata anuală de creștere este redusă în utilizarea β- blocantelor (0,17 cm/an vs. 0,44 cm/an).<sup> 8</sup> Studiile caz-control bazate pe populație nu au descris un risc mai mic de ruptură a AAA la pacienții tratați cu β -blocante. <sup>9 </sup> Interesant este că inhibitorii enzimei de conversie a angiotensinei au fost asociați cu o incidență mai mică de ruptură, în timp ce blocantele receptorilor de angiotensină nu au fost, nici blocantele canalelor de calciu sau alfa- blocantele. <sup> 9</sup>

## Yo RUPTURA DE ANEVRISM AORTEI ABDOMINALE

Ruptura unui anevrism aortic abdominal (AAA) este a treia cea mai frecventă cauză de moarte subită.<sup> 10</sup> Rata generală a mortalității prin ruptură este de 90%, iar 75% din aceste decese au loc înainte de internarea în spital. Intervenția chirurgicală salvează 50% dintre pacienții

© ELSEVIER. Fotocopiar sin autorización es un delito.

care ajung vii la spital. Supraviețuirea chirurgicală este de 25% dacă apare stop cardiac, șoc refractar, un hematocrit sub 25% (indicând o pierdere internă extinsă de sânge) sau la pacienții cu vârsta de 80 de ani sau peste.

Majoritatea pacienților ale căror anevrisme aortice abdominale (AAA) se rup în cavitatea peritoneală mor subit prin hemoragie în câteva minute. Majoritatea pacienților care supraviețuiesc și ajung la spital prezintă o ruptură parțial controlată în retroperitoneu.

Semnele unui anevrism aortic abdominal (AAA) (pulsatilitate pe linia mediană) sunt de obicei mai puțin proeminente atunci când AAA s-a rupt, când este prezent șoc sau când hematomul ascunde clinic aorta. Din acest motiv, decizia clinică de a efectua o intervenție chirurgicală urgentă depinde de obicei de absența unei alte cauze aparente de șoc (absența semnelor de infarct miocardic sau sepsis) la un pacient cu AAA cunoscut sau când se suspectează unul.

Simptomele sunt variabile, dar durerea abdominală pe mediană care iradiază posterior spre spate este cea mai frecventă. Semnele de șoc hipovolemic sunt, de asemenea, frecvent prezente. Tensiunea arterială este un indicator slab al debitului cardiac într-o populație care are adesea hipertensiune arterială subiacentă. Unii pacienți dezvoltă hipertensiune arterială după ruptură, atunci când magnitudinea răspunsului hipertensiv la durere depășește magnitudinea hemoragiei. Erorile de diagnostic care consumă timp includ infarctul miocardic (electrocardiogramă anormală, dar fără constatări acute), pancreatita (antecedente de consum de alcool și durere epigastrică severă cu sensibilitate) și sepsisul de origine urinară.

Ruptura anevrismului aortic abdominal (AAA) este manifestarea inițială într-un număr semnificativ de cazuri. Factorii asociați cu un risc crescut de ruptură includ un diametru mai mare al AAA, prezența - hipertensiunii arteriale, antecedente de BPOC sau fumat și un diametru al anevrismului mai mare decât dublul diametrului gâtului (Fig. 12-4). Evenimentul care declanșează ruptura este necunoscut și nu poate fi prezis cu exactitate în toate cazurile.

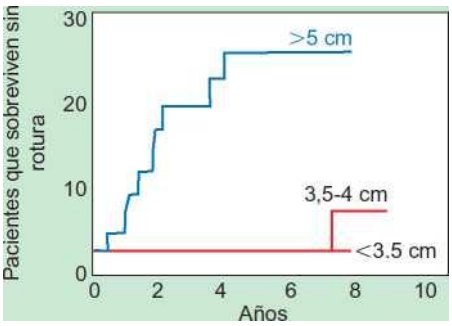


Incidența cumulativă a riscului de rupere în funcție de diametrul inițial

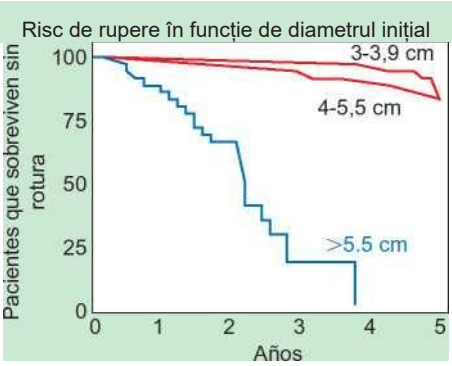


**Figura 12-4.** Dimensiunea AAA este asociată cu riscul de ruptură. (Panoul superior, din Nevitt MP, Ballard DJ, Hallett JW Jr: Prognosticul anevrismelor aortice abdominale: un studiu bazat pe populație. N Engl J Med 1989;321:1009-1014. Panoul inferior, din Powell JT, Greenhalgh RM: Practică clinică: anevrisme aortice abdominale mici. N Engl J Med 2003;348:1895-1901.)

## Localizarea rupturii anevrismelor aortice abdominale

Ruptura retroperitoneală este cel mai frecvent tip; poate fi întârziată, ceea ce permite diagnosticarea și intervenția. Majoritatea rupturilor apar în câteva ore, dar unele se pot dezvolta în decurs de zile sau săptămâni și se prezintă cu semne subtile, cum ar fi febră (inflamație), dureri abdominale și anemie (pierdere ocultă de sânge din cauza sângerării ). Cu toate acestea, ruptura apare în cele din urmă, care este de obicei fatală. Ruptura retroperitoneală este de obicei asociată cu durere (de spate, abdomen sau flanc), distensie abdominală sau a flancului și hipotensiune arterială.

Ruptura intraperitoneală este catastrofală deoarece pacientul sângerează foarte rapid spre interior. AAA-urile se pot rupe în alte spații, în special în duoden, dând naștere unei fistule aortoenterice (în general secundară eroziunii grefei tubulare plasate pentru o reparare anterioară în duodenul distal din apropiere) sau în vena cavă inferioară sau în altă venă, rezultând o fistulă arteriovenoasă mare (rară).

Rata de ruptură a anevrismelor aortice abdominale (AAA) depinde de diametrul lor inițial . AAA-urile mai mici de 4 cm se rup cu o rată medie de 2% pe an (10% la 5 ani), în timp ce cele cu dimensiuni de 4-5 cm se rup cu o rată medie de 3% pe an (3-12% la 5 ani), iar cele cu dimensiuni mai mari de 5 cm se rup cu o rată medie de 5-8% pe an (25-40% la 5 ani). Prin urmare, având în vedere creșterea bruscă a riscului de ruptură peste 5,5 cm, este în general acceptat că anevrismele care depășesc această dimensiune ar trebui reparate chirurgical dacă pacientul este un candidat potrivit.<sup> 11</sup>

## Yo DEPISTAREA ANEVRISMELOR AORTEI ABDOMINALE

„Regula generală” pentru dimensiunea normală a aortei abdominale este că aceasta ar trebui să aibă aproximativ aceeași lungime cu degetul mare al pacientului. Dacă nu se estimează niciun indice pe baza dimensiunilor corporale, o aortă abdominală normală măsoară 1,75 cm la vârsta de 25 de ani și 2,25 cm la vârsta de 55 de ani.

Screeningul ecografic neselectiv al pacienților asimptomatici este posibil, dar are un raport cost-eficacitate scăzut . În general, mai puțin de 5% dintre pacienți au anevrism aortic abdominal (AAA) și mai puțin de 1% au un AAA mai mare de 4 cm. Raportul cost-eficacitate al screeningului neselectiv este neclar.

Screeningul selectiv (55-80 de ani, hipertensiune arterială, anevrisme în arterele femurale sau poplitee, antecedente familiale de AAA) cu ajutorul ecografiei nu este nici el bine stabilit, dar poate fi mai rentabil.

## Anevrisme și tromb mural

Lumenul unui anevrism aortic abdominal (AAA) conține aproape întotdeauna un tromb mural, a cărui formare este favorizată de staza din lumenul mărit. Trombul poate reduce identificarea angiografică (luminală) a dimensiunii anevrismului (o situație frecventă) și este asociat cu un risc de embolizare (acută sau cronică) la nivelul membrului distal sau de infecție.

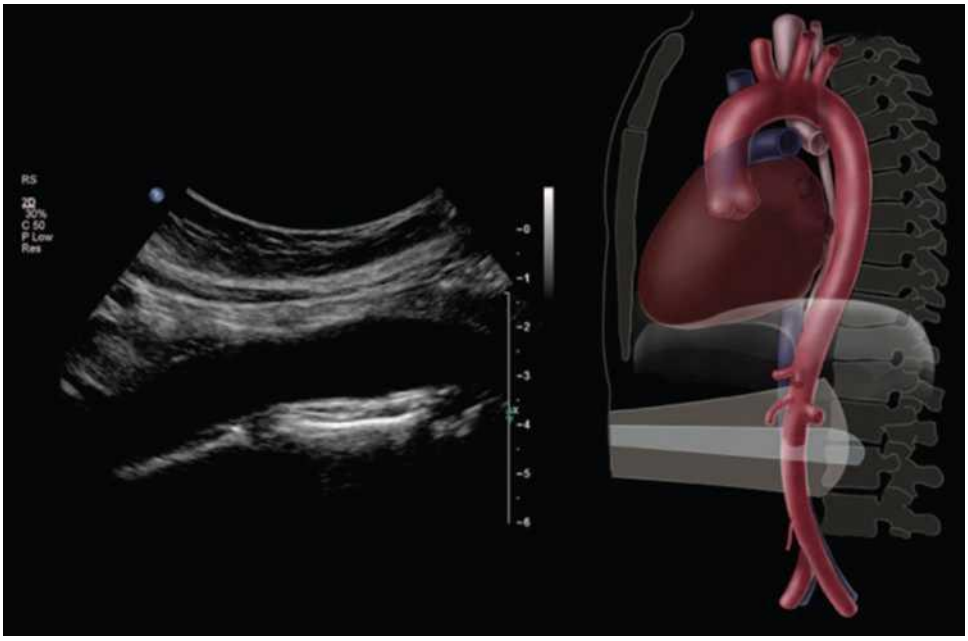

**Figura 12-5.** Ecografie vasculară. În această proiecție unică, aorta este vizualizată de-a lungul axului său longitudinal pe cea mai mare parte a traiectului său abdominal. Capacitatea ecografiei de a detecta anevrismele abdominale este evidentă.

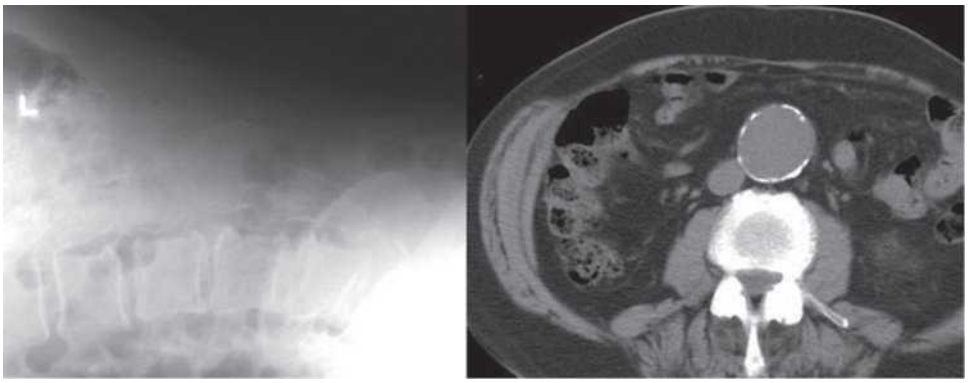

**Figura 12-6.** STÂNGA . Radiografie abdominală laterală mărită. Dreapta . Tomografie computerizată fără substanță de contrast. Diametrul AAA măsurat radiologic este de 51 mm. Pe tomografie computerizată măsoară 50 mm.

© ELSEVIER. Fotocopiar sin autorización es un delito.

## Yo STUDII RADIOLOGICE PENTRU ANEVRISMELE AORTICE ABDOMINALE

Ecografia este cel mai potrivit test pentru screening și urmărire serială (Fig. 12-5). CT-ul este un test foarte util, în special atunci când ecografia nu este potrivită și pentru planificarea reparării endovasculare aortice (REA). Proiecțiile axiale nu vizualizează bine boala renovasculară sau iliacă (Fig. 12-6 până la 12-12). Deoarece tehnologia actuală CT multidetector (MDCT) atinge majoritatea capacităților aortografiei, aceasta din urmă este utilizată mai puțin frecvent pentru diagnostic sau planificare, deși este din ce în ce mai mult utilizată pentru efectuarea REA. Imagistica prin rezonanță magnetică (IRM) este testul preoperator standard în multe centre, deoarece evită riscul de nefropatie indusă de substanță de contrast asociată cu aortografia și CT-ul (Fig. 12-13 și 12-14). Tabelul 12-2 compară pe larg aceste tehnici radiologice pentru vizualizarea AAA-urilor.

**Figura 12-7.** TC sin contraste. El diámetro del AAA se puede medir sin necesidad de administrar contraste; en este caso alcanza 85 mm. Obsérvese la calcificación.

**Tabelul 12-2.** Comparație între diferitele modalități radiologice pentru vizualizarea anevrismelor aortice abdominale

| Mod | Avantaje | Dezavantaje | Comentarii |
|---|---|---|---|
| Ecografie | Cel mai simplu test pentru vizualizarea AAA<br>Demonstrează localizarea, dimensiunea, trombii și lichidul.<br>Ecografia poate fi efectuată de urgență la patul pacientului.<br>Ecoul este precis și reproductibil cu o precizie de ± 0,6 cm | Echo vizualizează detaliile ramurilor (viscerale) mai puțin eficient.<br>Ecografia poate să nu arate cu exactitate relația anatomică dintre AAA și artera renală.<br>Ecografia nu arată în mod fiabil rupturile.<br>Ecografia depinde de experiența tehnicianului și de timpul disponibil. | Ecografia este un test bun de screening pentru AAA-uri.<br>Ecografia poate fi insuficientă pentru a planifica o intervenție chirurgicală electivă în cazurile complicate, deși poate ajuta la determinarea necesității intervenției chirurgicale și la ajustarea acesteia pe baza constatărilor din timpul reparației chirurgicale. |
| Tomografie computerizată (CT) | Demonstrează localizarea, dimensiunea, trombusul mural, lichidul adiacent și calcificarea murală.<br>Tomografia computerizată poate fi efectuată în cazuri de urgență, deși nu la patul pacientului.<br>Tomograful digital (CT MD) achiziționează imagini la viteză mare<br>CT este potrivit pentru afișarea detaliilor sucursalei<br>Tomografia computerizată poate fi mai precisă decât ecografia. Tomografiile multidetectorizate actuale permit analize extinse în afara rețelei, permițând planificarea REVA. | Cost, nefrotoxicitate indusă de substanța de contrast, alergie, radiații ionizante<br>Lipsa portabilității la patul pacientului<br>Tomografia computerizată poate cauza confuzie în ceea ce privește extinderea anatomică proximală atunci când sunt disponibile doar imagini axiale, iar axa longitudinală pentru vizualizarea colului AAA este oblică.<br>Tomografia computerizată oferă puține beneficii față de ecografia pentru diagnosticul de bază<br>CT-ul este foarte util pentru evaluarea AAA-urilor simptomatice și, fără îndoială, util pentru vizualizarea rupturii. Cu toate acestea, este mai puțin accesibil | Tomografia computerizată nu este recomandată ca tehnică de screening. Este foarte utilă pentru studii comparative seriale.<br>Tomografia computerizată este utilă pentru planificarea intervențiilor chirurgicale programate în cazurile complicate. |
| imagistica prin rezonanță magnetică (IRM) | Demonstrează localizarea, dimensiunea, trombul, lichidul și uneori calciul.<br>Prezintă proiecții coronale, sagitale și transversale.<br>RMN-ul poate fi efectuat de urgență, dar nu la patul pacientului. RMN-ul este bun, dar nu excelent, pentru demonstrarea detaliilor ramurilor vasculare.<br>RMN-ul poate fi efectuat după plasarea unei endoproteze | RMN-ul nu poate fi efectuat atunci când pacientul are un stimulator cardiac, un ICD sau clipsuri feromagnetice.<br>RMN-ul nu evidențiază clar boala ocluzivă | Singurul avantaj real al RMN-ului față de ecografie sau CT este o vizualizare mai bună decât ecografia și o reducere la minimum a nefropatiei induse de substanța de contrast. |
| Aortografie | Prezintă excelent ramurile vasculare<br>Demonstrează localizarea în infraroșu și reprezintă dimensiunea într-un grad variabil. | Nu prezintă trombi; prin urmare, subreprezintă diametrul real. Nu recunoaște lichidul periaortic (ruptura).<br>Nu poate fi efectuată la patul pacientului<br>Nefrotoxicitate, alergie la substanța de contrast, cost, complicații la acces | Nu este esențial pentru tratament (deși este util)<br>Este util în special în cazurile cu suspiciune de hipertensiune renovasculară, AAA juxtarenal sau boală ocluzivă iliofemurală simultană, care necesită evaluarea ramurilor. Componentă convențională în procesele de reparare endovasculară. |

AAA, anevrism aortic abdominal; ICD, defibrilator cardioverter implantabil; Ecografie, ultrasunete; EVAR, reparare endovasculară aortică; MDCT, tomografie computerizată multidetector.

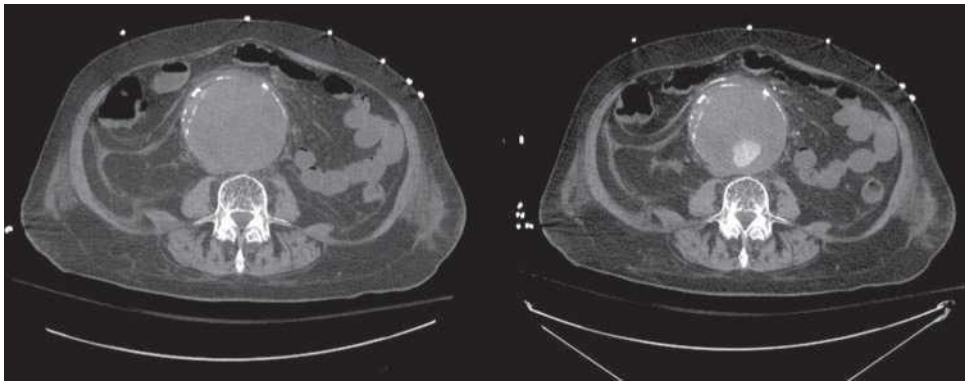

**Figura 12-8.** STÂNGA . CT fără substanță de contrast care prezintă lumenul AAA și un tromb mural mare. DREAPTA . CT cu substanță de contrast care prezintă același AAA de calibru mare. Doar imaginea cu substanță de contrast detaliază gradul în care AAA este umplut cu tromb și dimensiunea lumenului său, care este remarcabil de mic.

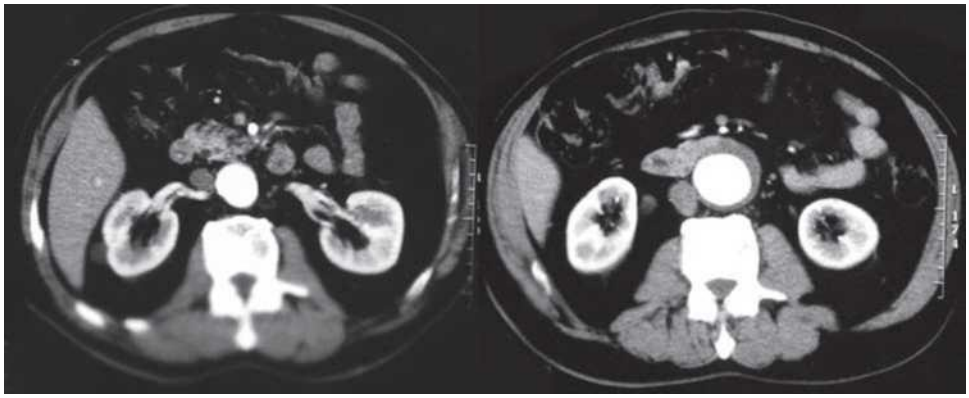

**Figura 12-9.** Tomografie computerizată cu substanță de contrast în diferite zone. STÂNGA . În arterele renale.
Diametru aortic normal. DREAPTA . În zona infrarenală. Gâtul mărit al AAA infrarenal este evident.

**Figura 12-10.** Tomografie computerizată cu substanță de contrast care prezintă un AAA rupt. Se observă opacitatea din jurul AAA cu striații între planurile tisulare, indicând scurgeri de sânge din AAA.

# TRATAMENT DE ANEVRISME AORTEI ABDOMINALE

## Tratamentul medical al anevrismelor aortice abdominale

Teama de ruptură a AAA domină adesea tratamentul acestor pacienți; cu toate acestea, mai mult de jumătate dintre cei cu AAA decedează din cauza altor boli cardiovasculare (în principal infarct miocardic). Acest lucru se observă la pacienții cu AAA mai mici și ceva mai puțin la cei cu AAA mari. Tratamentul medical include încercări de a reduce factorii de risc pentru infarctul miocardic și accidentul vascular cerebral, cum ar fi renunțarea la fumat, controlul colesterolului, controlul tensiunii arteriale etc.

Niciun tratament medical nu a demonstrat că reduce expansiunea. Eficacitatea [3- blocantelor] nu a fost demonstrată la pacienții cu AAA, deși s-a demonstrat că acestea reduc rata de dilatare a rădăcinii la unii pacienți cu sindrom Marfan.3,9

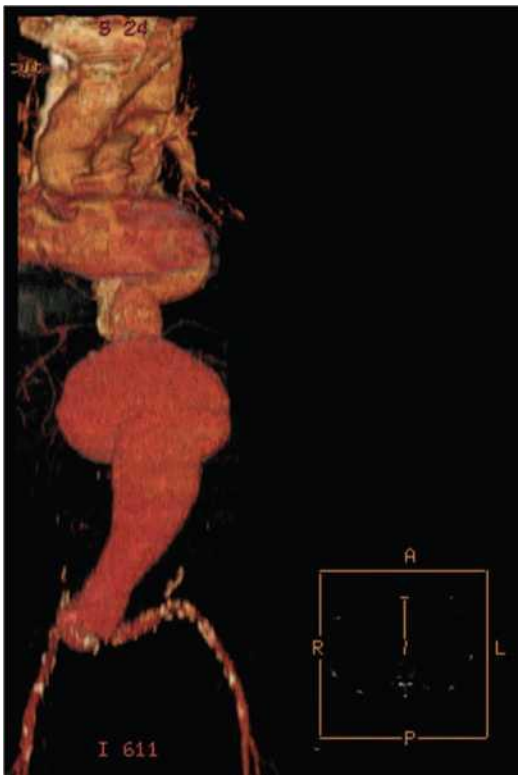


**Figura 12-11.** Tomografie computerizată cu substanță de contrast și reconstrucție a imaginii 3D. Natura saculară a acestui AAA infrarenal (ușor) este evidentă în această reconstrucție 3D.

© ELSEVIER. Fotocopiar sin autorización es un delito.

Intervalele de urmărire recomandate depind de dimensiunea inițială a AAA. Când leziunea măsoară între 3 și 4,5 cm, se recomandă 12 luni, în timp ce pentru leziunile de 4,5 până la 5,5 cm, urmărirea trebuie efectuată la fiecare 6 luni. [12]

Dacă criteriul pentru intervenția chirurgicală este de 5,5 cm la bărbați și 5 cm la femei, 5% dintre pacienții cu AAA aflați sub observație ar îndeplini criteriile pentru a lua în considerare intervenția chirurgicală la fiecare vizită.[7]

Figura 12-15 prezintă algoritmi de tratament pentru pacienții simptomatici și asimptomatici.

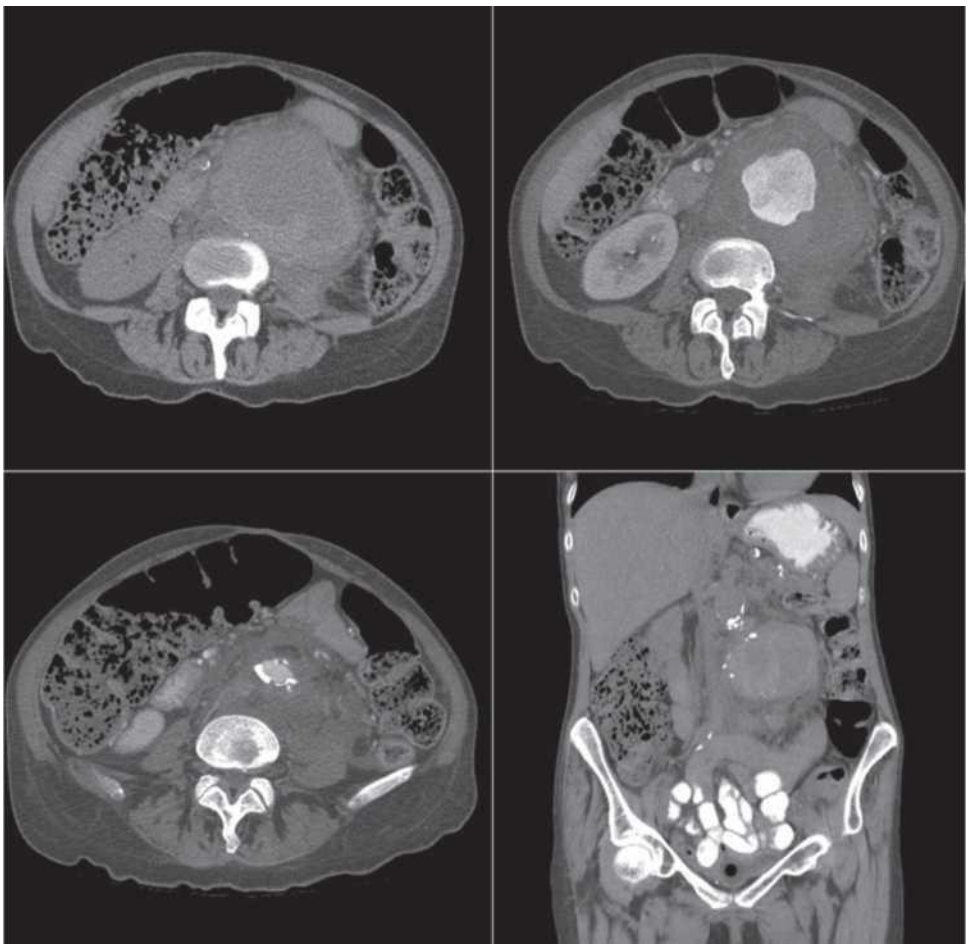

**Figura 12-12.** Tomografie computerizată a unui pacient cu AAA mare. Se observă striații și opacități în jurul aortei, compatibile cu ruptura și scurgerile.

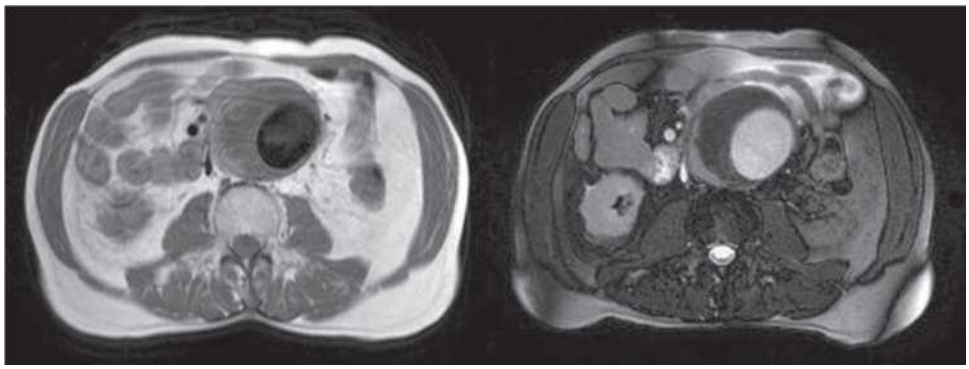

**Figura 12-13.** Imagini RMN transaxiale la un pacient cu insuficiență renală pentru a evita nefrotoxicitatea asociată cu substanța de contrast de la CT. Un AAA este observat în ambele proiecții sub formă de angiografie cu sânge negru ( STÂNGA ) și angiografie cu timp de zbor ( DREAPTA ). Ponderarea T1:T2 în ambele proiecții confirmă un AAA mare cu un tromb mare în formă de semilună.

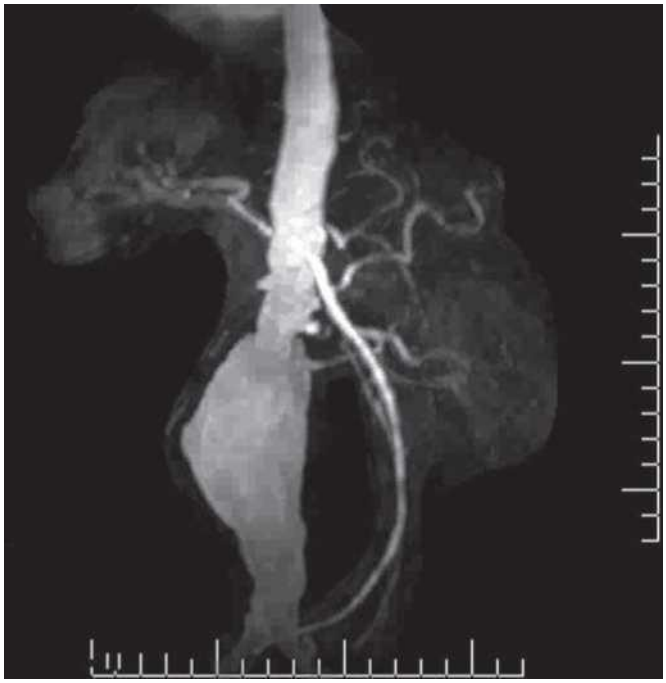

**Figura 12-14.** Imagini RMN reformatate cu proiecție de intensitate maximă. Această imagine cu gadoliniu prezintă un AAA infrarenal. Lumenul AAA este bine vizualizat cu substanță de contrast, la fel ca și ramurile aortei abdominale. Trombul mural este reprezentat ambiguu.

## Tratamentul chirurgical al anevrismelor aortice abdominale

Rata generală a mortalității pentru intervențiile chirurgicale programate este de 3-6% pentru AAA-urile nerupte. Mortalitatea chirurgicală programată la pacienții cu vârsta peste 80 de ani depășește 10%. Când AAA-ul este rupt, această rată a mortalității chirurgicale este de 50%.<sup> [13]</sup>

Intervenția chirurgicală implică o laparotomie pentru disecție retroperitoneală sub anestezie generală, după care aorta este clampată deasupra anevrismului și sub arterele renale. Acesta este momentul de stres hemodinamic maxim asupra inimii (tensiune arterială crescută și cerere mare de perfuzie miocardică), deoarece extremitățile inferioare sunt private de flux sanguin în perioada de clampare. Anevrismul este secționat și o grefă tubulară este suturată peste aorta normală deasupra anevrismului și la bifurcația aortică sau arterele iliace de dedesubt. Anevrismul este tăiat și suturat deasupra tubului (Fig. 12-16).

Mai multe grupuri au comparat prognosticul pe termen lung al reparării imediate versus urmărirea pentru anevrismele aortice abdominale mici (AAA). Studiul [1] privind anevrismele mici din Regatul Unit a inclus - 1.090 de pacienți cu vârste cuprinse între 60 și 76 de ani, cu un AAA cu diametrul de 4-5,5 cm (medie 4,6 ± 0,4 cm). Acești pacienți au fost repartizați aleatoriu la intervenție chirurgicală electivă precoce versus monitorizare ecografică, cu o urmărire medie de 8 ani (interval 6-10 ani). Supraviețuirea medie a fost de 6-7 ani în grupul cu intervenție chirurgicală precoce și de 6-5 ani în grupul monitorizat *(P* = 0,29; NS). Rata mortalității la 30 de zile în grupul chirurgical a fost de 5,5%, indicând un dezavantaj inițial în ceea ce privește supraviețuirea. La 3 ani, cele două curbe s-au intersectat, iar la 8 ani, mortalitatea în grupul care a fost supus unei intervenții chirurgicale precoce a fost de 7,4% ( *P* = 0,03) , mai mică, dar mai mulți pacienți din acest grup renunțaseră la fumat. Majoritatea pacienților din grupul de urmărire (75%) au fost supuși unei intervenții chirurgicale în timpul studiului. Studiul Cooperativ pentru Afacerile Veteranilor [14] a inclus 1.136 de pacienți cu vârste cuprinse între 50 și 79 de ani, cu anevrism aortic abdominal (AAA) cu diametrul de 4–5,4 cm, care nu prezentau risc chirurgical ridicat. Acești pacienți au fost repartizați aleatoriu pentru intervenții chirurgicale elective precoce sau monitorizare ecografică și au fost urmăriți timp de o perioadă medie de 3–5 ani (interval 3,5–8 ani). Mortalitatea din orice cauză și cea legată de AAA nu au diferit între cele două grupuri. Rata de ruptură în grupul de urmărire a fost de 0,6% pe an. Rata generală a mortalității chirurgicale în grupul tratat cu intervenție chirurgicală precoce a fost de 2,7%, ceea ce este destul de scăzut și elimină îngrijorările că mortalitatea excesivă cauzată de intervenția chirurgicală ar putea influența rezultatele. Majoritatea pacienților din grupul de urmărire (61%) au fost supuși unei intervenții chirurgicale în perioada studiului.

indicații pentru intervenția chirurgicală electivă la pacienții asimptomatici. Cea mai importantă este un diametru mai mare de 5,5 cm, iar date considerabile susțin acest lucru. Diametrul anevrismului rămâne cel mai important predictor al riscului de ruptură, deși este imperfect. Nu s-a demonstrat că repararea chirurgicală îmbunătățește mortalitatea în comparație cu monitorizarea anevrismelor de 40-55 mm.<sup> [14]</sup> Expansiunea dimensională mai mare de 0,5-1 cm în 12 luni este, de asemenea, o indicație pentru intervenția chirurgicală, deși există mai puține date care să susțină acest criteriu.<sup> [11]</sup> Sensibilitatea sau durerea într-un anevrism aortic abdominal (AAA) este considerată de mulți chirurgi un semn de ruptură iminentă, deși acest lucru este dezbătut. <sup> [15]</sup> Indicațiile pentru intervenția chirurgicală urgentă includ apariția simptomelor care prezic ruptura și ruptura în sine.

Riscurile chirurgicale depind de factori legați de anevrism în sine (anastomoza proximală este simplă deoarece există suficient col infarenal? Arterele renale sunt afectate de anevrism sau de boală ocluzivă?) și de pacient, în special de boala coronariană, boala pulmonară, funcția ventriculară stângă, funcția renală și boala arterelor iliace și femurale (Fig. 12-17 și 12-18). Prin urmare, evaluarea riscului și decizia privind repararea electivă trebuie individualizate.

Tabelul 12-3 prezintă un rezumat al evaluării preoperatorii a pacienților cu AAA.

## Repararea endovasculară aortică anevrismelor aortice abdominale

Într-un deceniu, repararea endovasculară aortică (REA) a anevrismelor aortice abdominale (AAA) a devenit o opțiune de tratament viabilă și de succes pentru mulți pacienți (Fig. 12-19 până la 12-23).<sup> [16,17]</sup> A fost efectuată atât pentru reparații elective, cât și post-ruptură,<sup> [18]</sup> și a fost adoptată rapid în unele regiuni , <sup>[19]</sup> și este utilizată în prezent pentru 50% din reparațiile AAA. <sup>[20] </sup> REA evită laparotomia, chirurgia retroperitoneală și clamparea aortică. Această tehnică are ca rezultat o pierdere mai mică de sânge și un necesar redus de produse sanguine și scurtează spitalizarea la ATI și la terapie intensivă. Succesul REA este determinat de excluderea anevrismului, reducerea dimensiunii acestuia și absența endoscurgerilor.

Studiile randomizate EVAR 1 și DREAM au stabilit rezultate inițiale mai bune decât chirurgia deschisă. <sup>[21,22]</sup> Studiul EVAR 1 (care a comparat repararea endovasculară a anevrismului cu chirurgia deschisă convențională pentru AAA) a inclus 1.082 de pacienți (983 de bărbați și 99 de femei) cu un diametru mediu al anevrismului de 6,5 cm, care au fost repartizați aleatoriu să fie supuși EVAR sau chirurgiei deschise. Mortalitatea la treizeci de zile a fost de 1,7% în grupul EVAR și de 4,7% în grupul chirurgiei deschise ( *P* = 0,009) .<sup> [21]</sup> Studiul olandez privind gestionarea randomizată a anevrismului endovascular (DREAM) a inclus 345 de pacienți cu un diametru mediu al anevrismului de 5 cm, care au fost repartizați aleatoriu în grupul EVAR sau chirurgie deschisă. În grupul EVAR,

© ELSEVIER. Fotocopiar sin autorización es un delito.

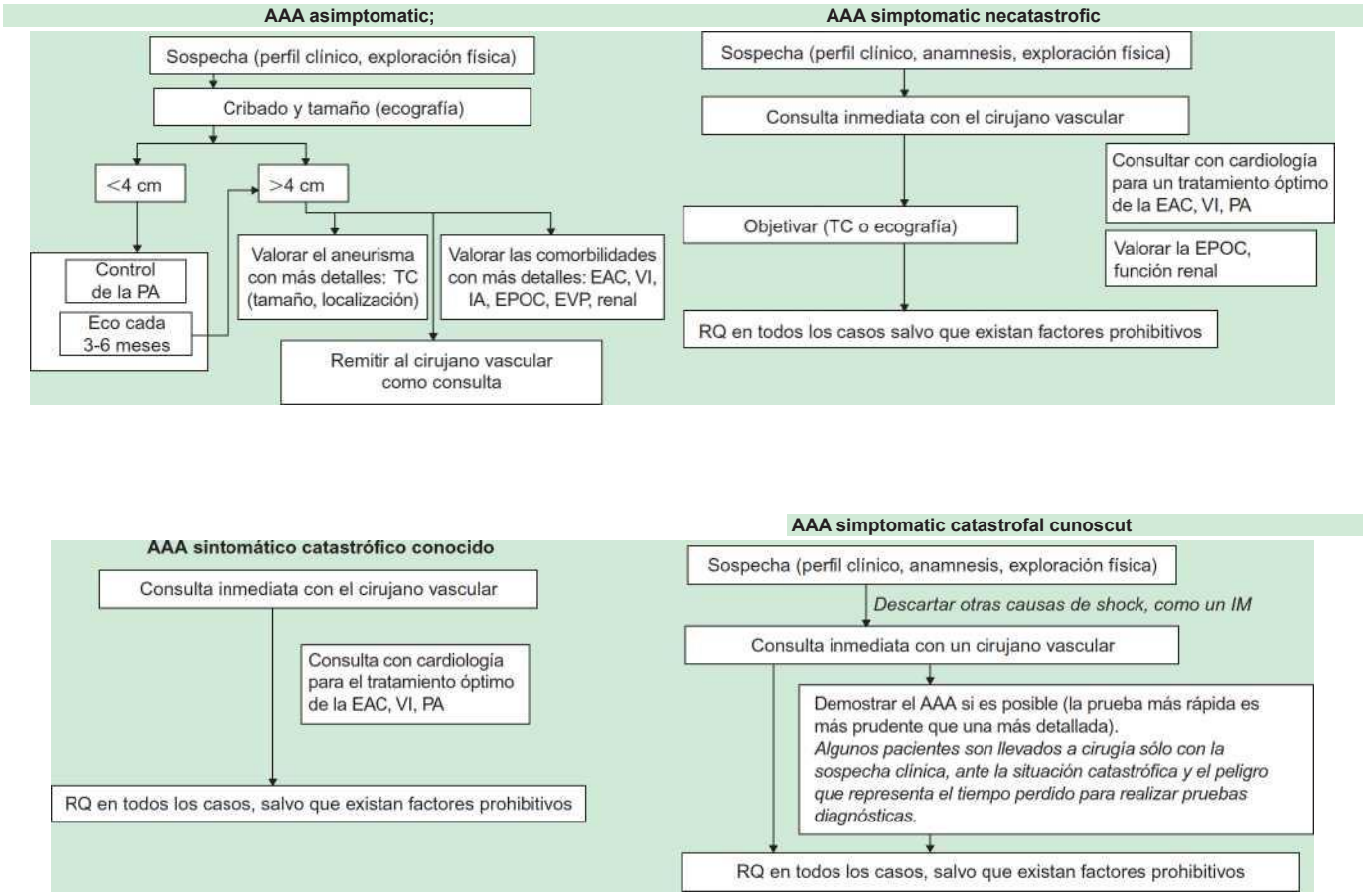


**Figura 12-15.** Algoritmi pentru tratamentul anevrismelor aortice abdominale (AAA) asimptomatice și simptomatice. CAD, boală coronariană; Ecografie, ecografie; BPOC, boală pulmonară obstructivă cronică; PVD, boală vasculară periferică; IA, regurgitare aortică; IM, infarct miocardic; TA, tensiune arterială; RH, reparare chirurgicală; CT, tomografie computerizată; VS, ventriculul stâng.

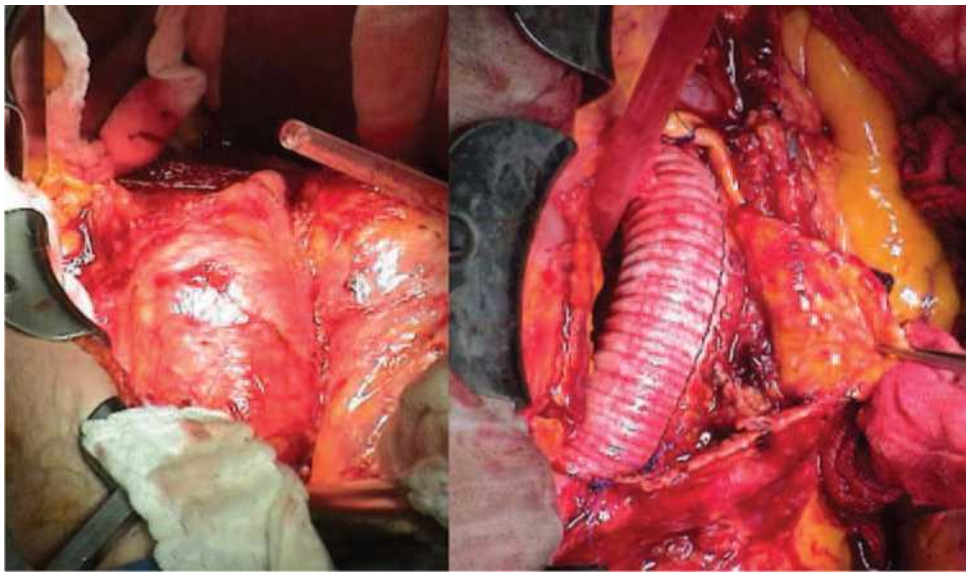

**Figura 12-16.** Repararea chirurgicală a unui AAA. STÂNGA : AAA de 7 cm. DREAPTA : Plasarea grefei. Tubul este suturat la gâtul și capătul distal al AAA, din interiorul anevrismului. (Prin amabilitatea lui Alan Lossing, MD, Toronto, Canada.)

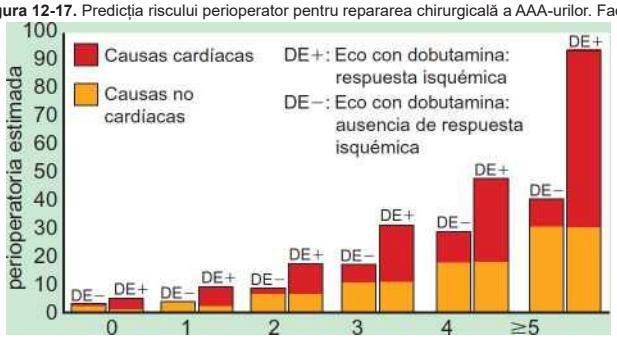


**Figura 12-17.** Predicția riscului perioperator pentru repararea chirurgicală a AAA-urilor. Factorii de risc includ BPOC, angina pectorală, infarctul miocardic, diabetul zaharat, insuficiența cardiacă congestivă, accidentul vascular cerebral și insuficiența renală. (Adaptat după Kertai MD, Boersma E, Poldermans D: Anevrisme aortice abdominale mici. N Engl J Med 2002;347:1112-1115. Copyright © [2001] Massachusetts Medical Society. Toate drepturile rezervate.)

Scala de risc

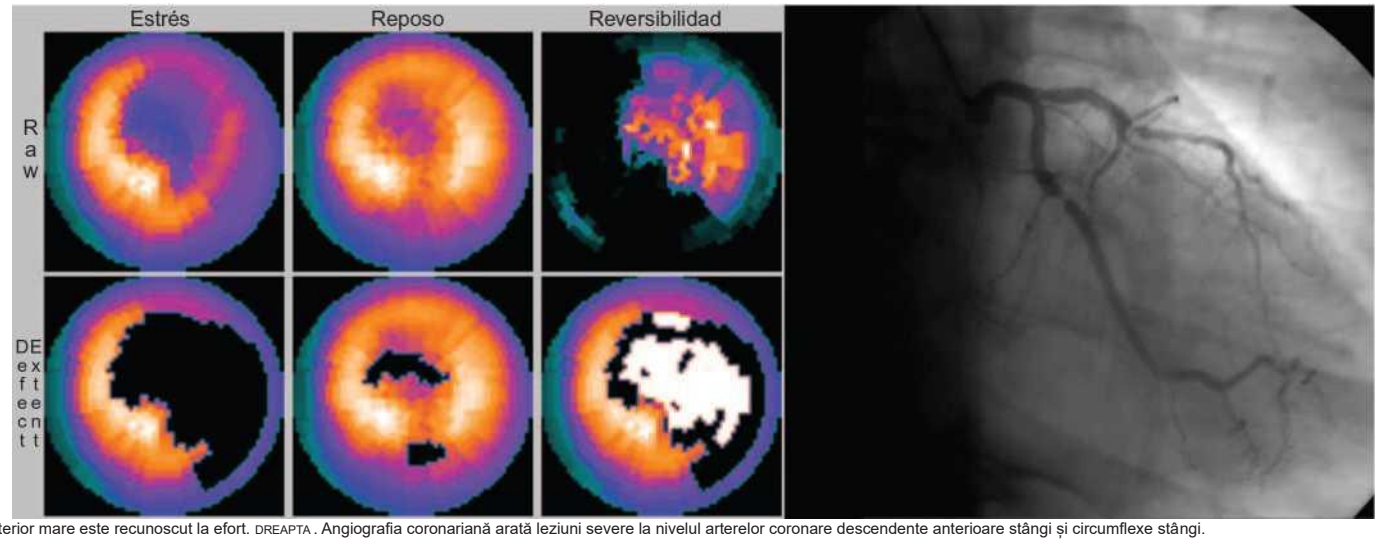


**Figura 12-18.** Bărbat în vârstă de 77 de ani, cu AAA de 7 cm; fumător de 100 de pachete/an, hipertensiv. BPOC severă. Angină pectorală stabilă, clasa III CCS. STÂNGA . Un defect de perfuzie anterior mare este recunoscut la efort. DREAPTA . Angiografia coronariană arată leziuni severe la nivelul arterelor coronare descendente anterioare stângi și circumflexe stângi.

**Tabelul 12-3.** Evaluarea preoperatorie a pacienților cu anevrism aortic abdominal

| |
|---|
| Stabiliți extinderea și severitatea bolii coronariene (CAD). Peste o treime din decesele perioperatorii și peste o treime din decesele care survin în decurs de 5 ani de la repararea AAA sunt legate de complicații ale CAD. O treime dintre pacienții cu AAA suferă de CAD severă, care poate fi tratată chirurgical. |
| Revascularizați dacă există indicații obișnuite |
| Evaluarea funcției ventriculare stângi |
| Evaluați prezența și severitatea insuficienței aortice (care va crește dacă aorta este clampată în timpul intervenției chirurgicale) |
| Monitorizați tensiunea arterială. Inițiați tratamentul cu beta- blocante pentru a reduce creșterea tensiunii arteriale și ischemia miocardică atunci când aorta este clampată. |
| Evaluați funcția pulmonară. Funcția pulmonară afectată (<50% din capacitatea vitală forțată prezisă, volumul expirator forțat în 1 secundă) poate împiedica intervenția chirurgicală abdominală sub anestezie generală. Renunțarea la fumat timp de 3 luni reduce problemele respiratorii postoperatorii și problemele legate de ventilator. |
| Evaluați funcția renală, deoarece disfuncția renală pune probleme în timpul intervenției chirurgicale. |
| AAA, anevrism al aortei abdominale; CAD, boală coronariană. |

© ELSEVIER. Fotocopiar sin autorización es un delito.

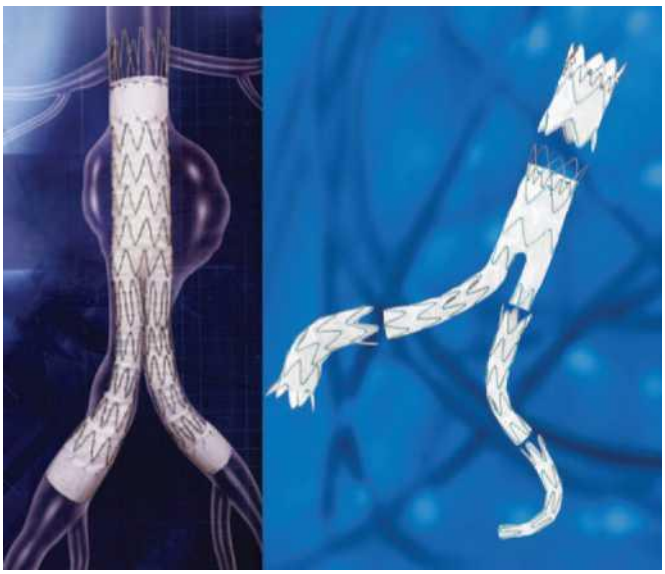

amabilitatea Medtronic Canada, Inc.)

**Figura 12-19.** Endoproteze percutanate. STÂNGA . Endoproteză percutanată Zenith. (Prin amabilitatea Cooke Canada, Inc.) DREAPTA . Endoproteză percutanată Talent. (Prin

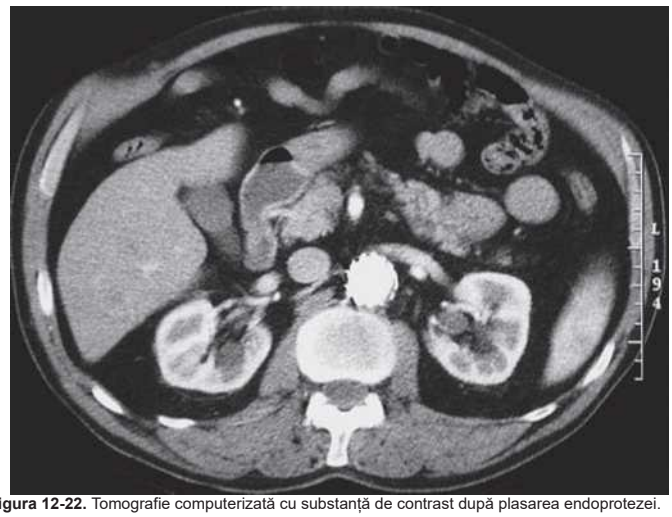

**Figura 12-22.** Tomografie computerizată cu substanță de contrast după plasarea endoprotezei. Observați aspectul de endoproteză al firelor din aorta abdominală.

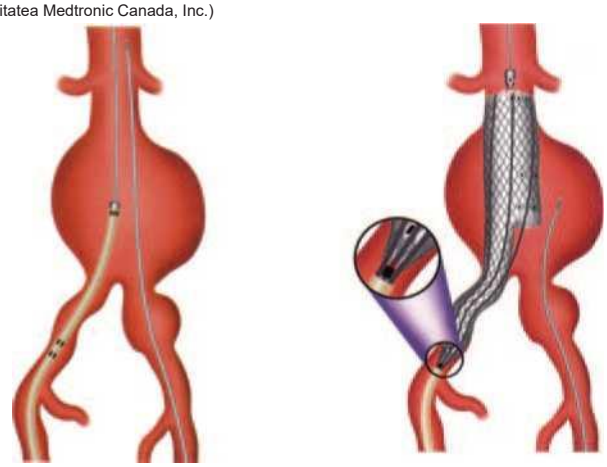

**Figura 12-20.** Inserția percutanată a unei endoproteze. 1. STÂNGA . Canulare bifemurală retrogradă cu inserția dispozitivului principal. DREAPTA . Expansiunea (eliberarea și extinderea) dispozitivului principal. (Prin amabilitatea Cooke Canada, Inc.)

**Figura 12-23.** Tomografie computerizată cu substanță de contrast. Se observă o scurgere persistentă în jurul endoprotezei. Se observă opacifierea parțială cu substanță de contrast a lumenului (în cadrul trombului abundent) în direcția opusă lumenului brațelor endoprotezei.

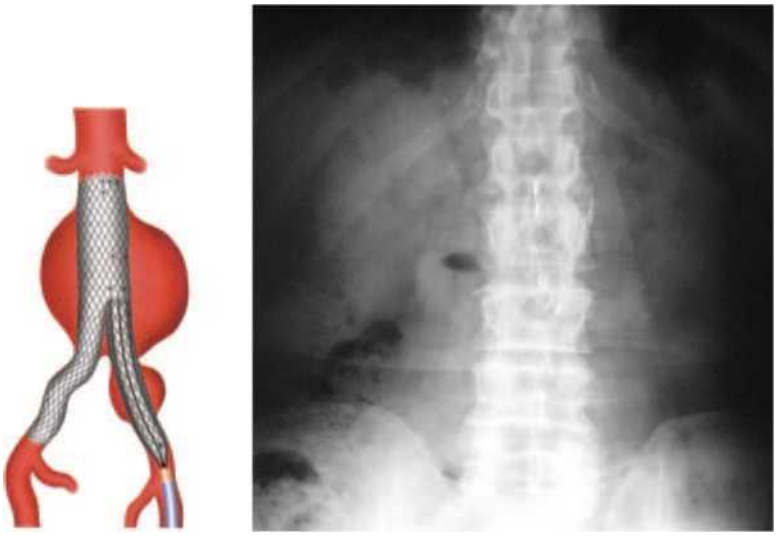

**Figura 12-21.** Inserție percutanată a unei endoproteze. 2. STÂNGA . Expansiunea celuilalt braț. (Prin amabilitatea Cooke Canada, Inc.) DREAPTA . Aspect radiografic.

Mortalitatea chirurgicală a fost de 1,2%, iar complicațiile grave au apărut la 4,7% dintre pacienții din grupul cu chirurgie deschisă, cu o rată a mortalității chirurgicale de 4,6% și o rată a complicațiilor grave de 9,8% . <sup>22</sup> Tratamentul cu EVAR al AAA rupte pare să fie asociat cu o mortalitate mai mică (32% vs. 51%; $P = 0,001$). <sup>23</sup>

Cu toate acestea, sunt descrise complicații precoce, intermediare și tardive. Complicațiile pe termen lung includ tromboza stentului, persistența unei endoscurgeri primare (tipul I), endoscurgeri secundare tardive (tipul II), migrarea dispozitivului (>10 mm), creșterea diametrului anevrismului, infecția grefei și ruptura . <sup>24</sup> Adevărata evoluție pe termen lung a dispozitivelor REVA este necunoscută. Numeroase centre au experiență, dar doar câteva au o experiență vastă cu această tehnică. Costul este un factor major în multe centre (stentul singur costă 10.000-15.000 USD). Accesul vascular este problematic în prezența bolii iliace sau când vasul nu este suficient de mare; la 90% dintre femei, anatomia vasculară împiedică această procedură. Este necesar un gât de cel puțin 1,5-2 cm lungime (zona de aterizare). Multe AAA rupte au gâturi mai mari. Endoscurgerile apar la mulți pacienți și, deși frecvența lor scade în timp, în unele cazuri apar noi endoscurgeri tardive. AAA va continua să crească în dimensiuni la până la 5% dintre pacienții cu AAA care sunt supuși plasării de stent, iar 0,8% se vor rupe în ciuda acestui tratament. Rata anuală a intervențiilor secundare este de 5% (registrul EUROSTAR 4,5%). <sup>25</sup> Pacientul este obligat să ia în considerare o urmărire clinică și radiologică pe tot parcursul vieții. Prin urmare, EVAR este o tehnică și o tehnologie în curs de dezvoltare.<sup> 2</sup>

Deși repararea endovasculară este încă dezbătută la pacienții care sunt candidați buni pentru intervenție chirurgicală, există în prezent o tendință semnificativă de utilizare a acestei tehnici la pacienții cu risc chirurgical ridicat din cauza patologiilor asociate avansate.26

## CAZUL 1

**Istoric medical și examen fizic**

- Bărbat în vârstă de 56 de ani, hipertensiv și fumător.
- AAA urmată de ecografie timp de 5 ani; în prezent măsoară 55 mm.
- Trimis pentru intervenție chirurgicală programată din cauza dimensiunii și a riscurilor chirurgicale acceptabile.
- Tata a murit din cauza unei rupturi de AAA.
- Absența durerilor abdominale sau lombare; fără angină pectorală.
- TA 160/87 mmHg; FC 90 bpm.
- Scanare cardiacă normală.
- AAA palpabilă.
- Pulsuri normale fără sufluri.

**Evoluție și tratament**

- Impresia generală a fost de AAA fără ruptură, lucru confirmat chirurgical.
- Absența comorbidităților semnificative.
- Controlul preoperator al tensiunii arteriale cu [3-blocante.
- Plasarea grefei într-un tub.
- Evoluție necomplicată.

**Comentarii**

- AAA recunoscut întâmplător în timpul unui studiu ecografic (efectuat pentru durerea asociată cu calculi biliari) și urmărit timp de 5 ani până la atingerea pragului chirurgical.
- Deși era palpabilă la examinare, a fost constatată doar prin teste efectuate din alte motive.
- Factorii de risc la acest pacient au fost antecedentele familiale, fumatul și hipertensiunea arterială.
- Trombon laminat, montat pe perete, în interior.
- Morfologie uzuală pentru localizarea infrarenală.

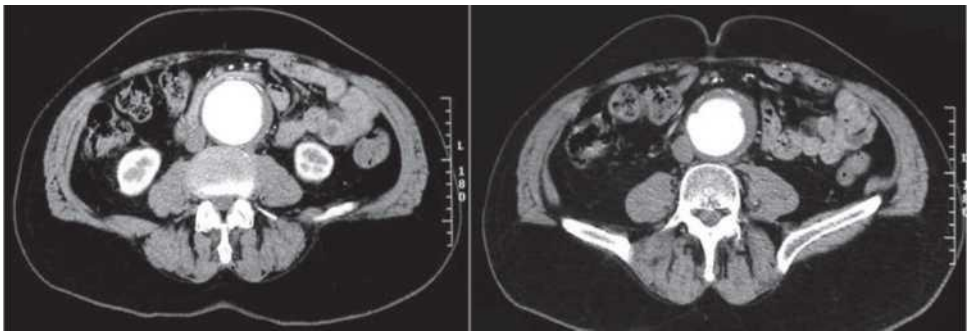

**Figura 12-24.** CT cu substanță de contrast. Un AAA de 5 cm cu o cantitate mică de calciu anterior și o semilună subțire de tromb laminat în stânga.

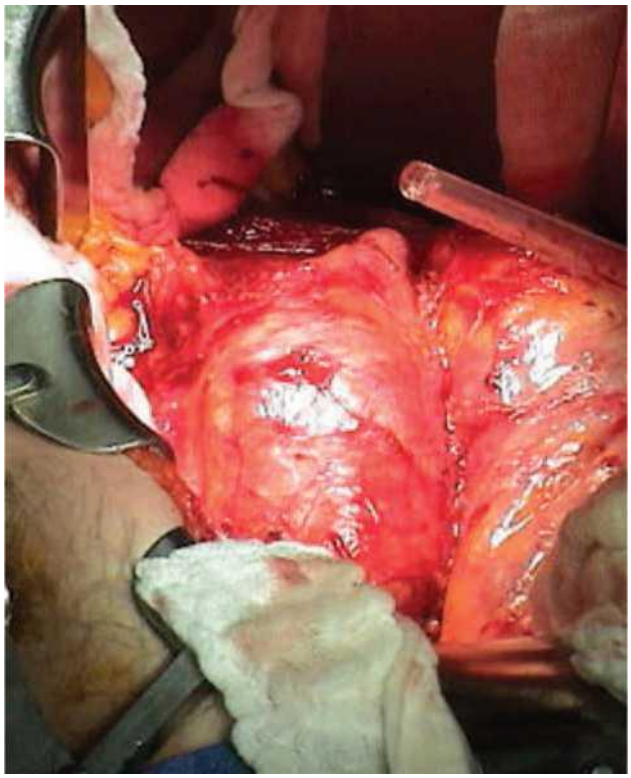

**Figura 12-25.** Cirugía para el AAA: exposición quirúrgica.

**Figura 12-26.** Intervenție chirurgicală pentru AAA: limitarea sângerării chirurgicale.

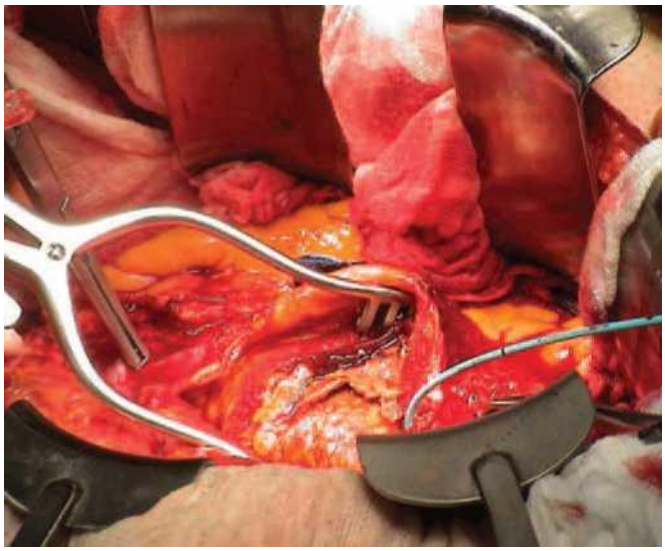

**Figura 12-27.** Intervenție chirurgicală pentru AAA: AAA este acum secționat și interiorul său expus. Trombul este recunoscut între vârfurile retractorului ca un strat gălbui cu grosimea de 2-3 cm pe peretele posterior, care a fost parțial separat de AAA. Se observă un cateter cu balon care ajunge la arterele iliace pentru a preveni embolizarea trombului în timpul procedurii.

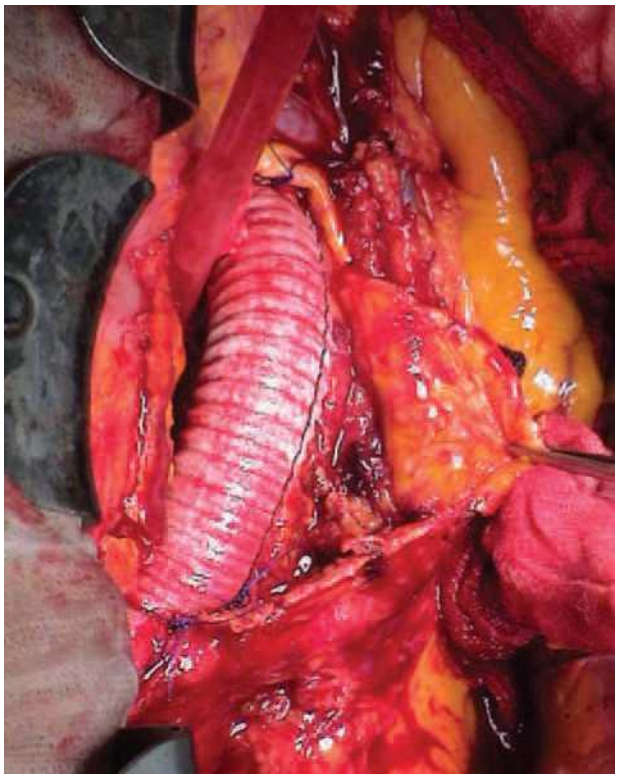

**Figura 12-28.** Intervenție chirurgicală pentru AAA: Clemele din partea dreaptă a imaginii fixează peretele AAA. Grefa a fost suturată la gâtul ( SUPERIOR ) și la capătul inferior ( SUPERIOR ) al AAA din interior.

## CAZUL 2

**Istoric medical și examen fizic**

- Bărbat fumător, în vârstă de 63 de ani, cu hipertensiune arterială.
- Identificarea „incidentală" a unui AAA în timpul unei ecografii abdominale.
- Fără dureri abdominale sau de spate, fără angină pectorală.
- Luați un diuretic pentru hipertensiune arterială.
- TA 178/98 mmHg, FC 75 bpm.
- Scanare cardiacă normală.
- AAA a fost palpată la palparea abdominală profundă.
- Pulsuri normale, fără sufluri la niciun nivel.

**Evoluție și tratament**

- Impresia clinică de AAA fără ruptură, confirmată în chirurgie.
- Absența comorbidităților semnificative.
- Hipertensiune arterială slab controlată.
- Controlul preoperator al tensiunii arteriale cu un [3-blocant.
- Plasarea de grefă aortoiliacă.
- Recuperare fără complicații.

**Comentarii**

- Încă un AAA „întâmplator".
- Deși era palpabilă la examinare, s-a constatat că fusese testată din alte motive.
- Factorii de risc la acest pacient au fost hipertensiunea arterială și fumatul.
- Cantitate mare de tromb mural.
- Morfologie uzuală pentru localizarea infrarenală.

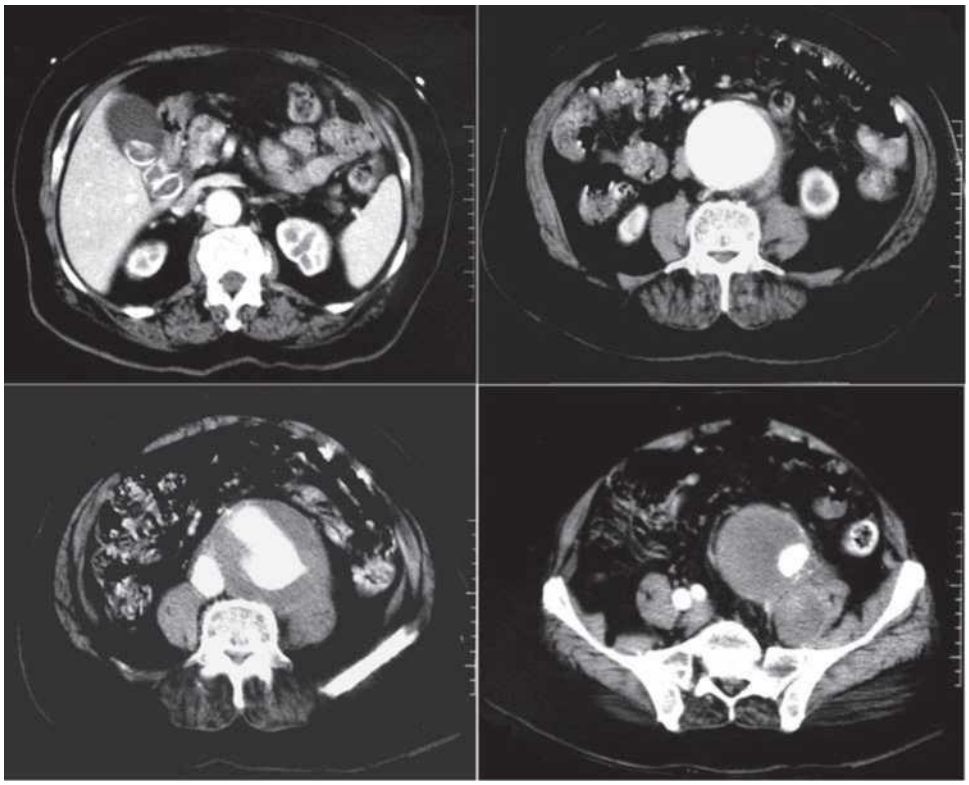

**Figura 12-29.** Tomografie computerizată cu substanță de contrast care prezintă diametrul și aspectul normale ale aortei abdominale superioare. AAA (70 mm) cu o cantitate variabilă de tromb mural.

## CAZUL 3

**Istoric medical și examen fizic**

- Bărbat obez, în vârstă de 76 de ani, cu un AAA infrarenal de 65 mm, descoperit „întâmplător” în timpul unei ecografii abdominale.
- Istoric de infarct miocardic și angină pectorală clasa II CCS.
- Scintigrafia de perfuzie a evidențiat un defect inferior mic, în mare parte fix.
- Absența insuficienței cardiace.

- BPOC avansată, rezultate slabe ale testelor funcționale pulmonare; fumător în prezent.
- Hipertensivă (170/100 mmHg) cu un singur medicament.

- AAA nu este palpabil la examinare din cauza obezității.

**Evoluție și tratament**

- Impresia clinică de AAA fără rupere.
- Patologie pulmonară foarte semnificativă și hipertensiune arterială slab controlată.

- S-a decis plasarea unei endoproteze în locul unei intervenții chirurgicale deschise.
- Controlul preoperator al tensiunii arteriale cu beta- blocante.

- Recuperare fără complicații.

**Comentarii**

- O altă descoperire „întâlnitoare” și complicată a unui AAA mare la un bărbat vârstnic cu comorbidități semnificative și ascunsă de obezitate.
- Existența factorului de risc obișnuit: hipertensiunea arterială.
- Morfologie uzuală pentru localizarea infrarenală.

- Expansiunea endoprotezei cu rezultate bune, absența scurgerilor reziduale la tomografia computerizată de urmărire.

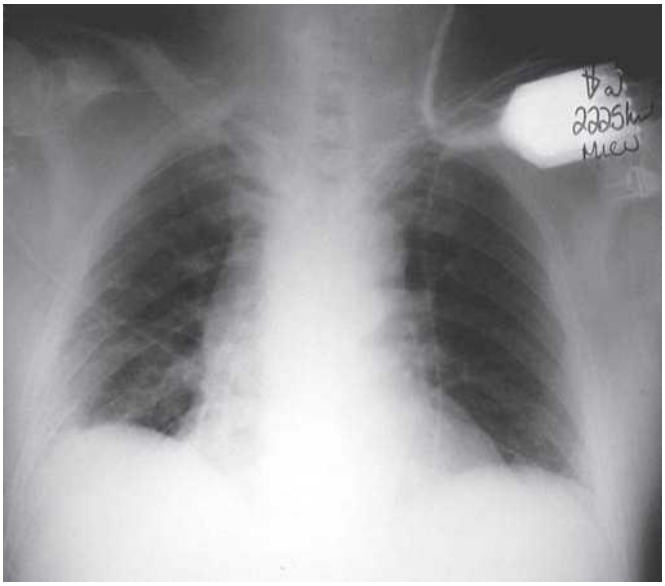

**Figura 12-30.** Radiografia toracică arată o aortă toracică mărită, semne de suprapunere hilară de dilatare aortică ascendentă, calcificare intimală la nivelul butonului aortic și lărgire mediastinală din cauza aortei sau obezității.

**Figura 12-31.** Aortografia arată un AAA care se termină la bifurcația aortoiliacă cu artere iliace sinuoase.

**Figura 12-32.** Aortografie înainte de plasarea endoprotezei (markeri de calibrare). Lumenul AAA este evident, dar trombul mural împiedică determinarea diametrului real al AAA pe aortografie. Există o porțiune adecvată de aortă dreaptă deasupra AAA pe care poate fi poziționată porțiunea superioară a grefei acoperite cu endoproteză.

**Figura 12-33.** La TC con contraste muestra la porción principal de la endoprótesis expandida en la aorta infrarrenal.

## CAZUL 4

**Istoric medical și examen fizic**

- Un bărbat în vârstă de 67 de ani, cu hipertensiune arterială, a observat o pulsație în epigastru după ce a slăbit 10 kg cu o dietă miraculoasă.
- Operație de bypass coronarian efectuată cu 8 ani în urmă; absența simptomelor de angină pectorală de la intervenție; toleranță bună la efort.
- Absența simptomelor de claudicație sau boală cerebrovasculară.
- TA 145/90 mmHg cu monoterapie antihipertensivă.
- AAA de 8 cm detectat ecografic cu un gât infrarenal lung.
- Având în vedere anatomia favorabilă a endoprotezei, pacientul a fost inclus într-un studiu clinic.
- După plasarea endoprotezei, pacientul a rămas asimptomatic.

**Comentarii**

- AAA detectată chiar de pacient, în ciuda faptului că este un pacient cunoscut.
- AAA infrarenal cu anatomie favorabilă și rezultat bun cu endoproteză.
- Plasarea cu succes a endoprotezei fără complicații în urma intervenției sau complicații pe termen lung (absența scurgerilor persistente, migrarea endoprotezei și absența dilatării progresive a AAA).
- Cu mai multe medicamente antihipertensive, s-a obținut un control optim al tensiunii arteriale.

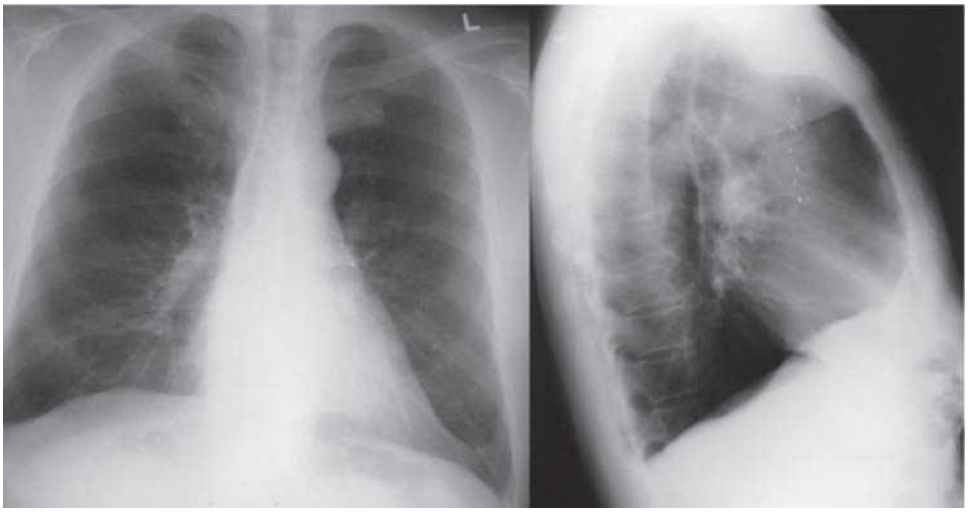

**Figura 12-34.** Radiografia toracică arată o siluetă cardiopericardică normală, câmpuri pulmonare clare și clipsuri chirurgicale care urmează traiectul bypass-ului arterei toracice interne stângi. Aspectul aortei toracice este nesemnificativ.

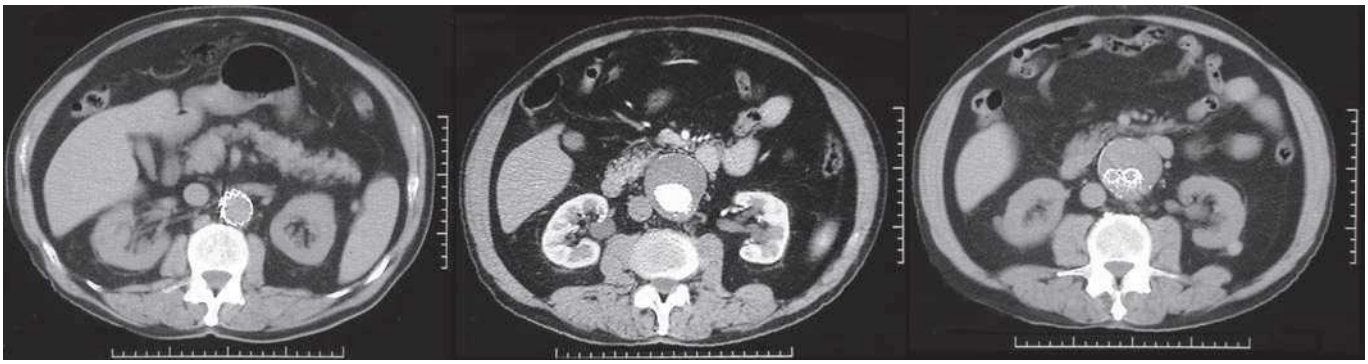

**Figura 12-35.** STÂNGA . CT fără substanță de contrast care prezintă firele stentului aplicate pe gâtul AAA și artefacte radiale de la fire. CENTRU . CT cu substanță de contrast care prezintă un AAA cu calcificări în formă de coajă de ou anterior. În jurul stentului este prezent un tromb, fără substanță de contrast în afara stentului (absența scurgerilor). DREAPTA . Cele două picioare ale stentului sunt vizibile în partea inferioară a corpului AAA. Calcificarea în formă de coajă de ou a peretelui AAA este, de asemenea, vizibilă.

**Figura 12-36.** Radiografie abdominală care prezintă o endoproteză vizibilă deasupra coloanei lombare.

**CAZUL 5**

**Anamneză**

- Un bărbat în vârstă de 68 de ani, cu antecedente de hipertensiune arterială, fumat și BPOC, a fost supus unei intervenții REVA pentru un anevrism aortic infrarenal de 9 cm.
- Nu avea antecedente de boală arterială periferică și nici dovezi radiologice care să sugereze că aceasta suferă.

**Comentarii**

- AAA infrarenală.
- Absența bolii arteriale periferice și a habitusului corporal mare, ceea ce a facilitat efectuarea REVA.
- Tortuozitatea aortei asociată cu boala anevrismală.
- Reducerea dimensiunii anevrismului după excluderea cu succes prin REVA.

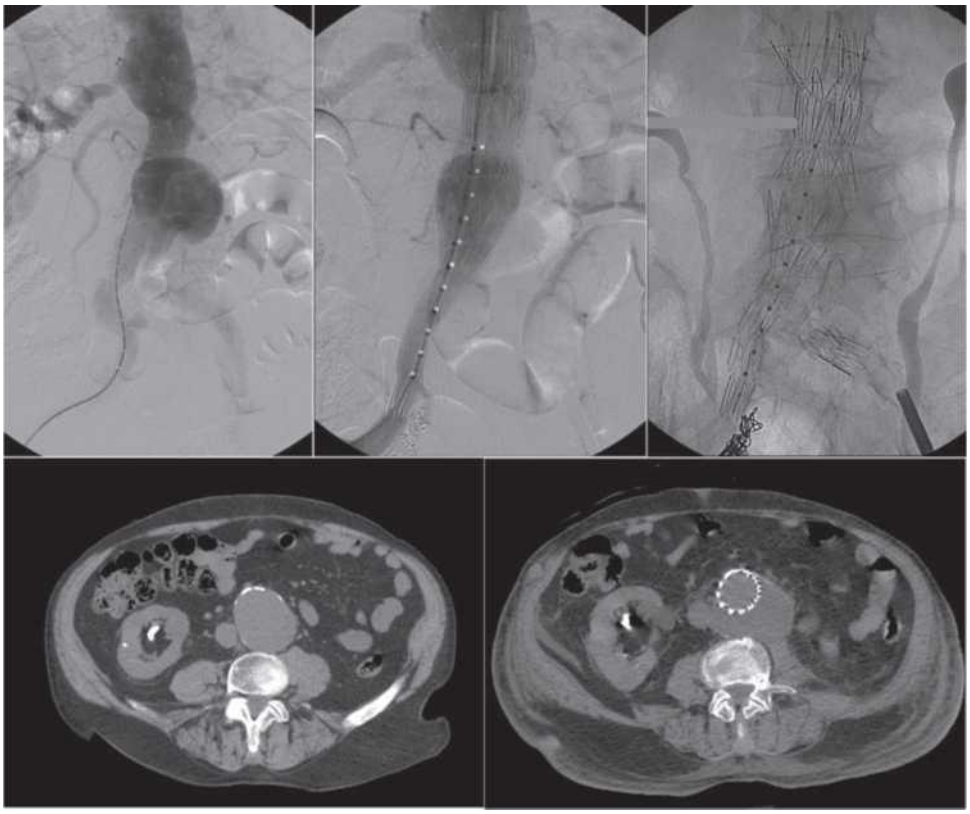

**Figura 12-37.** SUS . Aortografie în timpul procedurii EVAR care arată anevrismul ( STÂNGA ) și expansiunea corpului principal al grefei ( CENTRU ) și manșonul pentru artera iliacă stângă ( DREAPTA ). Artera iliacă internă dreaptă a fost embolizată; firele sunt vizibile la marginea distală a manșonului iliac drept. JOS . CT fără substanță de contrast înainte ( STÂNGA ) și după (

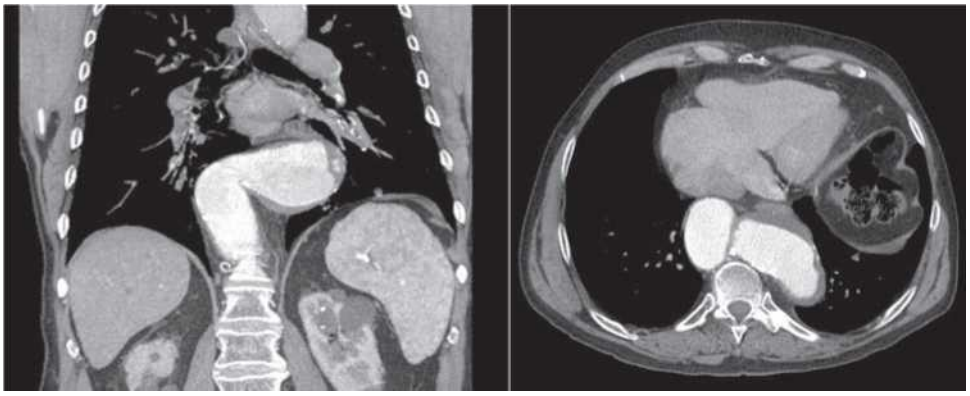

DREAPTA ) EVAR. Nu s-a observat nicio endoscurgere. Dimensiunea AAA a scăzut după EVAR.

**Figura 12-38.** CT cu substanță de contrast: PROIECȚII CORONALE ( STÂNGA ) și axiale ( DREAPTA ). Alungirea aortei toracice asociată cu AAA (și antecedentele de hipertensiune arterială) este izbitoare. Pseudocoarctația aortei supradiafragmatice este recunoscută prin alungirea sa și limitarea hiatusului diafragmatic. Imaginea axială este joasă și traversează pliul peretelui inferior stâng al aortei toracice inferioare.

© ELSEVIER. Fotocopiar sin autorización es un delito.

## CAZUL 6

**Anamneză**

- Un fumător de sex masculin în vârstă de 73 de ani, cu hipertensiune arterială și BPOC, a prezentat un AAA infrarenal de mari dimensiuni (8,8 cm).
- Asimptomatic.
- Absența antecedentelor de boală coronariană sau boală arterială periferică.

**Comentarii**

- AAA infrarenală.
- Absența bolii arteriale periferice și a habitusului corporal mare care a facilitat efectuarea REVA.
- Succes REVA, dar endoscurgere de tip II fără reducerea dimensiunii anevrismului.

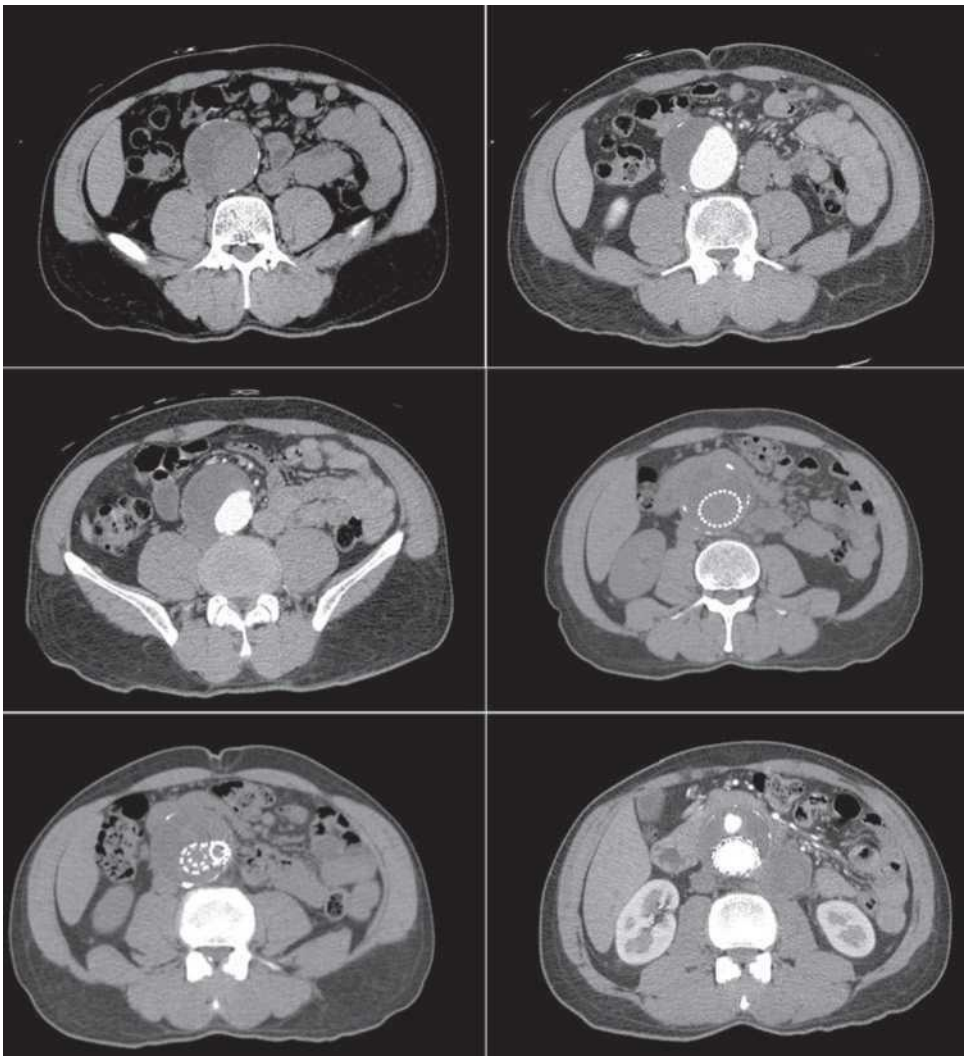

**Figura 12-39.** Scanări CT axiale. STÂNGA SUS . Imagine fără substanță de contrast înainte de EVAR, care arată corpul mare al unui AAA infrarenal și sugerează un tromb mural în partea dreaptă a pacientului. DREAPTA SUS . Imagine cu substanță de contrast care stabilește volumul mare al trombului mural. CENTRU . Imagini înainte ( STÂNGA ) și după ( DREAPTA ) EVAR la același nivel. STÂNGA JOS . Ramurile iliace ale dispozitivului EVAR sunt recunoscute în manșonul corpului principal. DREAPTA JOS . Endoscurgere de tip II care pare să provină din arterele lombare.

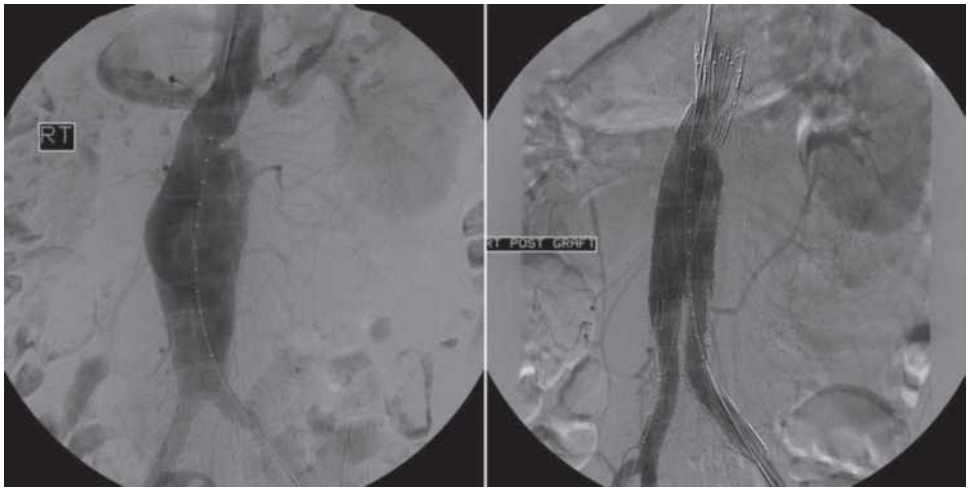


**Figura 12-40.** Aortografie în timpul EVAR. STÂNGA . Înainte de expansiune. DREAPTA . După expansiune. Nu a fost identificată nicio scurgere în momentul intervenției.

2

## Literatură


1. Rezultate pe termen lung ale reparării imediate comparativ cu supravegherea anevrismelor aortice abdominale mici. N Engl J Med 2002;346:1445-1452.
2. Upchurch GR, Eagleton MJ: Repararea endovasculară a anevrismului aortic abdominal. ACC Curr J Rev 2002;11:94-96.
3. Faxon DP, Creager MA, Smith SC Jr, și alții: Conferința privind bolile vasculare aterosclerotice: Rezumat executiv: Lucrările Conferinței privind bolile vasculare aterosclerotice pentru profesioniștii din domeniul sănătății, realizate de un grup special de scriere al Asociației Americane a Inimii. Circulation 2004;109:2595-2604.
4. Lynch RM: Acuratețea examinării abdominale în diagnosticul anevrismului aortic abdominal nerupt. Accid Emerg Nurs 2004;12:99-107.
5. Fink HA, Lederle FA, Roth CS și colab.: Acuratețea examenului fizic pentru detectarea anevrismului aortic abdominal. Arch Intern Med 2000;160:833-836.
6. Karkos CD, Mukhopadhyay U, Papakostas I și colab.: Anevul aortic abdominal : rolul examenului clinic și al detectării oportuniste. Eur J Vasc Endovasc Surg 2000;19:299-303.
7. Powell JT, Greenhalgh RM: Practică clinică: anevrisme mici de aortă abdominală. N Engl J Med 2003;348:1895-1901.
8. Leach SD, Toole AL, Stern H și colab.: Efectul blocadei beta-adrenergice asupra ratei de creștere a anevrismelor aortice abdominale. Arch Surg 1988;123:606-609.
9. Hackam DG, Thiruchelvam D, Redelmeier DA: Inhibitorii enzimei de conversie a angiotensinei și ruptura aortică: un studiu caz-control bazat pe populație. Lancet 2006;368:659-665.
10. Nevitt MP, Ballard DJ, Hallett JW Jr: Prognosticul anevrismelor aortice abdominale : un studiu bazat pe populație. N Engl J Med 1989;321:1009-1014.
11. Scott RA, Kim LG, Ashton HA: Evaluarea criteriilor pentru intervenția chirurgicală electivă în anevrismele aortice abdominale detectate prin screening. J Med Screen 2005;12:150-154.
12. Brady AR, Thompson SG, Fowkes FG și colab.: Expansiunea anevrismului aortic abdominal: factori de risc și intervale de timp pentru supraveghere. Circulation 2004;110:16-21.
13. Ernst CB: Anevrism aortic abdominal. NEnglJ Med 1993;328:1167-1172.
14. Lederle FA, Wilson SE, Johnson GR și colab.: Repararea imediată comparativ cu supravegherea anevrismelor aortice abdominale mici. N Engl J Med 2002;346:1437-1444.
15. Cronenwett JL, Murphy TF, Zelenock GB și colab.: Analiza actuarială a variabilelor asociate cu ruptura anevrismelor aortice abdominale mici. Surgery 1985;98:472-483.
16. Howell MH, Strickman N, Mortazavi A și colab.: Rezultate preliminare ale - excluderii endovasculare a anevrismului aortic abdominal cu stentgraft AneuRx. J Am Coll Cardiol 2001;38:1040-1046.
17. Teufelsbauer H, Prusa AM, Wolff K și colab.: Grefă endovasculară de stent versus operație chirurgicală deschisă la pacienții cu anevrisme aortice infrarenale: o analiză ajustată în funcție de scorul de propensiune. Circulation 2002;106:782-787.
18. Hechelhammer L, Lachat ML, Wildermuth S și colab.: Rezultate pe termen mediu ale reparării endovasculare a anevrismelor aortice abdominale rupte. J Vasc Surg 2005;41:752-757.
19. Leon LR Jr, Labropoulos N, Laredo J, și alții: În ce măsură a influențat repararea endovasculară a anevrismului aortic gestionarea anevrismului aortic abdominal în statul Illinois? J Vasc Surg 2005;41:568-574.
20. Nowygrod R, Egorova N, Greco G și colab.: Tendințe, complicații și mortalitate în chirurgia vasculară periferică. J Vasc Surg 2006;43:205-216.
21. Greenhalgh RM, Brown LC, Kwong GP și colab.: Comparație între repararea endovasculară a anevrismului și repararea deschisă la pacienții cu anevrism aortic abdominal (studiul EVAR 1), rezultate ale mortalității operatorii la 30 de zile: studiu controlat randomizat. Lancet 2004;364:843-848.
22. Prinssen M, Buskens E, Blankensteijn JD: Calitatea vieții după repararea endovasculară și deschisă a AAA. Rezultatele unui studiu randomizat. Eur J Vasc Endovasc Surg 2004;27:121-127.
23. Dillavou ED, Muluk SC, Makaroun MS: Îmbunătățirea rezultatelor legate de anevrisme : beneficii la nivel național ale reparării endovasculare. J Vasc Surg 2006;43:446-451.
24. Torsello G, Osada N, Florek HJ și colab.: Rezultate pe termen lung după implantarea de endoproteză Talent pentru anevrisme ale aortei abdominale: un studiu retrospectiv multicentric. J Vasc Surg 2006;43:277-284.
25. Hobo R, Buth J: Intervenții secundare după repararea endovasculară a anevrismului aortic abdominal utilizând endoproteze actuale: Un raport EUROSTAR. J Vasc Surg 2006;43:896-902.
26. Iannelli G, Monaco M, Di TL și colab.: Chirurgie endovasculară vs. chirurgie deschisă a anevrismului aortic abdominal la pacienții cu risc crescut: o experiență monocentrică. Thorac Cardiovasc Surg 2005;53:291-294.


© ELSEVIER. Fotocopiar sin autorización es un delito.

Această pagină a dejado în alb intenționat

CAPÍTULO 13

# Tratamentul endovascular al patologiei aortei toracice

Mark D. Peterson și Edward B. Diethrich

## PUNCTE CHEIE

- Extinderea unei grefe endoprotetice acoperite prin artera femurală evită incizia toracotomiei, clamparea aortică și tulburările fiziologice asociate chirurgiei deschise.
- Singura indicație aprobată de FDA este tratamentul anevrismelor degenerative ale aortei toracice descendente . Multe centre specializate tratează în prezent o gamă largă de patologii toracice cu acest tip de endoproteză.
- Studiile radiologice de înaltă calitate sunt esențiale pentru a asigura succesul reparării endovasculare. CT-ul cu substanță de contrast, în secțiune subțire, a devenit tehnica radiologică preoperatorie de elecție, deoarece oferă o mare parte din informațiile necesare pentru planificarea intervențiilor endovasculare și pentru că este disponibil pe scară largă.
- Endoproteza toracică Gore TAG este singura aprobată de FDA pentru utilizare în SUA. Mai multe altele sunt utilizate clinic în cadrul protocoalelor de cercetare, inclusiv grefele endovasculare toracice Cook Zenith TX2 TAA și grefa endoprotezică toracică Medtronic Talent.
- Repararea endoprotezei introduce o serie de complicații distincte de cele observate în cazul reparației chirurgicale deschise:
  - Necesitatea unor controale radiologice frecvente după intervenția care implică expunere repetată la doze mari de radiații și contrast intravenos.
  - Durabilitatea pe termen lung a endoprotezelor nu a fost stabilită cu certitudine.
- Intervențiile hibride deschise și endovasculare sunt utilizate în tratamentul pacienților ale căror locuri de inserție proximală sau distală sunt aproape (<20 mm) de originea ramurilor vasculare critice.
- Cele mai specializate centre acumulează o experiență tot mai mare cu endoproteze ramificate pentru tratamentul anevrismelor toracoabdominale.

Până la lucrarea de referință publicată de Dake și colab.** [1**] în 1994, care a demonstrat că anevrismele aortice pot fi tratate în siguranță și eficient cu grefe stent endovasculare, chirurgia deschisă convențională era singurul tratament eficient pentru boala aortică toracică. În ultimul deceniu, convergența tehnicilor și dispozitivelor endovasculare îmbunătățite, combinată cu comercializarea pe scară largă a grefelor stent, a dus la o creștere a numărului de centre care oferă această opțiune terapeutică pentru diverse patologii aortice toracice. Deși Administrația pentru Alimente și Medicamente (FDA) a aprobat o singură grefă stent pentru tratamentul anevrismelor aortice toracice descendente, dorința de a evita morbiditatea asociată cu chirurgia deschisă tradițională a lărgit spectrul patologiilor aortice tratate și segmentele aortice proximale și distale considerate potrivite pentru plasarea grefei stent. Chirurgii endovasculari pot plasa acum grefe stent de la arcul aortic distal până la bifurcația aortică. Centrele specializate acumulează, de asemenea, experiență cu grefele de stent în arcul aortic și, în cazuri foarte selectate, chiar și în aorta ascendentă. Acest capitol trece în revistă indicațiile, principiile, tehnicile și erorile asociate cu grefele de stent endovasculare pentru boala aortei toracice. În cele din urmă, sunt prezentate și tehnicile chirurgicale hibride endovasculare și deschise, precum și așteptările viitoare privind tratamentul cu grefă de stent.

## Yo INDICAȚII PENTRU REPARAREA ENDOVASCULARĂ

FDA a aprobat grefarea endovasculară cu stent exclusiv pentru anevrismele degenerative ale aortei toracice descendente.<sup> [2</sup>sup> Tratarea aortei toracice descendente cu această tehnică oferă avantaje clare față de chirurgia deschisă.

© 2010. Elsevier España, S.L. Reservados todos los derechos

**Tabla 13-1.** Etiología de la enfermedad aórtica torácica tratada en el Arizona Heart Institute entre 2000 y 2006 (n = 289)

| Etiología | N (%) |
|---|---|
| Aneurisma | 119 (41%) |
| Disección de tipo B | |
| Aguda | 45 (16%) |
| crónica | 43 (15%) |
| Úlcera penetrante | 30 (10%) |
| Rotura contenida | 16 (5,5%) |
| Seudoaneurisma | 16 (5,5%) |
| Sección traumática | 10 (3,5%) |
| Fístula aortobronquial | 7 (2,4%) |
| Aorta ateroembólica | 2 (0,7%) |
| Reparación de una coartación | 1 (0,3%) |

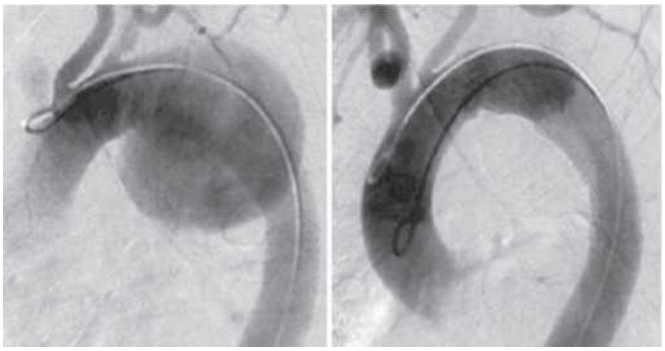

**Figura 13-1.** Reparare endovasculară a unui anevrism al arcului distal. Aortografie toracică înainte de expansiunea endoprotezei ( STÂNGA ) și după excluderea endovasculară ( DREAPTA ).

Prin comparație, extinderea unei endoproteze acoperite prin artera femurală evită incizia toracotomiei, clamparea aortică și modificările fiziologice cauzate de chirurgia deschisă. Multe centre specializate tratează în prezent diverse patologii aortice cu endoproteze (Tabelul 13-1). [3-7]

Întrucât nu au fost efectuate studii clinice randomizate controlate care să compare chirurgia deschisă cu repararea endovasculară, decizia de a trata un pacient cu o grefă stent toracică ar trebui să ia în considerare factorii specifici pacientului și riscurile și beneficiile așteptate. De exemplu, un pacient tânăr cu un anevrism mare poate tolera chirurgia deschisă, iar plasarea unei grefe stent cu durabilitate pe termen lung neclară poate fi neînțeleaptă. În schimb, la un pacient vârstnic cu boală pulmonară obstructivă cronică, acest tip de tratament poate fi benefic deoarece evită toracotomia. Indicațiile generale pentru repararea endovasculară sunt aceleași ca și cele pentru repararea deschisă. Pacienții asimptomatici cu anevrisme fusiforme ale aortei toracice sau anevrisme mai mari de 5,5 cm pot fi candidați pentru repararea endovasculară (Fig. 13-1) .

Capacitatea de a interveni rapid și mai puțin invaziv cu o endoproteză în loc de chirurgie deschisă poate fi utilă în special la pacienții care necesită îngrijiri urgente, cum ar fi cei cu disecții de tip B, transecțiuni aortice traumatice și ruptură aortică conținută. Indicațiile pentru repararea endovasculară în disecția de tip B sunt similare cu cele pentru repararea deschisă și includ ruptura (sau ruptura iminentă), durerea refractară și hipertensiunea arterială refractară la tratamentul medical.

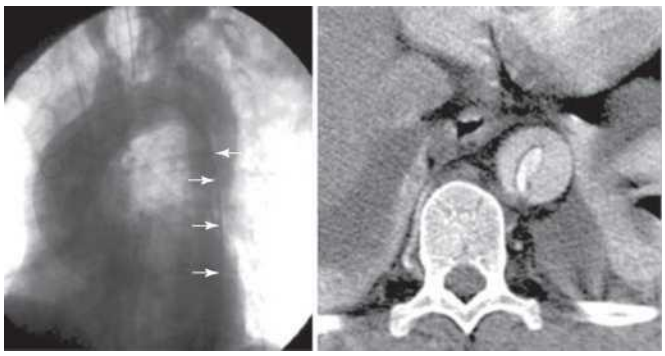

**Figura 13-2.** Disección de tipo B que se inicio con mala perfusión. La aortografía intraoperatoria (IZQUIERDA) muestra contraste en la luz verdadera y falsa y las *flechas* indican el colgajo intimal. La TC axial (DERECHA) muestra una separación casi completa de la íntima respecto de las capas más externas de la aorta con contraste dentro de la luz verdadera de menor calibre.

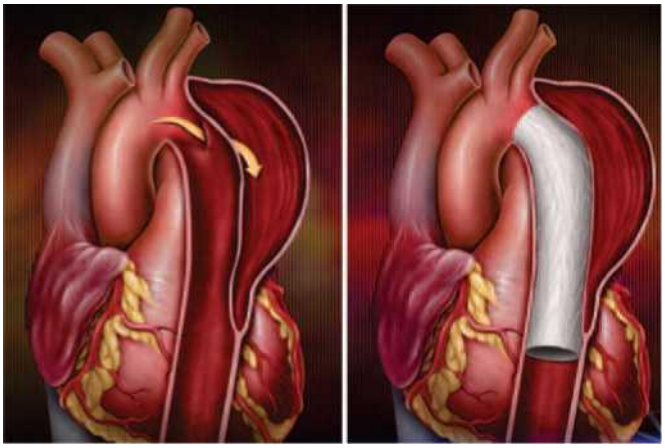

**Figura 13-3.** Principiile reparării endovasculare în disecția de tip B. Ilustrația prezintă excluderea endovasculară a rupturii intimale primare ( STÂNGA ) cu o endoproteză acoperită ( DREAPTA ). (Prin amabilitatea Institutului de Cardiologie din Arizona.)

Demonstrarea perfuziei slabe a organelor terminale (Fig. 13-2). Obiectivele principale ale reparării endovasculare a disecțiilor de tip B sunt restabilirea perfuziei la nivelul lumenului real și acoperirea locului rupturii intimale primare; nu este necesar să se trateze toate segmentele afectate ale aortei (Fig. 13-3 și 13-4). Obliterarea completă a lumenului fals se realizează mai frecvent în disecțiile acute decât în cele cronice de tip B, deoarece acestea din urmă pot conține o cantitate variabilă de tromb în lumenul fals. Figura 13-5 prezintă implicarea persistentă a lumenului real în ciuda plasării unei endoproteze în aorta descendentă toracică proximală. Stenturile Z din oțel inoxidabil neacoperite pot fi necesare pentru a obține o rezistență radială suplimentară la capătul distal al endoprotezei acoperite și, astfel, pentru a îmbunătăți perfuzia lumenului real.

Grefele de stenturi endovasculare pot fi deosebit de potrivite pentru pacienții cu secțiune traumatică aortică (Fig. 13-6). [7,9-11] Leziunile intraabdominale ale organelor, traumatismele craniene contondente și leziunile ortopedice pot fi asociate cu ruptura traumatică de aortă; prin urmare, este de dorit să se evite morbiditatea chirurgiei deschise, inclusiv necesitatea anticoagulării sistemice. Obiectivul stentării unei secțiuni aortice, care este de obicei localizată la nivelul istmului, este de a acoperi lamboul intimal și pseudoaneurismul asociat.

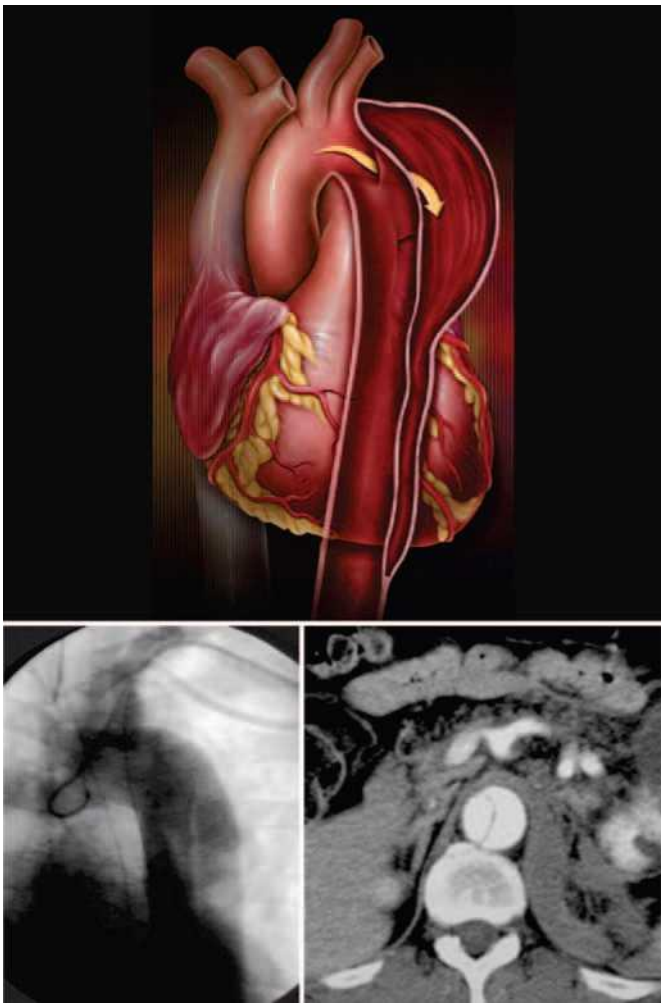

**Figura 13-4.** Disección de tipo B que se reconoce en una aortografía gráfica (SUPERIOR) con un catéter doble J introducido a través de la arteria subclavia izquierda (INFERIOR IZQUIERDA) y TC que muestra las luces verdadera (más pequeña) y falsa en la aorta torácica distal (INFERIOR DERECHA).

(Fig. 13-7). Artera subclaviculară stângă este acoperită de porțiunea proximală a endoprotezei în multe cazuri pentru a obține o etanșare optimă a zonei proximale (Fig. 13-8). Aceste cazuri extind limitele tratamentului cu endoproteză, deoarece mulți dintre pacienți sunt tineri și au aorte mici, vase de acces mici și o rază internă îngustă a arcului aortic.

## ( PRINCIPII ȘI TEHNICI DE REPARARE ENDOVASCULARĂ)

Succesul reparării endovasculare aortice depinde de convergența competențelor în chirurgia deschisă și procedurile intervenționale. La Institutul de Inimă din Arizona, chirurgii cardiaci sau vasculari cu o vastă experiență în tehnicile bazate pe cateter efectuează toate intervențiile aortice endovasculare ; cu toate acestea, în multe alte centre, aceste intervenții sunt efectuate de o echipă multidisciplinară care include un chirurg cardiac sau vascular și un radiolog intervențional sau cardiolog. Echipa chirurgicală trebuie să fie confortabilă cu expunerea arterei femurale, dar și cu expunerea retroperitoneală a arterelor iliace și a aortei distale atunci când arterele femurale comune sau iliace externe nu sunt suficient de mari pentru a găzdui un cateter cu diametru mare. Echipa chirurgicală trebuie, de asemenea, să fie confortabilă cu efectuarea reparării deschise a aortei toracice în cazul în care apare un eveniment

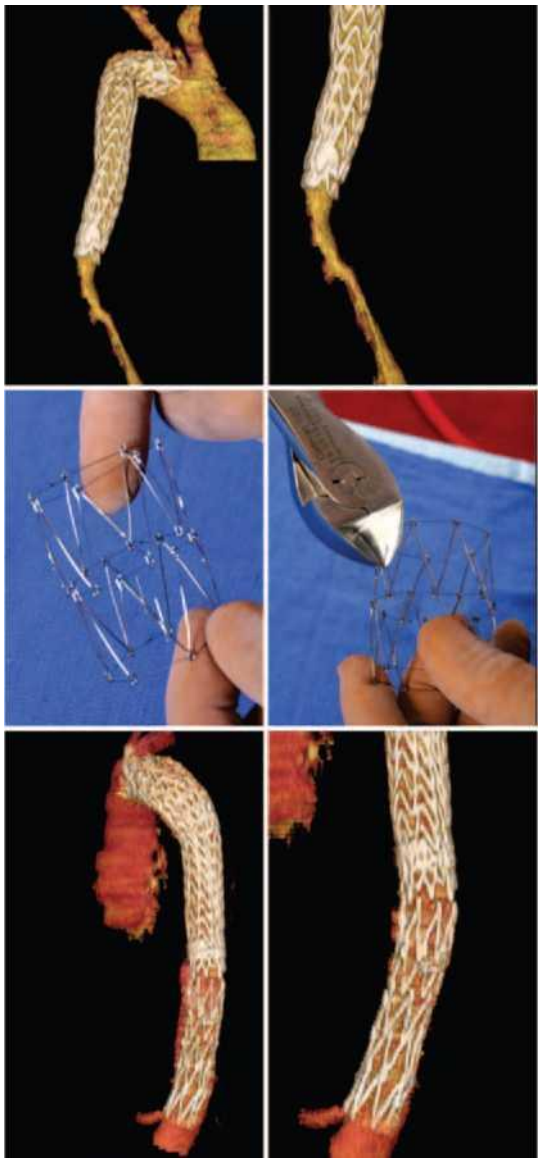

**Figura 13-5.** TC reconstruidas tras la expansión de la endoprótesis que muestran un compromiso persistente de la falsa luz distal (SUPERIOR). Endoprótesis de acero inoxidable Gianturco Z (CENTRO IZQUIERDA) con anzuelos que se eliminan de forma manual (CENTRO DERECHA). Las TC reconstruidas tras la reintervención para expandir dos endoprótesis Z en la zona de sellado distal muestran la correspondiente mejoría de la patencia de la luz verdadera (INFERIOR).

catastrofal în timpul procedurii, cum ar fi ruptura de aortă sau o disecție retrogradă de tip A. Un grup de lucru privind chirurgia endovasculară al Societății Chirurgilor Toracici a recomandat, de asemenea, cerințe minime de instruire pentru dobândirea competenței în tehnicile bazate pe cateter necesare pentru efectuarea chirurgiei endovasculare.<sup> [12]</sup> Declarația de poziție a Societății Chirurgilor Toracici recomandă minimum 25 de plasări de catetere cu fir, confortul canulării femurale cu diametru mare și participarea la 10 plasări de stenturi abdominale sau cinci plasări toracice.

© ELSEVIER. Fotocopiar sin autorización es un delito.

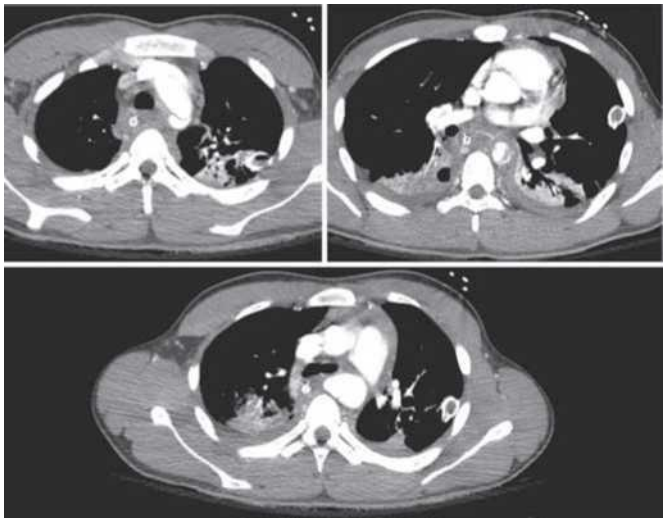

**Figura 13-6.** Secțiune traumatică a aortei la nivelul istmului aortic. CT cu substanță de contrast care prezintă un lambou intimal ( STÂNGA SUS ), un tromb intraluminal ( DREAPTA SUS ) și un pseudoaneurism cu hematom periaortic ( JOS ).

**Figura 13-7.** Reparare endovasculară a unei secțiuni aortice traumatice. STÂNGA . Aortografie care arată un pseudoaneurism mare la nivelul istmului aortic. DREAPTA . Reparare endoprotezică a rupturii traumatice cu acoperire parțială a originii arterei subclaviculare stângi.

## I. STUDII RADIOLOGICE

Studiile radiologice preoperatorii și intraoperatorii de înaltă calitate sunt esențiale pentru o reparare endovasculară reușită. Studiile radiologice preoperatorii de înaltă calitate permit planificarea atentă a tuturor aspectelor intervenției endovasculare, inclusiv selectarea diametrului și lungimii dispozitivului, numărul așteptat de dispozitive, calea de acces preferată, proximitatea față de vasele majore și necesitatea potențială a unui bypass extra-anatomic atunci când se anticipează acoperirea uneia sau mai multor ramuri majore ale aortei (cum ar fi originea arterei carotide comune stângi). Prin urmare,

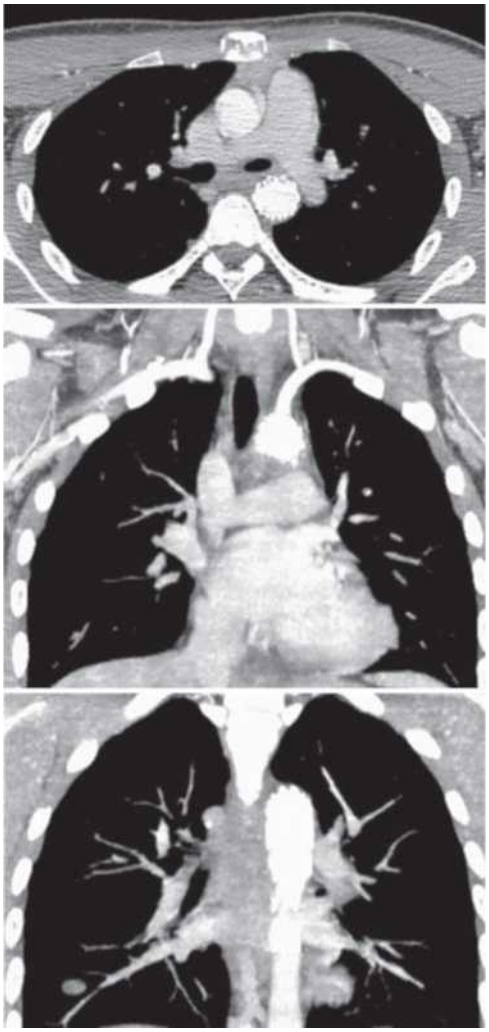

**Figura 13-8.** Tomografie computerizată postoperatorie la o lună după repararea endovasculară a secțiunii aortice traumatice. SUS : Tomografie computerizată cu substanță de contrast care confirmă excluderea completă a pseudoaneurismului și a lamboului intimal. CENTRU : Reconstrucție coronală care prezintă o arteră subclaviculară stângă permeabilă, în ciuda acoperirii parțiale a originii sale. JOS : Secțiuni coronale suplimentare care arată rezoluția hematomului periaortic fără endoscurgeri.

Studiile radiologice preoperatorii definesc procesul patologic; diametrul și calitatea aortei în zonele calculate pentru sigilarea proximală și distală; lungimea aortei care urmează să fie acoperită de endoproteză; și calitatea, dimensiunea și tortuozitatea aortei și a vaselor de acces. Tomografia computerizată (CT) cu substanță de contrast, în secțiuni subțiri, a devenit tehnica radiologică preoperatorie de elecție, deoarece oferă majoritatea acestor informații și este disponibilă pe scară largă. Scanările CT efectuate pentru planificarea tratamentului endovascular ar trebui să vizualizeze toracele, abdomenul și pelvisul, inclusiv arterele femurale comune, pentru a determina dacă vasele de acces sunt adecvate. În plus, reconstrucțiile digitale ale scanărilor CT permit o estimare mai precisă a diametrului aortei și a lungimii procesului patologic care o afectează, deoarece aorta toracică este frecvent sinuoasă, iar analiza secțiunilor axiale în sine ar putea supraestima diametrul aortei. Figura 13-9 ilustrează principiul liniei centrale în analiza fluxului, prin care algoritmii programelor de calculator selectează centrul lumenului aortic determinat în imagini axiale, coronale și sagitale și apoi reconstruiesc imaginile perpendicular pe linia centrală.

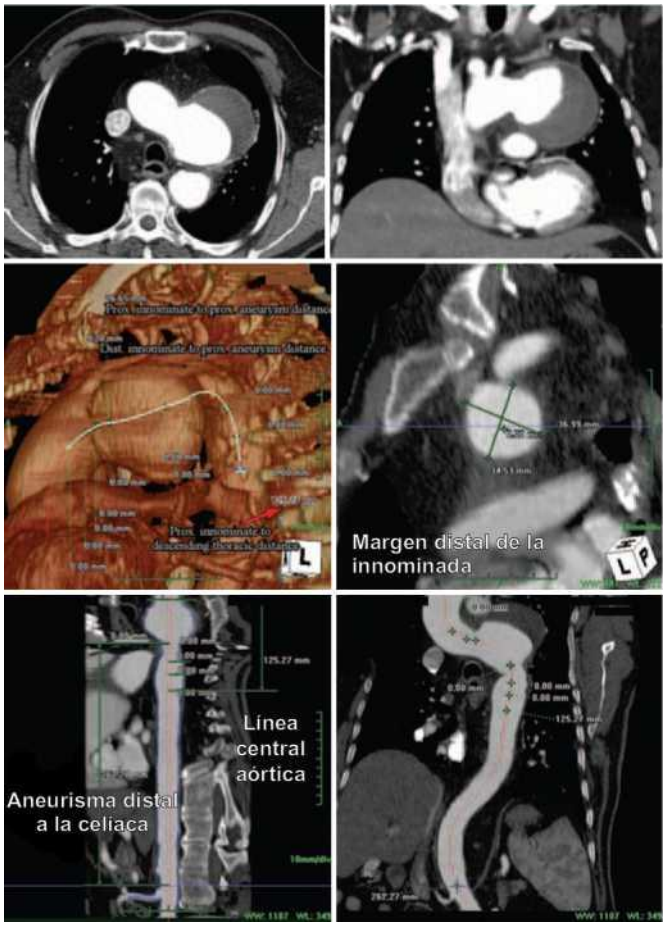


**Figura 13-9.** TC con contraste axial (SUPERIOR IZQUIERDA) y coronal (SUPERIOR DERECHA) que muestran un gran aneurisma del cayado. Línea central de análisis del flujo (CENTRO IZQUIERDA) y las correspondientes reconstrucciones bidimensionales (CENTRO DERECHA E INFERIOR).

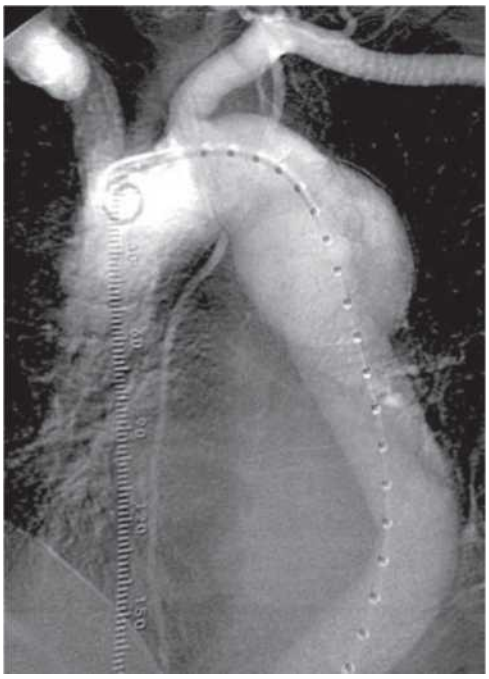

**Figura 13-10.** Aortografía torácica con aneurisma proximal.

**Figura 13-11.** Sala de intervención híbrida quirurgicoendovascular en el Arizona Heart Institute con un sistema de imagen fijo montado en el techo. (Por cortesía del Arizona Heart Institute.)

central pentru a determina cu precizie diametrul aortic. Acest tip de analiză și reconstrucțiile tridimensionale s-au dovedit esențiale pentru evaluarea lungimii zonei de aterizare proximală. Studiul inițial al secțiunilor axiale și coronale a sugerat o posibilă zonă de aterizare proximală optimă, distală de artera brahiocefalică, care ar putea permite o abordare hibridă cu un bypass carotido-carotidian urmat de o endoproteză în treimea medie a arcului aortic distal de artera brahiocefalică. Cu toate acestea, analiza detaliată a liniei centrale din imaginile de flux a demonstrat o zonă de aterizare proximală mai mică de 15 mm; prin urmare, a fost luată în considerare o strategie de îndepărtare a tuturor ramurilor arcului aortic cu plasarea unei endoproteze pe întreaga sa lungime și a fost aleasă o zonă de aterizare proximală în aorta ascendentă.

Îmbunătățirile recente ale calității imaginii CT au făcut ca angiografia preoperatorie să fie inutilă. Cu toate acestea, fluoroscopia și aortografia rămân principalele tehnici radiologice intraoperatorii (Fig. 13-10). Deși multe proceduri endovasculare simple pot fi efectuate cu succes într-o sală de radiologie intervențională sau într-o sală de operație cu un braț în C portabil, recomandăm insistent dezvoltarea unei săli hibride endovasculare-chirurgicale complet funcționale, cum ar fi cea prezentată în Figura 13-11. Aceste săli hibride conțin un intensificator de imagine fix de înaltă calitate, montat pe tavan, și un tub cu raze X (braț în C) într-o încăpere echipată pentru a efectua toate tipurile de intervenții și proceduri chirurgicale convenționale.

Intervenționale. Aceste unități specializate sunt deosebit de potrivite pentru efectuarea unor proceduri endovasculare și chirurgicale hibride, din ce în ce mai frecvente (chiar și prin utilizarea bypass-ului cardiopulmonar în cazuri extreme). În mod evident, calitatea imaginii și capacitatea tubului de căldură sunt superioare atunci când se utilizează un sistem fix, montat pe tavan, în comparație cu un braț C portabil, facilitând astfel succesul intervențiilor endovasculare complexe și consumatoare de timp.

© ELSEVIER. Fotocopiar sin autorización es un delito.

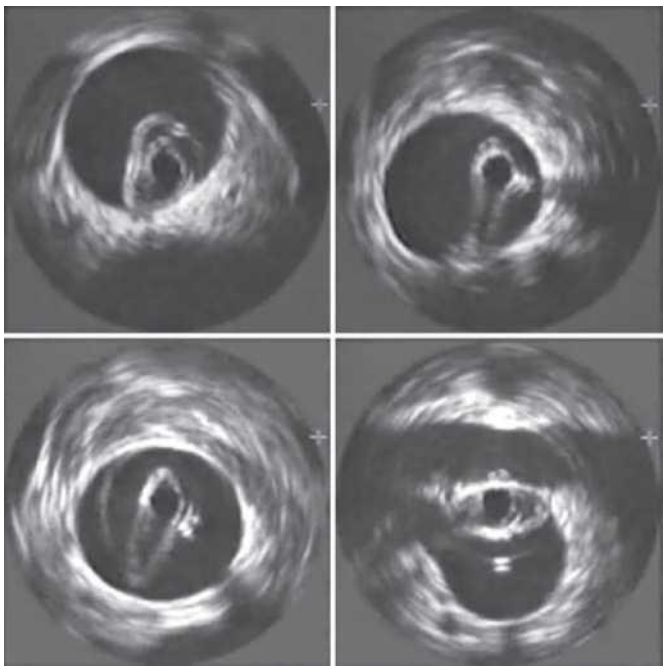

**Figura 13-12.** Imagini IVS obținute înainte de repararea cu endoproteză a unei disecții de tip B, care arată separarea aproape completă a straturilor extern și intimal ale aortei ( STÂNGA SUPERIOARĂ ȘI INFERIOARĂ ). Secțiune reprezentativă obținută la nivelul arterelor și venelor renale ( DREAPTA inferioară ).

Alte instrumente pentru studiile radiologice intraoperatorii includ ecocardiografia transesofagiană și ecografia intravasculară (IVUS). IVUS este deosebit de importantă în timpul reparării endovasculare în afecțiuni urgente, cum ar fi o ruptură de aortă ținută sub control sau o transecție aortică traumatică, deoarece în aceste cazuri timpul disponibil pentru planificarea preoperatorie este limitat. IVUS permite operatorului să măsoare mai mulți parametri importanți pentru determinarea dimensiunii și plasării grefei, inclusiv diametrul aortei, lungimea zonelor de aterizare proximale și distale, distanța dintre zona de aterizare și vasele arteriale majore și calitatea aortei în zona de aterizare intenționată (adică cantitatea de tromb mural, placa aterosclerotică și calcificarea). În plus, IVUS este foarte utilă pentru definirea lumenului adevărat și fals în disecțiile de tip B și poate ajuta la identificarea localizării rupturii intimale primare (Fig. 13-12).

## DISPOZITIVE

Endoproteza toracică Gore TAG este singura endoproteză aprobată de FDA în SUA. Acest dispozitiv este construit dintr-o grefă tubulară din politetrafluoroetilenă expandată, susținută de un stent autoexpandabil din nitinol de-a lungul suprafeței sale exterioare (Fig. 13-13). Acest stent conține, de asemenea, benzi cu un marker auriu radioopac la baza dispozitivului pentru a facilita plasarea în zonele de aterizare proximale și distale. Acest dispozitiv se extinde *in situ* din centru spre capetele proximale și distale simultan pentru a reduce riscul de migrare a grefei (Fig. 13-14).

În practica clinică din SUA, mai multe alte dispozitive toracice sunt utilizate ca parte a protocoalelor de cercetare, cum ar fi grefa endovasculară CookZenith TX2 TAA și stentul toracic Medtronic Talent. Aceste dispozitive sunt utilizate și în Canada.



**Figura 13-13.** Stenturi endovasculare toracice. Dispozitiv Gore TAG aprobat pentru utilizare clinică în SUA ( STÂNGA ) și stentul toracic modular din două piese Cook TX2 ( DREAPTA ).

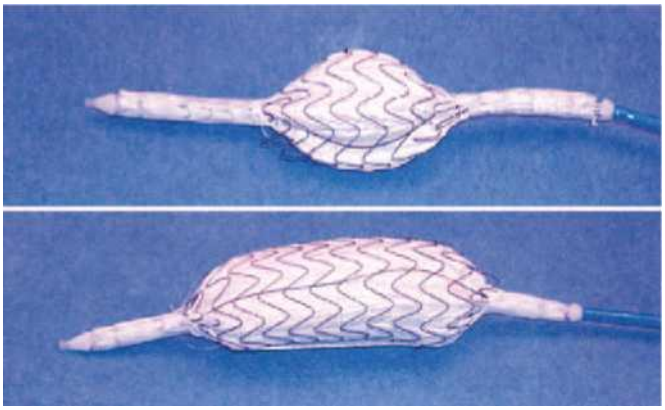

**Figura 13-14.** Expansiunea grefei TAG Gore. Endoproteza toracică TAG Gore este extinsă din centru ( SUS ) spre capetele proximale și distale ( JOS ) pentru a reduce riscul de migrare a grefei în timpul expansiunii.

prin granturi speciale acordate individual de Health Canada. Grefa CookZenith TX2 TAA este comercializată ca dispozitiv dintr-o singură piesă sau din două piese și este fabricată din tuburi de poliester împletite, armate cu endoproteze independente în formă de Z din oțel inoxidabil, permițând adaptarea grefei la tortuozitatea aortei (vezi Fig. 13-13). Rezistența radială inerentă a endoprotezelor în formă de Z fixează grefa în aortă în zonele de etanșare; cârligele de la capătul proximal și o endoproteză goală, neacoperită, de la capătul distal îmbunătățesc și mai mult fixarea.

## Yo SELECTAREA DIMENSIUNII A DISPOZITIVULUI

Pacienții cu afecțiuni aortice toracice sunt considerați candidați pentru repararea endovasculară pe baza mai multor caracteristici anatomice importante descrise la

tomografia computerizată. Arterele femurale și iliace trebuie să aibă un calibru suficient pentru a permite introducerea unei teci introductoare cu diametru mare. Tecile variază în dimensiune în funcție de dimensiunea grefei stent, dar, în general, variază între 20 și 24 Fr (diametru extern 7,6-9,2 mm). Poate fi dificil de prezis dacă o tecă introductoare va putea trece prin arterele femurale și iliace externe exclusiv pe baza dimensiunii acestor vase: vasele relativ normale se vor dilata, în timp ce vasele calcificate sau tortuoase este posibil să nu se întâmple acest lucru. Dacă dimensiunea arterei femurale comune sau iliace externe este considerată marginală, recomandăm suturarea unei grefe Dacron de 10 mm direct la artera iliacă comună sau la aorta abdominală pentru a asigura accesul, mai degrabă decât riscul de ruptură a arterei iliace externe.<sup> [13] </sup> Odată ce această procedură este finalizată, grefa Dacron poate fi divizată și suturată sau anastomozată la artera femurală comună. Ruptura arterei iliace este o complicație devastatoare care, în unele cazuri, devine evidentă la îndepărtarea tecii. Chirurgul trebuie să fie întotdeauna pregătit pentru această potențială complicație și să aibă la dispoziție un număr de baloane de angioplastie pentru a controla temporar sângerarea. Ar trebui să fie disponibile stenturi suplimentare acoperite pentru a efectua repararea endovasculară a unei artere iliace rupte; fără acestea, explorarea deschisă ar fi necesară.

Următorul pas în planificarea cazului este determinarea dimensiunii grefei. Această dimensiune este determinată de diametrul aortic la locurile de aterizare proximale și distale (etanșare). Eficacitatea grefelor endovasculare în obținerea excluderii cu succes a bolii aortice toracice este determinată în mare măsură de fixarea adecvată la locurile de aterizare proximale și distale (Fig. 13-15). Etanșarea eficientă se realizează de obicei prin forța radială inerentă a grefei împotriva aortei native și, prin urmare, se recomandă o dimensiune a grefei cu 10-20% mai mare decât diametrul aortic nativ. Deoarece dispozitivul Gore TAG este comercializat în diametre cuprinse între 26 și 40 mm, iar dispozitivul CookZenith TX2 este fabricat în diametre cuprinse între 22 și 42 mm, intervalul de diametre aortice adecvate ca zonă de aterizare a endoprotezei va fi între 23 și 37 mm și, respectiv, 20 și 38 mm. Prin urmare, pacienții cu aorte native mici, cum ar fi pacienții tineri cu transecțiune aortică traumatică sau cei cu o aortă semnificativ dilatată în zona de aterizare intenționată, pot să nu fie candidați potriviți pentru plasarea endoprotezei. Lungimea zonei de etanșare în zonele de aterizare proximală și distală trebuie să fie de cel puțin 20 mm pentru a asigura o fixare adecvată. Se recomandă lungimi mai mari de aortă normală pentru a obține o etanșare eficientă atunci când zona de aterizare include un segment curbat al aortei, cum ar fi treimea distală a arcului aortic sau un segment cu capete ascuțite. Majoritatea specialiștilor endovasculari necesită o distanță minimă de 20 mm de la originea arterelor subclaviculare și celiace stângi pentru a preveni acoperirea nedorită. Dacă este necesar să se lărgească zona de aterizare proximală sau distală pentru a obține o etanșare adecvată, una sau mai multe ramuri vasculare pot fi acoperite prin efectuarea unui bypass extra-anatomic adecvat (vezi mai jos). [14,15]

Numărul de endoproteze necesare la un pacient cu beton depinde de lungimea valvei aortice. Grefa CookZenith TX2 este disponibilă în lungimi cuprinse între 115 și 208 mm; dispozitivul Gore TAG este fabricat în lungimi de 100, 115 și 200 mm, în funcție de diametrul grefei. Atunci când sunt necesare mai multe endoproteze, producătorii recomandă suprapunerea lor cu cel puțin 50 mm atunci când au aceeași dimensiune sau 30 mm dacă au dimensiuni diferite. Aceasta din urmă se întâmplă atunci când diametrul secțiunilor proximale și distale diferă cu mai mult de 20%.

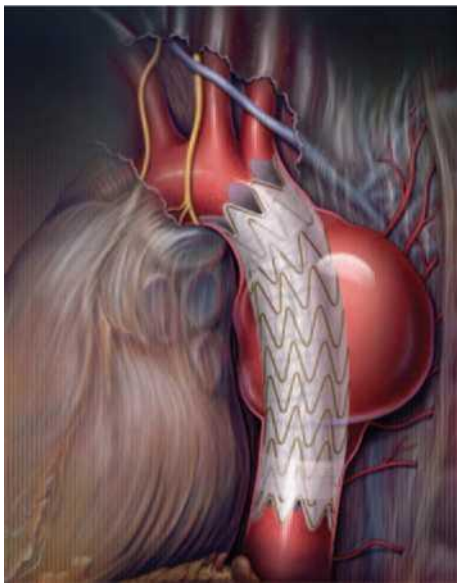

**Figura 13-15.** Principios de las endoprótesis torácicas. La exclusión endovascular de la enfermedad aórtica necesita un segmento de aorta proximal y distal no aneurismática de al menos 20 mm.

## I. TEHNICI DE INTERVENȚIE

Repararea endovasculară a bolii aortice toracice poate fi efectuată sub anestezie generală, locală sau spinală. Cu excepția cazului în care pacientul este considerat a prezenta un risc crescut de complicații pulmonare postoperatorii, preferăm anestezia generală. Se efectuează monitorizare intraoperatorie convențională, incluzând mai multe linii arteriale pentru monitorizare. Efectuăm drenaj selectiv al lichidului cefalorahidian (LCR) la pacienții cu risc crescut de tetraplegie, cum ar fi cei cu antecedente de reparare a anevrismului aortic abdominal; cei la care este planificată acoperirea întregii aorte toracice și abdominale; și pacienții cu o ruptură de aortă conținută. Dacă apare tetraplegie sau parapareză la un pacient care nu a fost supus anterior drenajului de LCR, plasăm un drenaj spinal și inițiem un protocol cu dexametazonă în doze mari. De asemenea, menținem tensiunea arterială sistolică peste 140 mmHg în primele 24 de ore după expansiunea endoprotezei.

Accesul arterial se realizează prin expunerea arterei femurale comune printr-o mică incizie oblică la 2-3 cm deasupra pliului inghinal sau printr-o incizie longitudinală direct deasupra arterei. O teacă de 5 sau 6 Fr este introdusă percutanat prin artera femurală comună contralaterală pentru a permite introducerea unui *cateter pigtail.* După stabilirea accesului bilateral, se introduc fire ghidaj convenționale cu diametrul de 0,1 cm și lungimi de 260 cm pentru a efectua o examinare IVUS completă și a poziționării cateterului *pigtail* pentru aortografie. Brațul în C trebuie poziționat perpendicular pe arcul aortic, iar un unghi oblic anterior stâng de 45° este în general suficient. După efectuarea aortografiei convenționale și a studiului IVUS , se marchează locurile de aterizare proximale și distale, tensiunea arterială sistolică este redusă sub 100 mmHg, iar endoproteza este extinsă peste un fir Lunderquist rigid, cu două curburi. Aortografia după expansiune confirmă faptul că etanșarea dintre endoproteză și peretele aortic este adecvată la locurile de aterizare proximale și distale. Dacă se detectează o endoscurgere de tip I proximală sau distală, se utilizează un balon de profil semi-distensibil pentru a asigura apoziția completă a endoprotezei

© ELSEVIER. Fotocopiar sin autorización es un delito.

la peretele aortic. Această intervenție cu balon se efectuează mai întâi la locul de etanșare distală și apoi la locul proximal, urmată de suprapunerea grefelor dacă se utilizează mai multe dispozitive. Când aortografia finală confirmă absența endoscurgerilor, firele și tecile sunt îndepărtate, artera femurală comună este reparată, iar pacientul este trezit pentru un examen neurologic.

O tomografie computerizată (CT) cu și fără substanță de contrast se efectuează înainte de externarea din spital și apoi la 1, 6 și 12 luni, urmată de o scanare anuală ulterior. Dacă se detectează o endoscurgere sau o expansiune anevrismală saculară la o lună, CT-ul trebuie repetat la 3 luni.

## Yo ERORI ÎN REPARAREA ENDOVASCULARĂ

În ciuda entuziasmului crescând al pacienților și medicilor pentru repararea endovasculară, nu au fost încă efectuate studii clinice randomizate prospective care să compare repararea chirurgicală deschisă și endovasculară a bolii aortice toracice. Majoritatea rezultatelor publicate privind repararea endovasculară provin din serii de cazuri sau registre de cazuri de dimensiuni mici spre medii.<sup> [8]</sup> Rezultatele acestor studii sunt de obicei comparate cu rezultatele tratamentului chirurgical deschis, care provin aproape întotdeauna de la un singur centru. Comparațiile semnificative între cele două tehnici sunt complicate și mai mult de comparațiile dintre rezultatele endovasculare actuale și literatura chirurgicală mai veche sau de comparațiile dintre rezultatele endovasculare și rezultatele tratamentului chirurgical „contemporan" efectuat în centre de referință specializate mari, cu personal de chirurgi experți. Cu toate acestea, repararea endovasculară a bolii aortice toracice este în general asociată cu o mortalitate acceptabilă și o rată similară de morbiditate severă. Cifrele indică o rată a mortalității chirurgicale de 0-10,2%; un risc de accident vascular cerebral de 0-6,8%; și tetraplegie de 0-6% [8].

Repararea cu grefe endoprotetice introduce o serie de complicații distincte de cele descrise în cazul reparației chirurgicale deschise (Tabelul 13-2). Necesitatea unor studii radiologice frecvente după procedură expune, de asemenea, pacienții la doze mari repetate de radiații și contrast intravenos. Durabilitatea pe termen lung a acestor grefe nu a fost, de asemenea, stabilită cu fermitate.

O endoscurgere este definită ca prezența sângelui în afara lumenului endoprotezei, dar conținut în anevrism, determinată prin studii radiografice intra- sau postoperatorii. O endoscurgere apare din cauza unei conexiuni între lumenul endoprotezei și sacul anevrismal. Endoscurgerile sunt clasificate conform nomenclaturii convenționale.<sup> [16] </sup> Endoscurgerea de tip I rezultă din incapacitatea de a realiza o etanșare adecvată la locul de aterizare proximal sau distal și este clasificată ca proximală (tipul 1a) sau distală (tipul 1b). Endoscurgerea de tip II rezultă din fluxul sanguin retrograd în sacul anevrismal dintr-o ramură permeabilă, cum ar fi o arteră intercostală sau arterele renale subclaviculare stânga, mezenterică inferioară, hipogastrică, lombară sau accesorii. Figura 13-16 ilustrează un exemplu de endoscurgere de tip II dintr-o arteră subclaviculară stângă permeabilă . Acest caz a fost tratat cu succes prin embolizare retrogradă cu fir la originea arterei subclaviculare stângi, efectuată percutanat prin artera brahială stângă (Fig. 13-17). Sunt descrise alte două tipuri de endoscurgeri: ruptura materialului grefei, care permite sângelui să pătrundă în sacul anevrismal; sau eșecul etanșării între două endoproteze adiacente, numită endoscurgere de tip III; și fluxul sanguin prin porii grefei fără o ruptură evidentă, numită endoscurgere de tip IV. Endoscurgerile de tip I și II sunt cele mai frecvente și sunt descrise la până la un sfert dintre pacienții supuși reparației endovasculare. Endoscurgerile [mari] de tip I necesită reintervenție pentru a obține o etanșare eficientă. Ca primă măsură, încercăm să repetăm profilarea cu balon pentru a îmbunătăți apoziția dintre grefă și peretele aortic. Dacă această măsură eșuează, extindem zona de aterizare proximală sau distală cu o grefă de

**Tabelul 13-2.** Complicații asociate cu repararea endovasculară a bolii aortice toracice

| |
|---|
| Endofugă (tipurile I-IV) |
| Prăbușirea grefei |
| Migrarea grefei |
| Disecție aortică retrogradă |
| Ruptură de aortă (fixare endoprotezică) |
| Complicații de acces |
| Ruptura iliacă |
| Disecția iliacă |
| Insuficiență renală secundară substanței de contrast |
| Reintervenție |

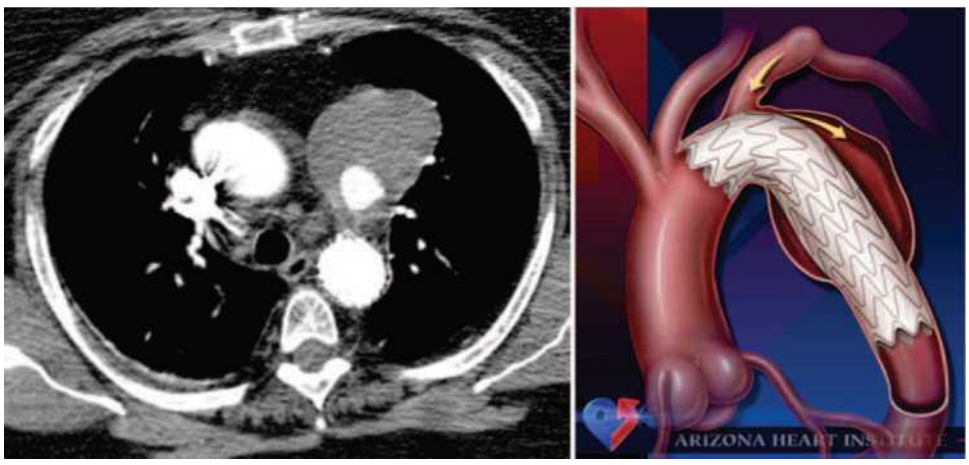


**Figura 13-16.** IZQUIERDA. TC con contraste que muestra presencia de contraste dentro del saco del aneurisma excluido de una arteria subclavia izquierda patente (endofuga de tipo II). DERECHA. Ilustración que muestra una endofuga de tipo II a partir de una arteria subclavia izquierda patente. (Imagen derecha por cortesía del Arizona Heart Institute.)

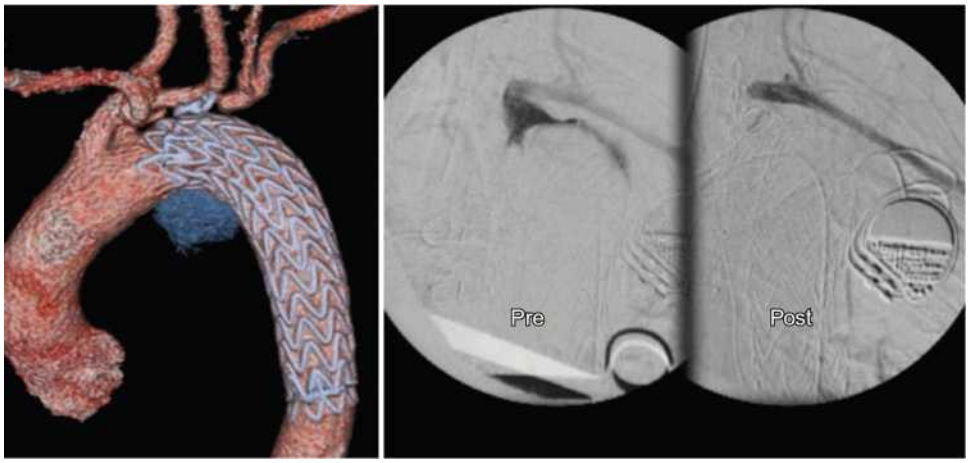


**Figura 13-17.** Reparación endovascular de una endofuga de tipo II originada a partir de la arteria subclavia izquierda. IZQUIERDA. TC reformateada que muestra el depósito de los alambres de embolización adyacentes a la endoprótesis en el origen de la arteria subclavia izquierda. DERECHA. Arteriografía retrógrada realizada a través de la arteria braquial izquierda que confirma el sellado de la endofuga de tipo II.

Endoscurgerile de tip II pot fi tratate conservator și monitorizate prin studii radiologice repetate; cu toate acestea, atunci când există dovezi ale expansiunii sacului anevrismal sau endoscurgeri mari de tip II, pacientul trebuie supus unei reintervenții, de exemplu, prin embolizarea vaselor colaterale. Endoscurgerile de tip III sunt de obicei tratate prin plasarea unei endoproteze suplimentare acoperite.

## Yo REPARAȚII ENDOVASCULARE ȘI HIBRID DESCHIS

În ultimii ani, numeroase grupuri au extins limitele reparării endovasculare prin dezvoltarea de tehnici hibride pentru tratarea pacienților ale căror zone de aterizare proximale și distale sunt apropiate (<20 mm) de ramurile arteriale critice.<sup> [14-18]</sup> Mulți dintre acești pacienți ar prezenta un risc foarte ridicat pentru repararea chirurgicală convențională a arcului aortic sau a arterei toracoabdominale. Tehnicile hibride combină chirurgia deschisă, în general o formă de reorientare extra-anatomică sau tehnică de eliminare a ramurilor, cu tratamentul endoprotetic la pacienții cu boală aortică complexă.

Diverse tehnici de reorientare extra-anatomică au fost dezvoltate pentru a permite extinderea unei endoproteze convenționale pe întregul arc aortic sau în diferite puncte distale de unul dintre vasele brahiocefalice. Figura 13-18 prezintă o scanare CT reprezentativă cu 64 de secțiuni a unui pacient cu un anevrism calcificat mare descoperit la originea arterei brahiocefalice. Opțiunile pentru pacient au fost înlocuirea convențională a arcului (Fig. 13-19, stânga), care ar necesita bypass cardiopulmonar și stop circulator, și intervenția chirurgicală pentru îndepărtarea totală a marilor vase cu plasarea unei endoproteze în arcul aortic (Fig. 13-19, dreapta). Această ultimă procedură, care poate fi efectuată fără pompă prin sternotomie, implică suturarea unei grefe bifurcate de Dacron din aorta ascendentă la arterele brahiocefalică și carotidă comună stângă, urmată de introducerea antegradă a unei singure grefe stent printr-o ramură laterală suturată pe grefa primară de Dacron. Figura 13-20 ilustrează o altă formă de reorientare extra-anatomică, deoarece anevrismul își are originea în treimea distală a arcului aortic. Studiile radiografice preoperatorii au confirmat că o etanșare adecvată poate fi obținută prin plasarea grefei stent distal de originea arterei brahiocefalice. Fluxul sanguin a fost stabilit către artera carotidă comună stângă prin șunt carotidă-carotidă, iar anevrismul a fost ulterior exclus prin plasarea unei singure grefe stent imediat distal de originea arterei brahiocefalice (vezi Fig. 13-20). Studii

**Figura 13-18.** CT preoperator cu substanță de contrast la un pacient cu un anevrism calcificat mare la baza arterei nenominate, recunoscut în planul coronal ( STÂNGA SUS ), în reconstrucția 3D ( DREAPTA SUS ) și în planul axial ( INFERIOR ).

Examinările radiologice post-intervenție au confirmat permeabilitatea arterei carotide și, de asemenea, absența endoscurgerilor (fig. 13-21).

Grefele endoprotetice sunt utilizate și pentru a finaliza reparațiile în etape ale anevrismelor extinse din aorta toracică ascendentă, arcul aortic și aorta toracică descendentă. Figura 13-22 prezintă fotografii intraoperatorii ale unui pacient cu un anevrism masiv care măsoară 10 cm în aorta ascendentă, 7 cm în arcul aortic și 6 cm în aorta descendentă. Anevrismele aortei ascendente și ale arcului aortic au fost reparate simultan (stadiul I) cu o grefă valvulară și un conduct compozit și înlocuirea completă a arcului aortic cu o grefă de trompă de elefant. Capătul distal al grefei de trompă de elefant a fost marcat cu trei cleme metalice mari (Fig. 13-23). Imaginile CT obținute după externarea pacientului au arătat un tromb adiacent grefei de trompă de elefant în aorta descendentă proximală.

© ELSEVIER. Fotocopiar sin autorización es un delito.

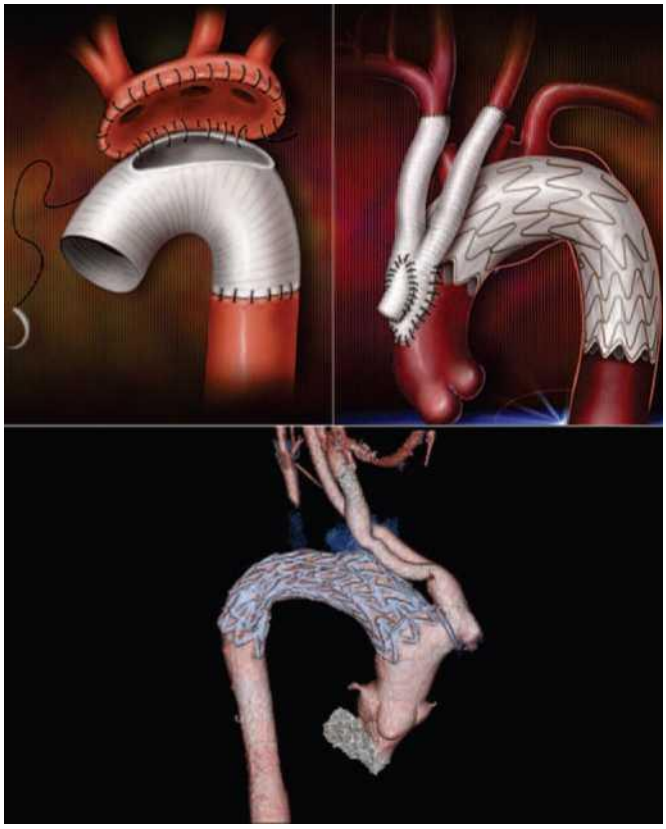

**Figura 13-19.** SUS . Înlocuirea convențională a arcului ( STÂNGA ) versus hibridă ( DREAPTA ). JOS . CT 3D cu substanță de contrast, reconstruită volumetric, arată grefa endoprotezică (sârmă), excluderea acesteia din anevrismul arcului și vasele arcului reconstruite.

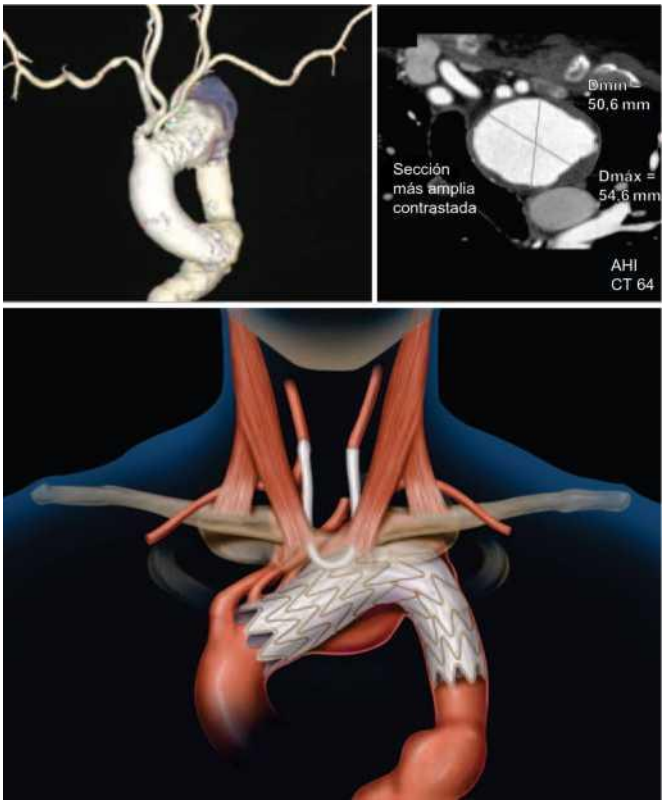


**Figura 13-20.** Redirecționare extratoracică a unui anevrism al arcului aortic cu origine distală față de artera brahiocefalică. SUS : Scanare CT reformatată preoperatorie a unui anevrism mare al arcului aortic cu originea din treimea transversă medie a arcului. JOS : Ilustrație care prezintă excluzia endovasculară a anevrismului arcului aortic cu o zonă de inserție proximală distală față de originea arterei brahiocefalice și un bypass carotido-carotidian. (Imaginea de jos, oferită de Institutul de Inimă din Arizona.)

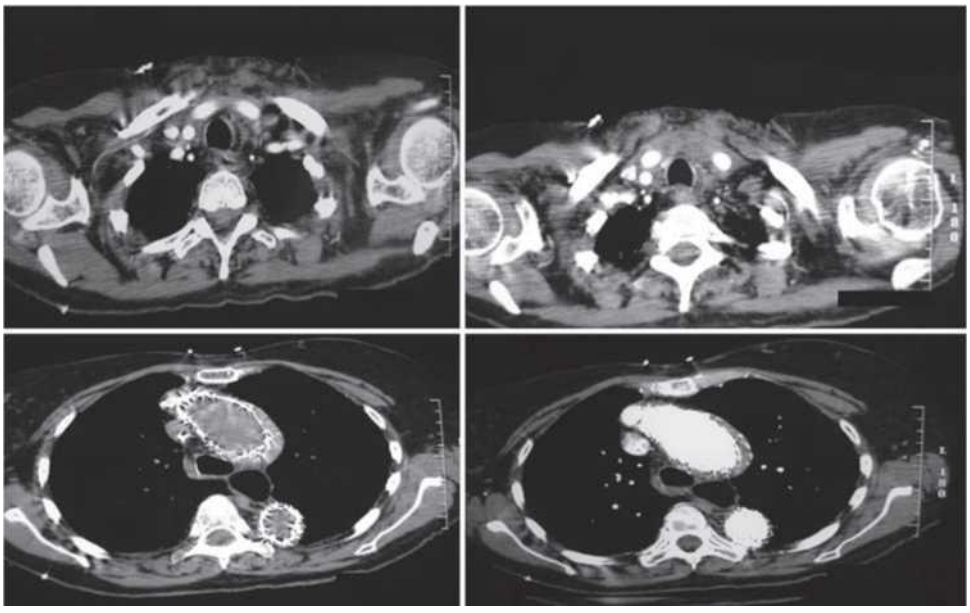

**Figura 13-21.** Tomografie computerizată cu substanță de contrast după repararea hibridă a unui anevrism de arc mediu. Secțiunile axiale arată un șunt carotido-carotidian permeabil ( STÂNGA SUS ), artere carotide native ( DREAPTA SUS ) și endoproteza în arc și aorta toracică descendentă proximală fără substanță de contrast ( STÂNGA JOS ) și cu substanță de contrast ( DREAPTA JOS ).

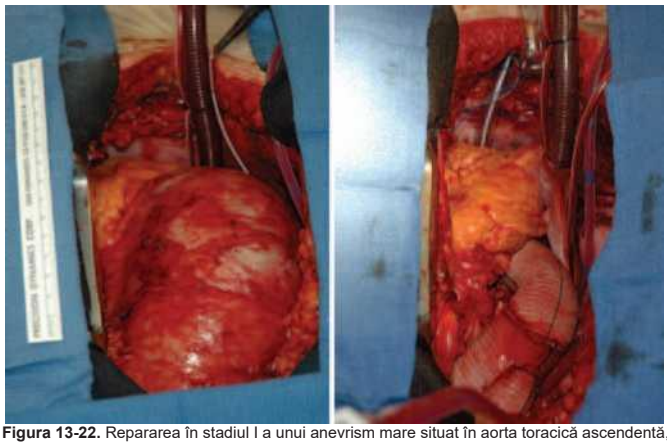

**Figura 13-22.** Repararea în stadiul I a unui anevrism mare situat în aorta toracică ascendentă, arcul aortic și aorta toracică descendentă. STÂNGA . Fotografia intraoperatorie prezintă un anevrism de 10 cm în aorta ascendentă. DREAPTA . Fotografie după finalizarea procedurii de tip trompă de elefant, înlocuirea arcului aortic și procedura Bentall.

**Figura 13-23.** CT postoperator cu substanță de contrast care prezintă cleme metalice care marchează capătul distal al grefei de trompă de elefant din Dacron ( STÂNGA SUS ). Secțiuni coronale ( DREAPTA SUS ) și axiale ( STÂNGA JOS ) prin aorta toracică descendentă proximală, prezentând contrast în interiorul și în jurul trompei de elefant. Secțiunea axială din aorta toracică descendentă distală prezintă un loc de inserție distală adecvat pentru plasarea endoprotezei ( DREAPTA JOS ).

S-a observat prezența contrastului în lumen și în jurul grefei în treimea medie a aortei descendente. A doua etapă de reconstrucție a fost finalizată la 8 săptămâni după prima prin plasarea unei grefe endoprotetice în grefa de trompă de elefant, după accesarea acesteia prin artera femurală (Fig. 13-24). Zona de aterizare distală se afla la câțiva centimetri deasupra trunchiului celiac, unde aorta măsura 34-35 mm.

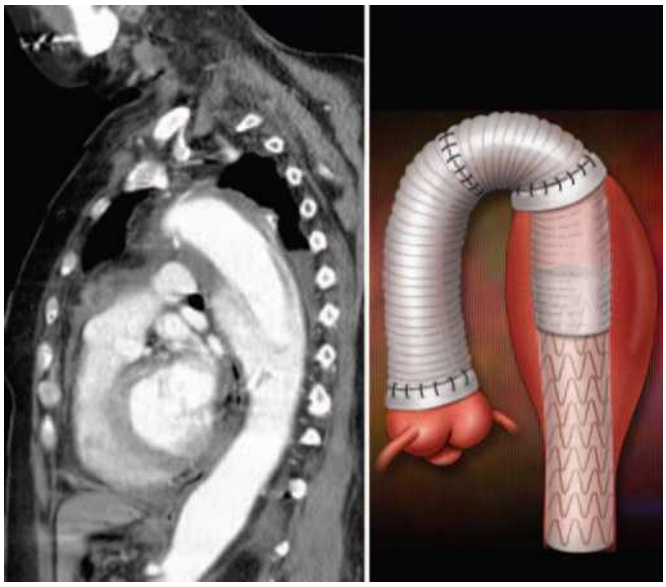

**Figura 13-24.** Reconstrucție parasagitală care prezintă o trompă de elefant cu un tromb înconjurător în zona proximală și material de contrast în zona distală ( STÂNGA ). Ilustrația prezintă excluderea endovasculară a anevrismului în aorta descendentă cu o endoproteză extinsă în trompa proximală a elefantului ( DREAPTA ). Endoproteza se extinde distal într-un segment non-anevrismal al aortei. (Imagine din dreapta, oferită de Arizona Heart Institute.)

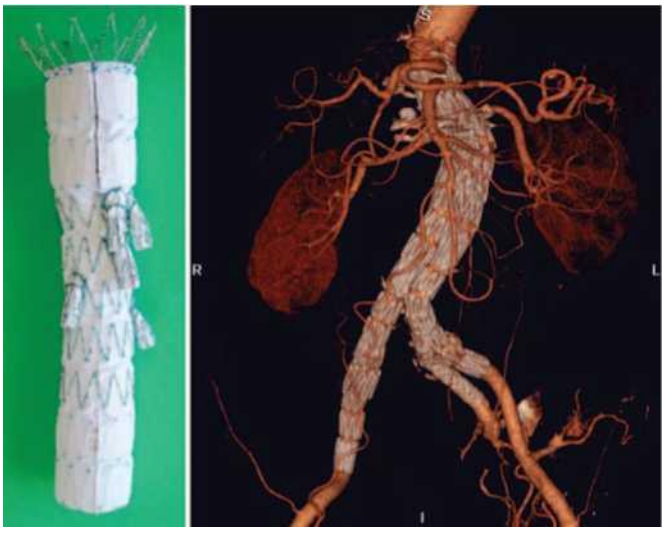

**Figura 13-25.** Endoproteză ramificată pentru repararea unui anevrism toracoabdominal ( STÂNGA ) și tomografie computerizată reconstruită după reparare ( DREAPTA ).

## PERSPECTIVE

Se așteaptă ca tratamentele care utilizează grefe stent endovasculare pentru boala aortică complexă să continue să progreseze datorită îmbunătățirilor dispozitivelor și sistemelor de administrare . Centrele specializate acumulează o experiență tot mai mare cu grefe stent ramificate pentru tratamentul anevrismelor toracoabdominale (Fig. 13-25).<sup> [19]</sup> Aceste grefe permit acoperirea endografță a segmentelor aortice care dau naștere vase critice, cum ar fi trunchiul celiac, artera mezenterică superioară sau arterele renale. Grefele stent sunt realizate la comandă pentru a se potrivi anatomiei fiecărui pacient.

© ELSEVIER. Fotocopiar sin autorización es un delito.

**Figura 13-26.** Ilustración que muestra los futuros injertos ramificados para el tratamiento de los aneurismas del cayado aórtico. (Por cortesía del Arizona Heart Institute.)

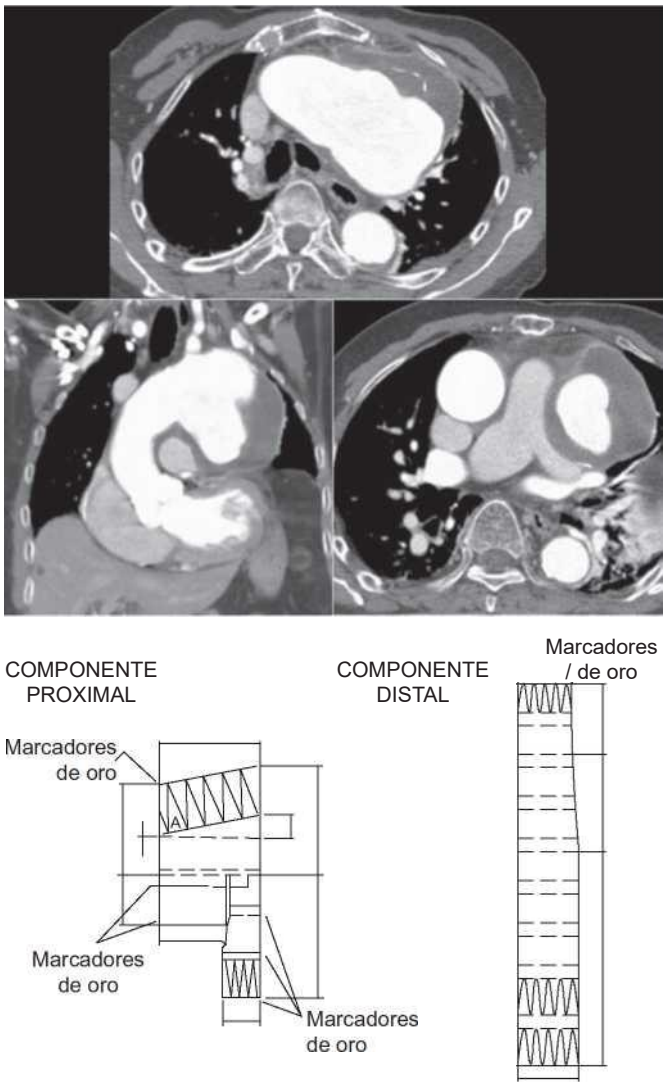


**Figura 13-27.** TC con contraste de un paciente con un aneurisma del cayado y de la aorta descendente proximal. SUPERIOR. TC axial que muestra un aneurisma en la zona del cayado con una pequeña cantidad de trombo mural. CENTRO. Imágenes en el plano coronal (CENTRO IZQUIERDA) y axial (CENTRO DERECHA) que muestran que el diámetro de la aorta ascendente está conservado y un aneurisma importante del trombo mural dentro de la aorta descendente proximal. Diseño a medida de los componentes proximal (INFERIOR IZQUIERDA) y distal (INFERIOR DERECHA) de la endoprótesis compuesta para la reparación endovascular del aneurisma.

Pacientul a fost supus unui studiu radiologic preoperator detaliat, iar grefele constau dintr-un corp principal pentru a acoperi aorta bolnavă și ramurile laterale pentru a asigura perfuzia organelor vitale. Grefe endoprotetice cu ramuri laterale au fost, de asemenea, implantate în arcul aortic (Fig. 13-26). Figura 13-27 prezintă scanarea CT preoperatorie a unui pacient care așteaptă acoperirea întregului arc aortic, de la aorta ascendentă la cea descendentă. Grefa personalizată este formată din două dispozitive. Prima piesă este bifurcată, iar porțiunea proximală va sigila aorta ascendentă cu o ramură îndreptată spre artera brahiocefalică și cealaltă spre arcul aortic. A doua grefă se va extinde din artera femurală cu o suprapunere suficientă între cele două grefe pentru a realiza o sigilare completă a arcului aortic. Aorta descendentă proximală va fi locul de sigilare distală al celui de-al doilea dispozitiv.

În prezent, boala care afectează aorta ascendentă și care îndeplinește criteriile generale pentru reparare este aproape întotdeauna rezolvată prin chirurgie deschisă. Centre mai specializate au tratat cu succes pacienți cu procese patologice extrem de selective, limitate la aorta ascendentă. Figura 13-28 prezintă cazul unui pacient cu un pseudoaneurism în expansiune secundar unei grefe de bypass coronarian anterioare. Pacientul suferise mai multe intervenții chirurgicale cardiace anterioare și a fost considerat un caz cu risc ridicat pentru reparare deschisă. O grefă endoprotezică personalizată a fost introdusă în aorta ascendentă deasupra joncțiunii sinotubulare pentru a acoperi baza acesteia.

Pseudoaneurism. Tomografia computerizată ulterioară a arătat rezoluția pseudoaneurismului.

În concluzie, îmbunătățirea progresivă a grefelor de stenturi endovasculare și a sistemelor de introducere a acestora va continua să extindă numărul de cazuri potrivite pentru acest tratament și să le crească complexitatea într-o gamă largă de boli aortice. Până când studiile clinice suplimentare vor confirma validitatea practicilor actuale de introducere a stentului, medicii care tratează pacienții cu aceste dispozitive ar trebui să evalueze cu atenție riscurile și beneficiile potențiale.

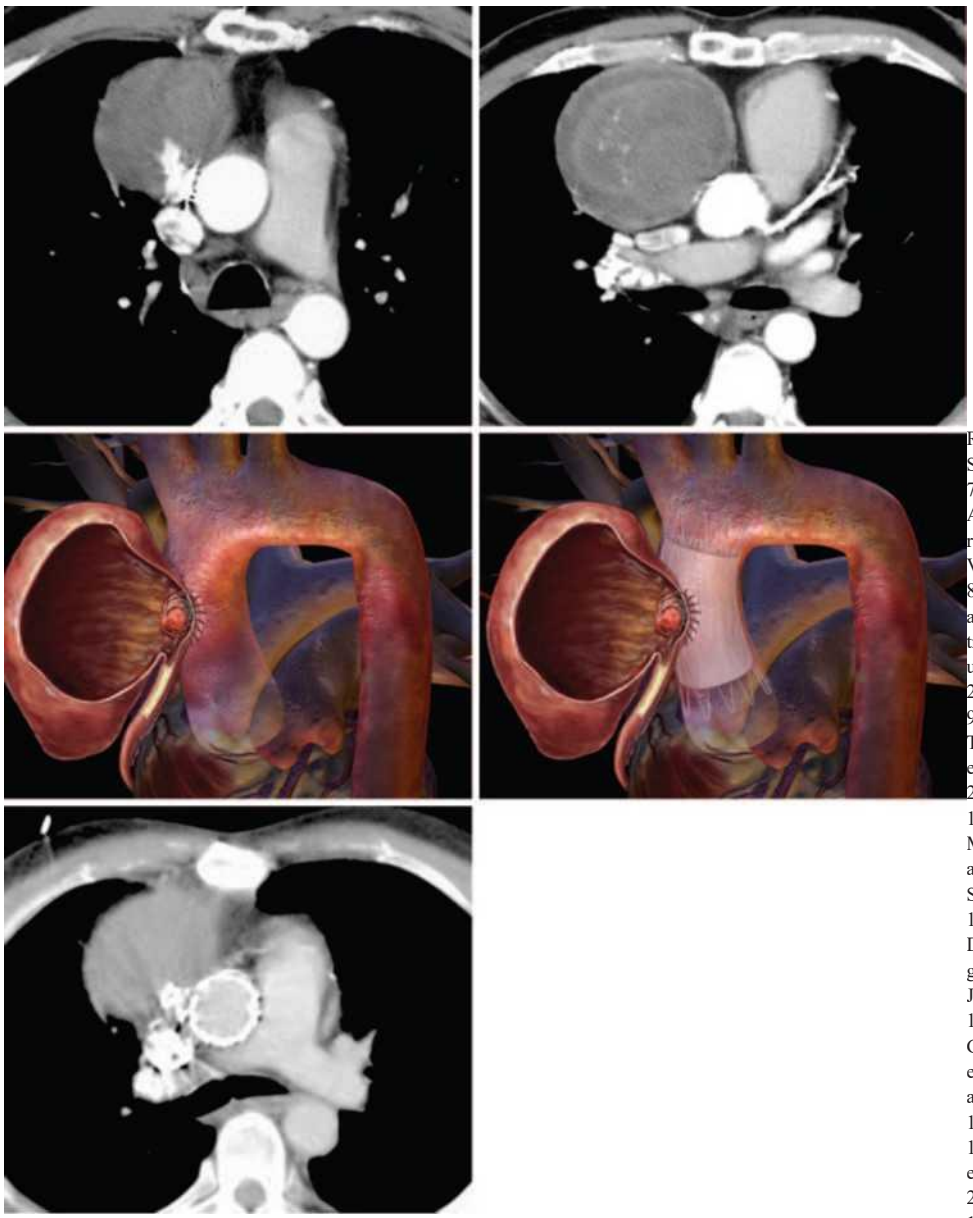

**Figura 13-28.** Experiență inițială cu repararea endovasculară a aortei ascendente. CT cu substanță de contrast după tentativa de embolizare cu fir a gâtului pseudoaneurismului ( STÂNGA SUS ). CT-ul repetat la 4 luni arată o mărire rapidă a pseudoaneurismului ( DREAPTA SUS ). Ilustrația unui pseudoaneurism mare care provine din anastomoza proximală a unei grefe de venă safenă în artera coronară dreaptă ocluzată ( CENTRU STÂNGA ) și excluderea unui pseudoaneurism cu o grefă stent fabricată la comandă ( CENTRU DREAPTA ). CT postoperator la un an care arată grefa stent în aorta ascendentă cu o reducere marcată a dimensiunii pseudoaneurismului ( STÂNGA JOS ). (Imagini centrale oferite de Arizona Heart Institute.)

## Bibliografie


1. Dake MD, Miller DC, Semba CP și alții: Plasarea transluminală a grefelor-stent endovasculare pentru tratamentul anevrismelor aortice toracice descendente. N Engl J Med 1994;331:1729-1734.
2. Makaroun MS, Dillavou ED, Kee ST și colab.: Tratamentul endovascular al - anevrismelor aortice toracice: rezultatele studiului multicentric de fază II privind endoproteza toracică GORE TAG. J Vasc Surg 2005;41:1-9.
3. Cambria RP, Brewster DC, Lauterbach SR și alții: Experiență în evoluție în repararea grefei de stent aortic toracic. J Vasc Surg 2002;35:1129-1136.
4. Song TK, Donayre CE, Walot I și colab.: Excluderea endografei în disecțiile acute și cronice de aortă toracică descendente. JVasc Surg 2006;43:247-258.
5. Wheatley GH III, Gurbuz AT, Rodriguez-Lopez JA și colab.: Rezultate la jumătatea perioadei a 158 de endoproteze toracice Gore TAG consecutive: experiență într-un singur centru . Ann Thorac Surg 2006;81:1570-1577.
6. Fattori R, Nienaber CA, Rousseau H și colab.: Rezultatele reparării endovasculare a aortei toracice cu grefa stent toracică Talent: Registrul Retrospectiv Toracic Talent. J Thorac Cardiovasc Surg 2006;132:332-339.
7. Schumacher H, Bockler D, Tengg-Kobligk H, Allenberg JR: Ruptură aortică traumatică acută: reparare deschisă versus reparare cu stent. Semin Vasc Surg 2006;19:48-59.
8. Svensson LG, Kouchoukos NT, MillerDC și alții: Document de consens al experților privind tratamentul bolii aortice toracice descendente utilizând stenturi endovasculare. Ann Thorac Surg 2008;85(Supl.):S1-S41.
9. Orford VP, Atkinson NR, Thomson K și alții: Transecție aortică traumatică contondentă : experiența endovasculară. Ann Thorac Surg 2003;75:106-111.
10. Reed AB, Thompson JK, Crafton CJ și alții: Momentul reparării endovasculare a secțiunilor aortice toracice traumatice prin contuzie. J Vasc Surg 2006;43: 684-688.
11. Neschis DG, Moaine S, Gutta R și colab.: Douăzeci de cazuri consecutive de reparare endo-grefă a disfuncției aortice traumatice: lecții învățate. J Vasc Surg 2007;45:487-492.
12. Kouchoukos NT, Bavaria JE, Coselli JS, și alții: Ghiduri pentru acreditarea practicienilor în efectuarea grefelor endovasculare de stent la nivelul aortei toracice. Ann Thorac Surg 2006;81:1174-1176.
13. Diethrich EB: Sfaturi tehnice pentru endoproteza aortică toracică. Semin Vasc Surg 2008;21:8-12.
14. Czerny M, Gottardi R, Zimpfer D, et al: Transpoziția ramurilor supraaortice pentru repararea arcului endovascular extins. Eur J Cardiothorac Surg 2006;29:709-713.
15. Melissano G, Civilini E, Bertoglio L, și alții: Rezultatele endografelor arcului aortic în diferite zone de aterizare. Eur J Vasc Endovasc Surg 2007;33:561-566.
16. Chaikof EL, Blankensteijn JD, Harris PL și colab.: Standarde de raportare pentru repararea endovasculară a anevrismului aortic. J Vasc Surg 2002;35:1048-1060.
17. Kpodonu J, Diethrich EB: Intervenții hibride pentru tratamentul arcului aortic complex. Perspect Vasc Surg Endovasc Ther 2007;19: 174-184.
18. Diethrich EB, Ghazoul M, Wheatley GH și alții: Corecția chirurgicală a disecției de aortă toracică de tip A ascendent: excluderea endoluminală simultană a arcului și aortei distale. J Endovasc Ther 2005;12:660-666.
19. Greenberg RK, Lytle B: Repararea endovasculară a anevrismelor toracoabdominale . Circulation 2008;117:2288-2296.


© ELSEVIER. Fotocopiar sin autorización es un delito.

CAPITOLUL J|

# 14

# Boli ale rădăcinii aortice

## PUNCTE CHEIE

- Rădăcina aortică este segmentul care suferă cel mai frecvent de patologie aortică și este asociat cu cel mai mare risc de complicații cardiace secundare.
- Bolile aortice, atunci când afectează rădăcina aortică, pot induce complicații cardiace, cum ar fi insuficiența aortică , fistulele, afectarea coronariană cu ischemie miocardică, revărsatele pericardice și tamponadă.
- Infecția valvei aortice se poate răspândi distal până la rădăcina aortei.

Rădăcina aortică este unul dintre segmentele aortice cel mai frecvent afectate de boală, care variază în severitate (Tabelul 14-1). În plus, boala rădăcinii aortice are o influență profundă asupra funcției valvei aortice, necesitând adesea reparare chirurgicală simultană sau înlocuire cu o proteză valvulară. Rădăcina aortică are mai multe relații anatomice importante, inclusiv susținerea valvei aortice, fiind originea arterelor coronare și fiind localizată în întregime în spațiul pericardic. Prin urmare, regurgitarea valvei aortice, boala coronariană cu ischemie miocardică și scurgerile sau ruptura cu tamponadă sunt frecvente în această patologie. Infecția valvei aortice și a inelului aortic se poate răspândi la rădăcină, provocând abcese, fistule, dehiscență și ruptură. Rădăcina aortică este unul dintre principalele locuri de rupturi intimale care duc la disecție aortică și este cel mai frecvent loc al anevrismelor aortice toracice.

## Yo ANEVRISME ȘI FISTULE DIN ARCUȘURILE LUI VALSALVA

Anevrismele sinusurilor Valsalva pot fi simple sau multiple. Acestea afectează cel mai frecvent partea dreaptă. Dacă este mare și bulbos, un anevrism al sinusului Valsalva poate comprima structurile adiacente sau poate obstrucționa camerele adiacente în care prolapsează. Poate apărea formarea de fistule din sinusul radicular aortic într-o cameră adiacentă, de obicei atriul sau ventriculul drept, deși ocazional afectează atriul stâng și are ca rezultat un suflu continuu (Fig. 14-1).

© 2010. Elsevier España, S.L. Reservados todos los derechos

# I. ABSCESE ALE RĂDĂCINII AORTICE

Endocardita valvei aortice sau înlocuirea valvei aortice se pot extinde la inelul și rădăcina aortică sub formă de abcese . Abcesele sunt de obicei detectate la ecocardiografie. Ecocardiografia transesofagiană este considerabil mai sensibilă decât ecocardiografia transtoracică (Fig. 14-2 și 14-3). Dacă un abces drenează în fluxul sanguin, acesta va apărea umplut cu sânge și ecotransparent, iar cartografia Doppler color va arăta fluxul în interiorul său. Dacă abcesul rămâne umplut cu material necrotic infectat, acesta va fi în general lucios și va avea un aspect complex. Abcesele se rup și sunt considerate o indicație pentru debridare și reparare chirurgicală.

# I. CHIRURGIE PE RĂDĂCINA AORTICĂ

Chirurgia pentru anevrismele radiculare aortice poate fi efectuată cu o rată a mortalității în spital și la 30 de zile de 4% (înlocuire radiculară compozită, 4%; intervenție chirurgicală de înlocuire radiculară cu - prezervarea valvei, 3,7%), o rată a accidentelor vasculare cerebrale de 1% și o rată de reintervenție pentru sângerare de 4%. Ratele de supraviețuire la cinci, 10, 15 și 20 de ani sunt de 93% (88–97%), 79% (71–87%), 67% (57–79%) și, respectiv, 52% (36–69%).<sup> [1]</sup> Absența altor evenimente cardiovasculare arată următoarele date: reintervenție , 72% (54–86%); endocardită, 99% (92–100%); și tromboembolism, 91% (77–98%). Reintervenția este de obicei necesară din cauza eșecului reconstrucției radiculare cu prezervarea valvei, a sindromului Marfan, a vârstei înaintate sau a necesității unei intervenții chirurgicale simultane din cauza regurgitării mitrale.

© 2010. Elsevier España, S.L. Reservados todos los derechos

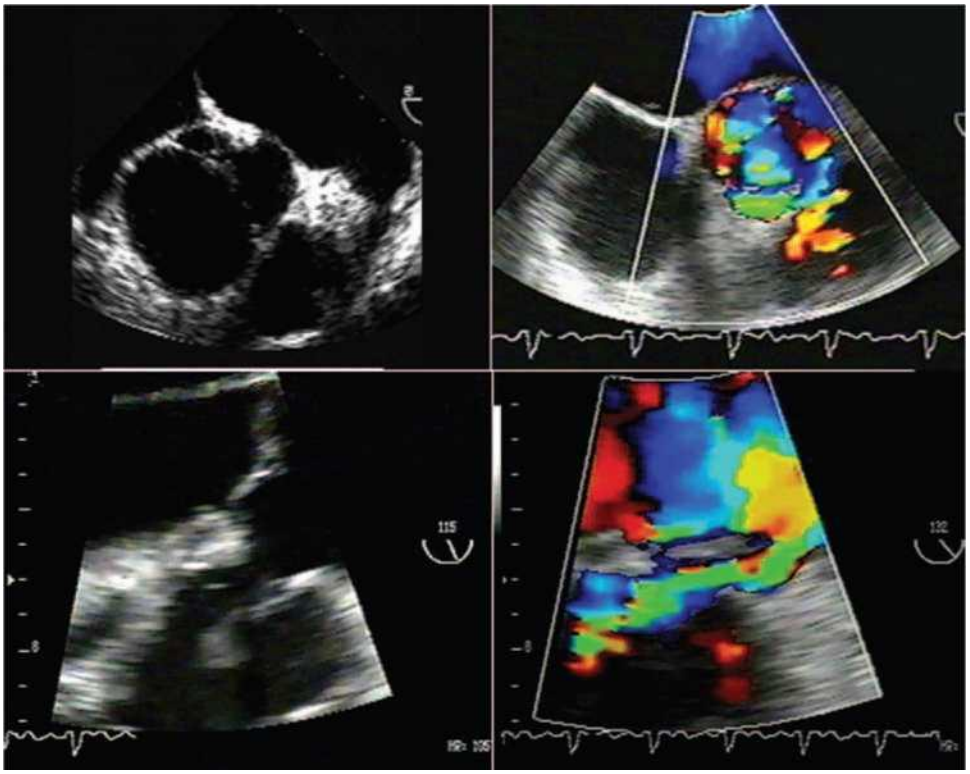

**Figura 14-1.** Ecocardiografie transesofagiană a unui anevrism al rădăcinii aortice cu fistulă. SUPERIOR : Vedere transversală a sinusurilor. INFERIOR : Vedere oblică a fistulei. Dilatarea asimetrică a sinusurilor Valsalva este vizibilă, cu un tract fistulos în tractul de ejecție al ventriculului drept. Acest tract fistulos de la sinusul Valsalva drept la tractul de ejecție al ventriculului drept poate fi vizualizat în studiul 2D, dar este mult mai evident în studiul de cartografiere a fluxului Doppler color.

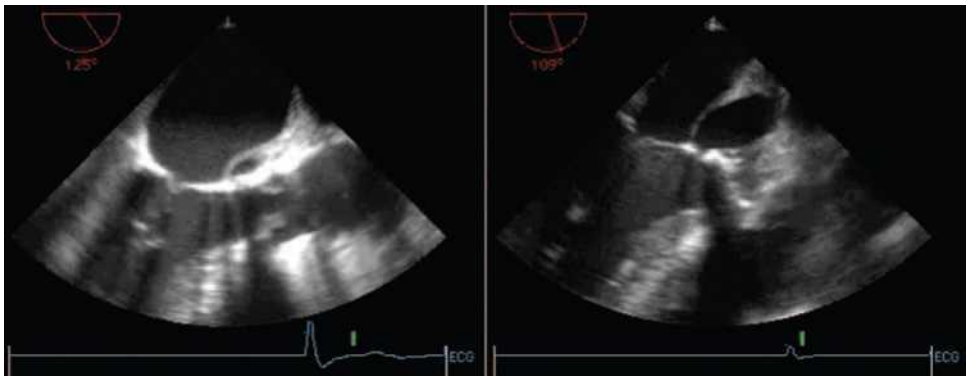

**Figura 14-2.** Endocardită a unei proteze valvulare biologice cauzată de *Staphylococcus aureus*. STÂNGA . Ecocardiografie transesofagiană pe ax lung în zona valvei aortice, care prezintă un mic abces pe peretele posterior al rădăcinii aortice, pulsant în timpul sistolei. Endocardită a unei valve aortice native cauzată de *Streptococcus viridans* . DREAPTA . Ecocardiografie transesofagiană pe ax lung în zona valvei aortice, care prezintă același aspect.

**Tabelul 14-1.** Boli ale rădăcinii aortice

Plăci aterosclerotice aortice

Anevrisme ale rădăcinii aortice și ale aortei ascendente

- Ectazia aortică inelară
- Dilatație post-stenotică
- Dilatație asociată cu o valvă aortică bicuspidă

Sinusurile lui Valsalva

- Anevrisme
- Fistulă

Disecția rădăcinii aortice

Ruptura traumatică a rădăcinii și a aortei ascendente Boli specifice

- Aortita cu celule gigante
- Aortita Takayasu
- Artropatii
- Aortita asociată cu lupus eritematos sistemic
- Aortita asociată cu artrita reumatoidă
- Aortita asociată cu sifilisul
- Aortita sifilitică

Complicațiile endocarditei infecțioase

- Abcese
- Fistule

Complicațiile înlocuirii valvei aortice

- Pseudoaneurisme
- Fistulă
- Disecție

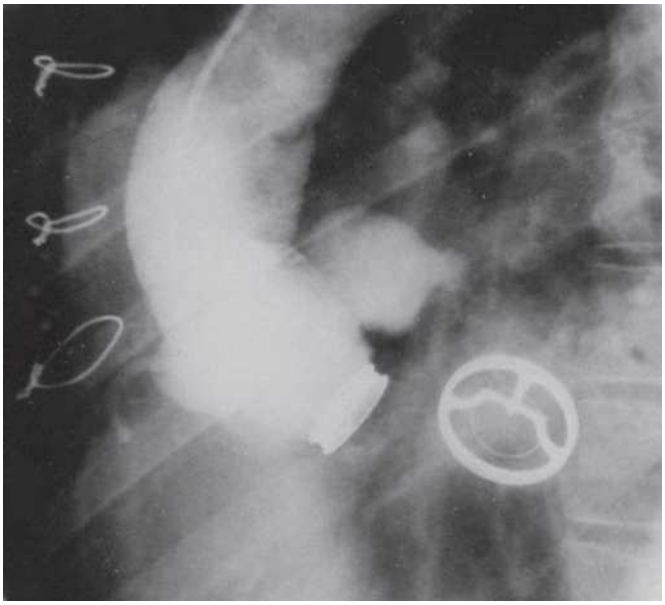

**Figura 14-3.** Esta aortografía muestra un gran absceso dentro de la pared de la raíz aórtica, causado por una endocarditis por *Staphylococcus aureus* sobre la válvula aórtica protésica de Bjork-Shiley. (Imagen por cortesía de Robert J Chisholm, MD, Toronto, Canada.)

CASO 1

**Anamnesis y exploración física**

- Varón de 37 años con síndrome de Down que consultó por edema progresivo en piernas y escroto de 2 meses de evolución.
- No tenía disnea ni ortopnea.
- Sin dolor torácico.
- PA, FC, FR normales, afebril.
- Obeso.
- Aumento marcado de la presión venosa yugular; edema masivo en pierna y escroto.
- Tonos cardíacos distantes; ausencia de soplos o tonos adventicios.

**Evolución y resultado**

- Aneurisma de Valsalva, sin fístula, obstructivo en el lado derecho del corazón a nivel del anillo de la tricúspide.
- Se comentó la resección quirúrgica, pero fue rechazada.
- El paciente falleció por una sepsis por grampositivos y un cuadro mixto de shock séptico y obstructivo.

**Comentarios**

- Aneurisma de Valsalva de gran tamaño y con un cuello inusualmente estrecho que obstruía el orificio de la tricúspide, ocasionando una insuficiencia cardíaca derecha.

© ELSEVIER. Fotocopiar sin autorización es un delito.

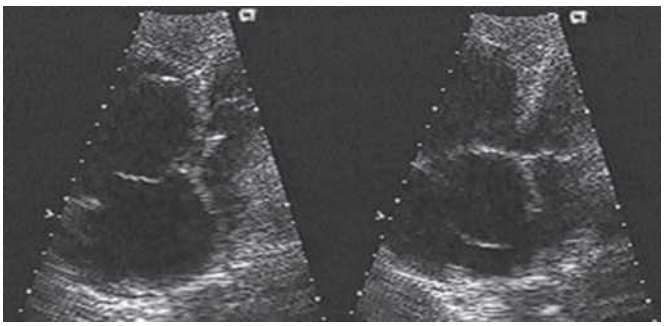

**Figura 14-4.** Ecocardiografía transtorácica, proyecciones apicales en diástole (IZQUIERDA) y sístole (DERECHA). Se reconoce una masa de pared delgada, llena de líquido en el lado derecho del corazón, que muestra movimiento. El panel de la izquierda muestra la masa en su zona más apical y el de la derecha en la más basal.

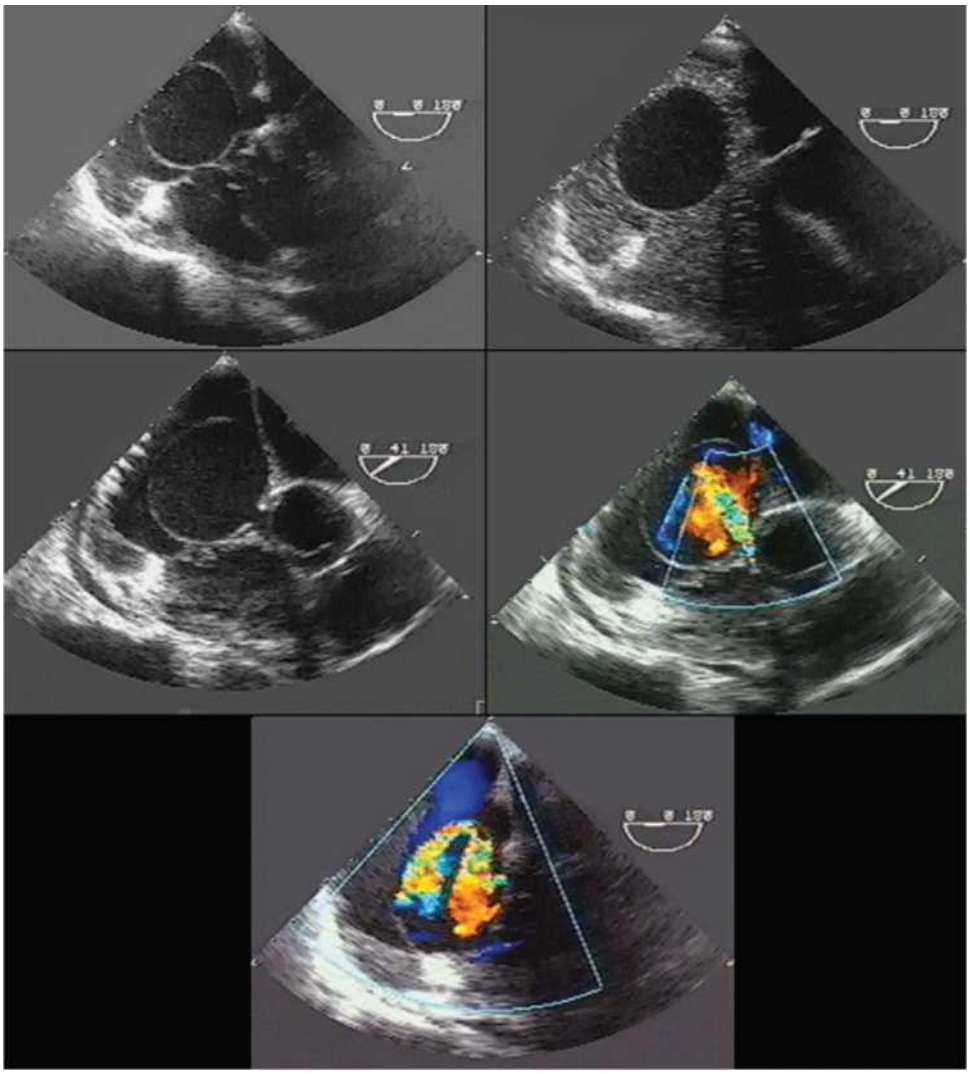

**Figura 14-5.** Ecocardiografie transesofagiană. STÂNGA SUS . O masă cu pereți subțiri, umplută cu lichid, se observă în atriul drept mărit. DREAPTA SUS . Injectarea de substanță de contrast salină agitată arată că masa nu comunică cu partea dreaptă a inimii. CENTRU STÂNGA . Se observă comunicare cu rădăcina aortică. CENTRU DREAPTA . Un jet sistolic intră în masa rotunjită dinspre rădăcina aortică. JOS . Jetul sistolic care intră în rădăcina aortică nu iese din masa chistică în atriul drept.

## CAZUL 2

**Istoric medical și examen fizic**

- Bărbat în vârstă de 31 de ani, asimptomatic.
- Suflu continuu 4/6 la baza inimii.

**Evoluție și rezultat**

- Diagnostic clinic al valvei aortice bicuspide cu fistulă între rădăcina aortei și atriul drept.
- Ecocardiografia și cateterismul au confirmat diagnosticul.
- Intervenția chirurgicală a confirmat valva aortică bicuspidă și fistula dintre rădăcina aortei și atriul-ventriculul drept.
- Fistula a acoperit valva tricuspidă.
- O mică porțiune de dacron a fost folosită pentru a închide defectul.
- Recuperare postoperatorie fără complicații.

**Comentarii**

- Șunt stânga-dreapta mare, deși asimptomatic, din cauza unei fistule în sinusul Valsalva.
- Valva aortică bicuspidă asociată.

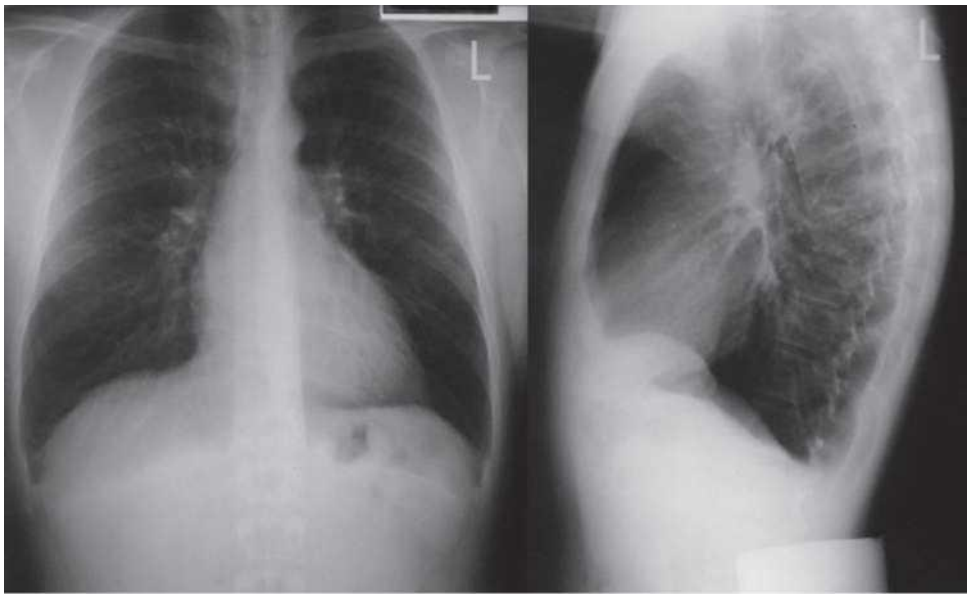

**Figura 14-6.** Radiografie toracică care nu arată modificări ale conturului aortic.

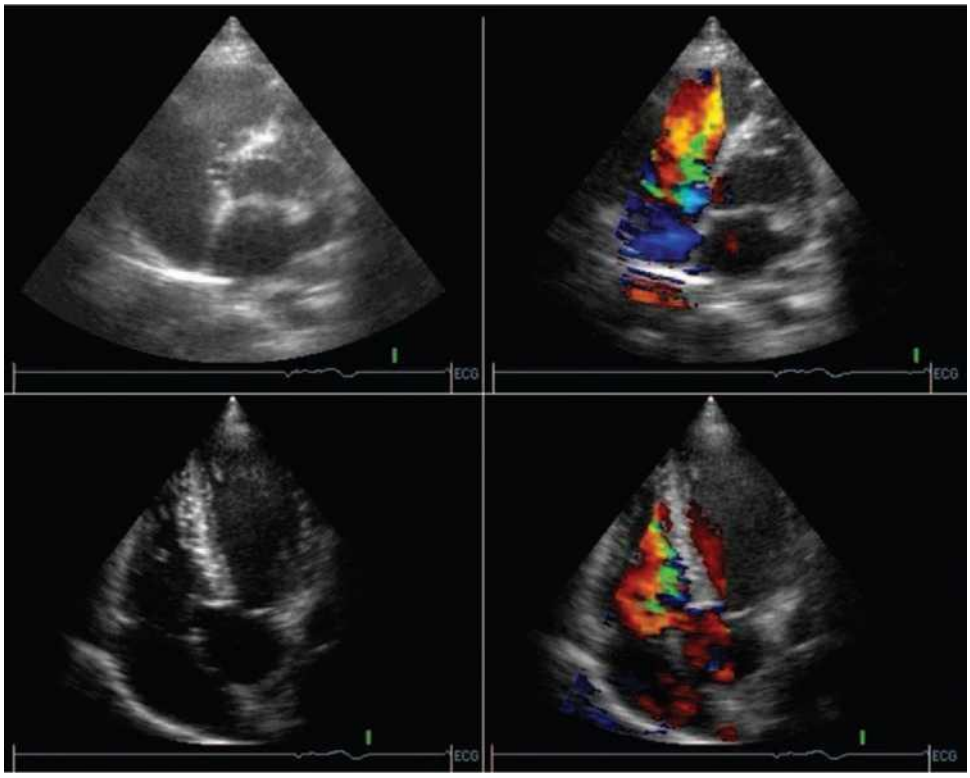


**Figura 14-7.** Ecocardiografie transtoracică. VEDERE SUPERIOARĂ , parasternală, pe ax scurt. VEDERE INFERIOARĂ, apicală, cu patru camere. Un jet de sânge intră în ventriculul drept anterior valvei tricuspide.

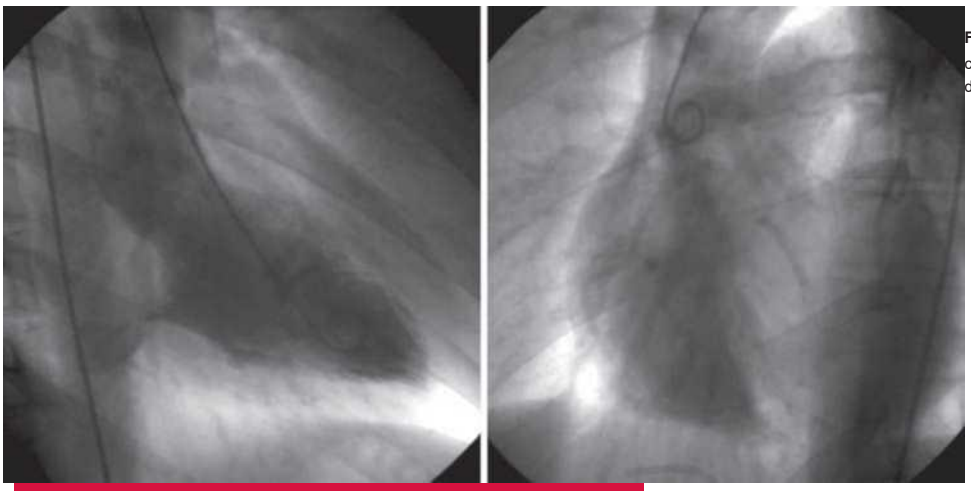

**Figura 14-8.** STÂNGA. Ventriculografie cu substanță de contrast. DREAPTA. Aortografie. Opacifierea atriului drept este recunoscută la ambele injecții.

## CAZUL 3

**Istoric medical și examen fizic**

- Bărbat în vârstă de 42 de ani, cu suflu recent diagnosticat.
- Absența simptomelor cardiovasculare.
- Tensiune arterială și ritm cardiac normale.
- Presiune jugulară normală.
- Suflu continuu la baza inimii.

**Evoluție și rezultat**

- Impresia clinică a fost o fistulă de la sinusul Valsalva drept la atriul drept cu o valvă aortică tricuspidă, confirmată în timpul intervenției chirurgicale.
- A fost închisă cu un plasture.
- Recuperare fără complicații.

**Comentarii**

- Fistulă sinusală Valsalva cu ușoară supraîncărcare de volum pe partea stângă.

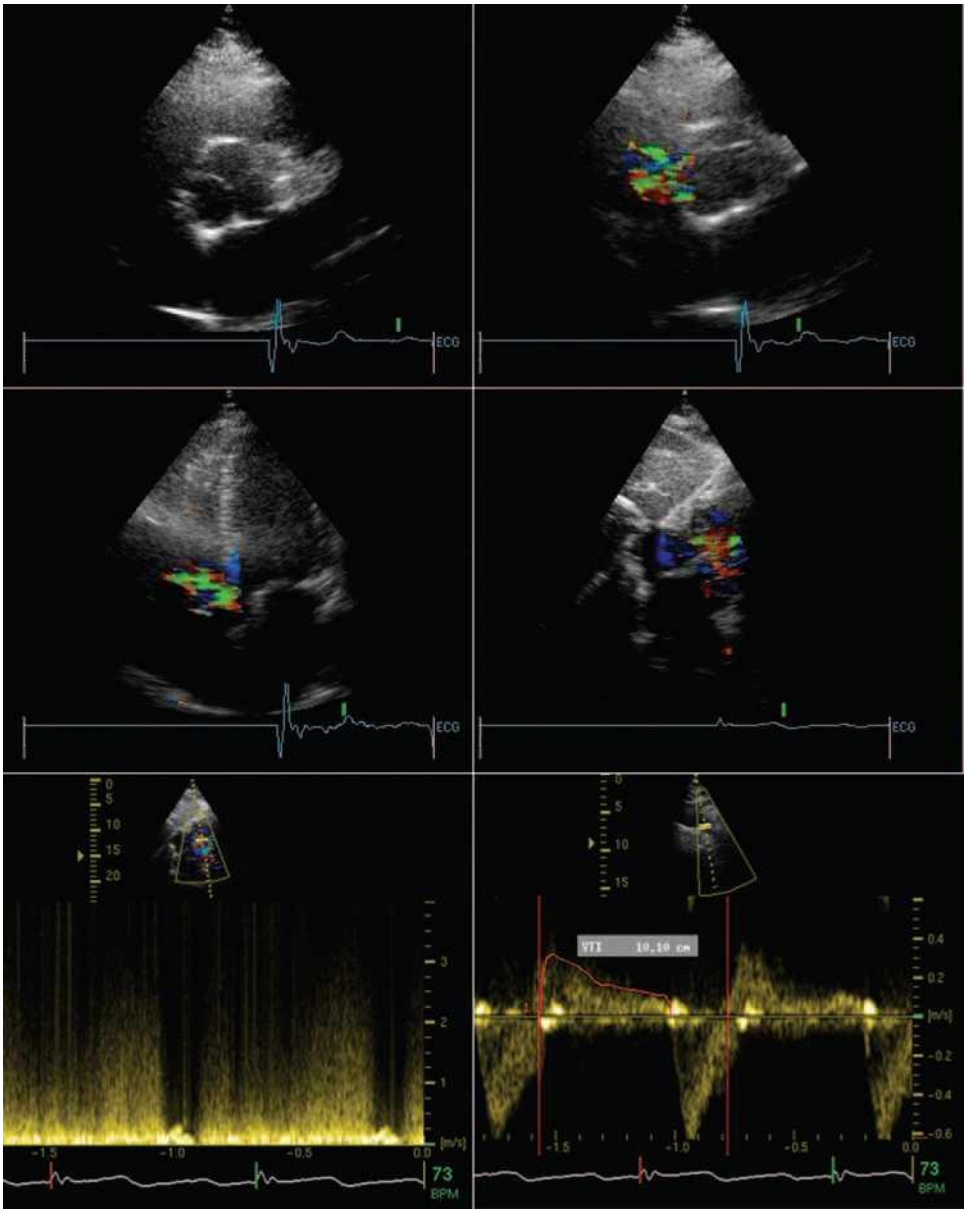


**Figura 14-9.** Ecocardiografie transtoracică. SUPERIOARĂ . Vederi parasternale pe ax scurt la baza inimii. Nu se recunoaște nicio anomalie distinctă a rădăcinii aortice. Cu toate acestea, cartografierea fluxului Doppler color arată fluxul de la rădăcina aortică la ventriculul drept. CENTRU STÂNG . Vedere apicală cu patru camere. CENTRU DREAPTA . Vedere subcostală. Se recunoaște un jet sistolic către ventriculul drept de la rădăcina aortică. INFERIOR STÂNG . Fluxul către ventriculul drept este continuu. INFERIOR DREPT . Vedere suprasternală a fluxului în aorta toracică descendentă. Inversarea semnificativă a fluxului în aorta toracică este recunoscută prin fluxul fistulos către partea dreaptă a inimii.

**Comentarii**

- Perfidia tratamentului medical al endocarditei pe o proteză valvulară mecanică este evidentă.
- Întreaga rădăcină aortică a fost distrusă și neviabilă ca urmare a endocarditei.

## CAZUL 4

**Istoric medical și examen fizic**

- Un bărbat în vârstă de 45 de ani, purtator de proteză valvulară aortică Bjork-Shiley, s-a prezentat cu febră și pierdere în greutate.
- Hemoculturile au evidențiat *prezența enterococului.*
- Nu s-au găsit date clinice privind insuficiența cardiacă.
- Ecocardiografia inițială a confirmat funcționarea normală a protezei aortice, fără dovezi de insuficiență aortică.

**Tratament**

- S-a decis tratarea valvei conservator (nechirurgical).
- A fost inițiată o cură de antibiotice intravenoase cu durata de 8 săptămâni.
- Pacienta s-a prezentat la 6 săptămâni cu presincopă.
- Tensiunea arterială a fost de 60/- mmHg cu semne de șoc.

**Evoluție și rezultat**

- A fost efectuată o intervenție chirurgicală de urgență.
- Rădăcina aortei era înconjurată pe întreg perimetrul său de un abces.
- Puțin țesut viabil rămas pentru a fi utilizat ca suport pentru repararea chirurgicală.
- Pacientul nu a supraviețuit procedurii.

© ELSEVIER. Fotocopiar sin autorización es un delito.

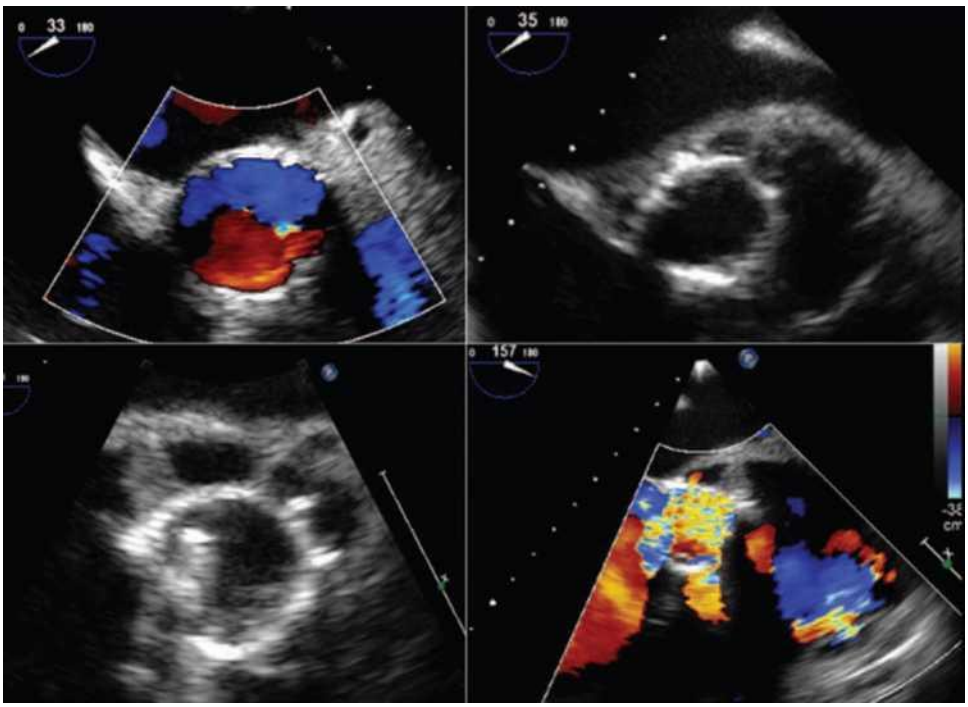

**Figura 14-10.** STÂNGA SUS . Ecocardiografie transesofagiană în timpul spitalizării inițiale. Rădăcina aortică pare normală. DREAPTA SUS : Se observă o semilună mare și clară în jurul valvei aortice, compatibilă cu un abces al rădăcinii aortice. STÂNGA JOS : O imagine care prezintă mai bine abcesul complex de la rădăcină. DREAPTA JOS : Regurgitare aortică severă cu flux în jurul valvei aortice.

**Figura 14-11.** Aortografia arată o cavitate imensă și complexă în jurul rădăcinii aortice, cu regurgitare aortică severă în ventriculul stâng.

## Literatură


1. Zehr KJ, Orszulak TA, Mullany CJ și colab.: Chirurgia anevrismelor rădăcinii aortice: o experiență de 30 de ani. Circulation 2004;110:1364-1371.


© 2010. Elsevier España, S.L. Reservados todos los derechos

CAPÍTULO 15

# Aortopatie asociată cu valvă aortică bicuspidă congenitală

## PUNCTE CHEIE

- Valva aortică bicuspidă se suspectează prin auscultație și poate fi confirmată prin ecocardiografie în majoritatea cazurilor.
- Valvele aortice bicuspide au următoarele complicații și asocieri:
  - Stenoză sau insuficiență aortică, sau ambele.
  - Endocardită infecțioasă (cu risc de abces radicular aortic).
  - Dilatarea aortei ascendente sau a rădăcinii aortice, anevrism , disecție sau ruptură.
  - Coarctația și întreruperea aortei.
- Unii pacienți cu valve aortice bicuspide prezintă anevrisme, disecții sau rupturi ale aortei ca afecțiune inițială.
- De șapte ori mai multe disecții aortice sunt asociate cu valve bicuspide decât cu sindromul Marfan.
- În toate cazurile în care se recunoaște o valvă aortică bicuspidă, trebuie măsurate dimensiunile aortei ascendente și trebuie exclusă coarctația.

Prevalența valvelor aortice bicuspide congenitale este de 0,5–2 % în populația adultă (2% la bărbați, <0,5% la femei).[1] Aceasta face ca valva bicuspidă să fie una dintre cele două forme cele mai frecvente de cardiopatie congenitală recunoscută la adulți, după defectele septale atriale (Fig. 15-1). Valvele bicuspide și unicuspide sunt probabil cele mai frecvente leziuni responsabile de înlocuirea valvei aortice la bărbați.[2]

Semnificația clinică a valvelor bicuspide este complexă. Simptomele se pot dezvolta din cauza disfuncției lor (în general stenoză ) sau a infecției. Acestea pot fi asociate cu anomalii cardiace, aortice sau vasculare semnificative. Anomaliile și complicațiile aortice pot avea o semnificație clinică mai mare decât valva bicuspidă în sine; prin urmare, este important să recunoaștem această afecțiune și să excludem asocierile sale aortice.

Incidența disecției de aortă este de 10 ori mai mare la pacienții cu valve aortice bicuspide.<sup> [3,4]</sup> Se pare că o valvă aortică bicuspidă complică riscurile aortice în sindromul Marfan și în sarcină.<sup> [5]</sup> Prezența unei valve aortice bicuspide și vârsta înaintată sunt factori de risc mai importanți pentru dezvoltarea complicațiilor peretelui aortic decât severitatea hemodinamică sau antecedentele de intervenții chirurgicale sau angioplastie.<sup> [6]</sup>

asociată cu valvele aortice bicuspide a fost apărat , iar din cauza unei concepții greșite comune în explicarea dilatării, coarctației și degenerării mediale din care provin anevrismele și disecția, acest concept câștigă din ce în ce mai mult sprijin.<sup> [7] </sup> Conceptul de aortopatie este propus pentru a explica incidența tipului de disecție aortică distală la pacienții cu valvă aortică bicuspidă și elasticitatea anormală a aortei la pacienții cu valve aortice bicuspide non-stenotice.<sup> [8] </sup> În plus, aproximativ jumătate dintre pacienții tineri cu tulburări funcționale asociate cu valvele aortice bicuspide prezintă dilatarea aortei ascendente.<sup> [9] </sup>

Valvele aortice bicuspide și sindromul Marfan sunt cele mai frecvente cauze congenitale și ereditare ale disecției de aortă. Incidența valvelor bicuspide este mult mai mare decât cea a sindromului Marfan (1-2% față de 0,01%).

La copii și adolescenți, se pare că asocierile specifice cardiace, non-cardiace și de coarctație depind de modelul de fuziune comisurală: stânga-dreapta, dreapta-non-coronarian și stânga-non-coronarian (Tabelul 15-1). [10]

## ( PREZENTĂRI CLINICE ALE VALVELOR AORTICE BICUSPIDENȚALE)

Anomaliile aortice asociate cu valvele aortice bicuspide includ dilatarea sau anevrismul aortei ascendente, al aortei ascendente și al rădăcinii aortice sau al rădăcinii singure; disecția de aortă; ruptura de aortă; coarctația de aortă (50-80% din cazurile de coarctație

© 2010. Elsevier España, S.L. Reservados todos los derechos

sunt asociate cu o valvă aortică bicuspidă); și întreruperea aortică (35% din cazurile de întrerupere sunt asociate cu o valvă aortică bicuspidă) [1]

Cele mai semnificative manifestări cardiace ale valvelor aortice bicuspide includ stenoza și regurgitarea aortică. Stenoza este considerabil mai frecventă decât regurgitarea aortică. Au fost descrise cazuri de boală valvulară aortică mixtă. Regurgitarea aortică pură ridică posibilitatea endocarditei infecțioase.

Alte manifestări ale valvelor aortice bicuspide includ endocardita infecțioasă, defectul septal ventricular izolat cu duct arterial permeabil și accidentul vascular cerebral. Valvele bicuspide pot fi, de asemenea, descoperite întâmplător și prezintă o funcție normală.

Localizarea dilatării aortice asociate cu valvele aortice bicuspide este de obicei aorta ascendentă deasupra joncțiunii sinotubulare (44%), deși poate include și joncțiunea (15%) sau poate afecta sinusurile (20%) sau inelul aortic (7,5%). [9]

O valvă aortică bicuspidă trebuie suspectată dacă un examen fizic relevă un suflu sistolic de ejecție sau un clic de ejecție. Cu toate acestea, dacă valva bicuspidă funcționează corect, nu se vor aude anomalii la auscultație.

Ecocardiografia este testul diagnostic standard. Ecocardiografia transtoracică este de obicei adecvată, deși ecocardiografia transesofagiană este mai eficientă. Imagistica prin rezonanță magnetică în stare staționară cu proces liber și tomografia computerizată cu sincronizare cardiacă permit, de asemenea, vizualizarea valvei aortice. Unele cazuri vor rămâne echivoce în ciuda testelor radiologice. Pe imaginea parasternală pe ax lung, se poate observa o îngroșare; ocazional, se observă un punct de închidere excentric (>1,5:1) și se observă frecvent o formă de cupolă. Imaginea parasternală pe ax scurt arată orificiul eliptic (aspect de gură de pește sau minge de fotbal) în timpul *sistolei* (Fig. 15-2).

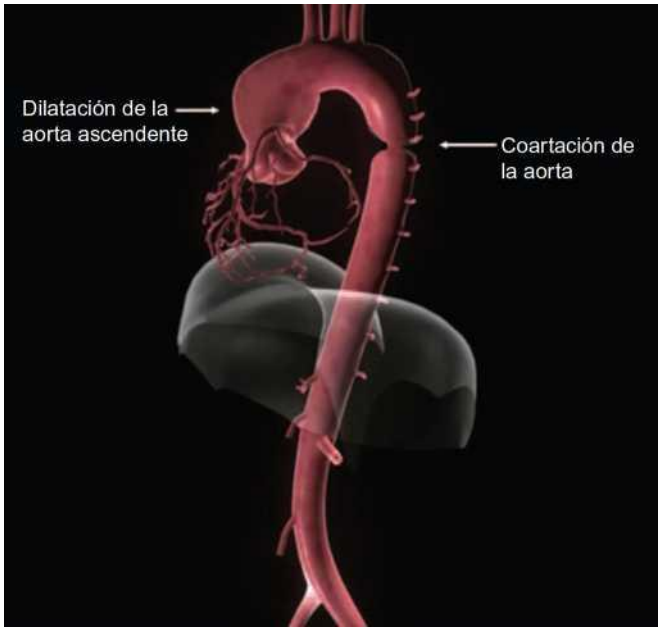


**Figura 15-1.** Prevalența valvei aortice bicuspide este de 0,5-2% în populația adultă, ceea ce o face una dintre cele două forme cele mai frecvente de cardiopatie congenitală identificată la vârsta adultă.

**Tabelul 15-1.** Asocieri cardiace, non-cardiace și de coarctație la copii și adolescenți cu valve bicuspide

| | | Morfologia valvei | | |
|---|---|---|---|---|
| | | ID-ul | DN | ÎN |
| Valvă bicuspidă izolată | 569 | 59% | 40% | 2% |
| Coarctația aortei | 295 | 89% | 11% | 1% |
| | 155 | 79% | 18% | 3% |
| Malformații ale inimii stângi | 116 | 68% | 31% | 1% |
| Defecte cardiace non-stâng | | | | |
| Toți pacienții | 1.135 | 70% | 28% | 1% |

DN, dreapta-non-coronarian; ID, stânga-dreapta; IN, stânga-non-coronarian.
De la Fernandes SM, Sanders SP, Khairy P și colab.: Morfologia valvei aortice bicuspide la copii și adolescenți. J Am Coll Cardiol 2004;44:1648-1651. Drepturi de autor Elsevier, 2004.

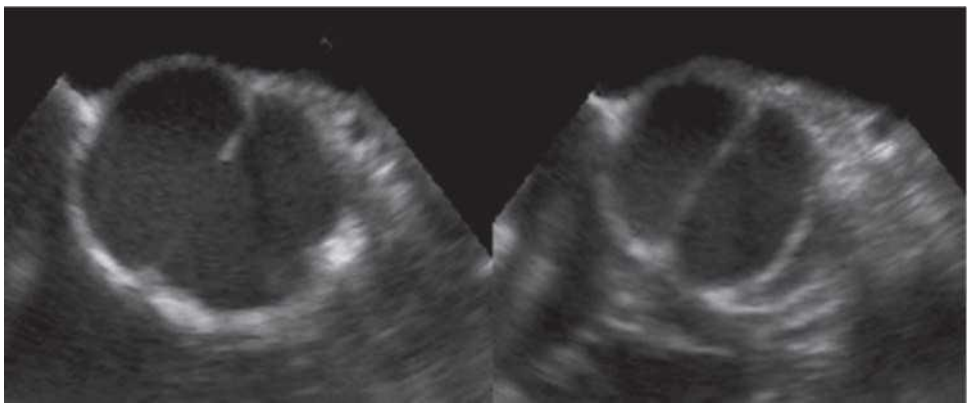

**Figura 15-2.** Valvă aortică bicuspidă. Imaginea din stânga (diastolă) prezintă două cuspide și două sinusuri. Imaginea din dreapta (sistolă) prezintă orificiul eliptic.

© 2010. Elsevier España, S.L. Reservados todos los derechos

© 2010. Elsevier España, S.L. Reservados todos los derechos

# Yo DILATARE PROGRESIVĂ AORTEI

Dilatarea progresivă a aortei proximale apare la pacienții cu valve aortice bicuspide.<sup> [11]</sup> Sinusurile Valsalva și joncțiunea sinotubulară se dilată cu o rată de +0,5 mm/an; aorta ascendentă se dilată cu +0,9 mm/an.

Dacă rădăcina aortei se dilată

În prezența unei valve aortice bicuspide, se pare că aorta proximală poate continua să se dilate, indiferent dacă stenoza sau insuficiența aortică este corectată chirurgical sau nu.<sup> [12]</sup> În aceste cazuri, aorta ascendentă poate continua să se dilate cu o rată de +0,08 mm/an. Hipertensiunea arterială crește rata de dilatare aortică în prezența unei valve bicuspide.<sup> [13]</sup> La pacienții normotensivi, rata de dilatare este de +1,25 mm/an, care crește la +2,85 mm/an la pacienții hipertensivi.

## CAZUL 1

**Anamneză**

- Bărbat în vârstă de 48 de ani, trimis pentru evaluarea bolii coronariene (CAD).
- Infarct miocardic anteroseptal anterior, din cauza căruia s-a prezentat cu angină pectorală clasa II; dispnee clasa I NYHA.
- Prezența factorilor de risc pentru boala coronariană, dislipidemie, absența hipertensiunii arteriale.
- Absența bolilor cardiovasculare sau vasculare periferice.

**Examen fizic**

- TA 150/80 mmHg, FC 60 bpm.
- Contur și volum carotidian normal.
- Hipertrofia vârfurilor cu deplasare.
- Impulsul mezoapical.
- SSE 3/6 maxim precoce la marginea sternală superioară stângă; absența suflurilor de insuficiență aortică.
- S4 .
- Pulsuri femurale normale.

**Tratament și evoluție**

- Angiografia a fost efectuată pentru a defini anatomia coronariană în vederea unei intervenții chirurgicale combinate pe rădăcina aortică (cu conservarea eventuală a valvei) și revascularizare miocardică.
- Pacientul a refuzat să se supună oricăror alte teste sau tratamente în afară de cele medicale.
- I s-au prescris medicamente antianginoase, medicamente hipolipemiante, inhibitori ai ECA și profilaxie pentru endocardită.

**Comentarii**

- Aortopatie asociată cu o valvă aortică bicuspidă cu o aortă ascendentă anevrismală.
- Nu este asociată cu sau complicată de modificări funcționale majore; prin urmare, dilatarea nu este post-stenotică.
- Absența coarctației sau disecției segmentului anevrismal.

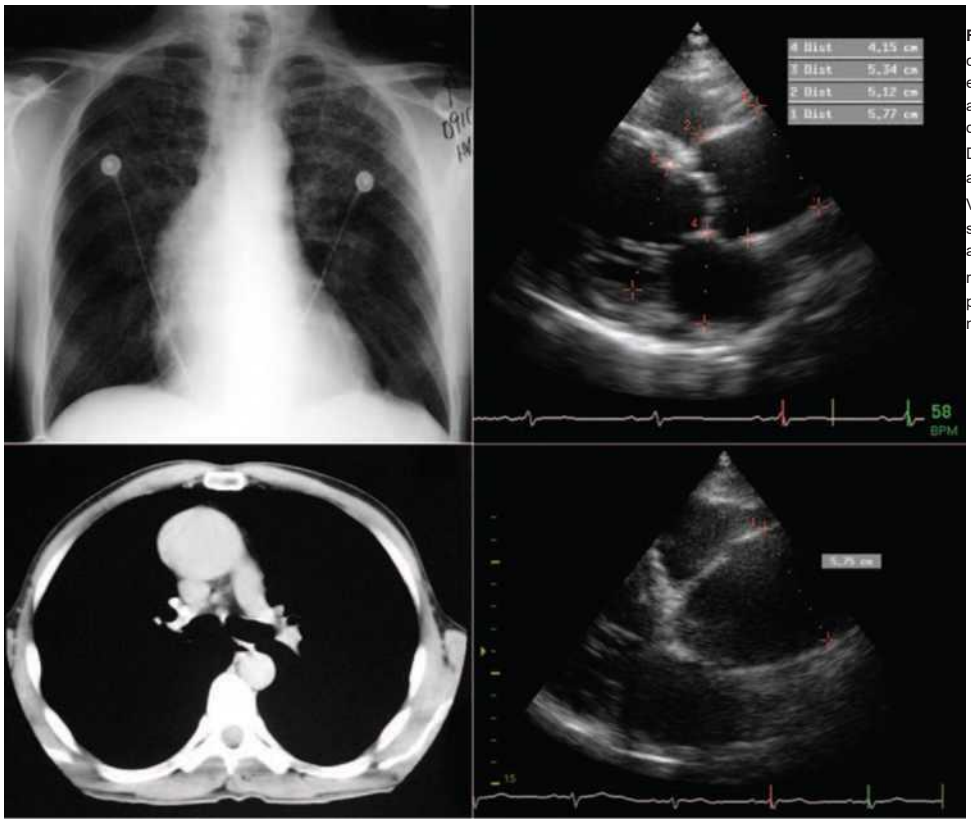


**Figura 15-3.** STÂNGA SUS . Radiografia toracică prezintă cardiomegalie ușoară. Semnul de suprapunere hilară este recunoscut: hilul drept este ascuns de aorta ascendentă mărită. Contur normal al aortei descendente. Nu se recunosc crestături costale. DREAPTA SUS . Vedere parasternală pe ax lung a aortei ascendente, care este dilatată, la fel ca și rădăcina. Valva aortică este îngroșată. STÂNGA JOS . CT cu substanță de contrast care arată dilatarea aortei ascendente, dar nu și a aortei descendente. Nu se recunoaște niciun lambou intimal. DREAPTA JOS . Vedere parasternală dreaptă a aortei ascendente, care arată din nou dilatarea aortei ascendente fără lambou.

© ELSEVIER. Fotocopiar sin autorización es un delito.

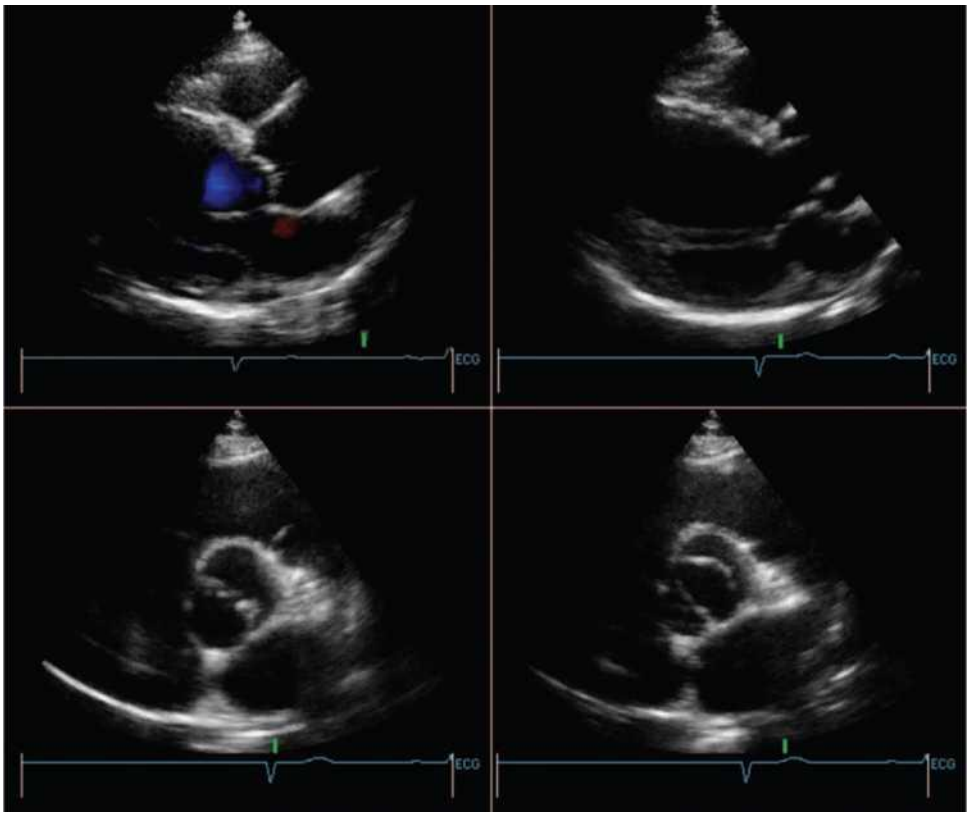


**Figura 15-4.** Ecocardiografie transtoracică. Proiecții parasternale pe ax lung ( SUPERIOR ) și pe ax scurt ( INFERIOR ) care arată că valva aortică este bicuspidă, cu un orificiu clar eliptic, fără formare de cupolă.

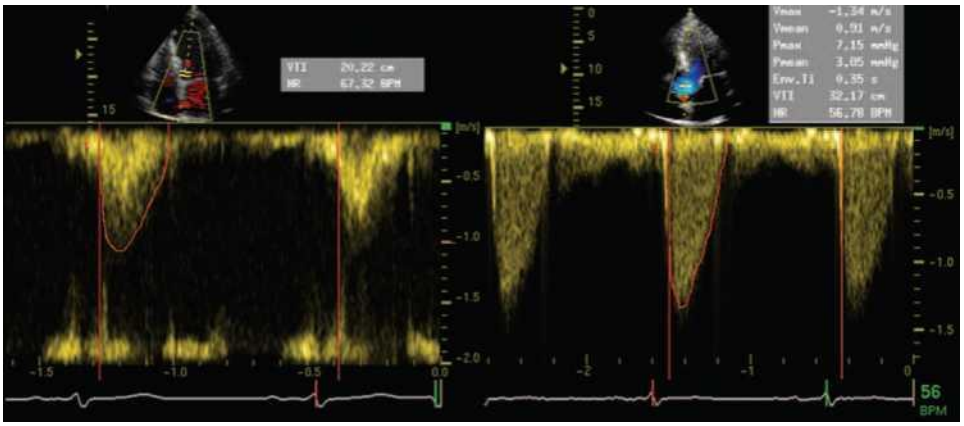


**Figura 15-5.** Valva aortică nu prezintă insuficiență, deși este îngroșată.

## CAZUL 2

**Anamneză**

- Femeie în vârstă de 55 de ani evaluată pentru un suflu cardiac.
- Fumător, hipertensiv, tratat cu inhibitori ai ECA.
- Absența durerilor toracice anterioare.
- Absența dispneei, dispneei paroxistice nocturne sau a edemului.
- Prăbușire a piciorului stâng la 300 de metri.
- Absența antecedentelor familiale de sindrom Marfan.

**Examen fizic**

- Subțire.
- TA 165/90 mmHg, FC 75 bpm.
- Pulsuri carotidiene normale, sufluri în artera carotidă stângă.
- SSE 2/6, suflu de insuficiență aortică%.
- Bacșiș normal.
- Suflu femural drept cu puls redus.
- Absența pulsurilor pedale drepte și post-biale.
- Umplutură bună pentru păr.
- Absența modificărilor ischemice acute sau cronice.

**Tratament și evoluție**

- Rădăcina aortică a fost reparată într-un mod planificat și necomplicat folosind o grefă tubulară (nu compozită).
- Valva aortică a fost lăsată pe loc deoarece funcționa bine, cu excepția unei ușoare insuficiențe; prin urmare, anticoagularea a putut fi evitată.
- Profilaxia endocarditei aortice bicuspide.

**Comentarii**

- Aortopatie legată de o valvă aortică bicuspidă cu dilatare anevrismală a aortei ascendente, complicată de o disecție cronică localizată în interiorul anevrismului.
- Absența coarctației asociate responsabilă de hipertensiune arterială.
- Momentul în care a avut loc disecția în interiorul anevrismului nu este cunoscut.

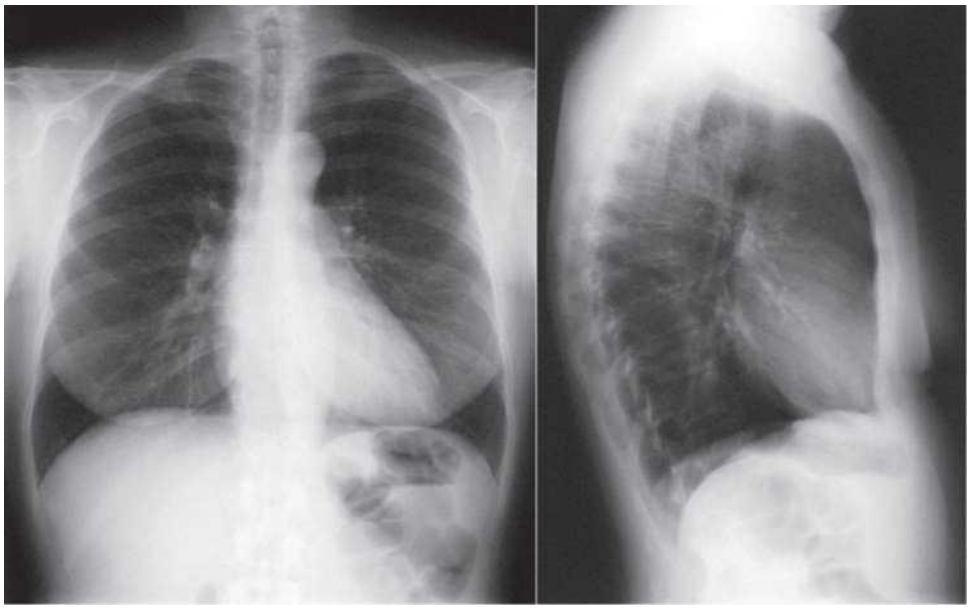

**Figura 15-6.** Radiografiile toracice arată semnul de suprapunere hilară al dilatării aortice ascendente, cu un nod aortic normal (arc distal), cardiomegalie ușoară și absența semnelor de coarctație.

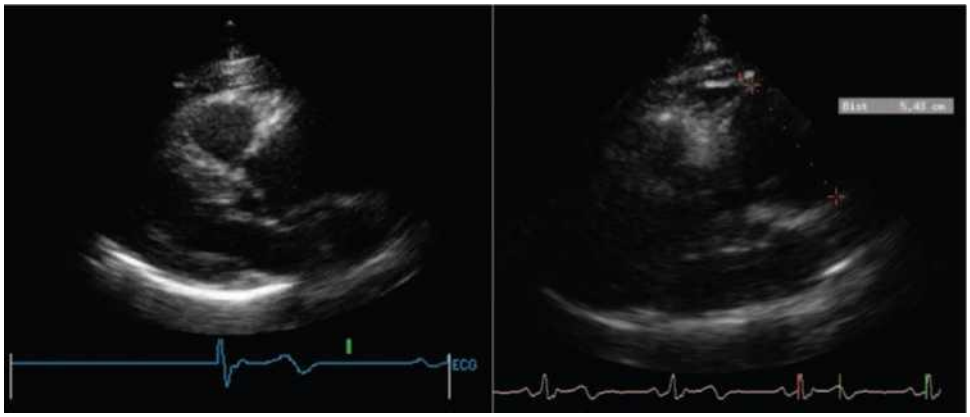


**Figura 15-7.** Ecocardiografie transtoracică, imagine parasternală pe ax lung ( STÂNGA ) și imagine pe ax înalt stâng ( DREAPTA ). Se observă o dilatare anevrismală a aortei ascendente (5,4 cm). Nu se observă alte anomalii clare la nivelul aortei. Valva aortică este îngroșată.

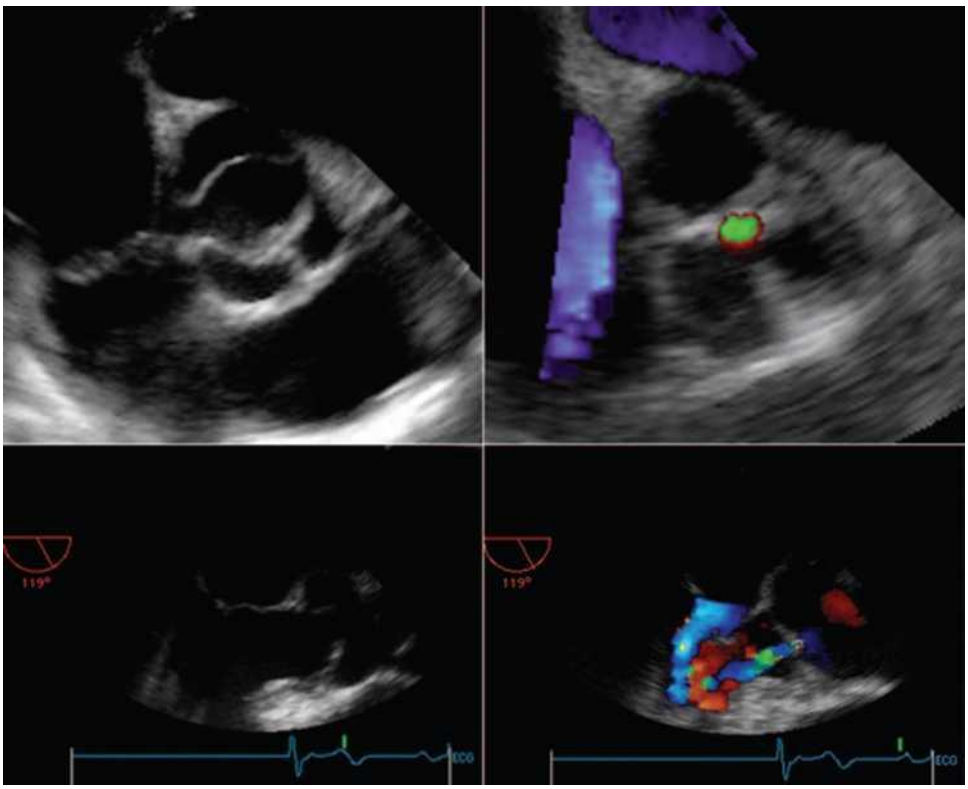


**Figura 15-8.** Ecocardiografie transesofagiană. Se recunoaște o valvă aortică bicuspidă cu rafe. Configurația sistolică a orificiului este eliptică. Se observă un mic jet central de regurgitare aortică. Valva ia o formă de cupolă în timpul sistolei.

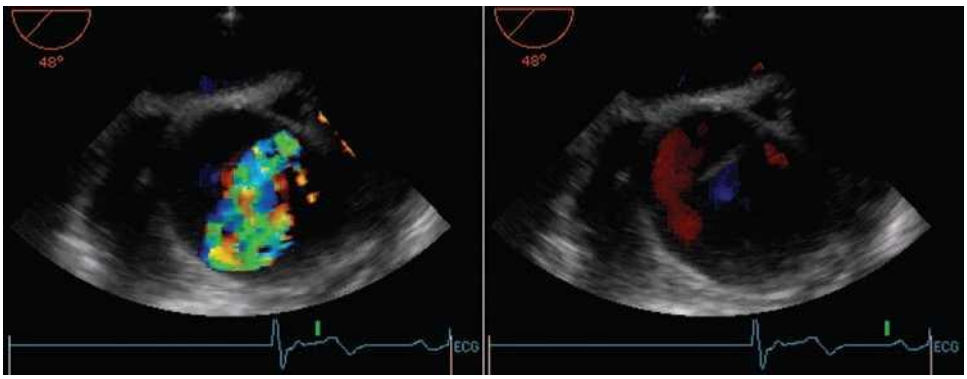


**Figura 15-9.** Ecocardiografii transesofagiene ale aortei ascendente. Aortă ascendentă dilatată cu un lambou de disecție posterior care separă fluxul. Lamboul intimal este situat doar în porțiunea ascendentă și nu se extinde până la nivelul arterei pulmonare.

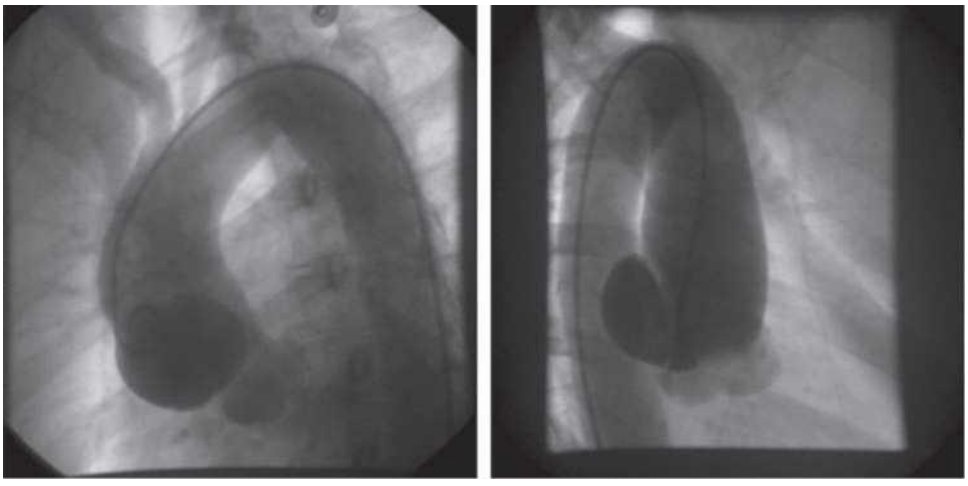

**Figura 15-10.** Aortografia arată o aortă ascendentă dilatată cu retenție de contrast în aorta ascendentă. În imaginea oblică se observă un lambou intimal. Sinusuri Valsalva normale. Fără regurgitare aortică.

## CAZUL 3

**Anamneză**

- O femeie în vârstă de 62 de ani care a suferit anterior o intervenție chirurgicală de coarctație la vârsta de 14 ani; detalii specifice nu sunt disponibile.
- Normotensivă până la vârsta de 55 de ani, când a dezvoltat hipertensiune arterială ușoară controlată cu un inhibitor al ECA și considerată esențială.
- Valvă aortică bicuspidă cunoscută cu insuficiență ușoară.

**Tratament**

- Monitorizarea medicală a tensiunii arteriale.
- Profilaxia endocarditei (datorată coarctației și valvei aortice).

**Comentarii**

- Coarctație reziduală mică a aortei descendente proximale.

**Figura 15-11.** Radiografie toracică care prezintă o inimă de dimensiuni normale, contur aortic normal și absența crestăturilor costale.

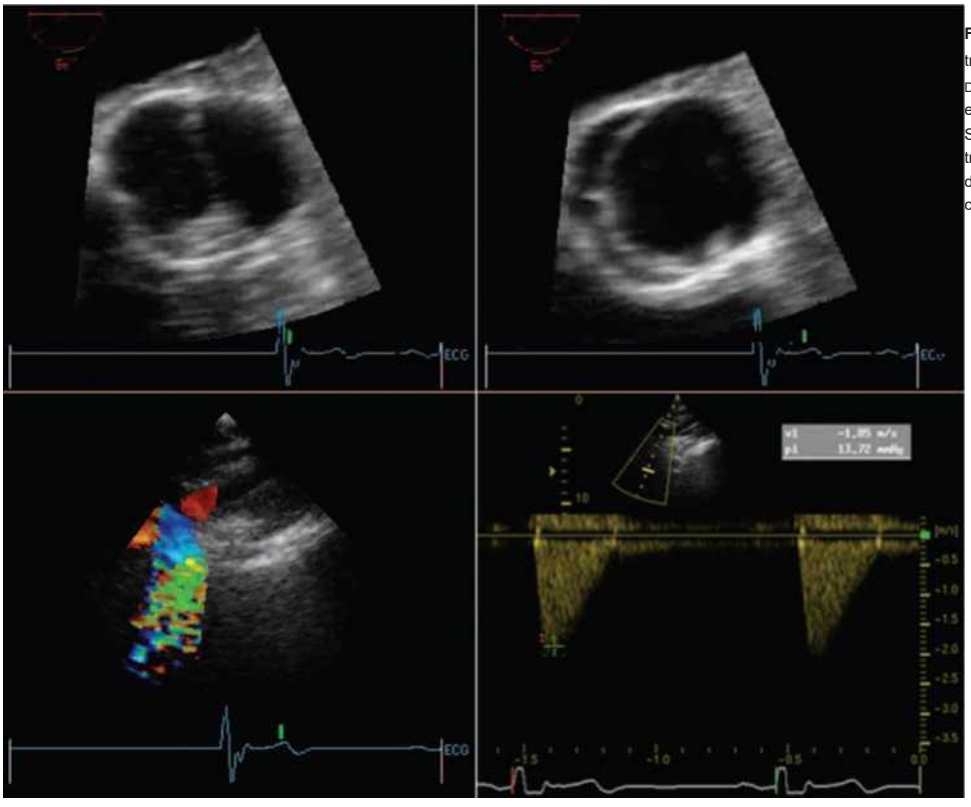

**Figura 15-12.** SUS . Vederi ecocardiografice transesofagiene mărite în diastolă ( STÂNGA ) și sistolă ( DREAPTA ) ale valvei aortice, care prezintă un orificiu eliptic în diagnosticul sistolic al unei valve bicuspide. STÂNGA JOS . Cartografierea fluxului Doppler color transtoracic suprasternal arată turbulențe în aorta descendentă proximală. DREAPTA JOS . Dopplerul continuu detectează un gradient rezidual foarte mic.

© ELSEVIER. Fotocopiar sin autorización es un delito.

## CAZUL 4

**Anamneză**

- Un bărbat în vârstă de 62 de ani a consultat medicul de familie pentru dureri toracice atipice.
- Ecocardiografia a evidențiat o rădăcină aortică dilatată.
- Fumător; hipertensiv.
- Absența bolilor vasculare periferice, a bolilor cardiovasculare, a anginei pectorale sau a simptomelor de insuficiență cardiacă congestivă.

**Examen fizic**

- TA 145/88 mmHg (enalapril, 20 mg la fiecare 12 ore).
- Faza ascendentă a înregistrării carotidiene normale, precum și conturul și volumul.
- Pulsuri periferice normale.
- SSE 1/6; absența suflurilor de insuficiență aortică.

**Tratament și evoluție**

- Repararea chirurgicală a fost aleasă din cauza prezenței unui anevrism la nivelul aortei ascendente.
- Deoarece valva aortică funcționa defectuos, a fost înlocuită.
- Histologia a evidențiat necroză focală a peretelui mediu aortic.
- Angiografia coronariană a fost normală.
- O procedură de grefă compozită Bentall a fost efectuată fără complicații (valvă aortică mecanică și tub dacron).
- A fost externat după 5 zile cu tratament anticoagulant.
- Profilaxia endocarditei prin înlocuirea valvei aortice.

**Comentarii**

- Aortopatia a fost mai semnificativă decât tulburarea funcțională datorată malformației valvei aortice, ceea ce servește ca o reamintire a faptului că valva aortică bicuspidă trebuie recunoscută și asocierile acesteia trebuie evaluate.

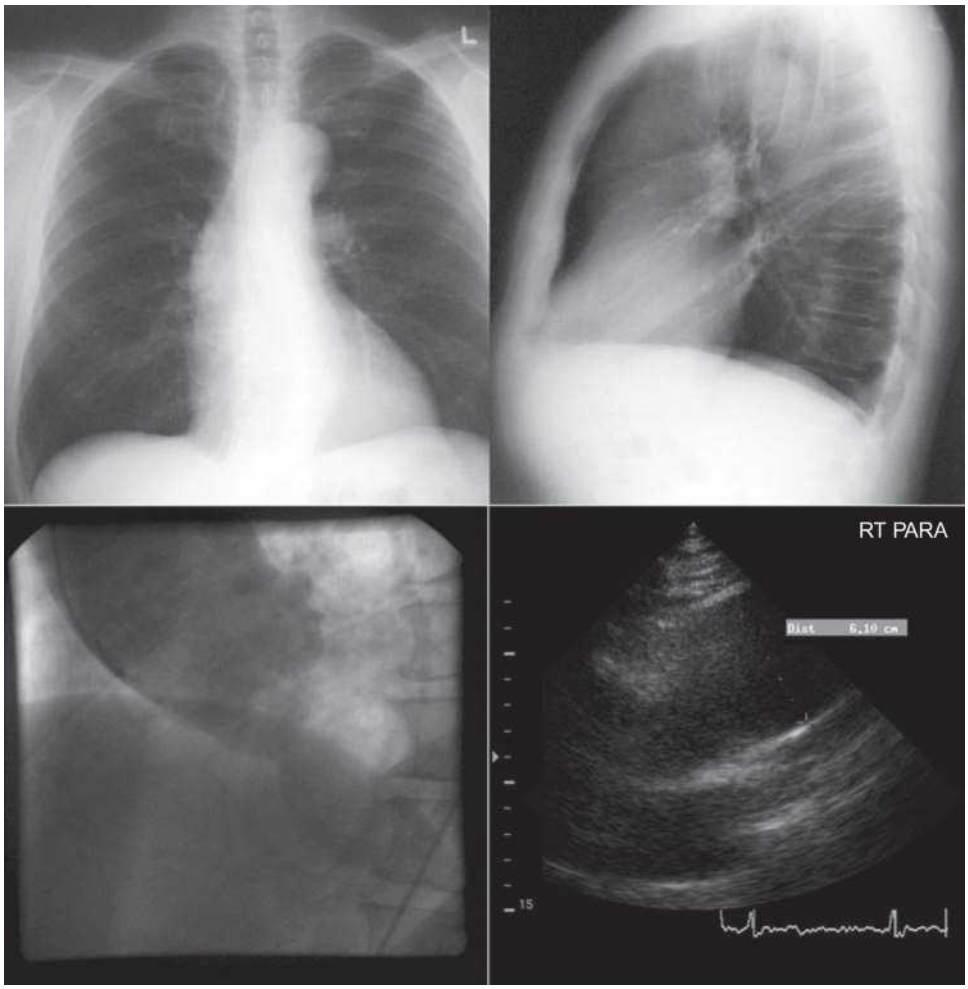


**Figura 15-13.** SUS . Radiografiile toracice arată semnul de suprapunere hilară al dilatării aortei ascendente, tortuozitatea aortei descendente și absența crestăturilor costale. STÂNGA JOS . Aortografia arată o aortă ascendentă și o rădăcină dilatate cu ștergerea joncțiunii sinotubulare. Regurgitarea aortică ușoară și deplasarea spre dreapta a peretelui lateral al rădăcinii aortice sunt responsabile pentru semnul de suprapunere. DREAPTA JOS . Imagine parasternală dreaptă a aortei ascendente, evidențiind din nou deplasarea spre dreapta a aortei ascendente mărite.

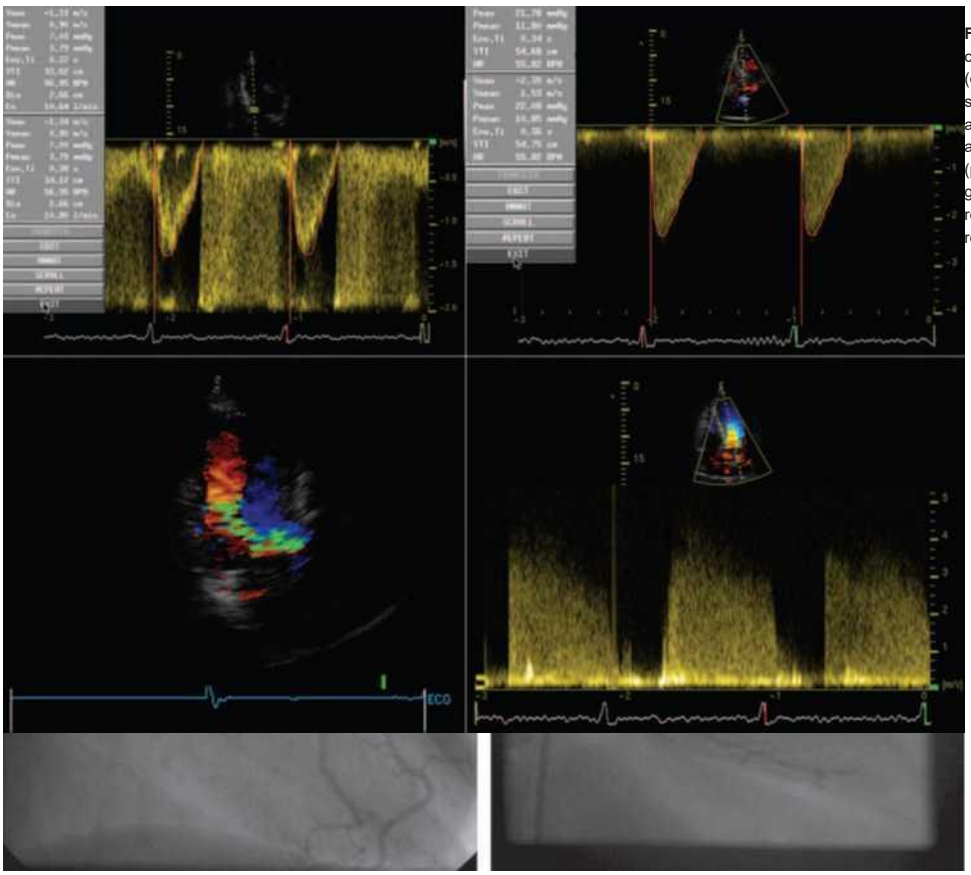

**Figura 15-14.** Hemodinamica valvei aortice bicuspide: creștere moderată a volumului-bătaie total înainte (datorită regurgitării aortice), fără un gradient semnificativ de-a lungul valvei aortice și cu regurgitație aortică moderată la imagistica Doppler. Dilatarea aortei ascendente nu este asociată cu stenoza aortică severă (post-stenotică) și este localizată mai degrabă decât generalizată, așa cum se întâmplă adesea în regurgitația aortică severă. Prin urmare, nu există o relație clară între mărirea aortei și boala valvulară.

**Figura 15-15.** Angiografie coronariană dreaptă și stângă normală.

CASO 5

**Anamneză**

- Bărbat în vârstă de 62 de ani, cu angină pectorală clasa III CCS, sub tratament farmacologic.
- Factori de risc pentru boala coronariană: hipertensiune arterială, fumător pe tot parcursul vieții.
- Absența bolilor vasculare periferice sau cardiovasculare.
- Prima încercare de a efectua o angiografie coronariană a eșuat din cauza incapacității de a introduce firele de la artera femurală la arc.

**Examen fizic**

- Tensiunea arterială 165/80 mmHg la ambele brațe.
- Pantă ascendentă și contur carotidian normal, volum crescut.
- SSE 2/6, vârf precoce; absența suflului de insuficiență aortică.
- Bacșiș normal.
- Pulsuri femurale normale, fără sufluri.

**Comentarii**

- Coarctație ușoară (gradient de 10 mmHg) a aortei asociată cu o valvă aortică bicuspidă, care explică o mică parte a hipertensiunii arteriale.

© ELSEVIER. Fotocopiar sin autorización es un delito.

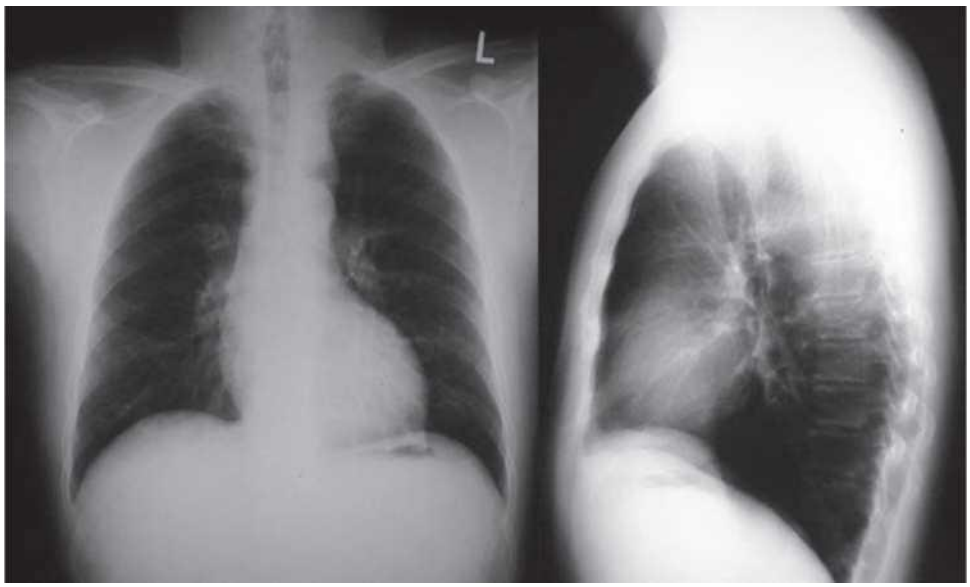


**Figura 15-16.** Radiografia toracică arată o inimă de dimensiuni normale și un contur aortic normal. Nu există crestături costale.

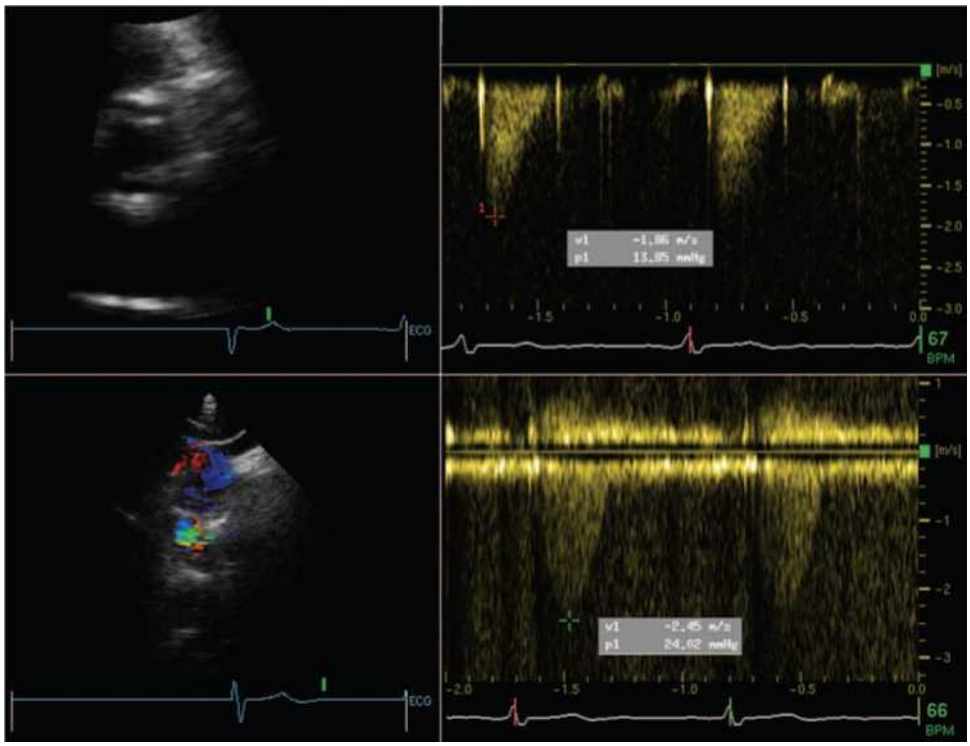


**Figura 15-17.** Ecocardiografie transtoracică. SUPERIOARĂ . Valvă aortică bicuspidă fără gradient semnificativ. INFERIOARĂ . Vederi suprasternale ale aortei descendente proximale. Se observă turbulență cu un gradient instantaneu maxim de 24 mmHg. Flux turbulent în aorta descendentă proximală, care este slab recunoscut din cauza artefactelor.

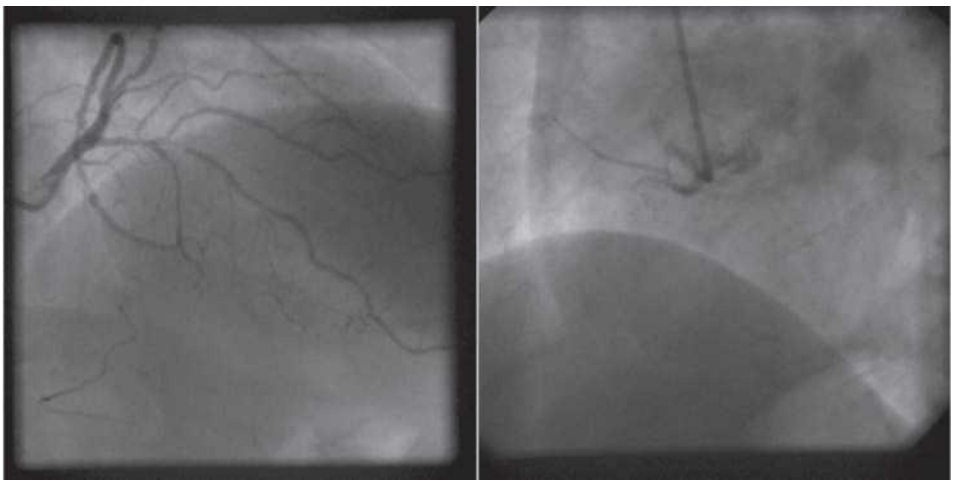

**Figura 15-18.** Angiografia coronariană arată o boală severă în artera coronară descendentă anterioară stângă proximală și ocluzia arterei coronare drepte.

**Figura 15-19.** Ventriculografie și aortografie cu substanță de contrast care prezintă alungire și angulare anormală a aortei ascendente cu stenoză ușoară a aortei descendente proximale în imaginea din dreapta sus. Gradientul dintre vârfuri în timpul cateterizării este de 19 mmHg, iar gradientul mediu este de 10 mmHg, ceea ce este în concordanță cu aspectul aortografic și cu constatările studiului Doppler.

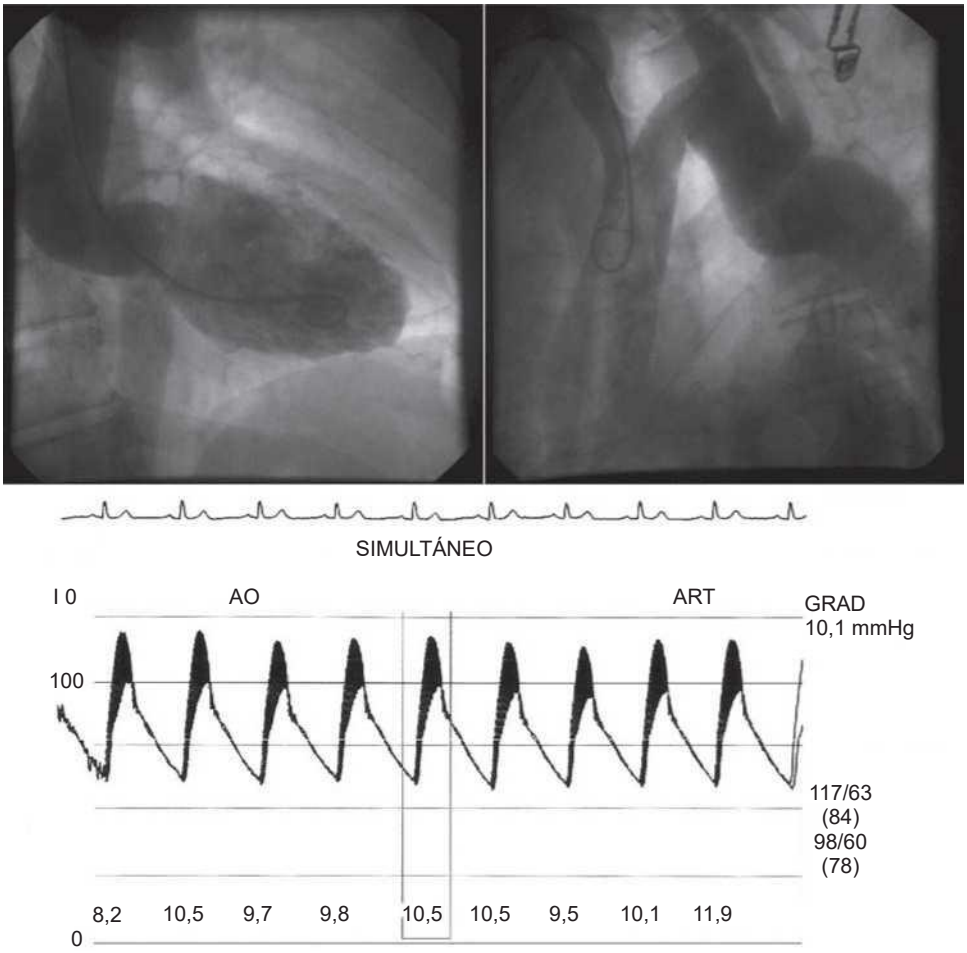


© ELSEVIER. Fotocopiar sin autorización es un delito.

## Literatură


1. Cripe L, Andelfinger G, Martin LJ, et al: Valva aortică bicuspidă este ereditară. J Am Coll Cardiol 2004;44:138-143.
2. Roberts WC, Ko JM: Frecvența pe decenii a valvelor aortice unicuspide, bicuspide și tricuspide la adulții cu înlocuire valvulară aortică izolată pentru stenoză aortică, cu sau fără regurgitare aortică asociată. Circulation 2005;111:920-925.
3. Lindsay J Jr: Coarctația aortei, valva aortică bicuspidă și peretele aortic ascendent anormal. Am J Cardiol 1988;61:182-184.
4. Hagan PG, Nienaber CA, Isselbacher EM și colab.: Registrul Internațional de Disecție Acută de Aortă (IRAD): noi perspective asupra unei boli vechi. JAMA 2000;283:897-903.
5. Immer FF, Bansi AG, Immer-Bansi AS și colab.: Disecția aortică în sarcină: analiza factorilor de risc și a prognosticului. Ann Thorac Surg 2003;76:309-314.
6. Oliver JM, Gallego P, Gonzalez A și colab.: Factori de risc pentru complicații aortice la adulți cu coarctație de aortă. J Am Coll Cardiol 2004;44:1641-1647.
7. McKusick VA: Asocierea dintre valva aortică bicuspidă congenitală și necroza medială chistică Erdheim. Lancet 1972;1:1026-1027.
8. Grotenhuis HB, Ottenkamp J, Westenberg JJ și colab.: Elasticitatea aortică redusă și dilatarea sunt asociate cu regurgitarea aortică și hipertrofia ventriculară stângă la pacienții cu valvă aortică bicuspidă nonstenotică. J Am Coll Cardiol 2007;49:1660-1665.
9. Nistri S, Sorbo MD, Marin M, și alții: Dilatarea rădăcinii aortice la bărbații tineri cu valve aortice bicuspide funcționale normal. Heart 1999;82:19-22.
10. Fernandes SM, Sanders SP, Khairy P și colab.: Morfologia valvei aortice bicuspide la copii și adolescenți. J Am Coll Cardiol 2004;44:1648-1651.
11. Ferencik M, Pape LA: Modificări ale dimensiunii aortei ascendente și ale funcției valvei aortice în timp la pacienții cu valve aortice bicuspide congenitale. Am J Cardiol 2003;92:43-46.
12. Yasuda H, Nakatani S, Stugaard M și colab.: Eșecul prevenirii dilatării progresive a aortei ascendente prin înlocuirea valvei aortice la pacienții cu valvă aortică bicuspidă: comparație cu valva aortică tricuspidă. Circulation 2003;108(Supl. 1):II291-II294.
13. Kuralay E, Demirkilic U, Ozal E, et al: Abordare chirurgicală a aortei ascendente în valva aortică bicuspidă. J Card Surg 2003;18:173-180.

CAPÍTULO 16

# Coarctația și atrezia aortei

## PUNCTE CHEIE

- Coarctația este o îngustare congenitală a aortei și reprezintă aproximativ 5% din defectele cardiace congenitale.
- Coarctația este adesea asociată cu alte malformații cardiovasculare congenitale.
- Tipurile sunt descrise la sugari și la adulți.
- Acestea sunt adesea complicate de hipertensiune arterială, accident vascular cerebral, insuficiență cardiacă congestivă și disecție de aortă.
- Caracteristicile morfologice ale coarctației sunt ușor de recunoscut prin transector gastroesofagian (ETE), CT, RMN și aortografie; modificările fiziologice sunt detectate prin ecocardiografie, RMN și cateterism cardiac.
- Tratamentul convențional pentru coarctația severă este intervenția chirurgicală.
- Rolul tehnicilor intervenționale variază în funcție de centru.
- Utilitatea angioplastiei și a endoprotezelor se schimbă.

Coarctația este o îngustare congenitală a aortei, variind ca localizare și severitate în funcție de lungimea (gradientul) acesteia și este adesea asociată cu leziuni cardiovasculare. Coarctația reprezintă aproximativ 5 % din toate defectele cardiace congenitale. Jumătate din toate cazurile de coarctație apar fără afectare cardiacă asociată (coarctație simplă), în timp ce cealaltă jumătate sunt asociate cu o malformație cardiacă (coarctație complexă).

*Atrezia* aortică este întreruperea aortei, caracterizată printr-o discontinuitate anatomică și luminală completă. Întreruperea aortică poate lua mai multe modele. Cea mai frecventă este întreruperea aortei descendente proximale, deși arcul aortic și aorta abdominală și ascendentă pot fi, de asemenea, întrerupte. Întreruperea în fiecare dintre aceste localizări are propriile caracteristici clinice specifice și, uneori, propria clasificare și asocieri. De exemplu, întreruperea arcului aortic poate apărea distal de artera subclaviculară stângă (tipul A), între artera subclaviculară și artera carotidă comună stângă (tipul B) sau între artera brahiocefalică și artera carotidă comună stângă (tipul C). Întreruperea arcului aortic este adesea asociată cu malformații cardiace (cea mai frecventă fiind o valvă aortică bicuspidă) și alte malformații vasculare.<sup> 1</sup>

Termenul *de pseudocoarctație* este folosit pentru a indica o pliere, răsucire sau angulare a aortei care determină o proiecție pană-panală, originară din curbura internă și asemănătoare cu îngustarea coarctației, dar care nu determină un gradient și se datorează doar alungirii excesive a aortei (fig. 16-1 și 16-2).

© 2010. Elsevier España, S.L. Reservados todos los derechos

## ETIOLOGIA COARCTĂȚIEI AORTEI

Etiologia coarctației de aortă este necunoscută. Teoria ductală propune că țesutul ductal contractil se extinde în aorta periductală și că atunci când canalul arterial se contractă, țesutul ductal se contractă și el, provocând stenoză. Această teorie se bazează pe o migrare anormală a celulelor ductale, fapt confirmat de asocierea temporală dintre dezvoltarea coarctației și închiderea canalului arterial. Cu toate acestea, această teorie nu poate explica cazurile de coarctație abdominală. Teoria fluxului propune că leziunile obstructive severe din inima stângă reduc fluxul în aortă, ducând la hipoplazie cu îngustare.

## TIPURI DE RESTRICȚII AORTEI ȘI MALFORMAȚII ASOCIATE

Varianta clasică a coarctației de aortă este o îngustare bruscă care apare ca o indentație situată la capătul aortic al canalului arterial (înainte, după).

© 2010. Elsevier España, S.L. Reservados todos los derechos

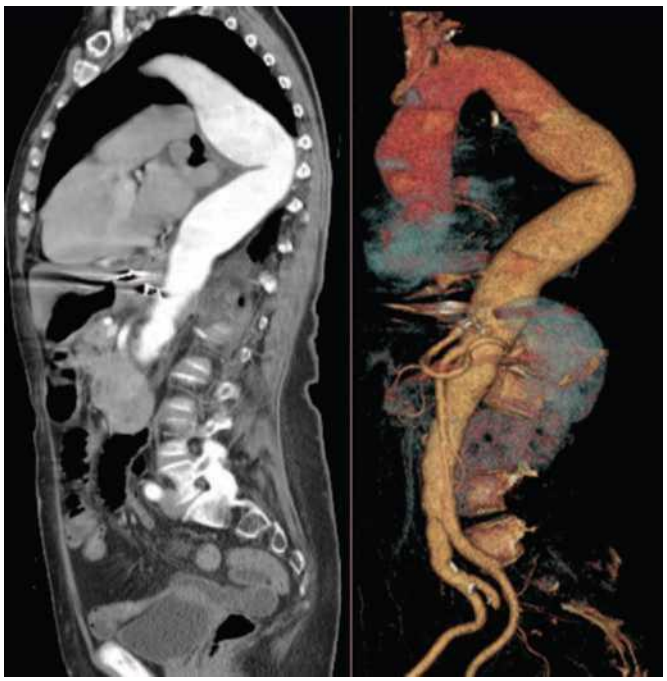

**Figura 16-1.** TC con contraste. IZQUIERDA. Proyección sagital. DERECHA. Reconstrucción tridimensional (3D). La aorta es aneurismática en el segmento ascendente y está elongada, por lo que se ha desplegado y dado lugar a un segmento retorcido, que en las imágenes en dos dimensiones (2D) sugiere una coartación; sin embargo, no se produce gradiente y el origen de la lesión es el aneurisma, no una coartación congénita.

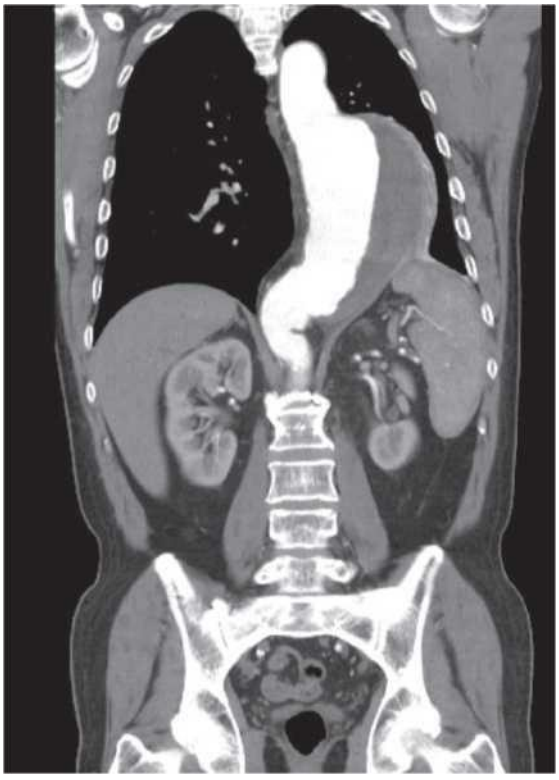

**Figura 16-2.** TC con contraste que muestra un aneurisma de la aorta torácica (con un gran volumen de trombo mural) y elongación y plegamiento de la aorta en la zona diafragmática con una prolongación en la curvatura interna a causa de la elongación de la aorta (seudocoartación).

(sau chiar la nivelul său). La sugari, coarctația este preductală sau juxtaductală, în timp ce la adulți este postductală. Dilatarea post-stenotică este tipică, apărând ca și cum un raft de dulap s-ar extinde posterior și lateral în lumenul aortic. Au fost descrise forme atipice, cu stenoze mai lungi și în locații neobișnuite (arc, arc aortic ascendent, aortă abdominală).

Leziunile intracardiace asociate includ valvele aortice bicuspide, defectele septale ventriculare (VSD), defectele valvei mitrale, leziunile obstructive în jumătatea stângă a inimii și multe alte leziuni. Leziunile extracardiace (vasculare) includ ductul arterial permeabil, anevrismele de tip „căpșună" ale arterelor intracraniene și malformațiile vaselor brahiocefalice.

Valvele aortice bicuspide sunt cea mai frecventă afecțiune asociată și sunt descrise la 50-80% dintre sugarii cu coarctație de aortă. Prezența unei valve aortice bicuspide și vârsta înaintată sunt factori de risc mai importanți pentru dezvoltarea complicațiilor peretelui aortic decât severitatea hemodinamică sau antecedentele de reparare chirurgicală sau angioplastică.<sup> [2] </sup> Defectele septale ventriculare (DVS) sunt de obicei perimembranoase și extinse, cu aliniere infundibulară posterioară și tendința de a provoca obstrucție a tractului de ejecție al ventriculului stâng. Malformațiile valvei mitrale includ stenoza, valva umbrelă și stenoza supravalvulară. Canalul arterial permeabil este cea mai frecventă malformație vasculară asociată, iar prezența sa este foarte importantă. Anevrismele de tip căpșună ale arterelor intracraniene sunt frecvente.

Cei mai importanți factori determinanți ai procesului fiziopatologic sunt severitatea coarctației, relația dintre aceasta și canalul arterial, natura acută sau cronică a leziunii și malformațiile cardiace asociate.

În forma infantilă de coarctație (preductală sau juxtaductală), canalul arterial livrează sânge desaturat extremităților inferioare, producând cianoză diferențială, dar menține fluxul sanguin către jumătatea inferioară a corpului. Închiderea spontană a canalului arterial duce la ischemie a rinichilor și a părții inferioare a corpului, rezultând șoc ductal. Viața pacientului poate fi salvată prin perfuzarea de prostaglandină E1 pentru redeschiderea canalului. Administrarea suplimentară de oxigen poate închide canalul și, prin urmare, este contraindicată. Disfuncția cardiacă asociată și malformațiile pot complica hemodinamica; tulburările de postsarcină secundare hipertensiunii arteriale pot provoca edem pulmonar cu insuficiență cardiacă, iar disfuncția diastolică a ventriculului stâng se poate dezvolta din cauza hipertrofiei ventriculare stângi (HVS) sau a fibroelastozei endocardice secundare.

În forma adultă (tipul postductal), fluxul sanguin către extremitățile inferioare este redus în funcție de severitatea coarctației și de gradul de formare a colateralelor. Ca și în forma infantilă, disfuncția cardiacă și malformațiile asociate pot complica hemodinamica (nepotrivirea postsarcinii din cauza hipertensiunii arteriale și disfuncția diastolică din cauza hipertrofiei ventriculare stângi). Eliminarea gradientului de coarctație nu ameliorează întotdeauna hipertensiunea arterială, deoarece malformațiile vasculare intrinseci persistă.

Tabloul clinic al coarctației de aortă depinde de vârstă, tip (infantil sau adult), severitate și malformații cardiace asociate. În forma infantilă, majoritatea cazurilor sunt asimptomatice din cauza insuficienței cardiace . Unele se prezintă ca afecțiuni critice cu șoc ductal, iar pacientul suferă de insuficiență cardiacă acută și acidoză.

Mulți copii mai mari, adolescenți și adulți tineri sunt asimptomatici și consultă pacientul pentru hipertensiune arterială sau sufluri sau, în unele cazuri, pentru detectarea întâmplătoare a unor anomalii la radiografia toracică sau ecocardiografia.

## Prognosticul coarctației de aortă

Optzeci la sută dintre pacienții netratați mor până la vârsta de 50 de ani. Decesele sunt cauzate de accident vascular cerebral (adesea hemoragic; decesul poate fi legat de anevrisme asociate de tip „căpșună"), disecție aortică (datorată hipertensiunii arteriale, cu sau fără dilatarea asociată a aortei ascendente), insuficiență cardiacă congestivă (datorată hipertensiunii arteriale cu sau fără leziuni asociate ale unei valve aortice bicuspide, cum ar fi stenoza și insuficiența aortică) și boală coronariană (accelerată de hipertensiune arterială).

## Yo CONSTATĂRI DIAGNOSTIC FIZICE ALE COARCTAȚIEI DE AORTĂ

- Șoc în cazuri severe la sugari.

- Cianoză diferențială la cazurile infantile și cianoză diferențială cu clubbing la supraviețuitorii pe termen lung cu forma infantilă.
- Pulsuri femurale și pedale reduse sau absente și întârziate cu pulsuri puternice la nivelul extremităților superioare.
- Cianoza la nivelul brațului drept sugerează o malformație asociată a vaselor arcului, cum ar fi o arteră subclaviculară dreaptă cu originea distală față de locul coarctației.
- Suflul sistolic de ejecție datorat coarctației poate fi auscultat anterior și, de asemenea, posterior, la nivelul vârfului scapulei stângi.
- Suflurile holosistolice se întâlnesc adesea în disfuncțiile ventriculare intervenționale asociate.
- Un suflu continuu poate fi legat de o coarctație îngustă sau de prezența unor colaterale mari (care pot produce, de asemenea, un suflu susținut).
- Alterările asociate cu malformațiile cardiace și complicațiile acestora.

## Formarea vaselor colaterale

Vasele colaterale se formează pe termen lung. Absența lor la sugari - contribuie la o toleranță slabă la tulburările hemodinamice cauzate de coarctație. Vasele colaterale se formează pentru a furniza sânge aortei descendente și teritoriului său de distribuție vasculară. Principalele paturi vasculare colaterale includ colateralele subclaviculare (arterele toracice interne și subscapulare transversale), arterele intercostale, arterele vertebrale și arterele spinale anterioare. Vasele colaterale pot deveni foarte mari și sinuoase, chiar anevrismale și pot produce un suflu audibil. Vasele colaterale intercostale provoacă adesea crestături datorită naturii lor sinuoase și pentru că erodează osul adiacent, ducând la scleroză reactivă. Colateralele intercostale sunt recunoscute posterior, urmând marginea inferioară a coastelor a cincea până la a opta.

## Yo STUDIU RADIOLOGIC A COARCTAȚIEI AORTEI

Examenul fizic și situația clinică indică prezența unei coarctații, dar în cele din urmă este necesar să se demonstreze leziunea anatomică și impactul hemodinamic al acesteia și să se evalueze dacă există...

**Tabelul 16-1.** Constatări electrocardiografice și radiografie toracică ale coarctației de aortă

| Constatări electrocardiografice; | constatări radiografie toracică |
|---|---|
| Constatări cardiace | |
| Las arritmias son infrecuentes<br>En lactantes<br>Es frecuente encontrar HVD y DDE<br>La HVI con sobrecarga es poco frecuente en la coartación simple y sugiere una estenosis aórtica simultánea<br>En niños mayores y adultos<br>Es rara la HVI<br>La HVD sugiere una CIV o hipertensión pulmonar | Cardiomegalia este aproape întotdeauna prezentă la sugari<br>La adulți, dimensiunea inimii poate fi normală sau mărită. Constatări aortice<br>Nu se observă la sugari, dar se observă la adulți și copii mai mari.<br>Semnul „3" de pe radiografia toracică frontală sugerează o coarctație și se datorează dilatării aortei (și a arterei subclaviculare stângi) pre-coarctației, localizării îngustării și dilatării aortei post-stenotice.<br>Alte constatări vasculare<br>Prezența crestăturilor în coastele a cincea până la a opta apare la o treime dintre copiii mai mari și adulții cu coarctație postductală.<br>Constatări pulmonare<br>Semnele de insuficiență cardiacă pot fi recunoscute. |

VSD, defect septal ventricular; DDE, deviație axului drept; HVD, hipertrofie ventriculară dreaptă; HVS, hipertrofie ventriculară stângă.

complicații sau asocieri. Nu există un singur test care să evalueze în mod fiabil toate aceste informații; prin urmare, este important să le cunoaștem pe toate. Tabelul 16-1 prezintă un rezumat al constatărilor electrocardiografice și radiografice toracice în cazul coarctației de aortă. Deși radiografia poate sugera o coarctație, aceasta nu este un test suficient sau fiabil pentru a diagnostica această afecțiune sau asocierile acesteia (Fig. 16-3 până la 16-9).

## Ecocardiografie pentru coarctația aortei

Ecocardiografia transtoracică (ETT) detectează, localizează și caracterizează hemodinamic frecvent coarctația de aortă și malformațiile cardiace asociate. Dimensiunile corporale mai mici ale sugarilor și copiilor, precum și regularitatea diagnosticului în această populație, fac ca ecocardiografia să fie extrem de precisă în acest grup pediatric. Ecocardiografia are mai puțin succes la copiii mai mari și la adulți, care au corpuri mai mari și suferă adesea de obezitate sau boli pulmonare și la care incidența coarctației este mai mică, ceea ce reduce și familiaritatea cu diagnosticul. Cea mai utilă proiecție este vederea suprasternală. Un aspect al imagisticii suprasternale 2D care face dificilă recunoașterea întreruperii aortei descendente proximale este faptul că proiecția, care este în mod normal oblică, provine de pe o parte a aortei în porțiunea proximală sau medio-descendentă. Aceasta înseamnă că aorta normală și aorta cu coarctație sau întrerupere completă par identice și în niciuna nu există un jet clar de accelerare a fluxului sanguin care să poată fi vizualizat sau înregistrat. Doar unele cazuri de întrerupere aortică sunt asociate cu un segment proximal evident anomal, care poate fi recunoscut la ecocardiografia transtoracică (TTE) [1]

© ELSEVIER. Fotocopiar sin autorización es un delito.

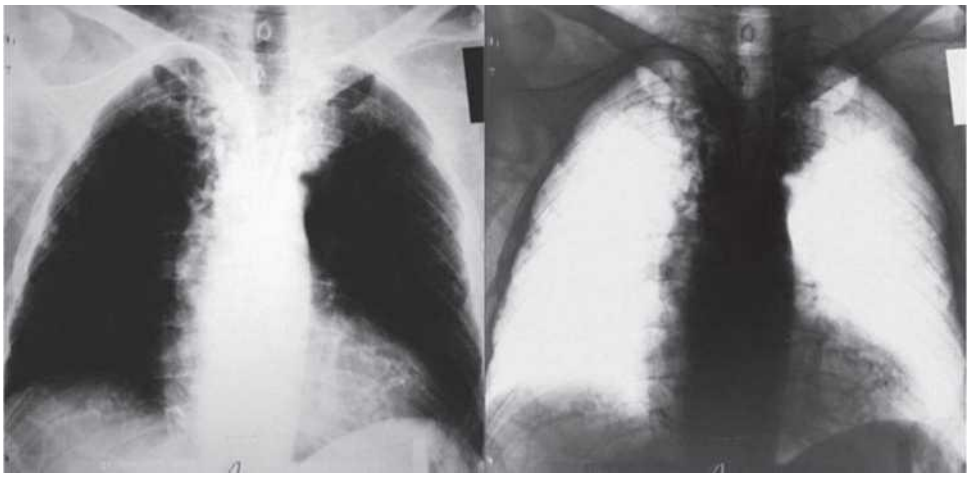

**Figura 16-3.** Radiografii toracice anteroposteriori (suprapenetrante și cu contrast ridicat pentru a evidenția mai bine conturul aortei; imaginea din dreapta este inversată în alb-negru). Sunt evidente adâncitura coarctației, segmentul dilatat anterior acesteia și artera subclaviculară stângă.

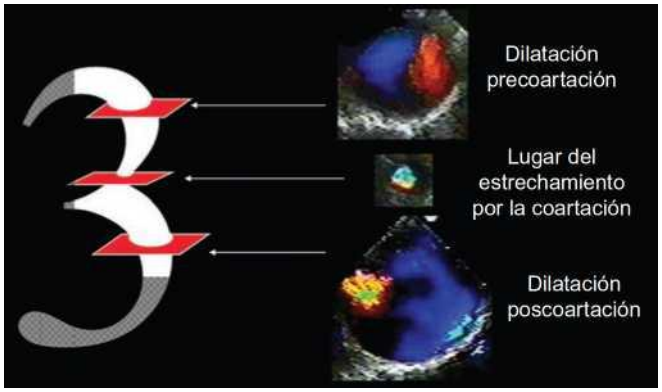


**Figura 16-4.** Studiile transector-embolic ale aortei arată baza semnului 3. Observați, de asemenea, jetul îngust, de mare viteză, generat la coarctație și care radiază în aorta descendentă.

**Figura 16-5.** Radiografii toracice anteroposteriori la un pacient cu coarctație. STÂNGA : Imagine convențională. DREAPTA : Alb-negru inversat. Este evidentă o crestătură costală extinsă. Tortuozitatea arterelor subcostale colateralizate și mărite a dus la zone rotunjite de eroziune, cu scleroză reactivă tipică la marginile acestora.

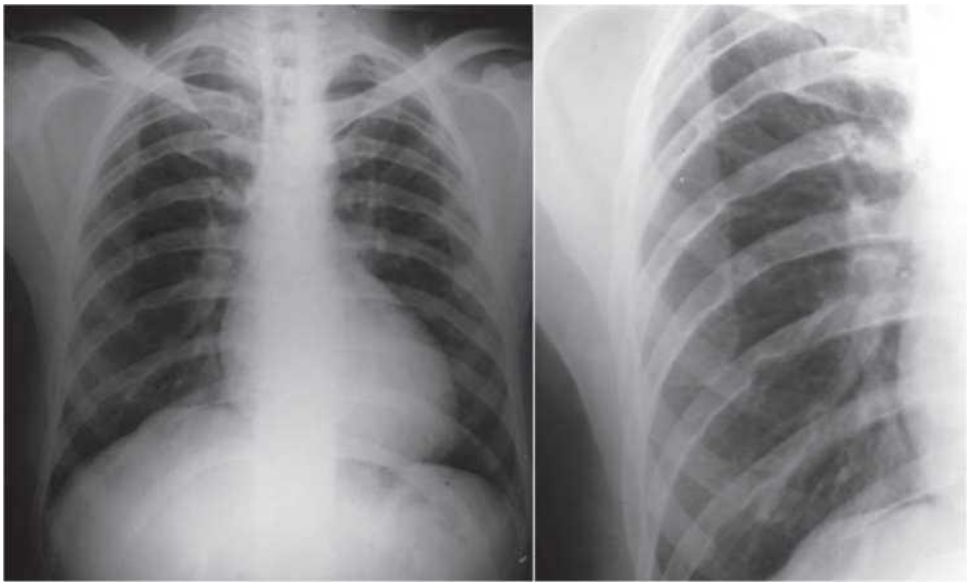

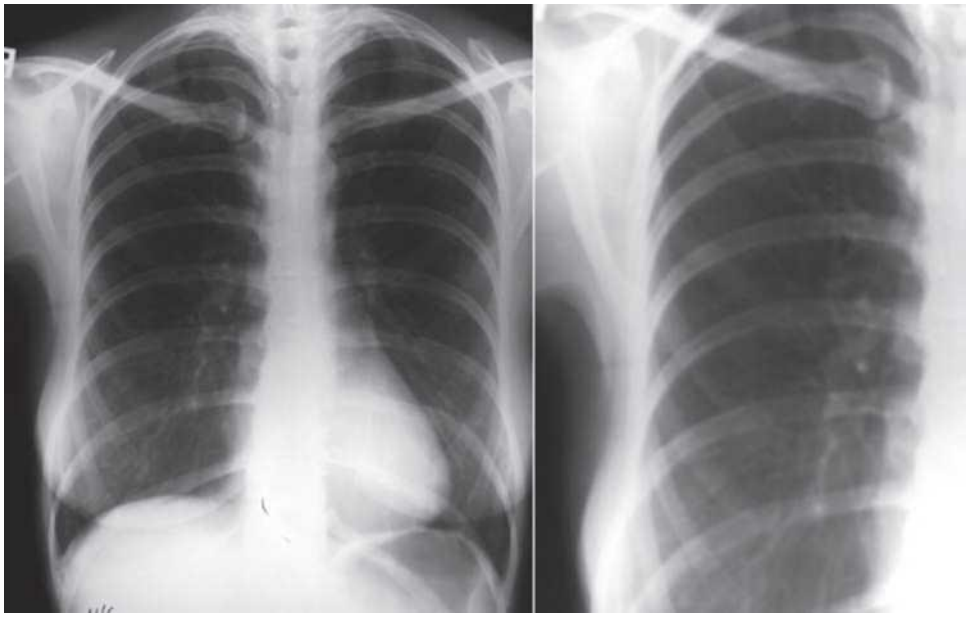

**Figura 16-6.** Radiografii toracice anteroposteriori ale unui pacient cu coarctație. Deși coarctația a fost severă și îngustă, crestăturile costale sunt puține sau inexistente.

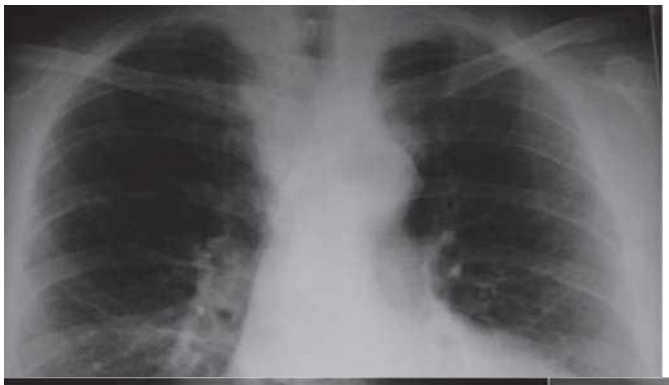

**Figura 16-7.** Radiografie toracică anteroposterioară. Se observă cardiomegalie ușoară și o ușoară proeminență a arcului aortic distal. Nu se observă un semn clar numărul 3, iar crestăturile costale sunt subtile și parțial ascunse de reperele pulmonare, în ciuda prezenței unei coarctații severe.

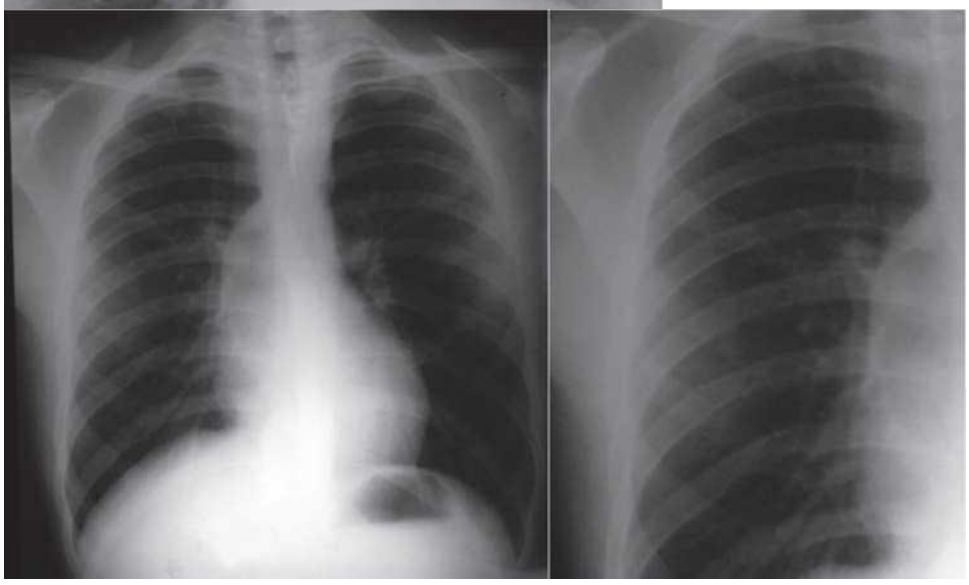

**Figura 16-8.** Semn de suprapunere hilară (aorta ascendentă dilatată acoperă hilul drept). Aorta ascendentă dilatată și anevrismală a fost asociată cu o valvă aortică bicuspidă. Se recunosc puține crestături costale în ciuda prezenței unei coarctații semnificative.

© ELSEVIER. Fotocopiar sin autorización es un delito.

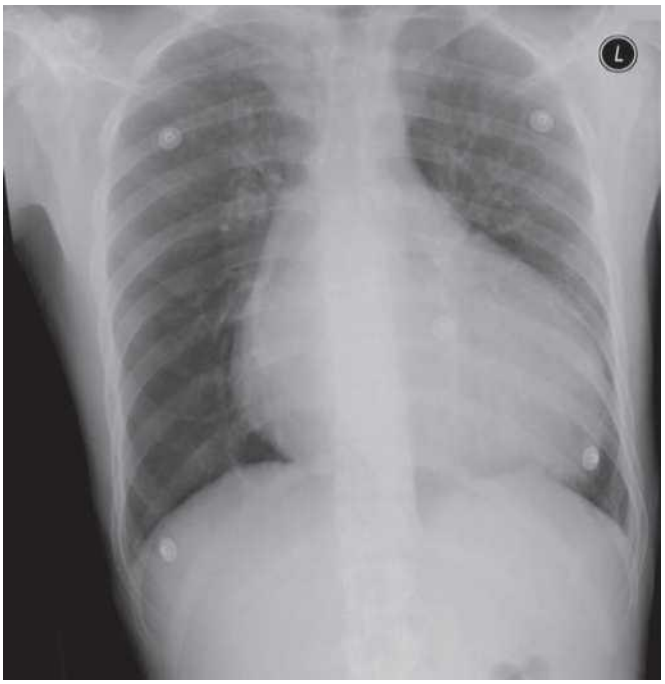

**Figura 16-9.** Prezența unor crestături costale bilaterale. Se recunoaște cardiomegalie semnificativă cu redistribuirea venelor pulmonare.

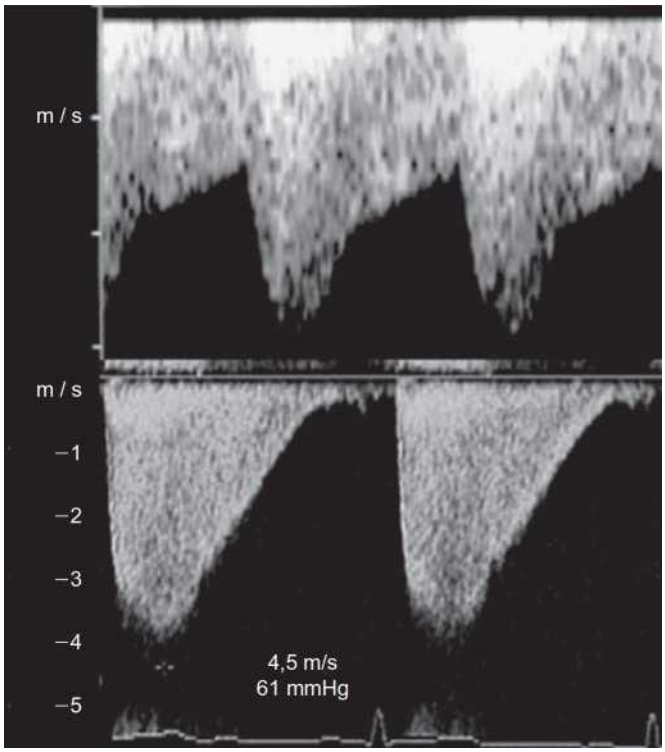


**Figura 16-10.** Înregistrare suprasternală a vitezei fluxului prin coarctație prin ecografie transtonicală (TTE). SUPERIOR . Se observă creșterea vitezei sistolice și lărgirea profilului spectral continuu în timpul diastolei. INFERIOR . Se observă lărgirea profilului spectral care se extinde în diastole.

Imagistica bidimensională poate evidenția stenoza la sugari, dar utilitatea sa la adulți este limitată. Cartografierea Doppler color arată accelerația, care se corelează cu începutul segmentului de coarctație.

Imagistica Doppler continuă din poziție suprasternală permite determinarea gradienților care se corelează cu măsurătorile acestora în cateterism; cu toate acestea, atunci când pacienții prezintă coarctație completă, întrerupere sau atrezie, absența gradientului duce la erori în ceea ce privește prezența leziunilor.

La sugarii aflați în stare critică, se preferă doar ecocardiografia (în loc să se efectueze și angiografia), deoarece poate evita riscurile cateterismului cardiac. Când ecocardiografia este incompletă, cateterismul este necesar pentru a finaliza evaluarea.

Coarctația severă este caracterizată printr-o creștere marcată a vitezei sistolice la locul coarctației, o lărgire spectrală a profilului sistolic sau o creștere a vitezei diastolice înainte (coada diastolică) și o pantă ascendentă întârziată a fluxului în aorta abdominală în comparație cu fluxul în aorta ascendentă (Fig. 16-10 și 16-11).

Ecocardiografia transesofagiană (ETE) oferă puține informații suplimentare în cazurile de coarctație pediatrică, în general deoarece ecocardiografia transtoracică (ETT) oferă toate informațiile necesare atunci când este efectuată de un expert. La adulți, ETE este mai bună decât ETE pentru evaluarea bazei anatomice a coarctației. Estimările gradienților prin ETE sunt mai puțin precise decât estimările transtoracice, deoarece alinierea eșantionării Doppler este limitată. În cazurile de coarctație severă, ETE arată adesea porțiuni cu rețele colaterale extrem de complexe în jurul aortei, dar niciodată la fel de complet ca imagistica prin rezonanță magnetică (IRM) (Fig. 16-12).

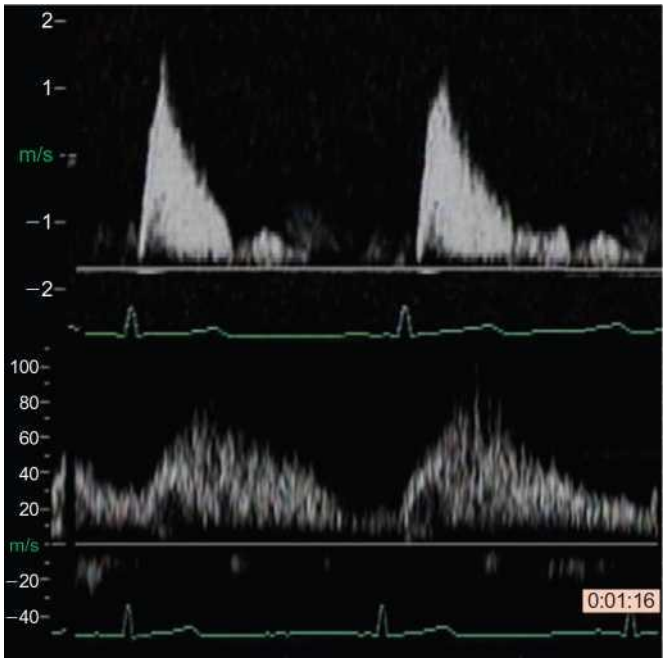


**Figura 16-11.** Patrones de flujo espectral mediante ETT en la coartación. SUPERIOR. Aorta ascendente: aceleración rápida (velocidad de ascenso). INFERIOR. Aorta abdominal: aceleración reducida (velocidad de ascenso) similar al pulso tardo.

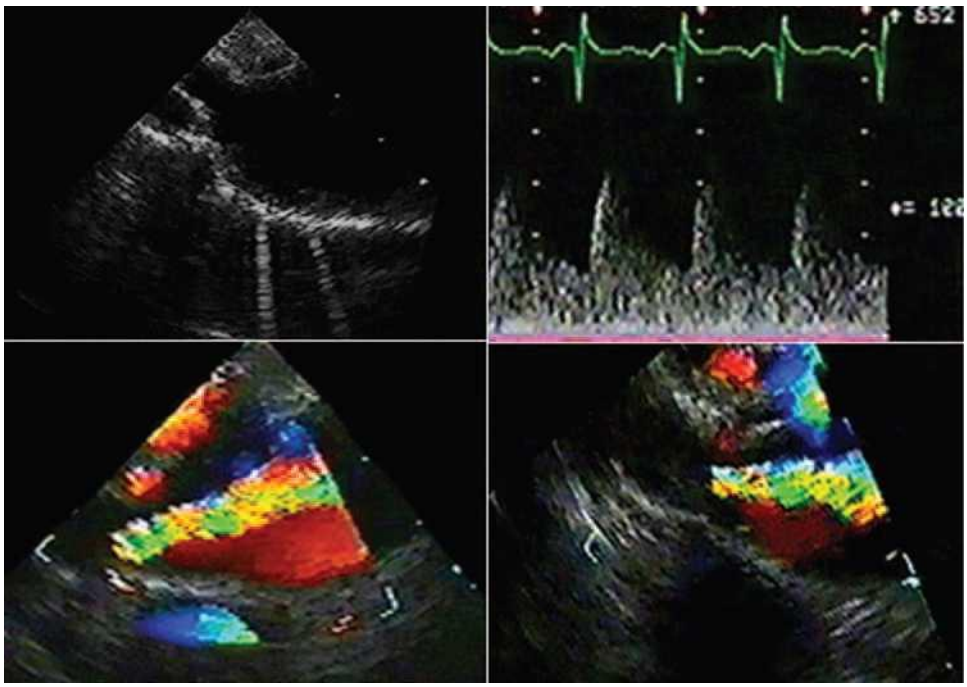

**Figura 16-12.** Imagini TEE ale coarctației. STÂNGA SUS . Imagine longitudinală a aortei descendente proximale care arată îngustarea la locul coarctației cu o orientare oblică și dilatarea post-stenotică asemănătoare unui cârnat. DREAPTA SUS . Imagine spectrală dintr-un studiu Doppler cu undă continuă. Se observă un flux continuu cu o componentă diastolică proeminentă. În ciuda unei alinieri slabe pentru eșantionare, viteza maximă depășește 3 m/s, dar profilul general este continuu cu fluxul diastolic anterograd. JOS . Cartografiere Doppler color a fluxului care arată jetul care provine din coarctație. Acest jet este proeminent, dar excentric datorită orientării oblice a segmentului de coarctație. Colateralele dintre aortă și sonda TEE sunt evidente în cartografierea fluxului.

## Resonancia magnética en la coartación de la aorta

La resonancia magnética (RM), sobre todo la angiografía con RM (ARM) contrastada con gadolinio, permite visualizar bien los detalles anatómicos del segmento de coartación, el tamaño del cayado y del istmo aórtico, la situación del conducto, la extensión de las colaterales y las malformaciones vasculares y cardí acas asociadas. La técnica de contraste de fase con códigos de velocidad permite determinar el flujo y el gradiente en la coartación. Dado el trayecto en general vertical de la aorta descendente, las imágenes sagitales y parasagitales potenciadas en T1 en 2D con la sangre negra permiten mostrar también la anatomía de la coartación (figs. 16-13 a 16-16).

## Angiografía con contraste en la coartación de aorta

La angiografía y el cateterismo se evitan con fines puramente diagnósticos, sobre todo en lactantes, si la ecocardiografía permite valorar por completo la coartación y las lesiones cardíacas asociadas. Sin embargo, se tendrí an que realizar estas pruebas con fines diagnósticos en los siguientes casos: 1) lactantes en los que la ecocardio- grafí a resulta incompleta o no concluyente; 2) en niños mayores;
3) en adultos, sobre todo cuando no se dispone de RM, y 4) como plataforma para la intervención (fig. 16-17). La angiografía permite visualizar muy bien la localización y la extensión de la coartación, el estado de desarrollo del istmo y del conducto y las colaterales y las malformaciones asociadas de los grandes vasos (figs. 16-18 y 16-19). Se puede realizar el cateterismo por ví a radial (cateterismo anteró- grado) o femoral (cateterismo retrógrado), pero el acceso femoral puede resultar más difícil en casos con ausencia de pulsos. Otros posibles problemas asociados al cateterismo retrógrado incluyen

**Figura 16-13.** Aortografía contrastada con gadolinio y reconstrucción 3D de la aorta. obsérvese la coartación, la aorta ascendente levemente dilatada y el vaso colateral.

la incapacidad de atravesar la lesión con un alambre y que el catéter aumente el gradiente dentro de la estenosis. Cuando se realizan, la angiografí a y el cateterismo son la base de las técnicas de intervencionismo.

© ELSEVIER. Fotocopiar sin autorización es un delito.

**Figura 16-14.** RMN. Imagine rotativă cu intensificare a gadoliniului care prezintă aorta (lumenul aortic) din diferite perspective. Locul coarctației este bine definit: vasele colaterale sunt situate în apropierea acesteia.

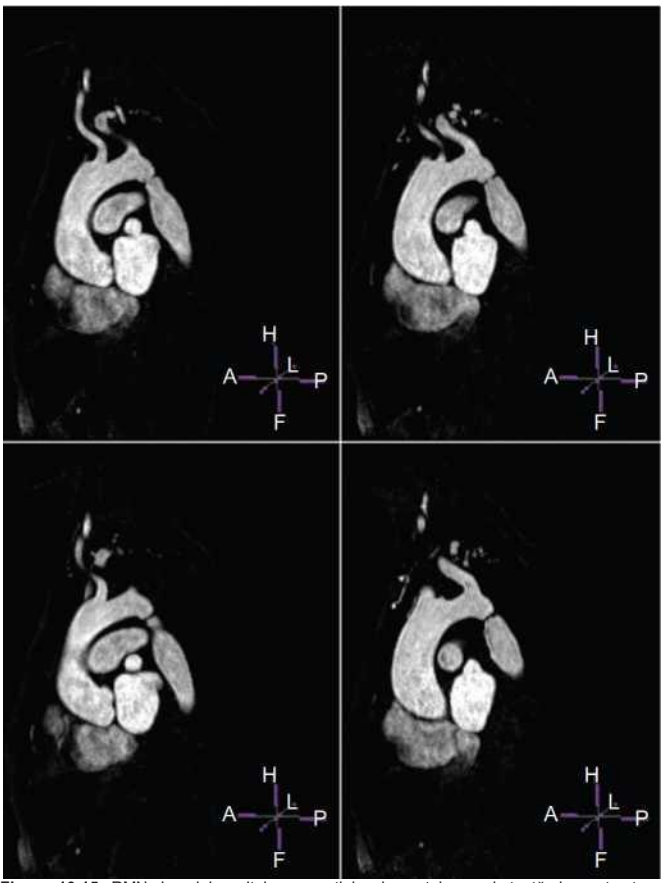


**Figura 16-15.** RMN. Imagini sagitale secvențiale ale aortei cu substanță de contrast cu gadoliniu. Nivelul și lungimea coarctației pot fi recunoscute, dar nu și severitatea acesteia.

**Figura 16-16.** Aortografie RMN rotativă cu intensificare a gadoliniului. Sunt prezentate locația și lungimea coarctației.

**Figura 16-17.** Aortografie la începutul plasării stentului. Cateterul este introdus prin coarctație, care este atât de îngustă încât este foarte dificil să se vizualizeze un lumen prin ea. Aorta este dilatată în spatele coarctației.

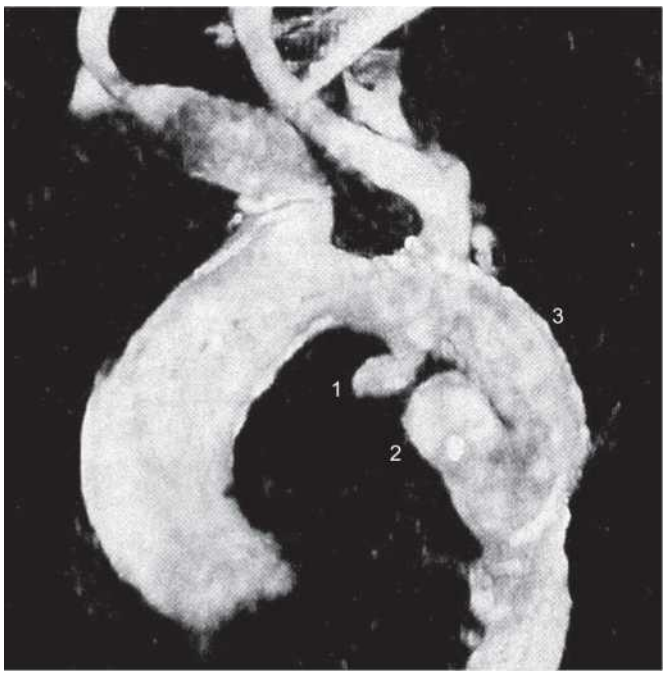


**Figura 16-18.** Aortografía y reconstrucción 3D. La excelente resolución espacial del barrido aortográfico queda de relieve en esta imagen. En esta mujer de 54 años con dolor torácico sometida a una reparación previa por una coartación, cuyas RM y aortografía convencionales mostraron imágenes dudosas, se realizó una reconstrucción en 3D de la aortografía. Se reconocen con claridad los muñones de la reparación previa (1 y 2) igual que el conducto de dacrón (3). (Tomado de Boccalandro F, De La Guardia B, Smalling RW: Rotational aortogram with three-dimensional reconstruction in a case of repaired aortic coarctation. Circulation 2001;104:620-621.)

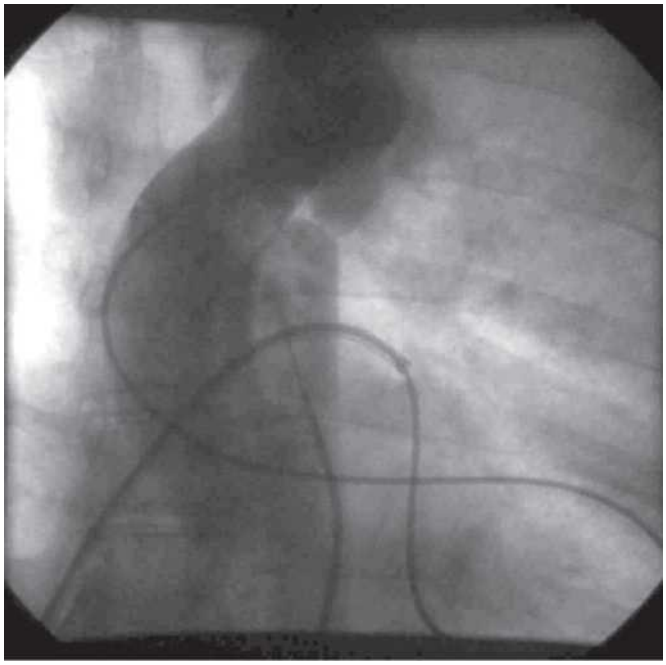

**Figura 16-19.** Aortografía convencional. Se está inyectando contraste mediante un cateterismo transeptal. Se reconoce la localización y longitud de la coartación (IZQUIERDA) y también las colaterales aumentadas de calibre de la arteria torácica interna (DERECHA).

# Yo TRATAMENTUL COARCTAȚIEI DE AORTĂ

16

Majoritatea sugarilor (80%) cu insuficiență cardiacă congestivă cauzată de coarctație decedează dacă nu sunt tratați în decurs de 12 luni. Tratamentul medical vizează îmbunătățirea hemodinamicii și a perfuziei jumătății inferioare a corpului pe termen scurt și acordarea timpului necesar copilului să crească. În cazurile de șoc ductal, se administrează o perfuzie cu prostaglandină E1 $_{\text{pentru}}$ a preveni și trata ischemia membrelor inferioare, insuficiența renală și acidoza. Apar multe efecte secundare, deși mai puține în cazul formelor lipidice de prostaglandină $_{\text{E1}}$ .

Restabilirea permeabilității aortice prin intervenție chirurgicală sau angioplastie cu balon este prioritatea. La sugari, chirurgia este de obicei preferată angioplastiei, al cărei rol ca tratament primar este în schimbare și este dezbătut.

## Angioplastie cu balon pentru coarctația aortei

A existat o evoluție remarcabilă a tehnicilor intervenționale , iar fiecare centru își menține în continuare propriile practici specifice bazate pe resursele și experiența sa. Inițial, singura intervenție disponibilă era angioplastia cu balon, motiv pentru care majoritatea studiilor arată că istoria angioplastiei este mult mai lungă decât cea a grefelor stent. Introducerea grefelor stent și, mult mai recent, a grefelor stent acoperite, a modificat semnificativ practica. Există o mare varietate de permutări în coarctația de aortă care reflectă dimensiunea și vârsta pacientului, creșterea aortică rămasă, dacă coarctația este nativă sau a fost reparată anterior, aspectele anatomice ale leziunii (lungimea segmentului sau cât de departe se extinde în arcul aortic), leziunile vasculare asociate (cum ar fi canalul arterial permeabil) și leziunile cardiace asociate. Prin urmare, tratamentul trebuie să fie extrem de individualizat.

Angioplastia cu balon este adesea considerată tratamentul de primă linie pentru coarctația recurentă. Intervenția chirurgicală pe o coarctație recurentă este mai dificilă decât pe forma nativă și prezintă riscuri mai mari din cauza aderențelor și a altor factori tehnici, ceea ce face ca angioplastia cu balon să fie o opțiune mai favorabilă în acest caz. Angioplastia cu balon este considerată tratamentul de primă linie la unii sugari atunci când nu există alte malformații vasculare care necesită reparare, când istmul care precede coarctația este bine format, când segmentul de coarctație este scurt și când sugarul are peste 12 luni (sau 6 luni în unele centre).

Posibilele complicații ale angioplastiei includ ruptura de aortă (<1%), disecția de aortă, accidentul vascular cerebral, complicațiile abordului femural, anevrismul și pseudoanevrismul (5%) și stenoza nouă, care apare la până la 50% dintre sugarii cu vârsta sub 1 an.

Rezultatul pe termen lung al angioplastiei cu balon în cazurile de coarctație aortică nativă bine definită la adolescenți și adulți pare a fi un rezultat hemodinamic bun, susținut și o reducere rezonabilă a tensiunii arteriale, însă, având în vedere dezvoltarea frecventă a anevrismelor și pseudoanevrismelor, este necesară monitorizarea. La 49 de pacienți (vârsta inițială medie 22 ± 7 ani) urmăriți timp de până la 15 ani, nu au existat decese premature sau tardive, gradientul maxim a fost redus cu succes (de la 66 mmHg la 11 ± 7 mmHg) și nu s-a observat restenoză (cateterizarea de urmărire la 12 luni a arătat un gradient mediu de 6 ± 6 mmHg). Pseudoanevrismele s-au dezvoltat la nivelul coarctației la 7,5% dintre pacienți; nu s-au format anevrisme.

© ELSEVIER. Fotocopiar sin autorización es un delito.

Nu au apărut anevrisme noi și nici cele existente nu au crescut în dimensiune. Tensiunea arterială s-a normalizat la majoritatea pacienților (63%). [3]

## Endoproteză pentru coarctația aortei

Endoprotezele sunt utilizate din ce în ce mai mult la copiii mai mari și la adulți (Fig. 16-20). Această tehnică nu este potrivită pentru sugari și copii mici deoarece, pe măsură ce cresc, se dezvoltă o nepotrivire între dimensiunea endoprotezei și corp. Repararea endovasculară percutanată a anevrismelor după o intervenție chirurgicală anterioară pentru coarctație a fost efectuată cu un succes remarcabil. O serie mică de șase pacienți (vârsta medie 49 ± 12 ani) a descris plasarea percutanată cu succes a grefelor endoprotetice personalizate, fără complicații în timpul procedurii sau la 30 de zile. Urmărirea timp de 11 până la 47 de luni a demonstrat o reconstrucție aortică optimă. [4] O serie mai mare de 30 de pacienți tratați cu un stent de platină acoperit cu Cheatham a demonstrat o rezoluție aproape completă a gradienților translezionali (36 mmHg până la 4 mmHg; $P < 0,0001$) și creșteri ale diametrului de la 6 la 17 mm ( $P < 0,0001$), cu rate bune de stabilitate clinică și radiologică pe termen scurt și mediu și posibilitatea reducerii sau eliminării medicamentelor antihipertensive în peste 40% din cazuri. [4] Stenturile acoperite sunt din ce în ce mai utilizate pentru a dilata coarctația și a trata cazuri mai complicate, cum ar fi cele asociate cu pseudoanevrisme (Fig. 16-21).

**Figura 16-20.** Imagini angiografice înainte ( STÂNGA ) și după ( DREAPTA ) plasarea unei endoproteze pentru o coarctație la un adult. Gradientul a fost eliminat. Plasarea cu succes și fără complicații a unei endoproteze pentru coarctație lasă de obicei o talie reziduală.

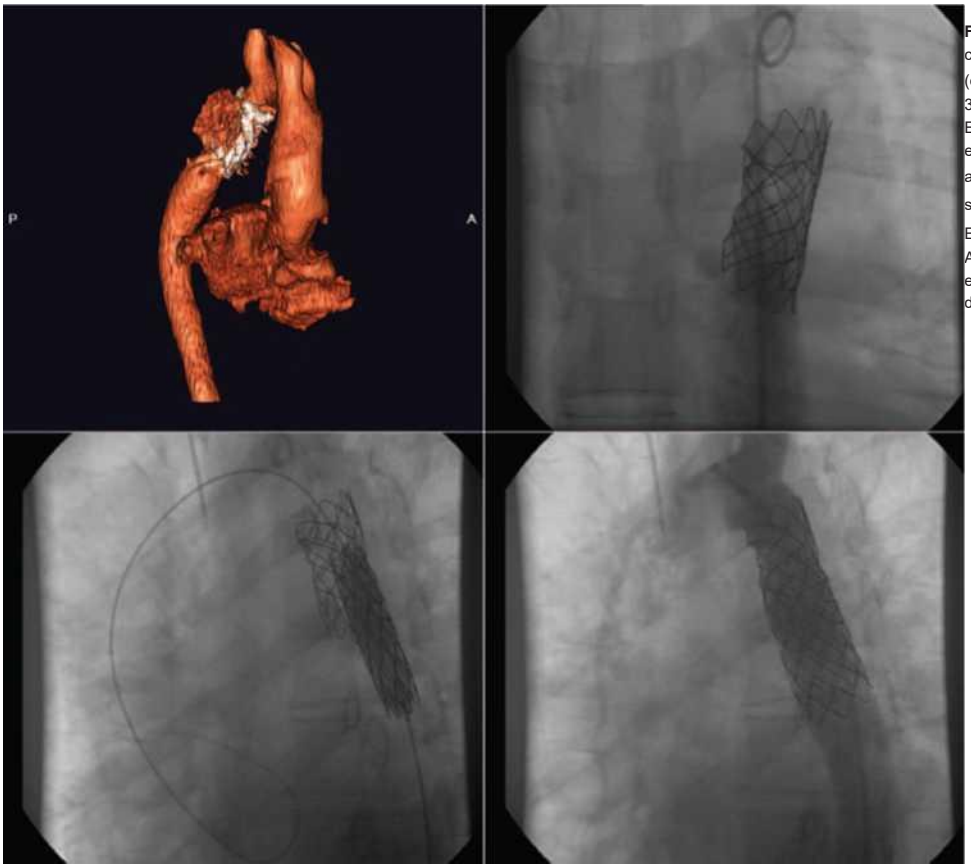


**Figura 16-21.** Excluderea unui pseudoaneurism care a complicat o endoproteză anterioară într-o coarctație (endoproteză neacoperită). STÂNGA SUS . Reconstrucție 3D a unei scanări CT cu substanță de contrast. Endoproteza este evidentă. Corpul pseudoaneurismului este recunoscut ca o masă cu substanță de contrast în afara endoprotezei. DREAPTA SUS . Aortografia definește slab corpul pseudoaneurismului. STÂNGA JOS . Expansiunea endoprotezei neacoperite. DREAPTA JOS . Aortografia după expansiunea endoprotezei arată excluderea pseudoaneurismului. (Prin amabilitatea doctorului Eric Horlick, Toronto, Canada.)

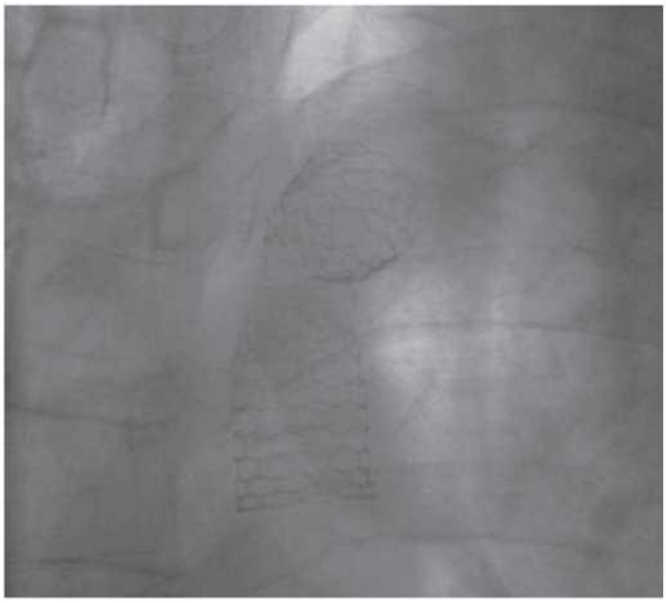

**Figura 16-22.** Imagine fluoroscopică a unei endoproteze plasate anterior pentru o coarctație care s-a fracturat și s-a separat. (Prin amabilitatea Dr. Eric Horlick, Toronto, Canada.)

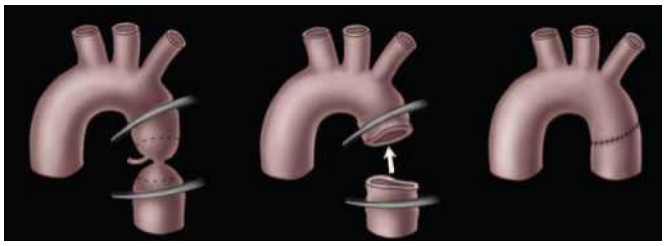

**Figura 16-23.** Reparare chirurgicală: anastomoză termino-terminală.

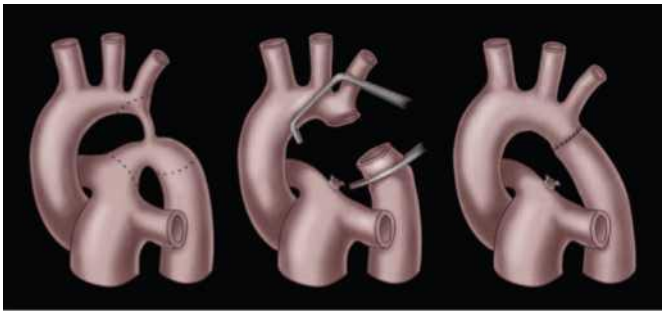

**Figura 16-24.** Reparare chirurgicală: anastomoză termino-terminală extinsă.

Dilatarea aortei are ca scop atenuarea efectului hemodinamic și, de obicei, nu urmărește normalizarea segmentului coarctat până când nu se obține diametrul aortei distale, care este de obicei anevrismală. La adolescenți, se alege de obicei o grefă stent mai mare decât dimensiunea pacientului, astfel încât să se poată efectua dilatări repetate, după cum este necesar, în timp, până când pacientul și aorta sa încetează să crească. Complicațiile specifice ale grefelor stent comparativ cu angioplastia cu balon includ fractura grefei stent (Fig. 16-22), perforarea aortei prin grefă stent și migrarea grefei stent. Deoarece aorta distală de coarctație este de obicei dilatată, marginea distală a grefei stent este în general mai puțin sigură, facilitând migrarea. În plus, grefele stent acoperite pot obstrucționa lumenul real al arcului aortic distal dacă sunt extinse prea proximal. Ischemia secundară ocluziei arterei subclaviculare stângi de către un stent acoperit este surprinzător de rară. Designul stentului evoluează rapid, iar stenturile personalizate sunt acum posibile.

## Chirurgie pentru coarctația aortei

Chirurgia este în general acceptată ca tratament de primă linie pentru coarctația nativă, în special la sugari și copii, dar nu și pentru coarctația recurentă. Tehnicile chirurgicale depind de lungimea coarctației, starea istmului și permeabilitatea canalului. Pe lângă riscurile perioperatorii precoce, chirurgia este asociată cu restenoză, recurența coarctației și formarea tardivă a anevrismului.

Cele mai frecvent utilizate tehnici chirurgicale includ rezecția segmentului coarctat cu anastomoză termino-terminală (Fig. 16-23) sau anastomoză termino-terminală extinsă (Fig. 16-24) și incizia prin - segmentul coarctat cu inserarea unui plasture protetic pentru a mări diametrul aortic în cazurile în care este implicat un segment mai lung (de exemplu, până la arcul aortic). Aorta poate fi fixată între artera subclaviculară stângă și artera carotidă comună stângă și oblic pe întreaga sa lungime pentru a permite incizia întregului vas și plasarea unui plasture. Acest plasture nu...

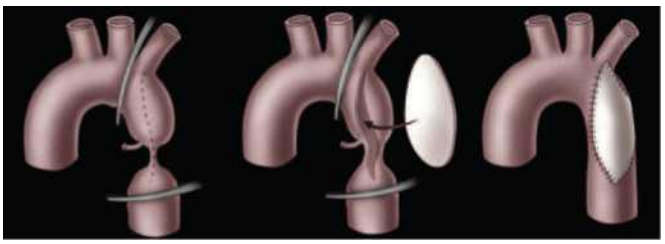

**Figura 16-25.** Reparare chirurgicală: reparare cu plasture protetic.

© ELSEVIER. Fotocopiar sin autorización es un delito.

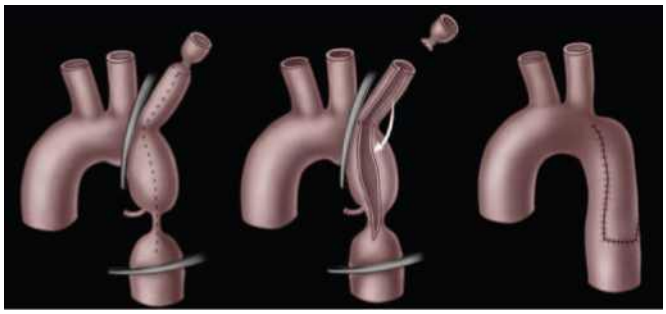

**Figura 16-26.** Reparare chirurgicală: reparare cu plasture subclavicular stâng.

să crească (Fig. 16-25). Alte tehnici mai rare sunt aortoplastia cu plasture subclavicular stâng (autolog) (Fig. 16-26) și tehnica bypass-ului.

Intervenția chirurgicală pentru coarctația de aortă este asociată cu complicații semnificative precoce și tardive. Complicațiile precoce includ sângerări, ischemie a măduvei spinării cu paralizie, paralizie a corzilor vocale, paralizie diafragmatică și hipertensiune arterială paradoxală. Complicațiile tardive includ recurența coarctației și formarea de anevrisme sau pseudoanevrisme în 5-17% din cazuri (Fig. 16-27).

**Figura 16-27.** En este paciente se había formado un gran seudoaneurisma en la zona de reparación quirúrgica previa de la coartación. El cuerpo del seudoaneurisma se ha rellenado de alambres para tratar de embolizarlo y obliterarlo. Aunque tuvo en gran parte buenos resultados, una parte del cuerpo del seudoaneurisma persistió. Posteriormente al paciente se le realizó una exclusión del cuerpo del seudoaneurisma mediante la expansión de una endoprótesis recubierta. (Por cortesía de Eric Horlick, MD, Toronto, Canada.)

**CAZUL 1**

**Istoric medical și examen fizic**

- Un sugar în vârstă de 5 zile s-a prezentat cu tahipnee și digestie deficitară.
- Au fost recunoscute date privind insuficiența cardiacă stângă.
- Pacientul era în șoc cu acidoză.

**Tratament și evoluție**

- Nu s-au găsit date despre debit pentru conductă.
- Închiderea canalului a cauzat un flux sanguin deficitar în partea inferioară a corpului, cu dificultăți hemodinamice.
- Pacientul a fost resuscitat cu prostaglandine și operația a fost efectuată a doua zi.
- Procedura a fost o anastomoză termino-terminală extinsă cu ligatura ductală.
- Pacientul a fost externat după 5 zile.

**Comentarii**

- Coarctație neonatală izolată cu evoluție tipică, resuscitare medicală, intervenție chirurgicală și prognostic favorabil.
- În coarctația neonatală, fluxul prin canal este esențial pentru menținerea perfuziei jumătății inferioare a corpului, iar închiderea acestuia provoacă acidoză și șoc.

Mortalitatea în urma intervențiilor chirurgicale pentru coarctația de aortă depinde în mare măsură de profilul pacientului. La sugari, este mai mică de 1% pentru coarctația simplă, dar depășește 10% atunci când coarctația este asociată cu un defect septal ventricular (DSV) mare și depășește 15% în cazurile cu malformații cardiace complexe pe lângă coarctație. La copiii mai mari, mortalitatea asociată cu corectarea chirurgicală a coarctației de aortă este de 3-5%.

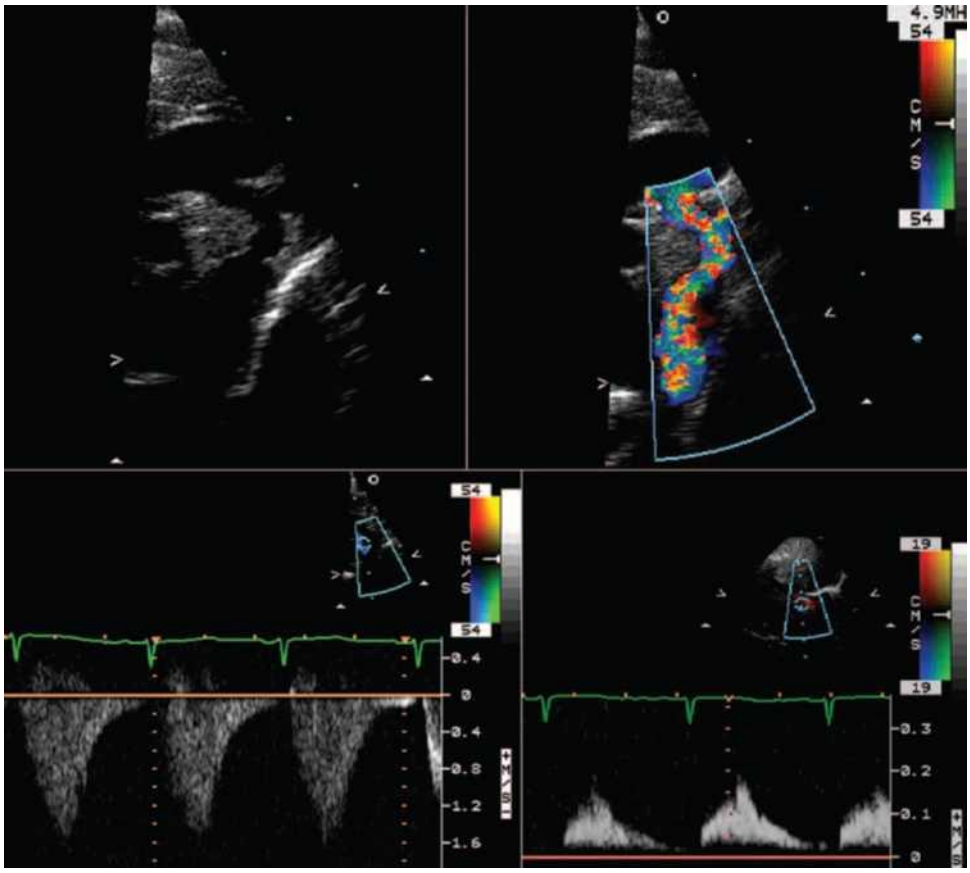


**Figura 16-28.** Proiecții TTE suprasternale. STÂNGA SUS . Arcul aortic are un diametru normal, dar există stenoză a aortei descendente proximale cu recuperarea diametrului normal. DREAPTA SUS . Cartografierea fluxului Doppler color arată turbulențe de-a lungul întregii aorte stenozate, continuând în segmentul distal normal. STÂNGA JOS . Imagine spectrală Doppler a segmentului stenozat al aortei. Se recunoaște o coadă de împrăștiere spectrală diastolică. DREAPTA JOS . Imagine spectrală Doppler a aortei abdominale. Panta ascendentă a profilului spectral este întârziată, ceea ce este în concordanță cu obstrucția proximală prin coarctație. (Prin amabilitatea lui Fraser Golding, MD, Toronto, Canada.)

## CAZUL 2

### Istoric medical și examen fizic

- Sugar de 6 zile cu tahipnee.
- Lipsa datelor privind insuficiența cardiacă stângă severă.
- ETT a evidențiat disfuncție severă a ventriculului stâng în sistolă și prezervarea funcției sistolice a ventriculului drept.

### Tratament și evoluție

- Pacientul a fost supus unei intervenții chirurgicale pentru a efectua o anastomoză termino-terminală extinsă și ligatura ductală.
- A fost externat după 5 zile.

### Comentarii

- Model hemodinamic rar datorat unei combinații de disfuncție sistolică ventriculară stângă severă, coarctație severă și un canal arterial mare, cu un ventricul drept normal.
- În coarctația neonatală, fluxul sanguin prin canal este esențial pentru menținerea perfuziei jumătății inferioare a corpului și, în acest caz, și a unei părți din jumătatea superioară.
- Chirurgia permite rezolvarea coarctației și a canalului arterial în cazurile neonatale.

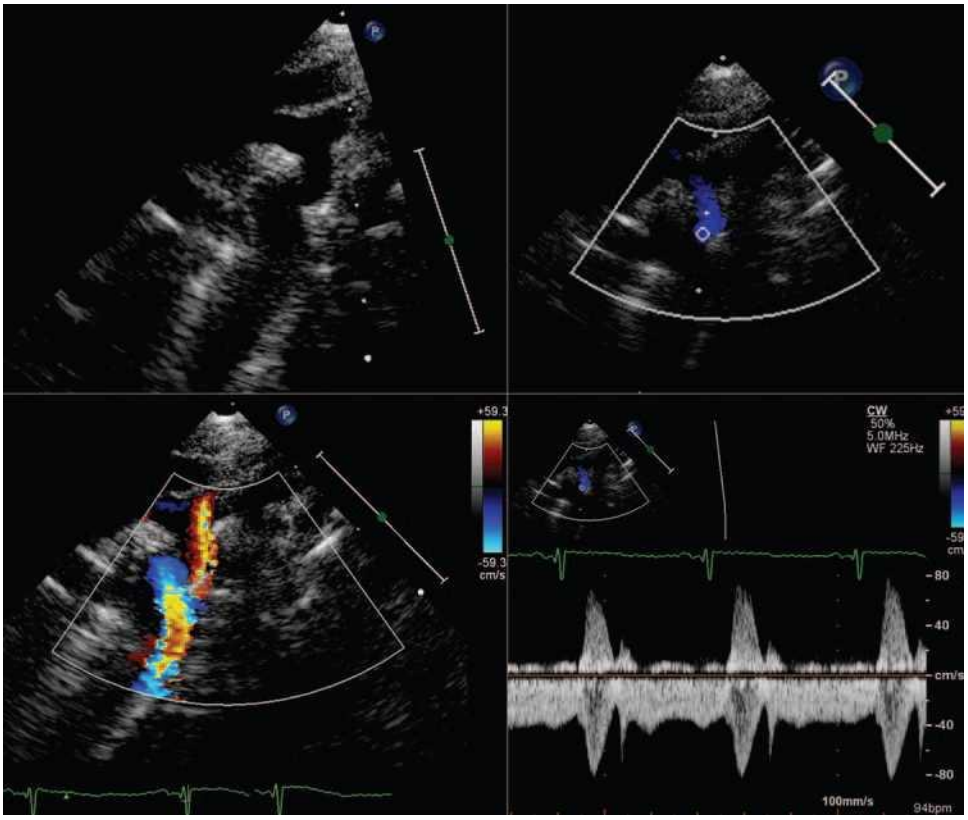


**Figura 16-29.** Proiecții TTE suprasternale. STÂNGA SUS . Arcul aortic prezintă un diametru redus și se recunoaște o proeminență în aorta descendentă proximală, cu recuperarea diametrului distal normal. DREAPTA SUS . Cartografiere Doppler color a fluxului care arată fluxul antegrad în diastolă proximală de centura aortică. STÂNGA JOS . Cartografiere Doppler color a fluxului care arată fluxul sistolic ascendent prin aorta descendentă. DREAPTA JOS . Imagine Doppler spectrală a segmentului stenozat al aortei. Se observă o inversare a fluxului sistolic (ascendent) și diastolic (descendent). (Prin amabilitatea lui Fraser Golding, MD, Toronto, Canada.)

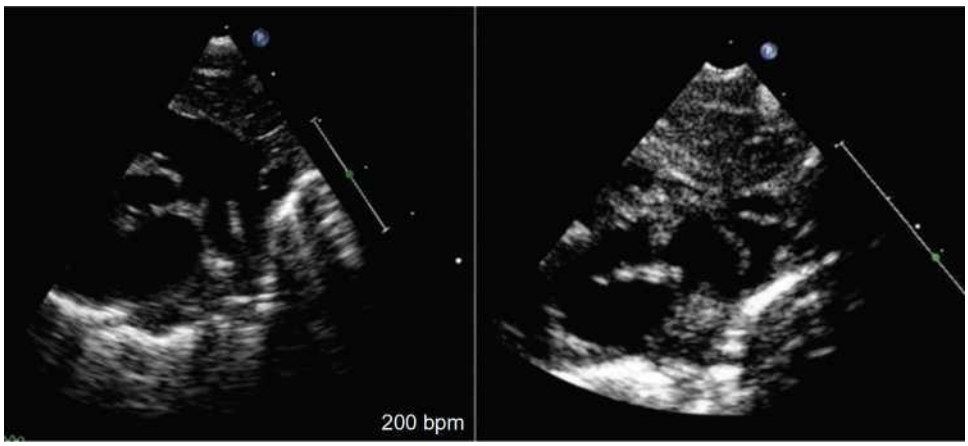


**Figura 16-30.** Imagini ale unui canal arterial mare și obstrucție prin coarctație. La acest pacient, canalul arterial mare (și ventriculul drept) nu numai că menținea fluxul sanguin către jumătatea inferioară a corpului dincolo de coarctație, dar, având în vedere disfuncția sistolică semnificativă a ventriculului stâng, furniza sânge și în sens invers prin coarctație în timpul sistolei, datorită dominanței relative a ventriculului drept asupra ventriculului stâng slăbit. (Prin amabilitatea lui Fraser Golding, MD, Toronto, Canada.)

## CAZUL 3

**Istoric medical și examen fizic**

- Tânăr de 17 ani cu hipertensiune arterială (160/60 mmHg).
- Absența suflurilor sistolice de ejecție precordiale sau a clicurilor de ejecție; fără sufluri de insuficiență aortică.
- Un suflu sistolic de ejecție a fost auscultat între scapule.
- Pulsurile din partea superioară a corpului au avut o pantă ascendentă normală și un volum crescut, iar pulsurile femurale au fost reduse și întârziate.

**Comentarii**

- S-a decis plasarea unei endoproteze datorită dimensiunilor corporale adulte ale pacientului.

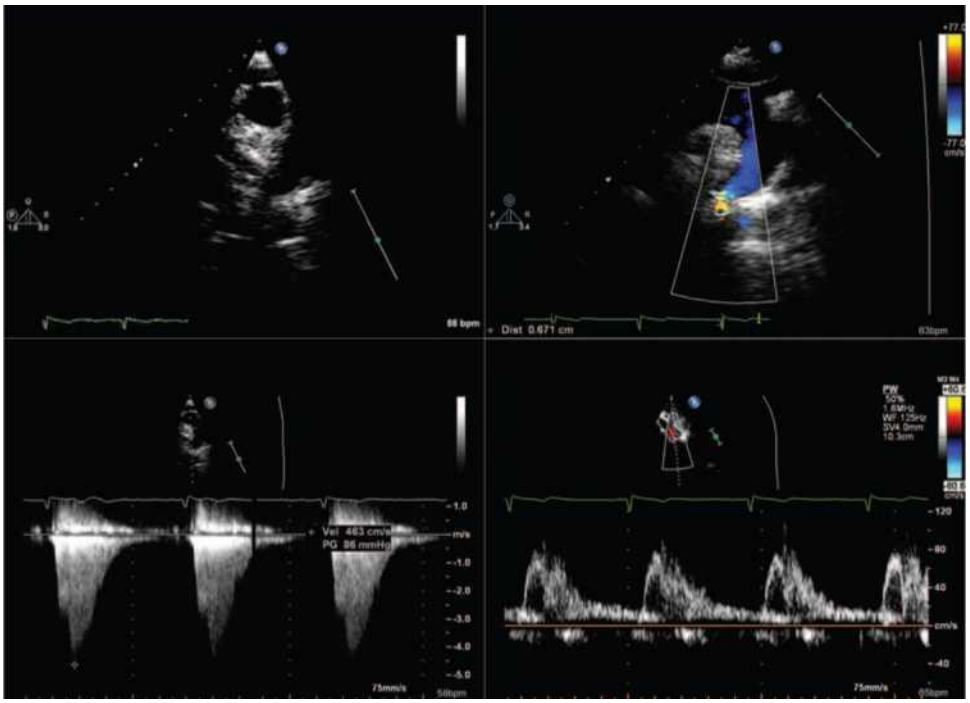
Dist 0.671 cm
Vel 463 cm/s
PG 86 mmHg
PW
50%
1.8MHz
WF 125Hz
SV4.0mm
10.3cm
75mm/s
75mm/s

**Figura 16-31.** SUS . Imagini suprasternale spre aorta descendentă, fără ( STÂNGA ) și cu ( DREAPTA ) cartografiere Doppler color a fluxului. La locul care pare stenozat, se observă convergența fluxului cu o suprafață de izovelocitate proximală (PISA). STÂNGA JOS . Studiu Doppler cu undă continuă pe locul îngustării. Este prezentă împrăștierea spectrală cu o coadă diastolică. Gradientul de vârf este de 86 mmHg. DREAPTA JOS . Profil spectral Doppler cu undă pulsată al fluxului în aorta abdominală, care prezintă o pantă ascendentă și o viteză reduse, în concordanță cu obstrucția fixă proximală prin coarctație. (Prin amabilitatea lui Fraser Golding, MD, Toronto, Canada.)

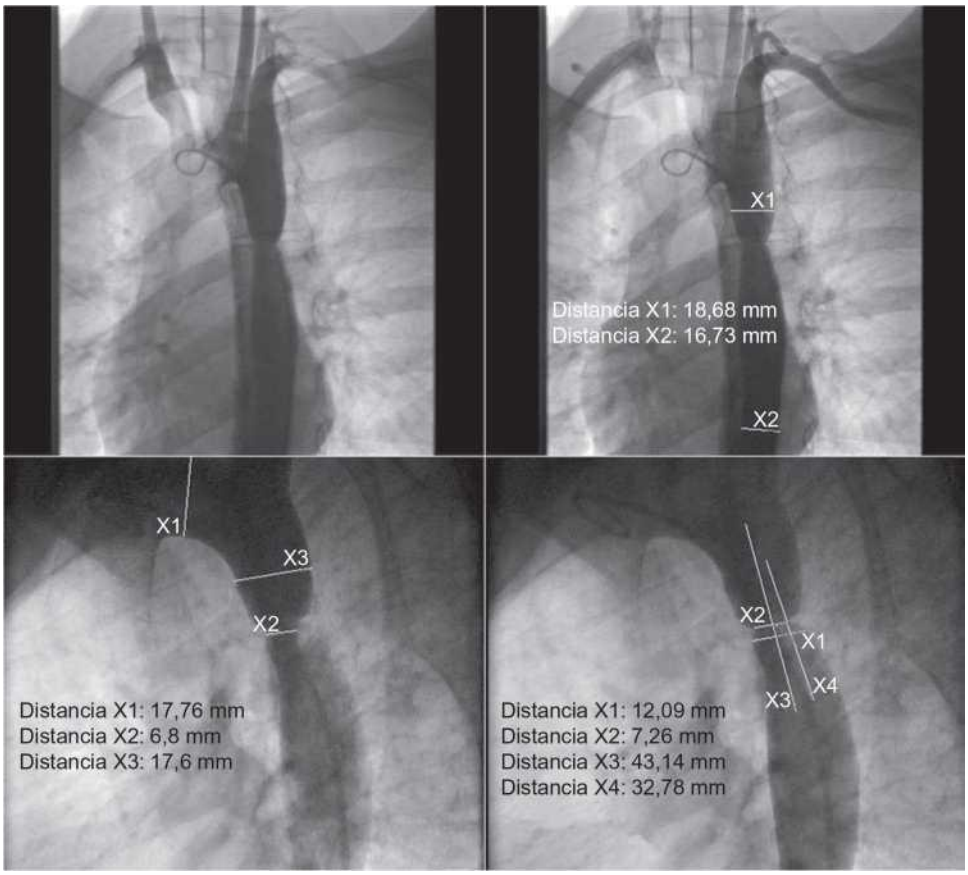


**Figura 16-32.** Aortografie și măsurători în timpul planificării preoperatorii. Localizarea coarctației este bine definită, iar aorta proximală și distală au un calibru și un aspect normale. (Prin amabilitatea lui Fraser Golding, MD, Toronto, Canada.)

© ELSEVIER. Fotocopiar sin autorización es un delito.

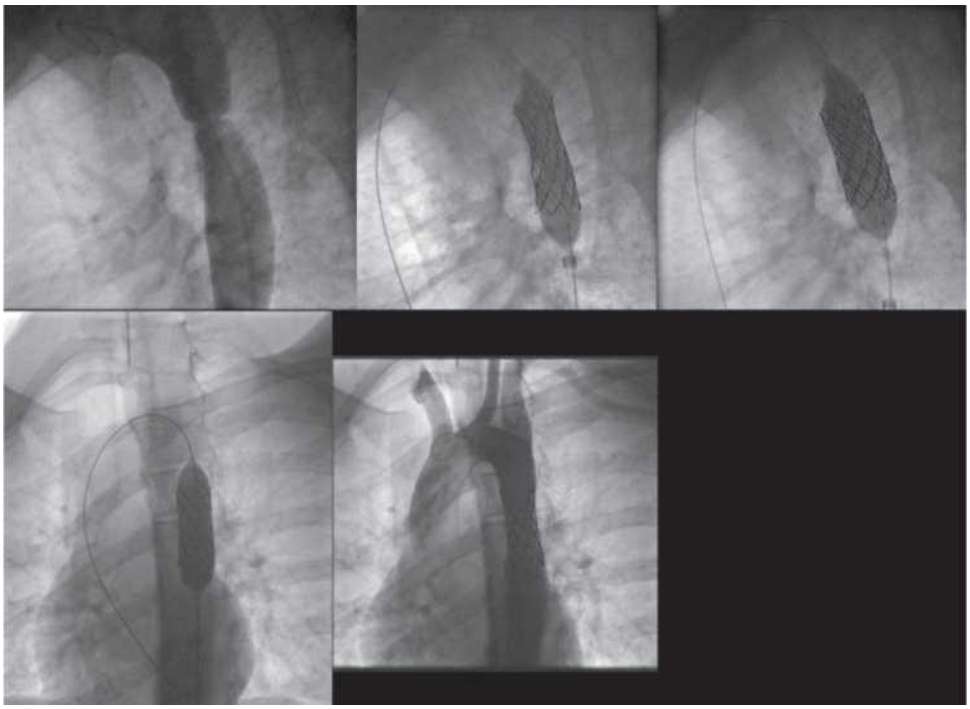

**Figura 16-33.** SUS . Imagine înainte de intervenția de coarctație. JOS . Insuflație cu balon și plasarea unei endoproteze în coarctație pentru a ameliora obstrucția (gradient) și a restabili practic diametrul normal al aortei. (Prin amabilitatea lui Fraser Golding, MD, Toronto, Canada.)

## CAZUL 4

**Istoric medical și examen fizic**

- O pacientă în vârstă de 41 de ani s-a consultat pentru dureri toracice atipice.
- Cel mai important istoric medical a inclus o reparare a unei coarctații în timpul copilăriei.
- TA 160/90 mmHg, FC 67 bpm.
- Absența murmurelor sau a galopului.

**Comentarii**

- Hipertensiune arterială ușoară datorată coarctației reziduale.
- Hipertensiunea a fost ușor controlată cu două medicamente antihipertensive suplimentare.
- Durerile în piept nu au fost de origine cardiacă sau aortică.

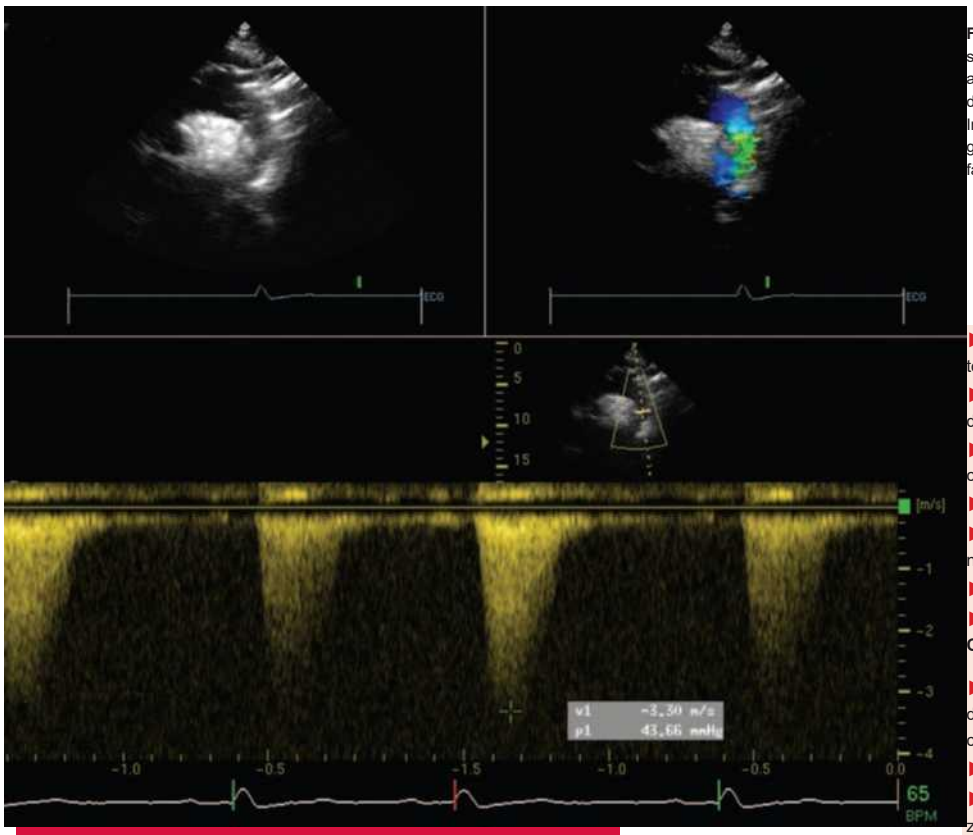


**Figura 16-34.** Ecocardiogramele transtoracice suprasternale arată un aspect în mare parte normal al arcului aortic și al aortei descendente pe studiile 2D, deși cartografierea fluxului color a indicat turbulențe. Imagistica Doppler cu undă continuă detectează un gradient instantaneu de vârf de aproximativ 45 mmHg, fără lărgire spectrală sau flux anterograd diastolic.

## CAZUL 5

**Istoric medical și examen fizic**

- Bărbat în vârstă de 64 de ani, cu dureri toracice severe, deși atipice.
- Istoric de hipertensiune arterială, dislipidemie și fumat.
- Repararea coercției și a CIV în copilărie.
- TA 175/95 mmHg, FC 70 bpm.
- Pulsuri crescute; pulsuri femurale normale (nu scăzute).
- Absența murmurelor.
- S4.

**Comentarii**

- Gradient rezidual ușor în aorta descendentă după o reparare veche de coarctație.
- Absența disecției sau rupturii.
- Trei zile mai târziu, a apărut zona zoster, ceea ce explica durerea în piept.
- Tensiunea arterială a fost controlată cu mai multe medicamente antihipertensive.

**Figura 16-35.** ETT. STÂNGA . Vedere parasternală pe ax scurt care prezintă o valvă aortică bicuspidă. CENTRU . Vedere suprasternală cu cartografiere Doppler color a fluxului care sugerează turbulențe în aorta descendentă proximală. DREAPTA . Studiul Doppler continuu al aortei descendente proximale mai distale dintr-o poziție suprasternală arată un gradient instantaneu de vârf de 32 mmHg, fără lărgire spectrală sau flux anterograd diastolic.

© ELSEVIER. Fotocopiar sin autorización es un delito.

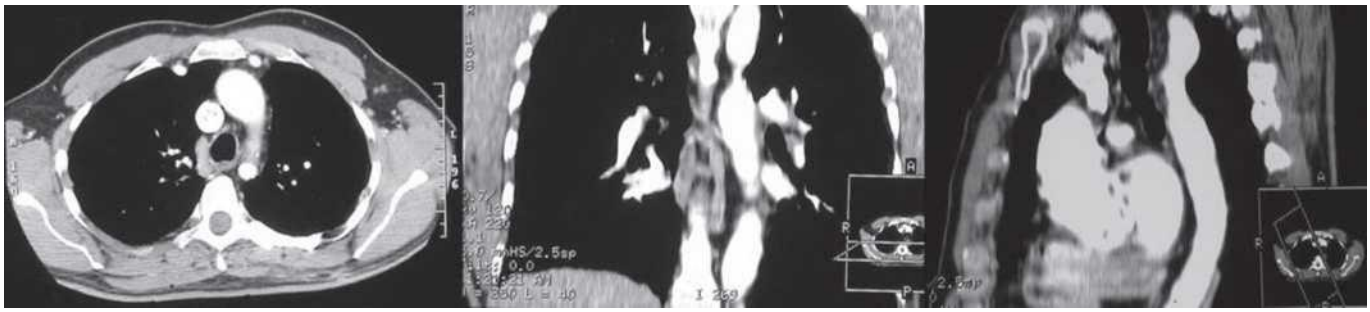

**Figura 16-36.** CT cu substanță de contrast. STÂNGA . Imagine axială care prezintă o dilatare ușoară a aortei ascendente cu stenoză clară a aortei descendente proximale, compatibilă cu coarctația. CENTRU . Imaginea coronală prezintă talia scurtă a locului de coarctație. DREAPTA . Imaginea sagitală prezintă din nou talia scurtă, dar aspectul diferă de cel descris în proiecția coronală. Se poate observa baza semnului „3". Complexitatea 3D a coarctației nu poate fi evaluată cu imagini pe un singur plan; imaginile multiplan sunt mai bune.

## CAZUL 6

**Istoric medical și examen fizic**

- Bărbat în vârstă de 61 de ani, cu angină pectorală.
- Hipertensiv de zeci de ani.
- Scintigrafie miocardică pozitivă de perfuzie.
- Insuficiență renală (variabilă).
- TA 120/80 până la 180/90 mmHg (variabilă), FC 70 bpm.
- Pulsuri saltante la extremitățile superioare; absența aproape completă a pulsului femural; fără sufluri.
- SSE 2/6 la bază fără sufluri de insuficiență aortică.

**Evoluție și tratament**

- Impresia clinică a fost de valvă aortică bicuspidă, dilatare (nu anevrism) a aortei ascendente, boală coronariană bilaterală și coarctație completă de aortă.
- S-a efectuat o intervenție coronariană percutanată cu rezultate bune.
- Pacientul a refuzat repararea chirurgicală a aortei, îngrijorat de riscul de

ischemie a măduvei spinării.

**Comentarii**

- Deși se recunoaște o lipsă de continuitate în lumenul aortic, nu există o discontinuitate anatomică reală. Prin urmare, leziunea ar trebui descrisă mai bine ca o coarctație decât ca o întrerupere.
- Hipertensiune arterială timp de decenii și detectată când pacienta era tânără, dar se pare că o coarctație nu fusese considerată o cauză.
- Controlul agresiv al tensiunii arteriale la nivelul extremităților superioare a cauzat intervale de hipoperfuzie a rinichilor distal de coarctație și a explicat o parte din insuficiența renală.
- Valvă aortică bicuspidă asociată, funcțională normal.

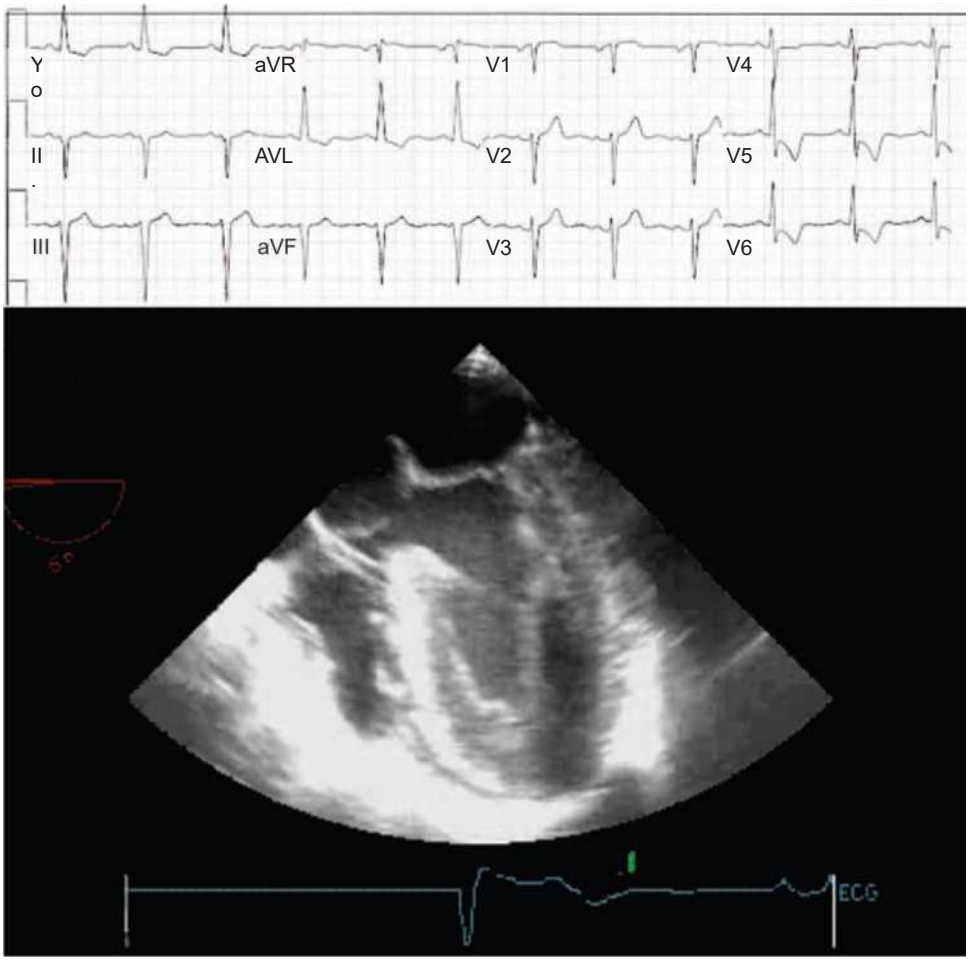
Y
o
aVR
V1
V4
II
.
AVL
V2
V5
III
aVF
V3
V6
ECG

**Figura 16-37.** SUS . ECG-ul prezintă ritm sinusal cu HVS cu un model de tensiune versus anomalii de repolarizare nespecifice. JOS . Imaginea TEE confirmă HVS.

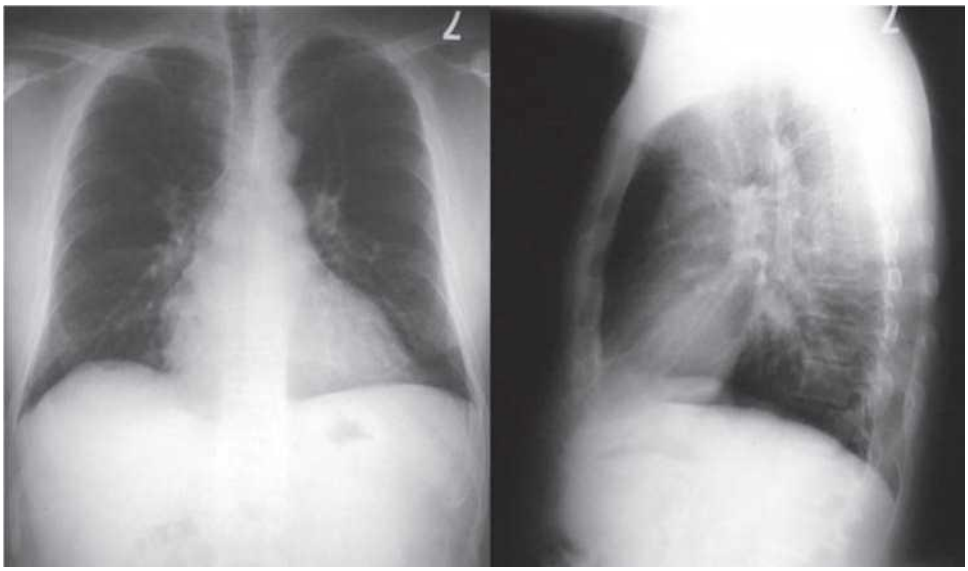

**Figura 16-38.** Radiografiile toracice arată cardiomegalie ușoară cu indentație pe fața laterală a aortei descendente proximale (posibil semn 3) și crestături costale.

© ELSEVIER. Fotocopiar sin autorización es un delito.

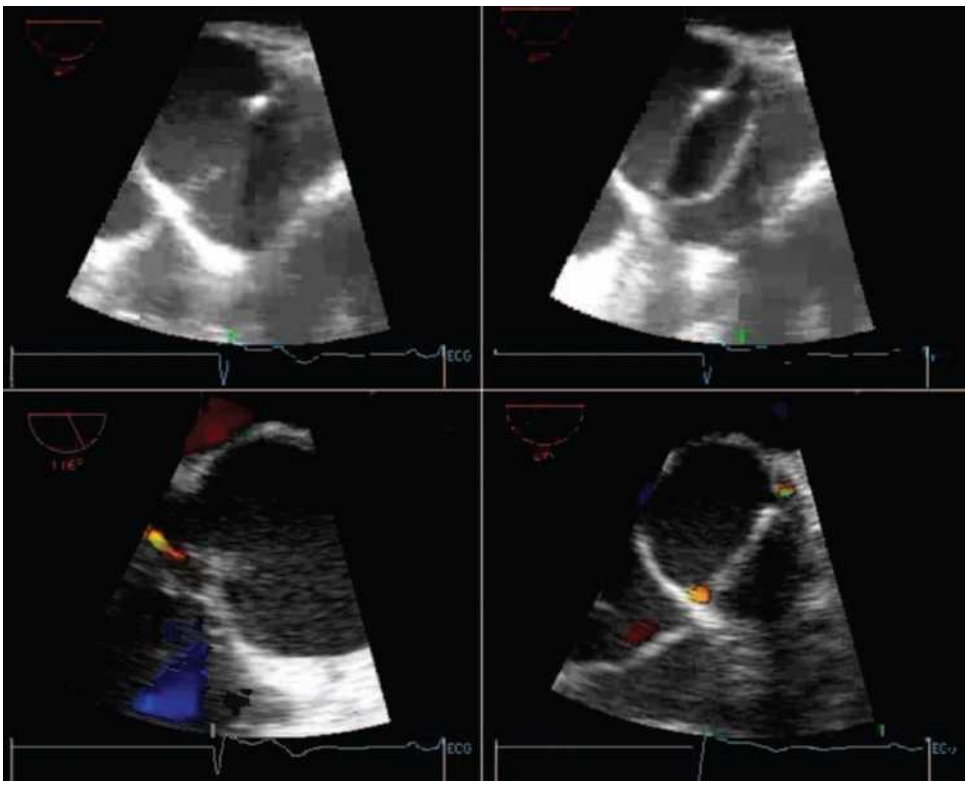

**Figura 16-39.** Imagini transector-electroencefalo-endoscopice (TEE) ale valvei aortice bicuspide care prezintă un model cu două sinusuri și două cuspide. Configurația orificiului în timpul sistolei este eliptică, iar închiderea este simetrică pe proiecțiile transversale, deși pare excentrică pe proiecțiile longitudinale. Se observă o regurgitare aortică ușoară, originară din fețele laterale ale comisurii.

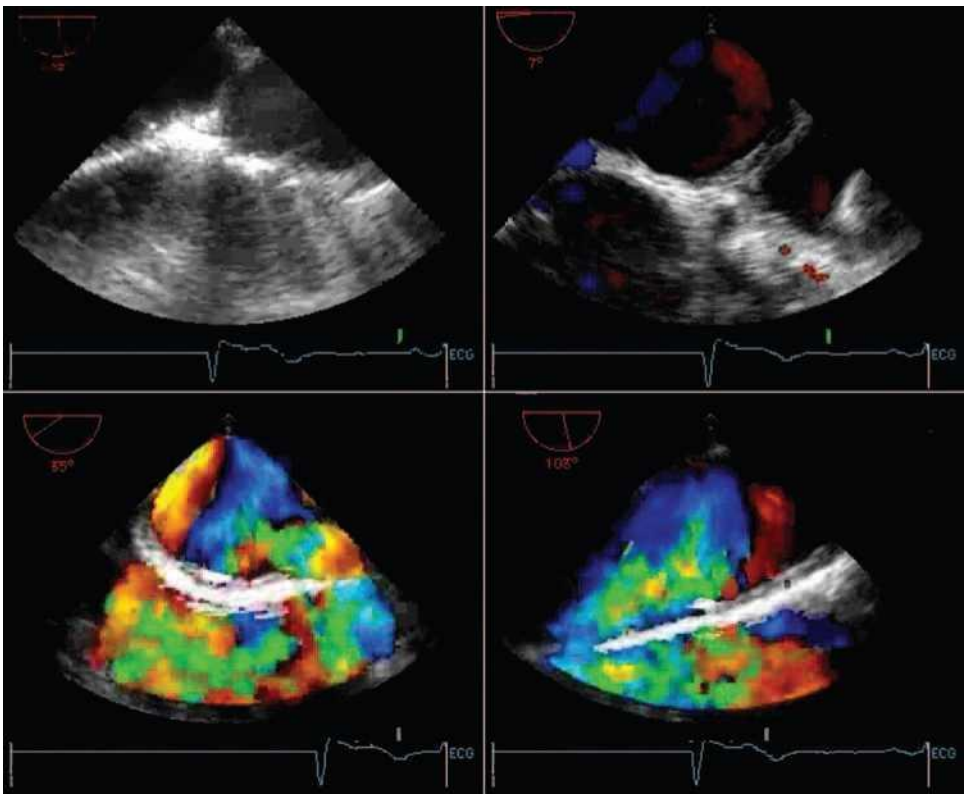

**Figura 16-40.** ETE. STÂNGA SUS . Proiecție pe ax lung a aortei descendente proximale. În centrul câmpului se observă o creastă de-a lungul aortei, compatibilă cu o coarctație. DREAPTA SUS . Cartografierea fluxului Doppler color nu arată nicio accelerație de-a lungul leziunii; de fapt, fluxul este minim în zona proximală. STÂNGA JOS . Cartografierea fluxului color arată un aflux mare de sânge printr-o colaterală distală de locul coarctației. DREAPTA JOS . Un flux ascendent neobișnuit se observă în treimea medie a aortei toracice descendente datorită combinației dintre obstrucția aortică completă și atrezia (coarctație completă).

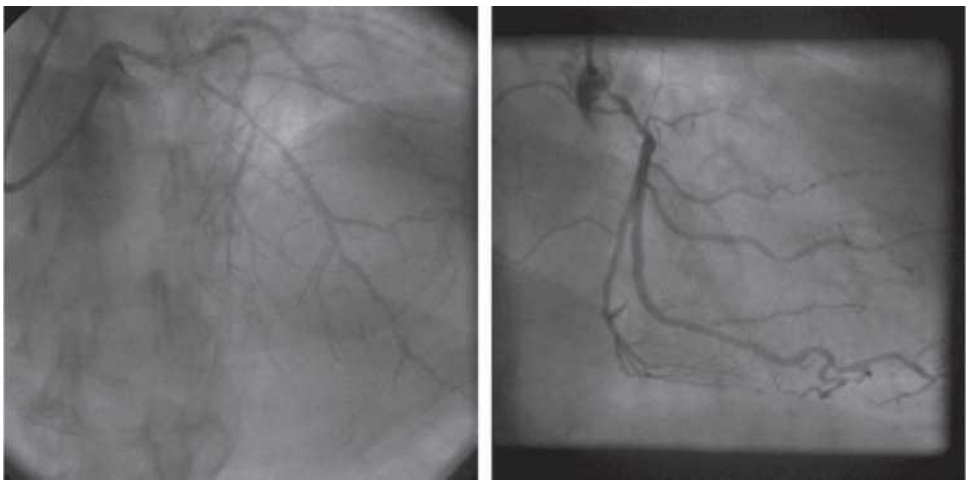

**Figura 16-41.** Angiografia coronariană arată o afecțiune severă a arterei coronare descendente anterioare stângi și a arterei circumflexe stângi proximale, care este cea dominantă.

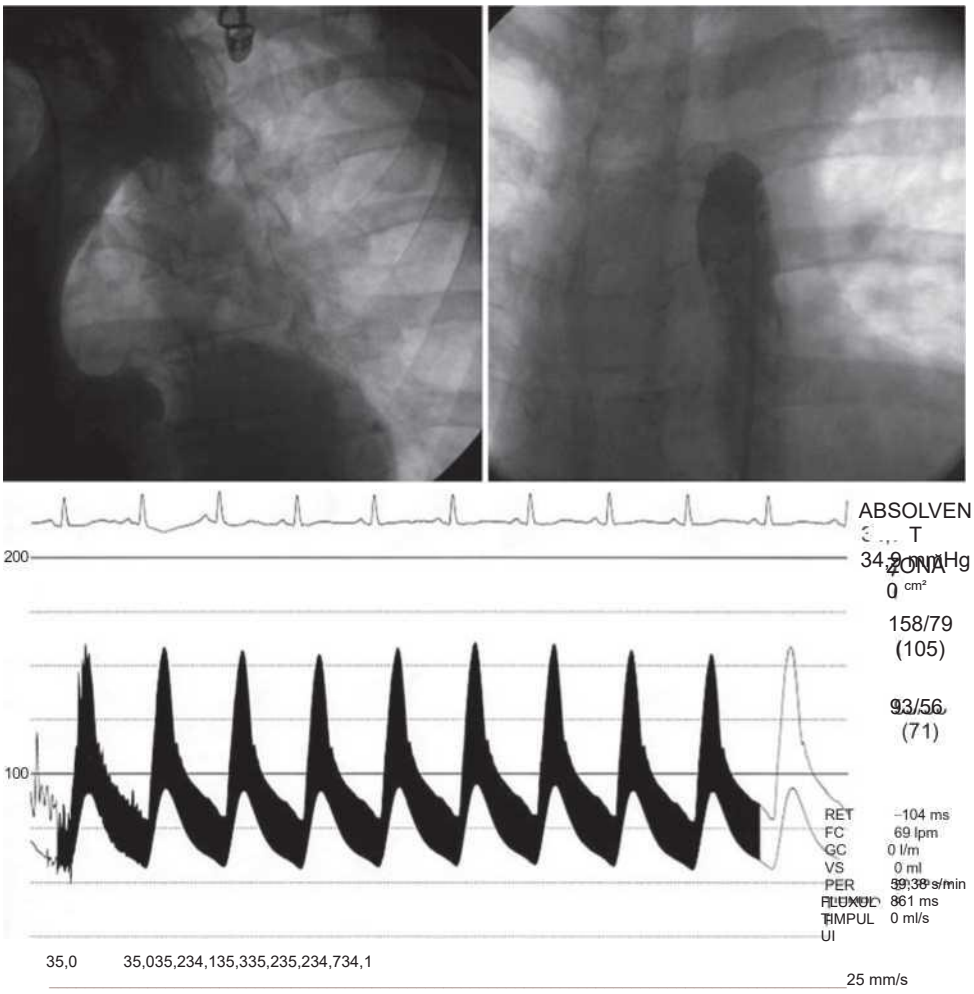


**Figura 16-42.** Aortografie și cateterizare. STÂNGA SUS . Injecția în rădăcina aortei arată o aortă ascendentă dilatată, regurgitare aortică ușoară și probabilă ocluzie completă a aortei descendente proximale. Pe imaginile din faza târzie au fost recunoscute colaterale mari. Dreapta sus . Injecția în aorta descendentă medio-toracică arată obstrucție aortică completă. INFERIOARĂ . Cateterizare. Presiunea aortică este de 158/79 mmHg deasupra locului coarctației și de 93/56 mmHg sub acesta. Observați presiunea pulsatilă continuă distal de locul coarctației, creșterea rapidă a presiunii în aorta proximală și creșterea întârziată a presiunii în aorta distală de coarctație.

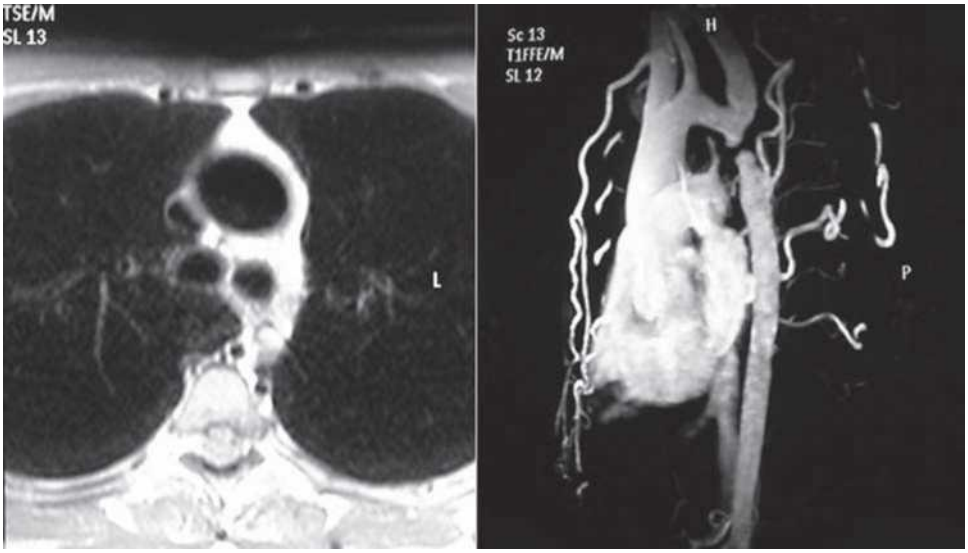


**Figura 16-43.** STÂNGA . Secvență RMN spin-echo. Se prezintă o ușoară dilatare a aortei ascendente și absența lumenului în aorta descendentă proximală. DREAPTA . RMN cu gadoliniu. Obstrucția, lungimea și poziția aortei sunt evidente, iar artera toracică internă mare și vasele colaterale subcapsulare sunt, de asemenea, vizibile.

## CAZUL 7

**Istoric medical și examen fizic**

- Bărbat în vârstă de 55 de ani, cu dureri toracice de efort, oboseală de efort și edem la gleznă.
- Hipertensiune arterială cunoscută de doar 3 ani.
- Cu șase ani mai devreme, ea fusese supusă unei intervenții transector aortice (ETE) de teama unei disecții de aortă, cu rezultate negative.
- TA 150/80 mmHg-230/50 mmHg (variabilă dacă este nevolatilă); FC 70 bpm.
- Vârf mărit și susținut.
- Pulsuri saltante la nivelul extremităților superioare; pulsuri femurale reduse; pulsații în scapula stângă și suflu sistolic.
- SSE 2/6 la bază cu suflu de insuficiență aortică [3A]; clic de ejecție.

**Evoluție și tratament**

- Impresia clinică a fost de valvă aortică bicuspidă cu insuficiență aortică severă, anevrism al aortei ascendente și coarctație marcată de aortă.
- Confirmarea acestor date în timpul intervenției chirurgicale.
- Tratamentul a constat într-o tehnică Bentall (înlocuire compozită a valvei aortice + grefă tubulară + reimplantare a arterelor coronare), grefă de bypass aortocoronarian și plasarea de endoproteză pentru coarctație.

**Comentarii**

- Valvă aortică bicuspidă cu insuficiență aortică severă asociată, aortopatie, anevrism de aortă ascendentă și coarctație de aortă descendentă.
- Valva bicuspidă a fost cea mai cunoscută afecțiune până când pacientul a dezvoltat hipertensiune arterială francă și s-a încercat confirmarea mai specifică a unei posibile coarctații, ceea ce confirmă că este necesar să se facă acest lucru.
- Hipertensiunea sistolică a fost o consecință a volumului mare al insuficienței aortice, care a depășit capacitatea de tamponare a aortei proximale; reflectării undei pulsului la nivelul coarctației, care, fiind aproape de inimă, a avut loc în sistolă; și a presiunii mai mari în aorta proximală datorită gradientului de coarctație, ceea ce o face mai rigidă și reduce distensibilitatea disponibilă pentru insuficiența aortică și crește viteza undei pulsului.
- Ameliorarea insuficienței aortice și a coarctației a avut un efect remarcabil asupra tensiunii arteriale.

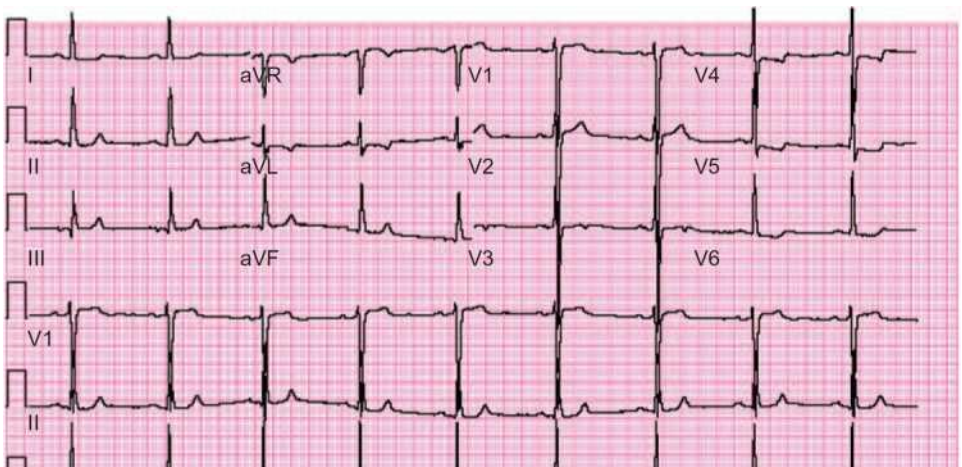


**Figura 16-44.** ECG-ul arată ritm sinusal cu hipertrofie ventriculară stângă (HVS) cu un model anormal de repolarizare.

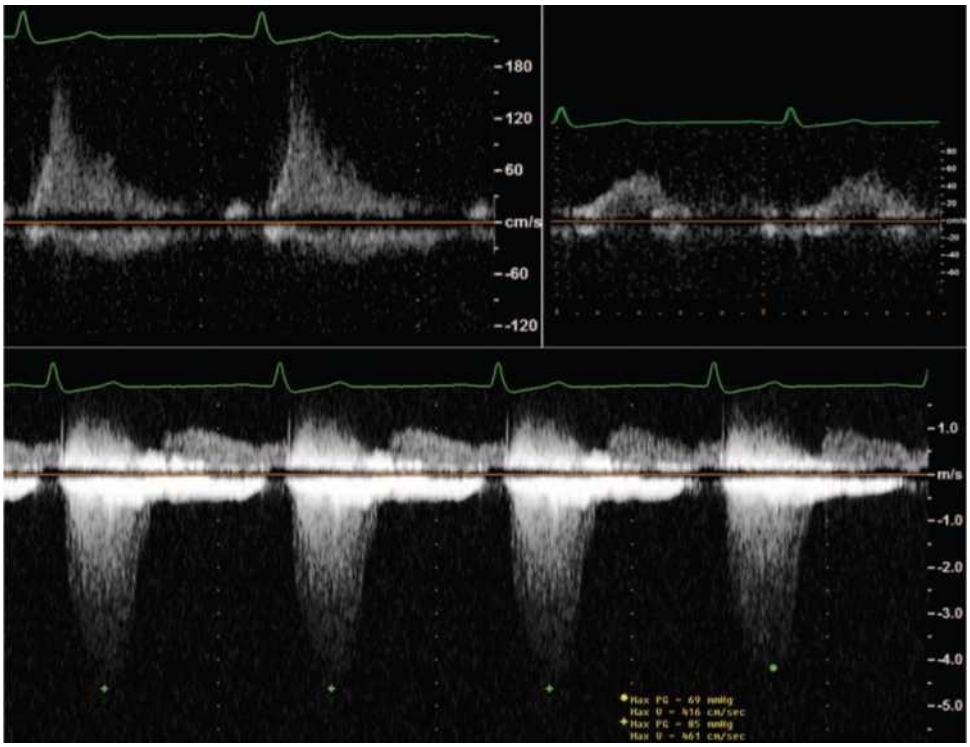
180
120
60
cm/s
-60
-120
1.0
m/s
-1.0
-2.0
-3.0
-4.0
-5.0
Max PG = 69 mmHg
Max V = 416 cm/sec
Max PG = 85 mmHg
Max V = 461 cm/sec

**Figura 16-45.** TTE. STÂNGA SUS . Cartografiere Doppler spectrală a aortei ascendente (precoarctație). DREAPTA SUS . Cartografiere Doppler spectrală a aortei abdominale (postcoarctație). Observați întârzierea izbitoare în faza ascendentă a aortei abdominale distal de coarctație, o fază ascendentă întârziată compatibilă cu o obstrucție proximală fixă. JOS . Înregistrare Doppler continuă a fluxului dintr-o poziție suprasternală peste coarctație; gradientul instantaneu de vârf este de aproximativ 85 mmHg. Nu există o creștere a fluxului diastolic sau a fluxului anterograd.

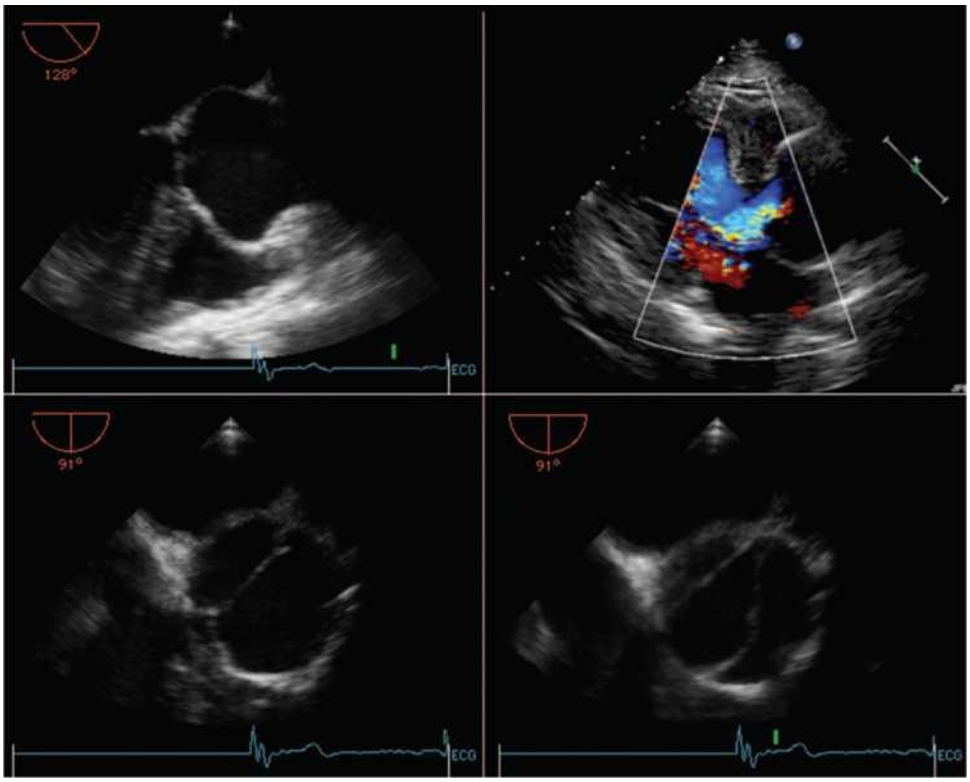


**Figura 16-46.** STÂNGA SUS . Proiecție TEE longitudinală a rădăcinii aortice. Se recunoaște dilatarea rădăcinii și a aortei ascendente fără lambă intimală. DREAPTA SUS . Imaginea TEE corespunzătoare cu cartografiere Doppler color a fluxului arată regurgitare aortică moderată. JOS . Proiecții TEE transversale ale valvei aortice bicuspide (două cuspide și două sinusuri) în diastolă ( STÂNGA ) și sistolă ( DREAPTA ). Forma orificiului în sistolă este eliptică sau triunghiulară.

© ELSEVIER. Fotocopiar sin autorización es un delito.

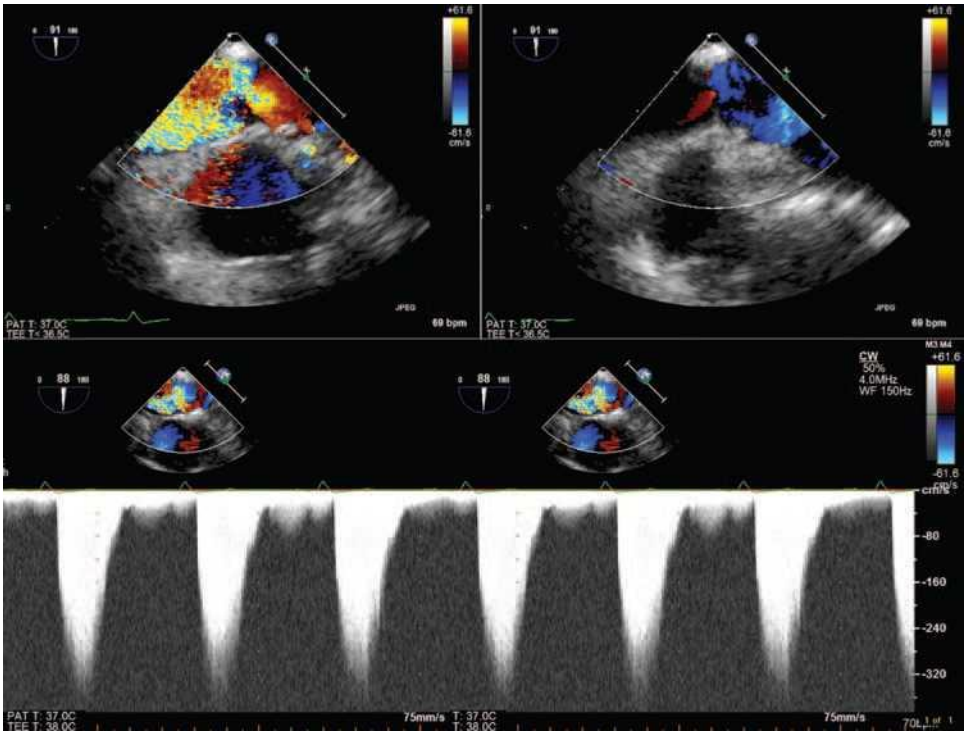


**Figura 16-47.** Imagini TEE ale aortei descendente proximale și profil spectral. Se observă o creastă de-a lungul aortei în centrul câmpului, compatibilă cu o coarctație. STÂNGA SUS : Sistola. Dreapta SUS : Diastola. Există o accelerare semnificativă a fluxului sistolic (varianța piSA), dar nu în diastolă. Profilul spectral prezintă același model cu un gradient instantaneu de vârf de aproximativ 55 mmHg.

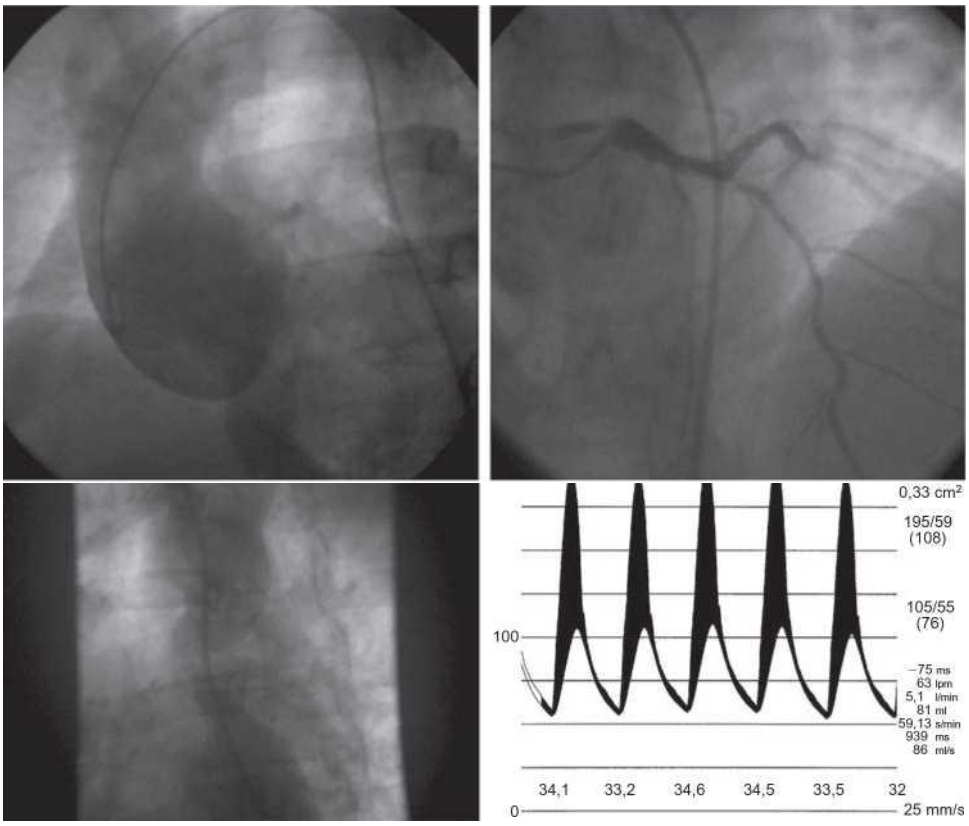


**Figura 16-48.** Aortografie și cateterizare. Injectarea în rădăcina aortei relevă dilatarea atât a rădăcinii, cât și a aortei ascendente. Nu este vizibilă nicio lambă intimală. Injectarea în arcul aortic distal relevă o creastă mică, formând o structură asemănătoare unei talii, asociată cu coarctația. Acest lucru ajută la explicarea semnului „3” de pe radiografiile toracice, care poate apărea în cazurile de coarctație. Boala arterială semnificativă este prezentă în artera coronară descendentă anterioară stângă. Presiunea aortică este de 195/59 mmHg deasupra locului coarctației și de 105/55 mmHg sub acesta. Gradientul de presiune este predominant în timpul sistolei și minim în timpul diastolei. Observați presiunea pulsului crescută înainte de coarctație, rezultată din insuficiența aortică, și faza ascendentă întârziată a presiunii în aorta distală de coarctație.

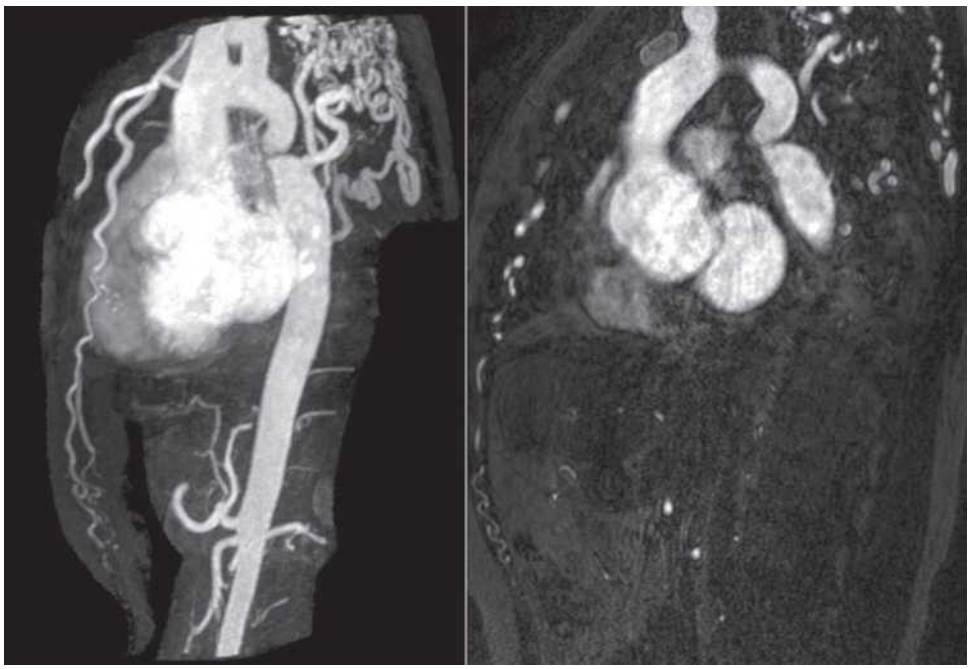

**Figura 16-49.** RMN cu substanță de contrast cu gadoliniu. Talia și lungimea scurtă a coarctației sunt clar vizibile, precum și artera toracică internă și vasele colaterale subscapulare, dar natura specifică a coarctației nu este pe deplin clară. În niciuna dintre imagini, leziunea nu este clar distinsă de lumen.

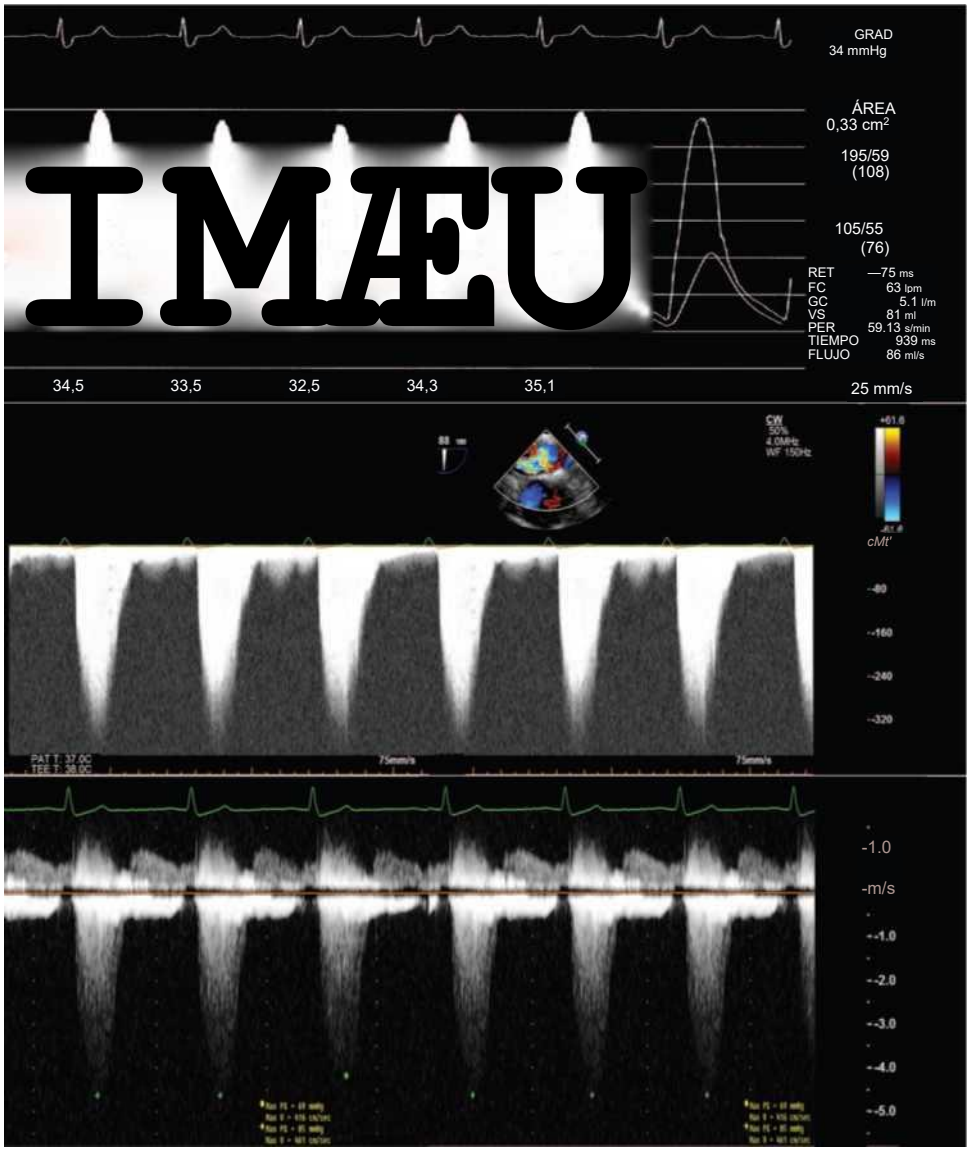


**Figura 16-50.** Înregistrări de cateterizare ( SUS ), eșantionare transtoracică ( CENTRU ) și eșantionare transtoracică transsternală ( jos ) . Toate înregistrările prezintă doar gradienți sistolici. Gradienții transtoracici și de cateterizare sunt cei mai similari, deoarece eșantionarea Doppler suprasternală, deși uneori dificilă, este de obicei bine aliniată. Eșantionarea transtoracică transectorică a subestimat gradientul din cauza unei erori semnificative de aliniere.

© ELSEVIER. Fotocopiar sin autorización es un delito.

**Figura 16-51.** Angiografie după plasarea endoprotezei. Observați dilatarea arterelor subclaviculare stângi și carotidei comune stângi și dilatarea aortei post-coarctație. (Prin amabilitatea Dr. Eric Horlick, Toronto, Canada.)

## Literatură


1. Davutoglu V, Soydinc S, Sirikci A și colab.: Arcada aortică întreruptă la un - bărbat adolescent. Can J Cardiol 2004;20:1367-1368.
2. Oliver JM, Gallego P, Gonzalez A și colab.: Factori de risc pentru complicațiile aortice la adulți cu coarctație de aortă. J Am Coll Cardiol 2004;44:1641-1647.
3. Fawzy ME, Awad M, Hassan W și alții: Rezultatul pe termen lung (până la 15 ani) al angioplastiei cu balon pentru coarctația nativă discretă a aortei la adolescenți și adulți. J Am Coll Cardiol 2004;43:1062-1067.
4. Tzifa A, Ewert P, Brzezinska-Rajszys G și colab.: Stenturi acoperite cu Cheatham-platină pentru coarctația de aortă: rezultate pe termen precoce și mediu. J Am Coll Cardiol 2006;47:1457-1463.


© 2010. Elsevier España, S.L. Reservados todos los derechos

CAPÍTULO 17

# Sindromul Marfan

## PUNCTE CHIAVE

- Complicațiile cardiovasculare ale sindromului Marfan reprezintă o cauză majoră de mortalitate la acești pacienți.
- Boala cardiacă valvulară este frecventă la pacienții cu sindrom Marfan (insuficiență aortică, prolaps de valvă mitrală și insuficiență mitrală).
- Complicațiile cardiovasculare includ anevrisme aortice cu ruptură și disecție a aortei toracice și abdominale.
- Mai multe procese patologice cardiovasculare sunt frecvent întâlnite la același pacient, deși acestea pot fi sincrone sau metacrone.
- Momentul intervenției chirurgicale trebuie optimizat pentru a încerca rezolvarea simultană a procesului cardiac și aortic.
- Pragul pentru intervenția chirurgicală într-o dilatare asimptomatică a aortei ar trebui să fie mai scăzut în sindromul Marfan decât în alte boli neasociate cu afecțiuni ale țesutului conjunctiv.
- Monitorizarea este esențială deoarece mulți pacienți prezintă un al doilea sau al treilea episod sau complicație aortică.
- Selecția selectivă a familiei este importantă și permite reparații planificate.

Sindromul Marfan este o tulburare ereditară care afectează 1 din 5.000–1 din 10.000 de persoane de toate rasele și sexele. Modelul de moștenire este autosomal dominant (rata de moștenire 50%:50%), dar un procent surprinzător de 30% din cazuri rezultă dintr-o mutație nouă. Registrul Internațional de Disecție Aortică a stabilit că 5% din disecțiile acute de aortă se datorează sindromului Marfan și că, deși pacienții cu disecție aortică acută care au acest sindrom sunt mai tineri decât cei fără, mortalitatea acută nu este mai mică (Tabelul 17-1) .[1]

## I. CONSIDERAȚII ISTORICE

Sindromul Marfan este numit după pediatrul francez Antonin Bernard Jean Marfan (1858–1942), care a fost primul care a descris această afecțiune atunci când a evidențiat un aspect al malformațiilor scheletice la un băiat de 4 ani: membrele lungi, pe care le-a numit *dolidochenostenomielie.* [EC] Achard a inventat termenul *„degete de păianjen" (arahnodactilie)* în 1902 pentru a descrie mai bine anomalia scheletică. Un deceniu mai târziu, au fost descrise primele asocieri cardiace ale acestei afecțiuni (prolapsul valvei mitrale, regurgitarea mitrală și decesul), precum și dislocarea cristalinului. La scurt timp după aceea, a fost publicată prima asociere vasculară (ruptura de aortă la un copil). În 1931, a fost recunoscut modelul de moștenire autosomal dominant tipic acestei afecțiuni. În 1943, Helen Taussig a descris frecvența ridicată a anevrismelor aortice care caracterizează această afecțiune și explică rata mortalității. Progrese terapeutice au fost obținute prin demonstrarea reducerii dilatării rădăcinii aortice și a rupturii aortice prin administrarea de γ-blocante în 19943 [și] a beneficiilor înlocuirii chirurgicale a rădăcinii aortice anevrismale în 1968.4 Standardizarea criteriilor de diagnostic a fost realizată odată cu publicarea nozologiei de la Berlin în 19865 [și] a nozologiei revizuite de la Ghent în [1996.6]

Prima provocare majoră în înțelegerea sindromului Marfan a fost recunoașterea fenotipurilor variabile. Această provocare a apărut din necesitatea de a identifica cazurile de sindrom Marfan înainte ca acestea să se transforme în episoade acute sau cu risc ridicat. A doua provocare majoră a fost descoperirea genotipului responsabil, care s-a dovedit a fi mai complexă decât se anticipase.

## I. CONSIDERAȚII GENETICE

Inițial considerat o tulburare cauzată de o deficiență a genei fibrilinei-1 ( *FBN1)* , sindromul Marfan este acum cunoscut ca fiind cauzat de defecte ale genei *TGFBR2* în unele cazuri. Cazurile de sindrom Marfan datorate defectelor *FBN1 sunt numite sindrom Marfan tip 1 (MFS1), iar cele datorate* defectelor *TGFBR2* sunt numite sindrom Marfan tip 2 (MFS2).

Gena *FBN1, foarte mare* (65 de exoni) (15q21.1, perechi de baze 46.489.478 până la 46.724.390), numită și *FBN, FBN1_HUMAN,* fibrilina 1 (Marfan), *MASS, MFS1, OCTD, SGS* și *WMS,* codifică

**Tabelul 17-1.** Comparație între vârstă, patologie cardiovasculară și mortalitate la pacienții cu sau fără sindrom Marfan

| | Sindromul Marfan | Sindroame altele decât Marfan | Valoarea *P* |
|---|---|---|---|
| Vârstă (ani) | 35 ± 12 | 64 ± 13 | <0,001 |

© 2010. Elsevier España, S.L. Reservados todos los derechos

| | | | |
|---|---|---|---|
| Hipertensiv | 27% | 74% | <0,001 |
| Ateroscleroză | 0% | 32% | <0,001 |
| Anevrism anterior | 33% | 13% | <0,001 |
| Istoricul chirurgiei cardiace pentru disecția de aortă | 27% | 8% | 0,001 |
| Istoricul chirurgiei valvelor cardiace | 19% | 4% | <0,001 |
| | 10% | 5% | 0,09 |
| Insuficiență cardiacă congestivă | | | |
| tensiune arterială sistolică >140 mmHg | 27% | 44% | 0,001 |
| tensiunea arterială diastolică >90 mmHg | 19% | 23% | <0,001 |
| Insuficiența aortică | 64% | 42% | 0,002 |
| Mortalitate | | | |
| Global (tipurile A și B) | 21% | 23% | NS |
| Tipul A | 25% | 30% | NS |
| Tipul B | 8% | 13% | NS |

Glicoproteina fibrilina-1 se multimerizează în microfibrile și, legată de tropoelastină, formează țesut elastic. Fibrilina-1 inactivează, de asemenea, factorul de creștere transformant 3 (TGF- β3 ) prin legarea la receptorul său, suprimând astfel inhibarea creșterii celulare, a diferențierii și a formării matricei extracelulare. Producerea unei fibriline-1 anormale de către gena patologică duce la suprimarea producției de către cealaltă alelă, fenomen cunoscut sub numele de suprareglare. Sindromul Marfan este caracterizat printr-o reducere generală marcată a producției de fibrilină-1 și prezența unei fibriline-1 mici, defecte. Această fibrilină-1 mică, defectă, duce la o disponibilitate și activare crescută a *TGF-β2,* rezultând inhibarea creșterii și diferențierii celulare, precum și a formării matricei extracelulare. Gena *TGFBR2* (numită și supresor tumoral, *AAT3, FAA3, HNPCC6, MFS2, RIIC, TAAD2, receptor TGF-fl tip IIB, TGF-fl-RII,* receptor TGF-[ 3] tip II , *TGFR2, TGFR2_HUMAN* ) este situată pe brațul scurt al cromozomului 2 la locația 21:3p21, perechile de baze 30.622.970 până la 30.710.637.

Alte afecțiuni ale fibrilinei-1 (de exemplu, dislocarea familială a cristalinului, sindromul Shprintzen-Goldberg, sindromul Weill-Marchesani, fenotipul MASS) prezintă unele caracteristici fenotipice similare cu sindromul Marfan (Tabelul 17-2); prin urmare, simpla detectare a oricărei modificări a genei *FBN1* nu stabilește un diagnostic de sindrom Marfan. Doar detectarea unei mutații specifice asociate cu sindromul Marfan este utilă ca și criteriu de diagnostic.

## Yo FENOTIPURI DE SINDROM MARFAN

Aproximativ 70% din cazurile de sindrom Marfan sunt asociate cu dilatarea rădăcinii aortice. Complicațiile acestei afecțiuni includ

**Tabelul 17-2.** Sindroame genetice care prezintă modificări similare cu sindromul Marfan

| Sindromul | Comentarii |
|---|---|
| Sindromul Ehlers-Danlos tip IV | Sindromul Ehlers-Danlos tip IV (tipul vascular) este caracterizat prin ruptura aortei și a ramurilor acesteia, adesea fără antecedente de anevrisme. Incidența este mai mare decât cea a sindromului Marfan (1:500), iar modelul de moștenire este autosomal dominant. Gena responsabilă este situată pe 2q31 și codifică procolagenul de tip III. Criteriile clinice includ vânătăi ușoare, piele subțire cu vene vizibile, trăsături faciale tipice și ruptura arterelor sau viscerelor. Supraviețuirea mediană este de 48 de ani; 20% prezintă o complicație înainte de vârsta de 20 de ani și peste 80% până la vârsta de 40 de ani. Nu există tratamente medicale sau chirurgicale preventive dovedite. Intervențiile chirurgicale obțin rezultate remarcabil de slabe. |
| Sindromul Beals | Actilia contracturală congenitală arahnoidiană |
| Sindromul de Shprintzen-Goldberg | Arahnodactilie, craniosinostoză, hipotonie, hernii |
| Sindromul Weill-Marchesani | Brahidactilie, rigiditate articulară, statură mică |
| Fenotipul MASS | Boală a valvei *mitrale* , *ortopatie* , malformații *scheletice* , *afecțiuni* ale pielii |
| Piele flască | |
| Sindromul Loeys Dietz (tipurile 1 și 2) | Ochi depărtați, palatoschizis sau uvulă bifidă, aranjament complicat al vaselor de sânge și edem aortic agresiv. Pacienții prezintă un risc ridicat de disecție sau ruptură aortică la o vârstă fragedă (Fig. 17-1). |
| Sindromul Noonan | |
| Sindromul Turner | |
| Boala renală polichistică Sindromul Stickler | |
| Sindromul XXY | |
| Homocistinurie | |
| Osteogenie imperfectă Ectopia familială a cristalinului | |
| Arahnodactilie familială | |
| Sindroame cardiovasculare familiale | Sindromul de anevrism aortic toracic familial, sindromul de disecție aortică familială, sindromul de prolaps al valvei mitrale familiale, sindromul valvei aortice bicuspide și sindromul de anevrism aortic toracic |

Dilatarea rădăcinii aortice predomină în tabloul clinic al sindromului Marfan și rămâne principala cauză de deces. Dimensiunea rădăcinii aortice este singurul predictor independent și consistent al complicațiilor aortice în sindromul Marfan.[7]

Sindromul Marfan este o cauză importantă a disecției acute de aortă la pacienții cu vârsta sub 40 de ani, la fel ca și valvele aortice bicuspide. În Registrul Internațional de Disecție Aortică, incidența sindromului Marfan a fost de 50% în rândul pacienților cu disecție aortică acută cu vârsta sub 40 de ani și de doar 2% în rândul celor peste această vârstă.<sup> [1,8]</sup>

© 2010. Elsevier España, S.L. Reservados todos los derechos

## Yo MODIFICĂRI CARDIOVASCULARE ÎN SINDROMUL MARFAN

Anomaliile aortice în sindromul Marfan includ următoarele:

1. Dilatarea rădăcinii aortice (sinusurile Valsalva) și a aortei ascendente , care se întâlnește în aproximativ 70% din cazurile de sindrom Marfan, și complicațiile rădăcinii aortice, care sunt responsabile pentru cea mai mare parte a mortalității.
2. Anevrisme aortice (toracice și abdominale).
3. Disecție de aortă (în mare parte de tip A; doar 10% sunt de tip B, iar disecțiile de aortă abdominală sunt rare).
4. Hematom aortic intramural.

Anomaliile valvulare asociate cu sindromul Marfan includ anomalii ale valvei mitrale, aortice și tricuspide. Tulburările valvei mitrale (prolapsul valvei mitrale și regurgitarea mitrală) apar la 60-80% dintre pacienții cu sindrom Marfan. Prolapsul valvei mitrale, ruptura de coardă și dilatarea inelară sunt frecvente. Calcificarea submitrală proeminentă (calcificarea inelului mitral) este prezentă în aproximativ 10% din cazuri. Dehiscența protezei valvulare aortice este mai frecventă la pacienții cu sindrom Marfan. Riscul de regurgitare a valvei aortice (dilatație sinusală și inelară) se corelează în incidență și severitate cu dimensiunea rădăcinii aortice și crește mortalitatea în acest sindrom. Anomaliile valvei tricuspide includ prolapsul valvei tricuspide.

## DIAGNOSTICUL SINDROMULUI MARFAN'S

17

Este imposibil să se diagnosticheze sindromul Marfan cu un singur test, chiar și cu teste genetice. Prin urmare, trebuie utilizate criterii clinice și radiologice combinate. Tabelul 17-3 prezintă un rezumat al testelor pentru sindromul Marfan. Cele mai frecvent utilizate tehnici radiologice în sindromul Marfan includ ecocardiografia (pentru dilatarea sau disecția aortei ascendente), radiografia toracică, tomografia computerizată cardiacă (Fig. 17-2 și 17-3) și aortografia cu substracție (Fig. 17-4).

**Tabelul 17-3.** Teste generale pentru evaluarea sindromului Marfan

| |
|---|
| Istoric familial |
| Istoric medical (istoric de pneumotorax spontan) |
| Examen fizic |
| Examen oftalmologic (examen cu lampă cu fantă, keratometrie) |
| Ecocardiografie (pentru a căuta dilatație sau disecție a aortei ascendente) Radiografie toracică (pentru a exclude bule apicale sau dilatarea arterei pulmonare principale) |
| Rezonanță magnetică cardiacă sau tomografie computerizată cardiacă (pentru a exclude dilatarea aortei ascendente sau a arterei pulmonare sau ectazia durală) |
| Testarea genetică |

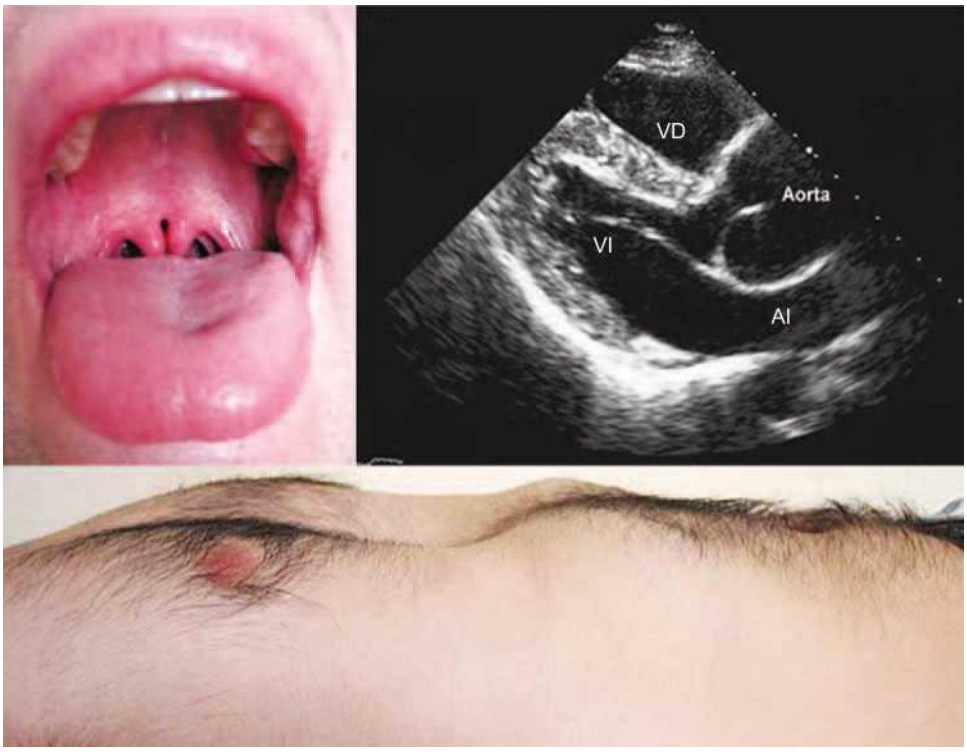


**Figura 17-1.** Varón de 24 años ingresado en el hospital para la valoración de un aneurisma de la raíz aórtica. Tenía antecedentes familiares de enfermedad aórtica. La exploración física mostró proptosis, retrognatia, úvula bífida (SUPERIOR IZQUIERDA) y *pectus excavatum* (INFERIOR). La ecocardiografía transtorácica mostró un aneurisma de la raíz aórtica de 50 X 50 mm (SUPERIOR DERECHA). La presencia de la tríada clásica de alteraciones faciales, aneurisma aórtico y úvula bífida y los antecedentes familiares de enfermedad aórtica sugerían el diagnóstico de síndrome de Loeys-Dietz de tipo 1, que se confirmó cuando el análisis genético identificó una mutación en el exón 7 del gen *TGFBR2*. Los pacientes con este síndrome autosómico dominante tienen un alto riesgo de disección de aorta o rotura a temprana edad; el diámetro de la aorta puede no servir para predecir la rotura. se realizó al paciente una sustitución de la raíz aórtica con buenos resultados y sigue vivo al año de seguimiento. Ai, aurícula izquierda; Vi, ventrículo izquierdo; VD, ventrículo derecho. (Tomado de Vilacosta I, Cañadas Godoy V: Images in clinical medicine: Bifid uvula and aortic aneurysm. N Engl J Med 2008;359;e2, con autorización.)

© ELSEVIER. Fotocopiar sin autorización es un delito.

## Testarea genetică

Cele mai recente criterii de diagnostic sunt nozologia (criteriile) Ghent, [6] revizuite după criteriile de la Berlin.5 Criteriile de diagnostic [Ghent] includ criterii de diagnostic majore (caracteristici comune în sindromul Marfan și rare în populația generală, fiind astfel specifice) și criterii minore (caracteristici întâlnite atât în sindromul Marfan, cât și în populația generală, fiind astfel sensibile).

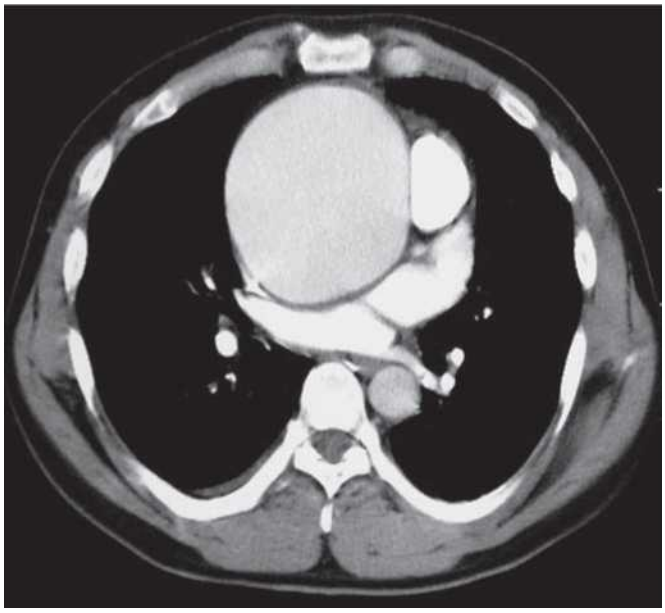

**Figura 17-2.** Tomografie computerizată axială cu substanță de contrast. Această imagine a unui anevrism de 9 cm al aortei ascendente confirmă faptul că acest vas este cel mai afectat în sindromul Marfan, cu o aortă descendentă de calibru normal.

Criterii pentru afectarea majoră sau minoră a organelor (Tabelul 17-4). [8] Principalele criterii Ghent includ: 1) antecedente familiale; 2) defect genetic; 3) aortă dilatată sau anevrismală; 4) disecția aortei ascendente; 5) dislocarea cristalinului; 6) ectazia durală; și 7) patru sau mai multe anomalii scheletice (deformări toracice, membre lungi și subțiri, picioare plate, scolioză). Criteriile Ghent sunt considerate o îmbunătățire față de criteriile Berlin, dar sunt și prea stricte; 20% din cazurile care au îndeplinit criteriile Berlin nu îndeplinesc criteriile Ghent.

Cel mai util criteriu individual este istoricul familial . Un istoric familial este considerat prezent atunci când o rudă de sânge (părinte, frate sau copil) are un sindrom Marfan diagnosticat independent. Dacă se stabilește un istoric familial independent, este necesar doar *un criteriu major și unul minor* sau implicarea unui alt sistem de organe pentru a stabili diagnosticul. Dacă istoricul familial este negativ sau indisponibil, este necesară *prezența a două criterii majore cu implicarea a două sisteme de organe diferite și implicarea unui alt sistem de organe* pentru a stabili diagnosticul conform criteriilor Ghent.

## Teste genetice (moleculare)

Testarea genetică pentru sindromul Marfan este considerată pozitivă atunci când detectează: 1) prezența unei mutații în *FBN1* despre care se știe că provoacă sindromul Marfan sau 2) prezența unui haplotip în jurul *genei FBN1* , care a fost moștenit de un descendent cu un diagnostic confirmat de sindrom Marfan în familie. Cea mai semnificativă problemă a testării genetice, pe lângă costul și disponibilitatea limitată, este că 25-30% din cazurile de sindrom Marfan sunt asociate cu mutații noi. Prin urmare, testarea genetică poate să nu confirme un caz definitiv de sindrom Marfan clinic.

Testarea genetică pentru sindromul Marfan nu stabilește singur acest diagnostic. Există peste 500 de mutații descrise.

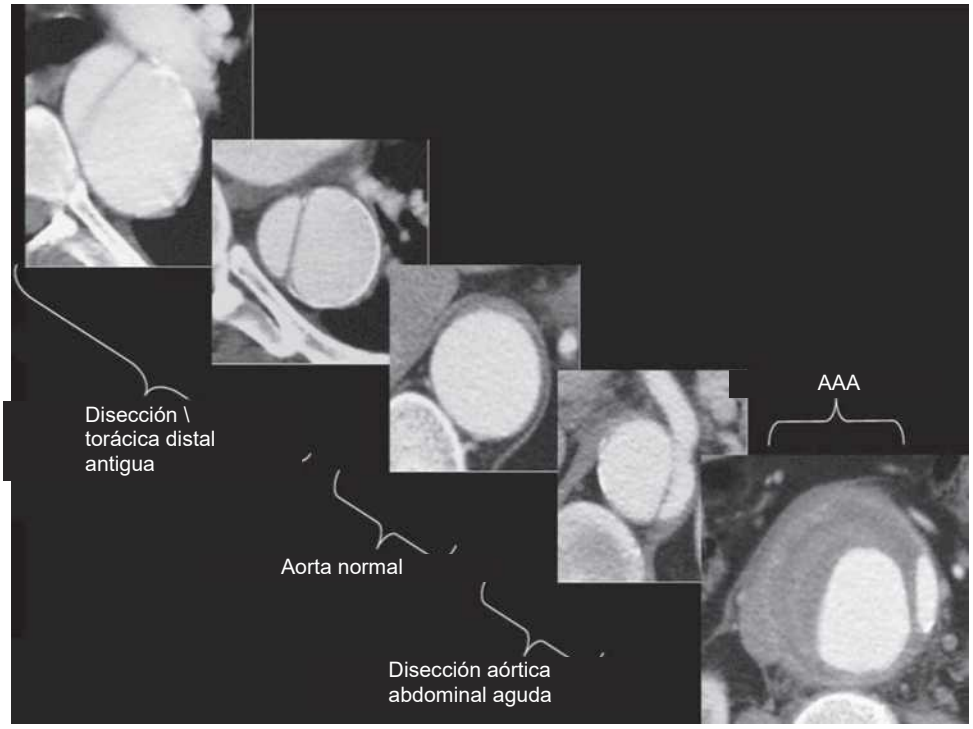


**Figura 17-3.** Tomografie computerizată axială cu substanță de contrast a diferitelor zone ale aortei la același pacient. Acest caz exemplifică natura recurentă a complicațiilor aortice în sindromul Marfan. Pacientul suferise anterior o disecție aortică de tip B și un anevrism aortic abdominal (AAA). Cu această ocazie, s-a prezentat cu dureri abdominale și a fost identificată o nouă disecție acută de AAA, care se extindea deasupra AAA în aortă, care până atunci părea normală. Natura familială a sindromului Marfan este evidentă și în acest exemplu, deoarece trei frați au avut un total de cinci disecții aortice și trei anevrisme.

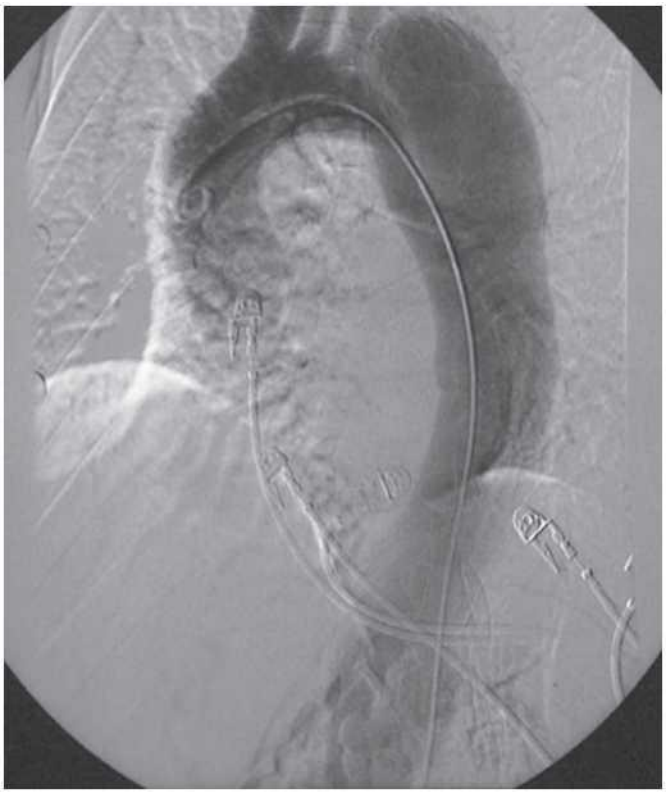

**Figura 17-4.** Aortografie digitală cu substracție care arată un lumen fals de calibru crescut într-o disecție cronică de tip B.

**Tabelul 17-4.** Criteriile de diagnostic Ghent pentru sindromul Marfan

| Sistem | Criterii majore | Criterii minore | "Afectare" |
|---|---|---|---|
| **Scheletic** | Prezența a *cel puțin patru* dintre următoarele manifestări | *Pectus excavatum* de intensitate moderată | Cel puțin două criterii copii mai mari *sau* un copil mai mare cu doi copii mai mici |
| | *Pectus carinatum* | Hipermobilitatea articulară | |
| | *Pectus excavatum* care necesită intervenție chirurgicală | Palat arcuit înalt cu dinți înghesuiți | |
| | Reducerea raportului dintre jumătatea superioară și inferioară a corpului sau raportul dintre lungimea brațului și înălțime mai mare de 1,05 | Aspect facial (dolicocefalie, hipoplazie malară, enoftalmie, retrognație, fisuri palpebrale înclinate în jos) | |
| | Semnul încheieturii mâinii (Walker): când încheietura mâinii este înconjurată de degetul mare și degetul mic, acesta din urmă se suprapune cu mai mult de 1 cm la 80% dintre pacienții cu sindrom Marfan [9] | | |
| | Semnul degetului mare: când pumnul este închis cu degetul mare în apoziție, acesta nu se extinde în mod normal dincolo de partea ulnară a mâinii (rezultate fals pozitive apar la 1% dintre copiii albi și 3% dintre copiii de culoare) [10] | | |
| | Scolioză >20° sau spondilolisteză (prevalența: 60%) | | |
| | Reducerea extensiei cotului (<170°) | | |
| | Deplasarea medială a maleolei mediale care produce picioare plate | | |
| | Protruzie acetabulară de orice grad (evaluată radiografic) (prevalența: 50%) | | |
| | Dilatarea aortei ascendente, asociată sau nu cu insuficiență aortică, și care afectează cel puțin sinusurile Valsalva *sau* | | |
| | Disecția aortei ascendente | | |
| **Cardiovascular** | | Prolapsul valvei mitrale, cu sau fără insuficiență asociată a valvei mitrale (prevalența: 55-70%) | Prezența unui criteriu minor |
| | | Dilatarea arterei pulmonare principale, fără stenoză pulmonară valvulară sau periferică sau altă cauză evidentă înainte de vârsta de 40 de ani | |
| | | Calcificarea inelului mitral înainte de vârsta de 40 de ani | |

*(Continuă)*

**Tabelul 17-4.** Criteriile de diagnostic Ghent pentru sindromul Marfan *(continuare)*

| Sistem | Criterii majore | Criterii minore | "Afectare" |
|---|---|---|---|
| | | Dilatarea sau disecția aortei toracice sau abdominale descendente înainte de vârsta de 50 de ani | |
| **Ocular** | Ectopia cristalinului (luxația cristalinului). Luxație<br>De obicei este superioară (ectopie superioară a cristalinului) și temporară (prevalența: 50%) | Cornee plată (măsurată prin keratometrie)<br>Reducerea lungimii axiale a globului ocular (măsurat prin ultrasunete) | Acestea trebuie îndeplinite<br>minus două criterii minori |
| | | Cataractă (scleroză nucleară) la pacienții sub 50 de ani<br>Hipoplazie a irisului sau a mușchiului ciliar care determină o reducere a miozei<br>Miopia indiferent de poziția cristalinului; cel mai frecvent viciu de refracție este miopia datorată alungirii globului ocular și ambliopia.<br>Glaucom (pacienți <50 ani) Dezlipire de retină | |
| **Pulmonar** | Nici unul | Pneumotorax spontan (prevalența: 5%) | Trebuie făcut<br>mai puțin un criteriu minor |
| | | Bulele apicale (descrise pe radiografia toracică)<br>Vergeturi (striuri atrofice) neasociate cu modificări majore ale greutății, sarcină sau stres repetat<br>Hernii recidivante sau incizionale | |
| **Piele și tegumente** | Nici unul | Nici unul | Trebuie făcut<br>mai puțin un criteriu minor |
| | Ectasia dural lumbosacra en la TC y la RM; hipertrofia del conducto raquídeo o balonización del saco dural, sobre todo en la zona lumbosacra, que se suele asociar a herniación de las vainas de las raíces nerviosas a través de sus agujeros. La prevalencia es del 65-92%. La gravedad aumenta con la edad. Menos del 20% sufren una ectasia dural grave. La ectasia dural se puede asociar también a | | |
| Istoricul unui părinte copil sau frate care îndeplinește<br>Prezentarea unei | Síndrome de Ehlers-Danlos<br>Neurofibromatosis de tipo 1 Espondilitis anquilosante<br>Traumatismos<br>Escoliosis<br>Tumores | Ninguno | lependent criteriile de diagnostic<br>ıtații în *FBN1* responsabilă de sindromul Marfan<br>ezența unui haplotip în jurul genei *FBN1,* moștenit de urmași și asociat cu un sindrom Marfan<br>ıgnosticat fără echivoc în familie |

Preluat din Paepe A, 1996;62:417-426.

vereux RB, Dietz HC și colab.: Criterii de diagnostic revizuite pentru sindromul Marfan. Am J Med Genet

**Antecedentes familiares, genética**

pentru gena fibrilinei-1 *(FBN1)* de pe cromozomul 15, și nu toate acestea sunt specifice sindromului Marfan, deoarece multe tulburări asemănătoare sindromului Marfan au aceeași genă în comun. Costul și disponibilitatea sunt factori limitativi, la fel ca și înțelegerea incompletă a genotipului și fenotipului Marfan. Cu toate acestea, mai multe utilizări ale testării genetice sunt incontestabile, cum ar fi evaluarea copiilor pacienților diagnosticați cu sindromul Marfan. Copiii acestor pacienți care nu au același genotip nu necesită monitorizare pe tot parcursul dezvoltării lor.

Clinicile multidisciplinare pentru sindromul Marfan oferă îngrijire completă, inclusiv recunoașterea leziunilor majore legate de acest sindrom, consilierea persoanelor afectate și a familiilor acestora și eficiența în recunoașterea multiplelor sindroame genetice care au - caracteristici similare cu sindromul Marfan (vezi Tabelul 17-2).

## Controlul rădăcinii aortice

**Dura mater**

Întrucât rădăcina aortică este principalul segment anatomic afectat de boală, ecocardiografia transtoracică (ETT) este de obicei potrivită pentru evaluarea dimensiunii rădăcinii. O frecvență inițială de monitorizare o dată pe an este rezonabilă.

# I. OPȚIUNI TERAPEUTICE

## Tratament medical

Tratamentul pe termen lung cu beta-blocante la pacienții cu sindrom Marfan reduce dilatarea rădăcinii aortice. Studiul de referință realizat în 1994 de Pyeritz și colab., deși nu a fost randomizat sau orb, a urmărit 70 de pacienți cu sindrom Marfan tratați cu propranolol (n = 32, doză medie 212 ± 68 mg/zi; perioadă de urmărire 10,7 ani) sau grup de control (n = 38; perioadă de urmărire 10 ani). Rata de dilatare a rădăcinii a fost semnificativ mai mică în grupul tratat cu beta-blocante. Criteriile clinice de evaluare (insuficiență aortică, disecție aortică acută, intervenții chirurgicale cardiovasculare, insuficiență cardiacă congestivă, deces) au fost observate la cinci pacienți din grupul de tratament și nouă din grupul de control. O mortalitate semnificativ mai mică a fost observată în grupul de tratament.

În 2007, a fost efectuat un studiu controlat randomizat, cu durata de 24 de săptămâni, pe 17 pacienți cu sindrom Marfan, și s-a constatat că inhibitorul ECA, perindopril, a redus rigiditatea aortică și dilatarea rădăcinii, precum și concentrațiile de TGF-β [ 3.11 ].

În mod similar, un alt studiu de cohortă de mică amploare, pe termen scurt, efectuat pe 18 pacienți pediatrici, urmăriți timp de 12 până la 47 de luni, a arătat că adăugarea de losartan sau irbesartan la terapia convențională cu β3-blocante a redus dilatarea rădăcinii aortice cu 2,75 mm/an, după ajustarea în funcție de vârstă și sex.<sup> [12] </sup> Un studiu realizat de Institutul Național al Inimii, Plămânilor și Sângelui recrutează în prezent pacienți și îi randomizează pentru a primi fie losartan, fie atenolol și se așteaptă să ofere informațiile mult necesare.

## Reparație chirurgicală programată

Diametrul optim al rădăcinii aortice pentru înlocuirea electivă a valvei aortice nu este bine stabilit în sindromul Marfan, nici la pacienții fără acest sindrom. Rata scăzută a mortalității în cazul reparării elective (1-2%) [13] și rezultatele bune ale chirurgiei conservatoare a valvei (mortalitate prin reparare 0-1%) [14-16] în centrele specializate influențează pragurile diametrului, care sunt determinate și de ratele de supraviețuire la 10 ani de 80-88% și de absența regurgitării aortice moderate sau severe în 87% din cazuri în aceeași perioadă. [15,16] Reimplantarea devine tehnica preferată. [17]

Când diametrul rădăcinii depășește de 1,3 ori valoarea normală , monitorizarea trebuie efectuată mai frecvent (la fiecare 6 luni). Când rădăcina devine dilatată de 1,5 ori valoarea normală, trebuie luată în considerare repararea electivă. Dilatarea mai rapidă a rădăcinii este asociată cu mai multe complicații. Din 89 de pacienți urmăriți timp de 4 ani, s-au constatat mai multe complicații la pacienții cu o rădăcină aortică a cărei dimensiune inițială a fost de 1,3 ori sau mai mare decât dimensiunea prezisă (risc relativ 2,7) și la pacienții cu modificări ale diametrului inelar de 5% sau mai mare (risc relativ 4,3).<sup> [18]</sup> Limita superioară a valorii normale pentru dimensiunea rădăcinii aortice este de aproximativ 1,9 ori suprafața corporală. Înlocuirea electivă a rădăcinii aortice poate fi, de asemenea, luată în considerare atunci când există o indicație primară pentru intervenția chirurgicală pentru regurgitarea mitrală (Fig. 17-5 și 17-6).

Mărimea în sine nu discriminează riscul de disecție în sindromul Marfan. Conceptul de prag de risc este limitat de observația că disecția are loc pentru o gamă largă de diametre (Fig. 17-7). Deși majoritatea disecțiilor apar atunci când anevrismul are o

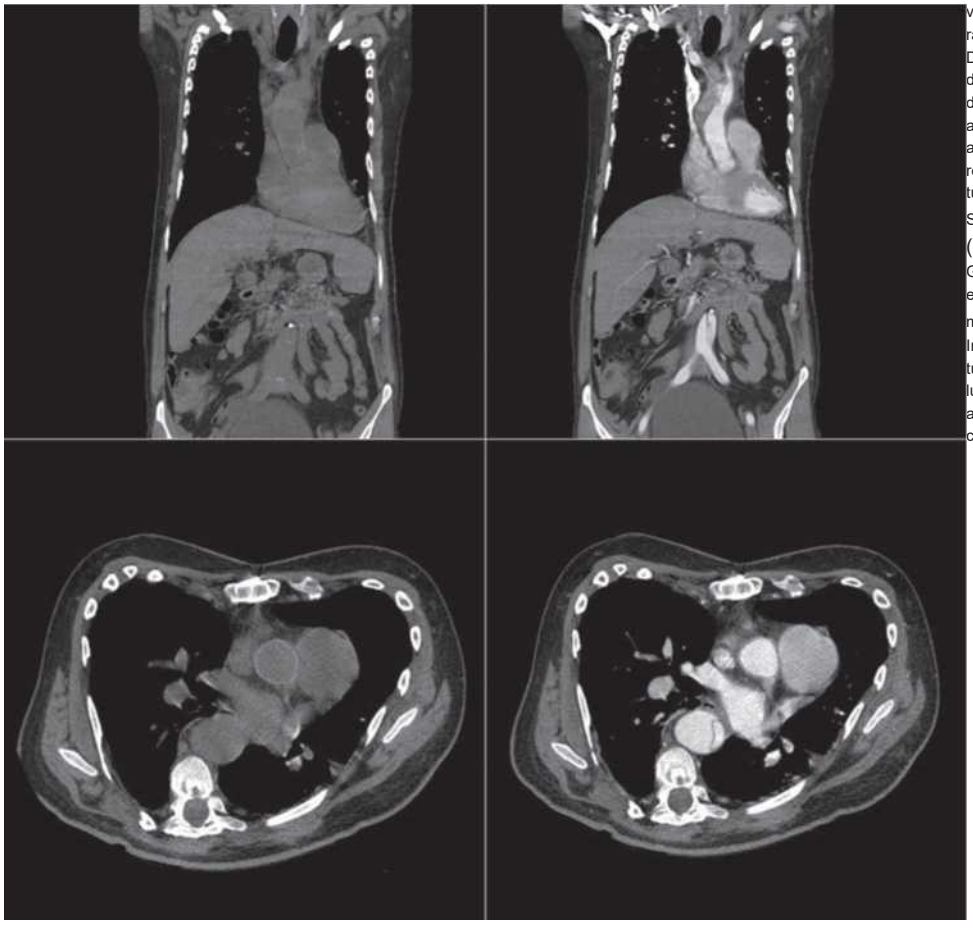

**Figura 17-5.** Acest pacient cu sindrom Marfan fusese supus anterior unei reparații elective concomitente a valvei mitrale pentru regurgitare severă și înlocuirii rădăcinii aortice, prezervând valva aortică cu o grefă Dacron, deoarece rădăcina aortică avea un diametru de 5,3 cm. Șaisprezece luni mai târziu, a revenit cu dureri toracice severe secundare unei disecții acute de aortă. Ruptura principală de intrare a fost localizată în aorta descendentă proximală; a apărut o disecție retrogradă extinsă de la marginea distală a grefei tubulare utilizate pentru a înlocui rădăcina aortică. SUPERIOR . Imagini coronale fără substanță de contrast ( STÂNGA ) și cu substanță de contrast ( DREAPTA ). Grefa tubului Dacron din rădăcina aortică este evidentă. Disecția s-a extins retrograd până la marginea distală a grefei radiculare. INFERIOR . Imaginile axiale fără și cu substanță de contrast arată tubul Dacron în aorta ascendentă și lamboul intimal și lumenul fals în aorta descendentă. Înlocuirea planificată a rădăcinii aortice a prevenit leziuni cardiace catastrofale cauzate de disecție.

© ELSEVIER. Fotocopiar sin autorización es un delito.

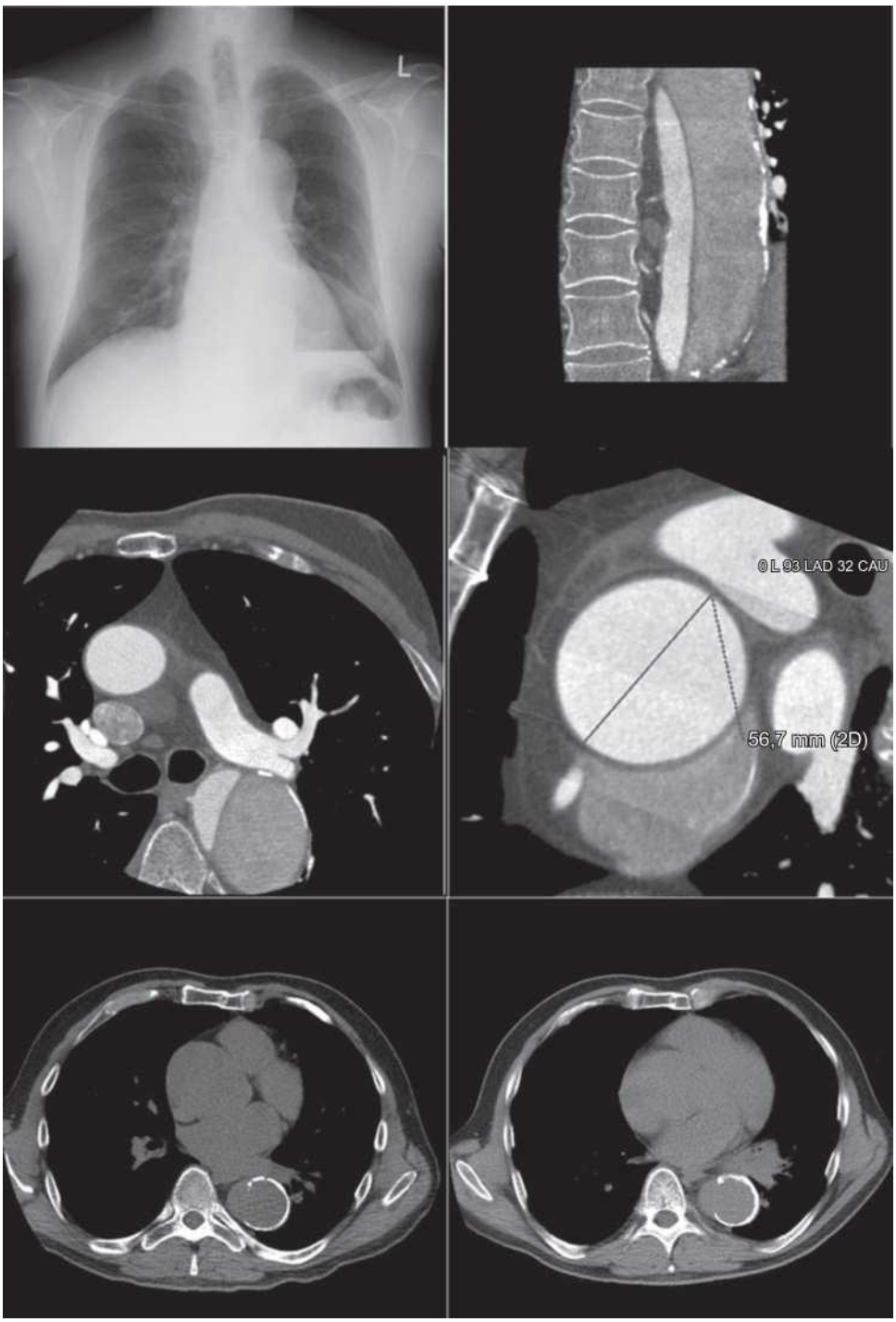


**Figura 17-6.** STÂNGA SUS . Radiografie toracică posteroanterioră care arată hipertrofia arcului aortic și a aortei descendente. Aorta ascendentă este de obicei obscură pe radiografiile posteroanterior. DREAPTA SUS . CT coronal care arată calcificare bine definită în lumenul fals lateral al aortei descendente. STÂNGA CENTRU . Aorta ascendentă este dilatată, dar aorta descendentă este și mai dilatată, iar calcificarea peretelui exterior al lumenului fals, provenită dintr-o disecție cronică, este recunoscută. DREAPTA CENTRU . Aorta ascendentă este dilatată până la 57 mm. JOS . CT fără substanță de contrast care arată calcificarea peretelui exterior al lumenului fals. Pacientul a fost trimis pentru înlocuire programată a aortei ascendente, care a fost efectuată cu succes.

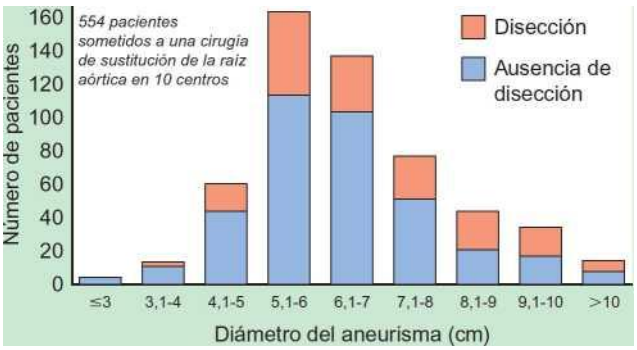


**Figura 17-7.** Mărimea în sine nu discriminează riscul de disecție în sindromul Marfan. Noțiunea de prag de risc este pusă sub semnul întrebării de observația că disecția poate apărea pentru o gamă largă de diametre. (Adaptat după Gott VL, Greeneps, Alejo DE și colab.: Înlocuirea rădăcinii aortice la pacienții cu sindrom Marfan. N Engl J Med 1999;340:1307-1313. Copyright © [2001] Massachusetts Medical Society. Toate drepturile rezervate.)

diametru mai mare de 5 cm, unele apar și cu diametre mai mici (Tabelul 17-5). [19, 20] Având în vedere riscul crescut de ruptură în sindromul Marfan (pentru orice dimensiune a aortei), pragul pentru intervenția chirurgicală ar trebui să fie mai mic decât în cazurile care nu au legătură cu acest sindrom.

Observația recentă (2007) conform căreia majoritatea pacienților cu disecție aortică acută de tip A au o dimensiune a aortei ascendente la rădăcina aortică mai mică de 5,5 cm pune sub semnul întrebării siguranța utilizării acestui prag pentru pacienții fără sindrom Marfan și contribuie, de asemenea, la discuția despre care ar trebui să fie pragul la pacienții cu sindrom [Marfan.21]

În general, pragul pentru înlocuirea electivă a rădăcinii aortice în sindromul Marfan a scăzut datorită profilurilor de risc inițiale, adesea scăzute și foarte favorabile (Tabelul 17-6). Pentru intervențiile chirurgicale combinate de înlocuire valvulară și radiculară, Gott și colab.<sup> [13]</sup> au raportat o rată a mortalității de 1,5% (0,7–3,3%) pentru intervențiile chirurgicale elective, 2,6% (0,7–7,9%) pentru intervențiile chirurgicale urgente (1–7 zile) și 11,7% (6,4–20%) pentru repararea de urgență (<24 h). O analiză a datelor privind chirurgia conservatoare a valvei relevă rate ale mortalității sub 1% și chiar 0% în literatura de specialitate.<sup> [14–16]</sup> Supraviețuirea la

**Tabelul 17-5.** Comparație între localizarea și dimensiunea anevrismelor aortice în sindromul Marfan și alte sindroame decât sindromul Marfan

| Localizarea anevrismului | Alte sindroame decât sindromul Marfan | Sindromul Marfan |
|---|---|---|
| Aorta ascendentă | >5,5 cm<br>>5-5,5 cm | >5 cm<br>>4,5 cm |
| Arcul aortic | >5,5-6 cm | |
| Aorta descendentă | >6,5 cm | >6 cm |
| Toracoabdominal | >5-6 cm | |

**Tabelul 17-6.** Pragul recomandat pentru corecția chirurgicală programată

| Studiul dimensiunii rădăcinii aortice | |
|---|---|
| >6,5 cm | Gott (1999) [13] |
| >5,5-6 cm | Coady (1997), Pyeritz (1994), Emory și Rimoin (1997), Shores (1994) |
| >5,5 cm | Baumgartner (1999) |
| >5cm | Gott (2002) |
| >4,5 cm | Din Oliveira (2003) |

La 10 ani, rata de supraviețuire a pacienților supuși unei intervenții chirurgicale conservatoare a valvei este de 80-88%, iar regurgitarea aortică moderată [sau severă] este evitată în 87% ± 6% (reimplantare 94% ± 4% și remodelare 75% ± 10%), 86-98% dintre pacienți fiind clasificați în clasa NYHA I sau II. [15-16]

Pragurile pentru repararea chirurgicală planificată a aortei depind, de asemenea, de fiecare centru și pot fi reduse de alți factori, cum ar fi: 1) dacă este planificată o înlocuire compozită cu grefă (> 5,5 cm); 2) dacă este planificată o intervenție chirurgicală cu prezervarea valvei (>5 cm); 3) în cazurile cu risc crescut de disecție sau ruptură (>4,5 cm); și 4) la femeile care doresc o sarcină (> 4 cm).

Speranța de viață a pacienților cu sindrom Marfan este în mod clar în creștere, reflectând îmbunătățirea prevenției (blocarea și repararea valvei aortice și a aortei ascendente) și, posibil, și îmbunătățirea tratamentului complicațiilor. În 1972, vârsta medie la deces la pacienții cu acest sindrom era de 32 ± 16 ani. Până în 1995, vârsta medie crescuse la 41 ± 18 ani (*P* = 0,0023). <sup>[22]</sup> Pacienții cu sindrom Marfan - supraviețuiesc acum până la a șasea sau a șaptea decadă.

Evoluția pe termen lung a pacienților cu sindrom Marfan care suferă o disecție aortică este plină de complicații cardiovasculare progresive (Fig. 17-8). Într-o serie de 40 de pacienți cu sindrom Marfan care au avut o disecție aortică și au fost urmăriți timp de 15 ani, ratele de supraviețuire au fost de 71 ± 8% la 5 ani, 54 ± 10% la 10 ani și 22 ± 11% la 15 ani. [Douăzeci de] intervenții chirurgicale tardive au fost efectuate la 14 pacienți . Cauzele mortalității tardive la cei 15 pacienți au fost următoarele:

- Disecție acută de tip B (deces în timpul procedurii, infarct intestinal), 1.
- Disecție cronică de tip A (deces în timpul procedurii, infarct miocardic postoperator), 1.
- Anevrism toracoabdominal (moarte chirurgicală din cauza sepsisului), 1.
- Ruptura unui anevrism al sinusului Valsalva, 1.
- Ruptura unui anevrism toracoabdominal, 1.
- Insuficiență cardiacă congestivă, 3.
- Accident vascular cerebral, 2.
- Respingerea alogrefei cardiace, 1.
- Cauze non-cardiovasculare și non-aortice, 2.

Cel puțin o treime dintre pacienții cu sindrom Marfan sunt supuși unei reconstrucții aortice extinse.24,25 Necesitatea monitorizării clinice și radiologice continue a pacienților cu [sindrom] Marfan este esențială pentru a crește frecvența intervențiilor profilactice planificate, cu risc scăzut, în locul intervențiilor urgente, cu risc ridicat.

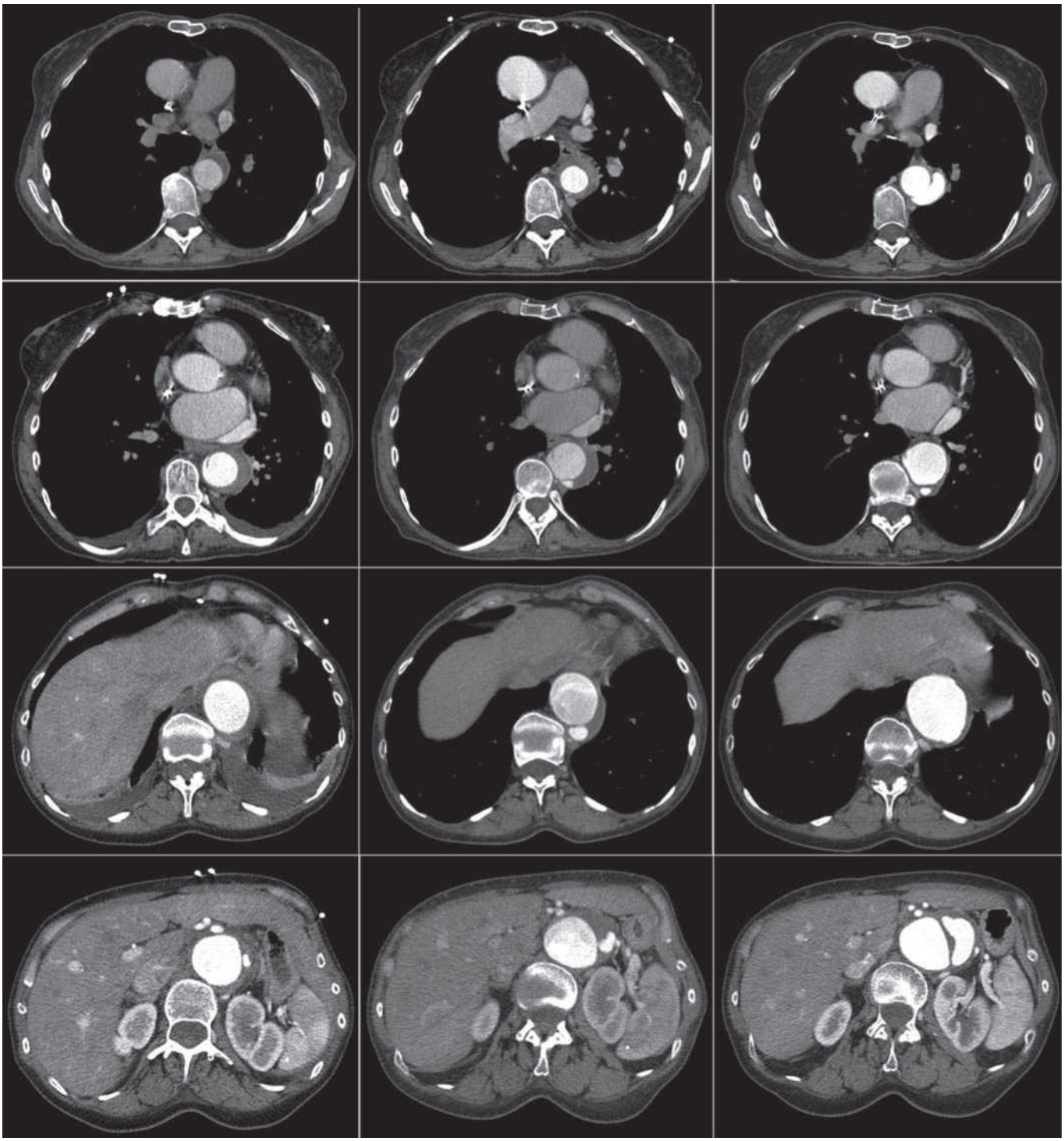

**Figura 17-8.** Femeie în vârstă de 35 de ani cu sindrom Marfan. STÂNGA . În momentul sindromului aortic acut (hematom intramural aortic distal). CENTRU . La
La 2 luni, ca semn de degenerescență aortică distală, se observă o creștere a contrastului în zonele toracice și abdominale DREPTE ALE LUMENULUI FALS . La 4 luni, se observă formarea rapidă și extinsă a unui lumen fals în aorta toracică și abdominală.

## CAZUL 1

**Anamneză**

- Bărbat în vârstă de 27 de ani cu dispnee de 6 luni.
- Două dezlipiri de retină anterioare.
- Fără antecedente familiale.

**Examen fizic**

- TA 130/40 mmHg, FC 60 bpm.
- Pulsurile lui Corrigan.
- Suflu decrescent de insuficiență aortică. Apex deplasat și dinamic.
- Lovitură Austin-Flint și SES 2/6 pe bază.

**Tratament și rezultat**

- Disecția aortei ascendente superioare și a arcului.
- Intervenția chirurgicală a evidențiat disecția aortei ascendente superioare și a arcului arterei cu extensia lamboului de disecție spre arterele carotide.
- A fost plasată o grefă compozită (înlocuire valvulară cu o valvă și un tub mecanice).
- Repararea arcului (sutura intimei la peretele originii arterei carotide) efectuată în situație de stop circulator hipotermic.
- Pacientul și-a revenit fără complicații în urma intervenției și primește [3-blocante.

**Comentarii**

- Disecție cronică limitată a aortei ascendente superioare și a arcului.
- Insuficiență aortică severă datorată dilatării rădăcinii, nu disecției care este departe și mult deasupra rădăcinii aortice.
- Absența simptomelor ischemice cerebrale în ciuda afectării arterei carotide.
- Complexitatea disecției (extensia la arterele carotide) nu a fost evidentă înainte de operație și a trebuit adaptată din mers.

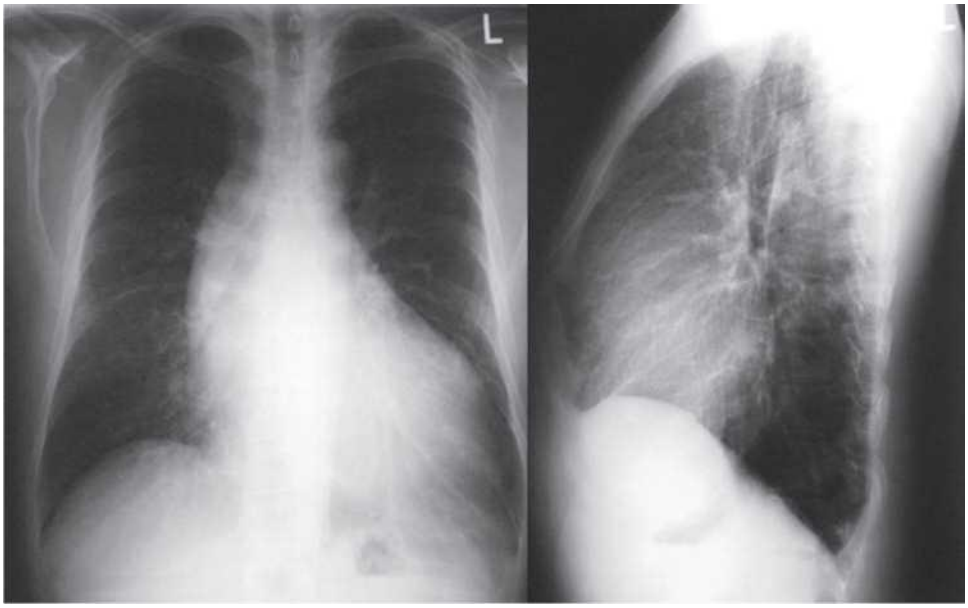


**Figura 17-9.** Radiografie toracică care prezintă cardiomegalie, semn de suprapunere hilară din cauza dilatării aortei ascendente, spate drept și *pectus excavatum* (ceea ce duce la o depresiune spre interior pe radiografia laterală).

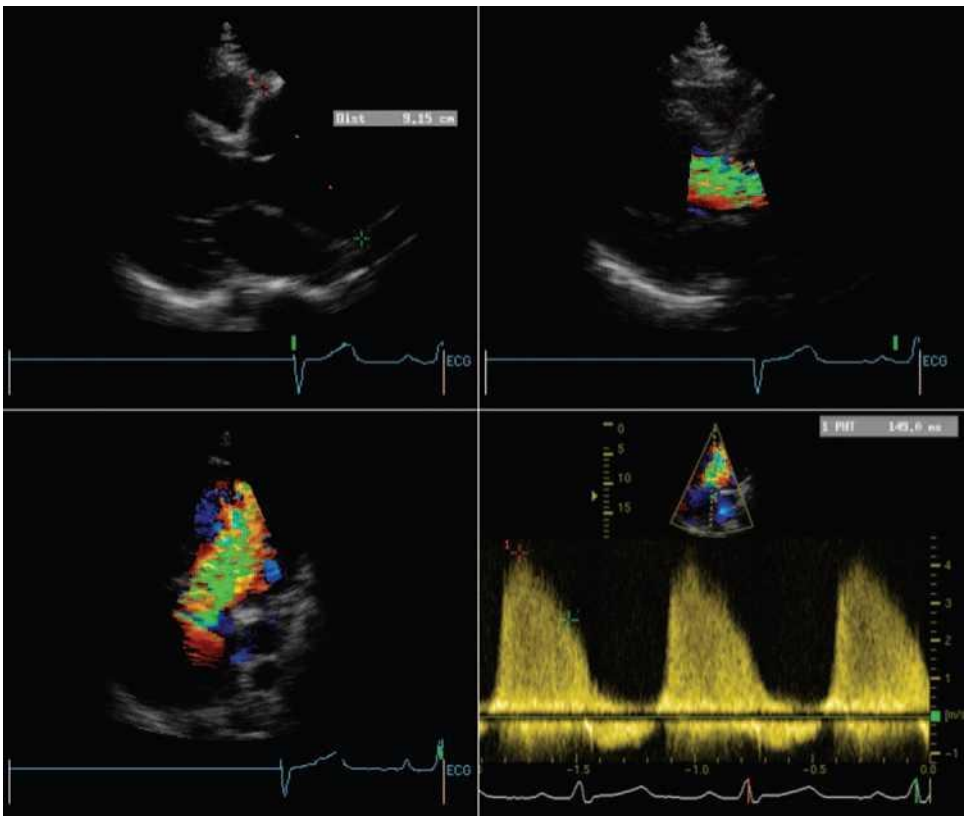


**Figura 17-10.** ETT. STÂNGĂ SUS . Vedere parasternală pe ax lung care prezintă dilatarea marcată a rădăcinii aortice și a aortei ascendente (9,2 cm) cu obliterarea completă a joncțiunii sinotubulare, în concordanță cu ectazia inelară aortică. Aorta descendentă nu apare mărită și nu se recunoaște prolapsul valvei mitrale. DREAPTA SUS . Regurgitarea aortică apare severă (ocupând întreaga înălțime a tractului de ejecție al ventriculului stâng) pe cartografia Doppler color. STÂNGĂ JOS . Vedere apicală cu cinci camere care prezintă regurgitare aortică ce apare severă pe cartografia fluxului. DREAPTA JOS . Timp de decelerare bruscă în forma de undă a insuficienței aortice cu o viteză telediastolică scăzută, compatibilă cu insuficiența aortică severă, în care presiunile diastolice aortice și ventriculare stângi aproape se echilibrează la sfârșitul diastolei, reducând gradientul diastolic dintre aortă și ventriculul stâng și viteza telediastolică.

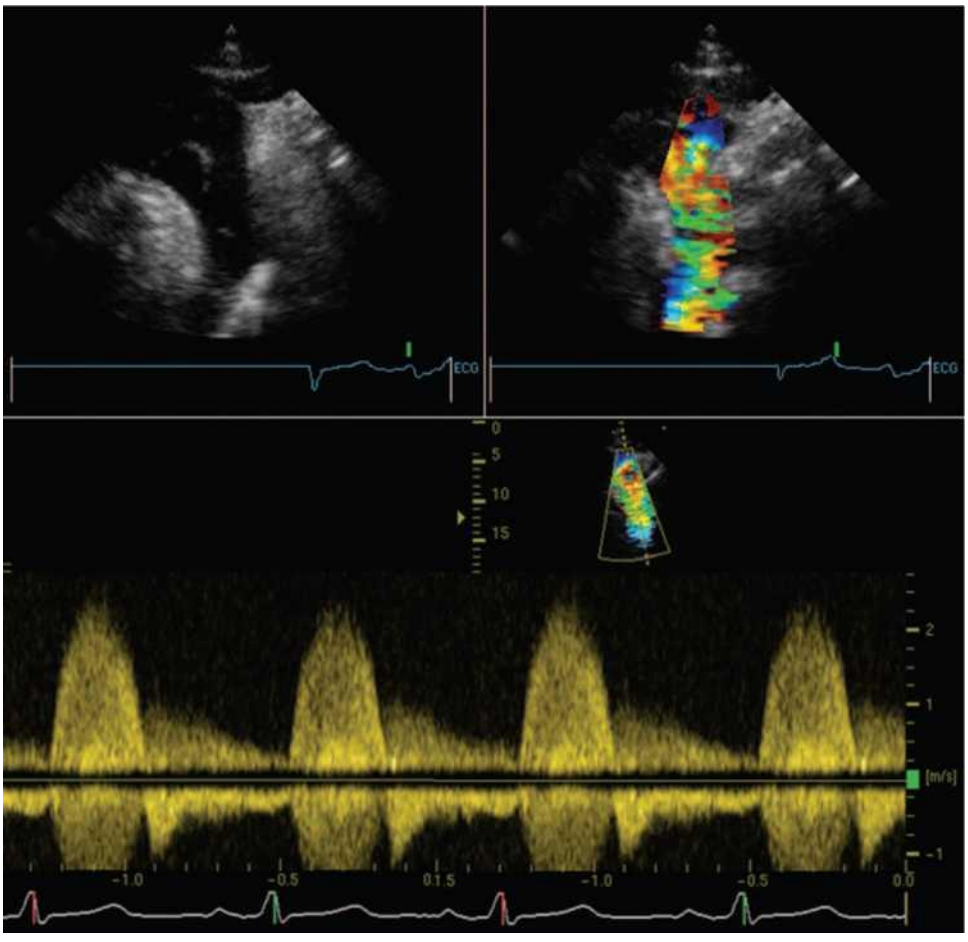


**Figura 17-11.** TTE. STÂNGA SUS . Vedere suprasternală. Treimea distală a arcului aortic nu pare a fi dilatată. Este vizibil un lambou intimal clar, care începe din treimea distală a arcului și coboară în aortă. DREAPTA SUS . Imagistica Doppler color arată suprafața de izovelocitate proximală (PisA), indicând fluxul în interiorul rupturii intimale din aorta descendentă proximală. JOS . Imagine Doppler spectrală a fluxului în aorta descendentă proximală, care arată un flux anterograd și retrograd crescut, compatibil cu regurgitarea aortică severă. Eșantionarea este confundată de prezența unui lambou intimal și a fluxului diferențial în lumenul adevărat și fals.

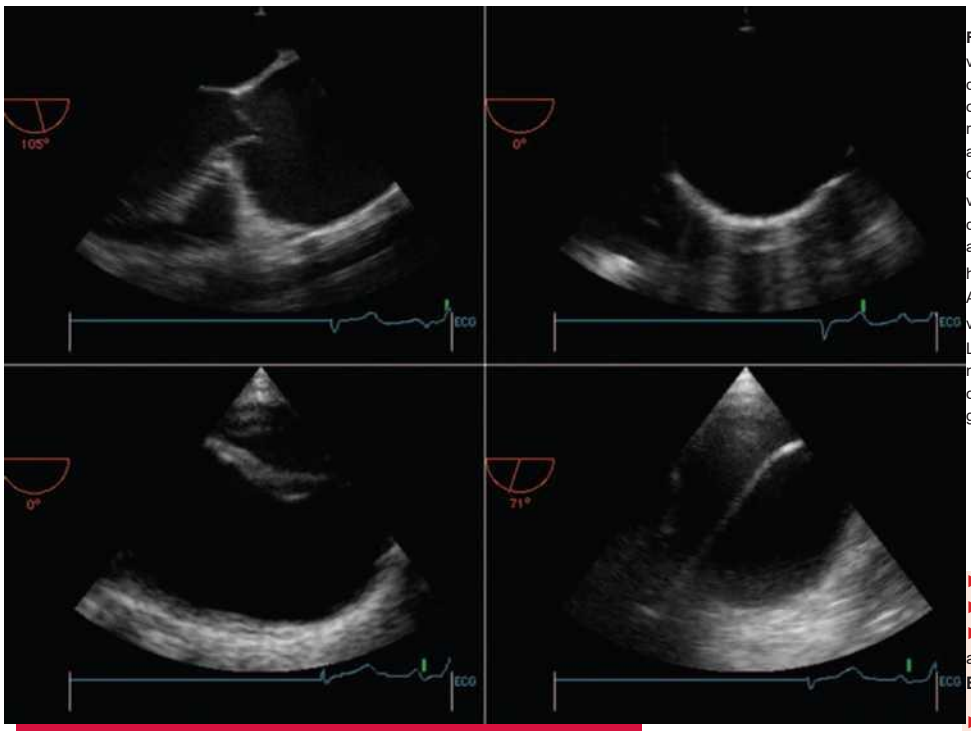

**Figura 17-12.** ETT. STÂNGA SUS . Rădăcina aortică în vedere longitudinală. Rădăcina este semnificativ dilatată, la fel ca și aorta ascendentă. Se observă obliterarea completă a joncțiunii sinotubulare. Dilatarea rădăcinii a provocat tracțiune asupra valvelor valvulare aortice, rezultând o formă de cort și absența coaptației centrale. Un lambou intimal nu este vizibil în această vedere. DREAPTA SUS . Treimea mijlocie a aortei descendente în secțiune transversală. În această zonă, aorta este dilatată, dar nici lamboul intimal, nici hematomul intramural nu sunt vizibile. STÂNGA JOS . Arcul aortic în plan orizontal. Un lambou intimal este vizibil. DREAPTA JOS . Arcul aortic în plan vertical. Lamboul intimal este, de asemenea, vizibil, deși pare mai subțire decât în plan orizontal. Variațiile de orientare a lamboului intimal influențează probabil grosimea vizualizată.

## CAZUL 2

**Anamneză**

- Un bărbat în vârstă de 44 de ani a suferit o durere cu debut brusc în treimea medie a abdomenului, cu iradiere spre spate.
- El suferise o disecție acută de aortă cu 5 ani mai devreme, pentru care primise tratament medical și de atunci fusese asimptomatic.
- Are doi frați cu sindrom Marfan și împreună au suferit două disecții de aortă și un anevrism.

**Examen fizic**

- TA 130/60 mmHg, FC 90 bpm.
- Absența deficiențelor de puls.
- Absența murmurelor.
- Hipersensibilitate pe linia mediană a abdomenului.

**Evoluție și tratament**

- Impresia clinică a fost o disecție toracică distală veche, stabilă, cu scurgere a AAA, fie din cauza dimensiunii sale, fie pentru că disecția îl atinsese.
- Operația a relevat o AAA ruptă cu disecție.
- S-a plasat o grefă de tub aortoiliac.
- Recuperare fără complicații.

**Comentarii**

- Acest caz al unui pacient și al fraților săi ilustrează natura progresivă a bolii aortice la pacienții cu sindrom Marfan și necesitatea monitorizării regulate a întregii aorte, inclusiv aorta abdominală.
- Acest pacient a suferit posibil de trei sindroame de boală aortică: disecție de aortă toracică distală, AAA și disecție de aortă abdominală (ruptură de aortă).

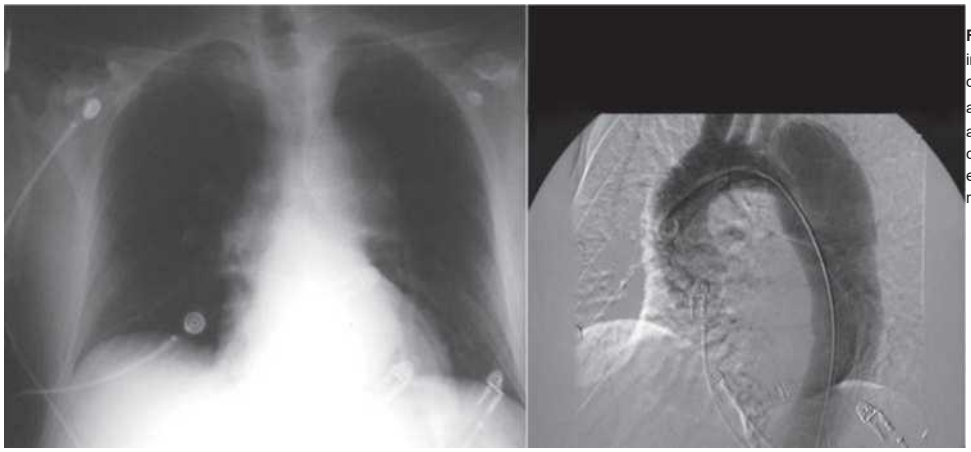

**Figura 17-13.** STÂNGA . Radiografia toracică arată o inimă de dimensiuni normale, lărgirea mediastinală și diametrul transversal crescut al aortei la nivelul arcului aortic. DREAPTA . Angiografie digitală cu substrcție care arată lumenul fals în curbura externă a aortei, începând chiar distal de artera subclaviculară stângă; aceasta explică conturul modificat al aortei observat pe radiografia toracică anteroposterioară.

© ELSEVIER. Fotocopiar sin autorización es un delito.

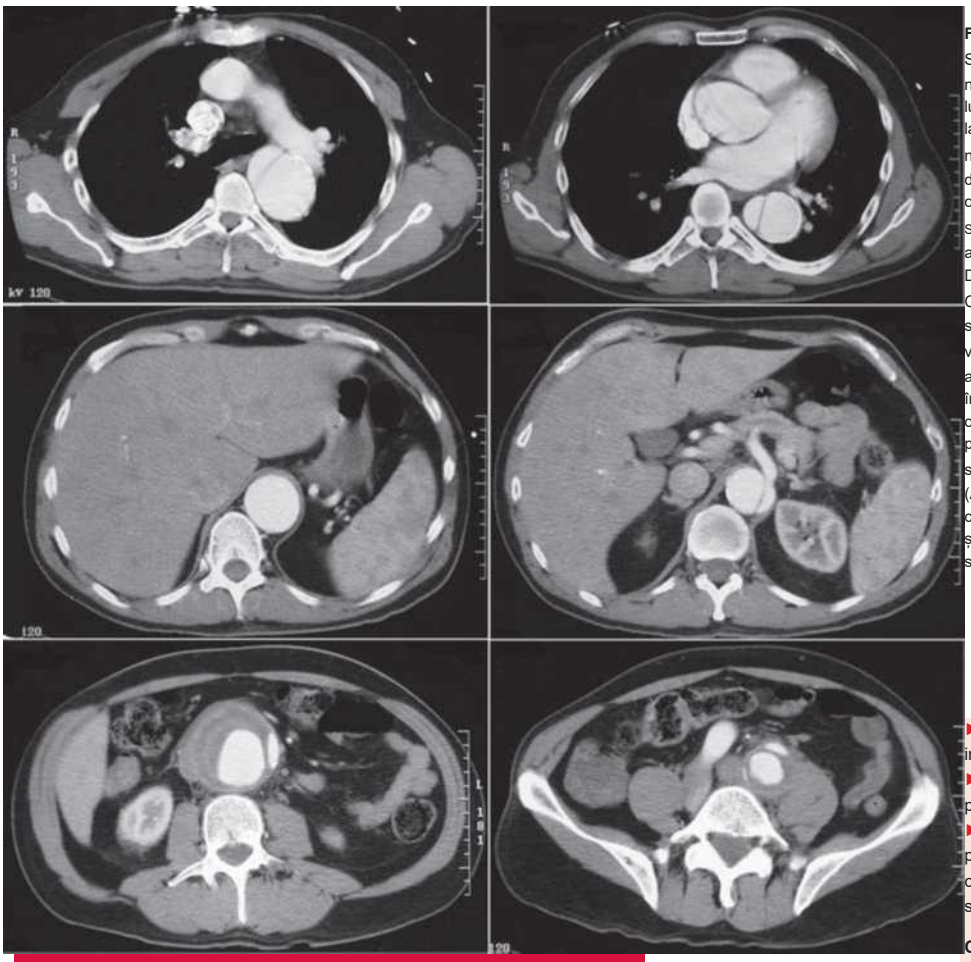

**Figura 17-14.** CT axial cu substanță de contrast. STÂNGA SUS . Lambou intimal în aorta descendentă la nivelul arterei pulmonare stângi, cu opacifiere similară a lumenului adevărat și fals. Nu se recunoaște niciun lambou intimal la rădăcina aortei, care are dimensiuni normale. DREAPTA SUS . Lambou intimal în aorta descendentă în spatele părții stângi a inimii, cu opacifiere similară a lumenului adevărat și fals. CENTRU STÂNGA . Cu excepția unei dilatări ușoare, aorta abdominală deasupra arterelor renale apare normală. Disecția toracică a fost întreruptă la nivelul diafragmei. CENTRU DREAPTA . Lambou intimal în aorta abdominală sub segmentul aortic normal. Vasele splanhnice sunt vascularizate de lumenul fals. STÂNGA JOS . Anevrism aortic abdominal (AAA) cu tromb mural, dar și cu flux într-un canal separat la poziția orei 3. Se observă o oarecare striație și opacifiere a țesutului adiacent peretelui posterior al aortei, sugerând inflamație sau scurgere. Aortă AORTICĂ ABDOMINALĂ INFERIOARĂ (AAA) dreaptă cu tromb mural, dar și cu flux într-un canal separat la ora 2. În jurul aortei se observă striații și opacități circumferențiale, care indică mai degrabă o scurgere.

## CAZUL 3

### Anamneză

- Bărbat în vârstă de 57 de ani, cu caracteristici marfanoide evidente (înălțime rară, procent extrem de scăzut de grăsime corporală, membre foarte lungi, miopie, antecedente de dezlipire de retină) și antecedente familiale.

### Examen fizic

- Dispnee de clasa II-III.
- Tensiune arterială și ritm cardiac normale.
- Presiuni venoase normale.
- S1 este ridicat și $P_2$ crește .
- Suflu pansistolic de gradul 4/6 auscultat la apex, dar care iradiază spre bază, dar nu spre axilă.
- Absența suflurilor de insuficiență aortică; pulsuri normale.
- Absența AAA la palpare.

### Tratament și rezultat

- Impresia clinică a fost de prolaps de valvă mitrală legat de sindromul Marfan, fragilitatea valvei mitrale, insuficiența mitrală și dilatația rădăcinii.
- Valva mitrală a fost reparată cu succes prin intervenție chirurgicală.
- Operația a relevat o valvă mitrală posterioară fragilă.
- Pacienta a avut o perioadă postoperatorie prelungită complicată de un accident vascular cerebral care a avut ca rezultat sechele motorii stângi reziduale și tulburări de limbaj.

### Comentarii

- Anomalii aortice și cardiace asociate cu sindromul Marfan.
- Boala valvei mitrale care a apărut înainte de boala valvei aortice.

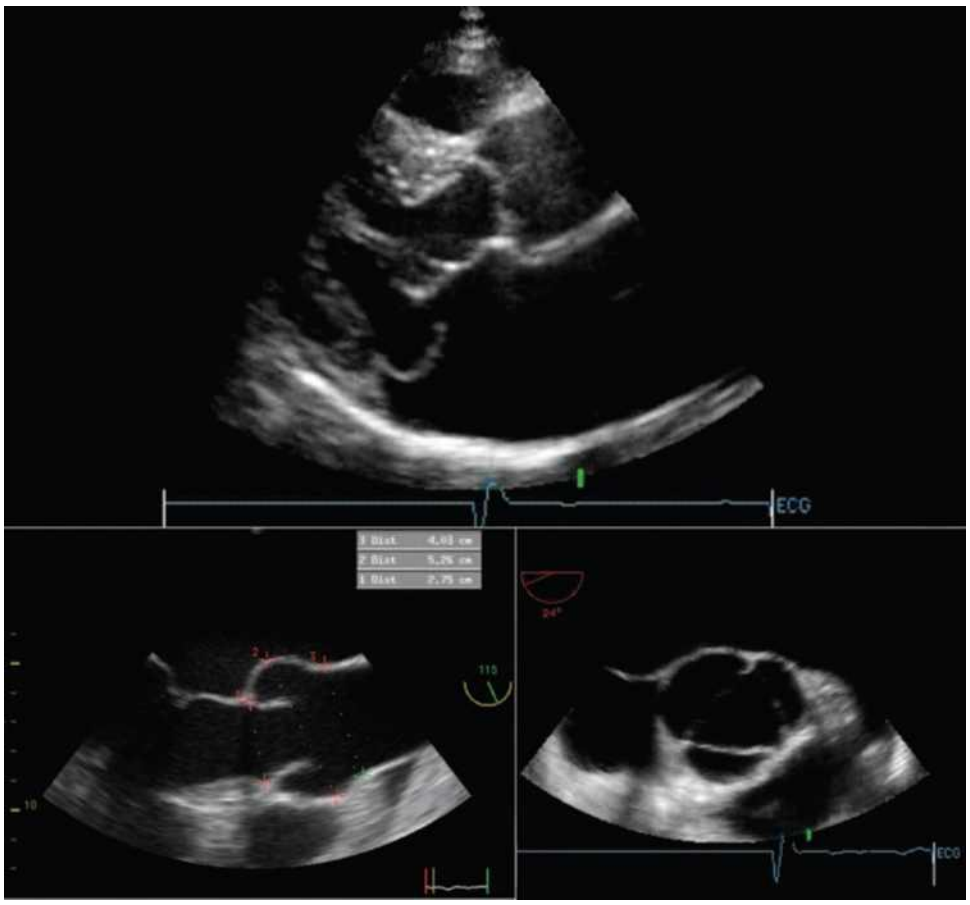


**Figura 17-15.** SUS . Vedere parasternală pe ax lung a unei ecografii transesofagiene (ETT) care arată prolapsul posterior al valvei mitrale cu dilatarea atriului și ventriculului stâng, sugerând regurgitare mitrală severă. STÂNGA JOS . Vedere longitudinală a unei ecocardiograme transesofagiene (ETE) care arată aorta ascendentă cu calibru crescut al rădăcinii aortice și o ușoară creștere a dimensiunii aortei ascendente (rădăcină, 53 mm; joncțiune sinotubulară, 40 mm). DREAPTA JOS . Vedere transversală a rădăcinii aortice pe o ETE care arată sinusurile Valsalva dilatate; sinusul posterior non-coronarian este cel mai mare.

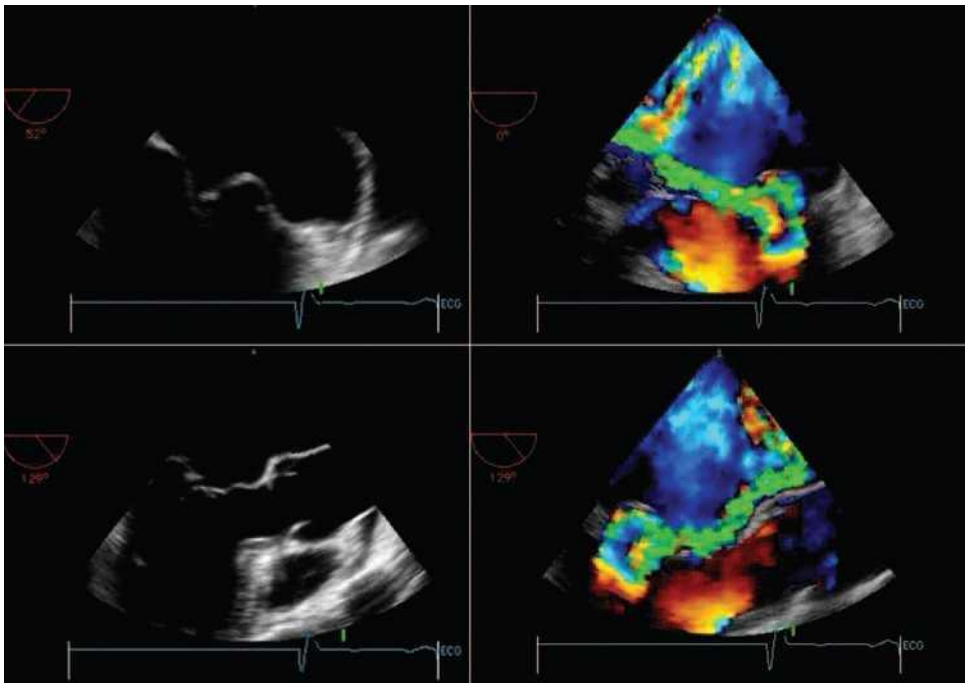


**Figura 17-16.** ETE. STÂNGA . 2D. DREAPTA . Cu mapare a fluxului Doppler color. SUS . Prolaps de scoici P2 care prezintă un jet de regurgitare mitrală direcționat spre stânga. JOS . Proiecție longitudinală a tractului de ejecție al ventriculului stâng care prezintă prolaps de scoici P2 și un jet de regurgitare mitrală direcționat anterior. Imaginea PISA este mare, sugerând un volum semnificativ de regurgitare mitrală.

© ELSEVIER. Fotocopiar sin autorización es un delito.

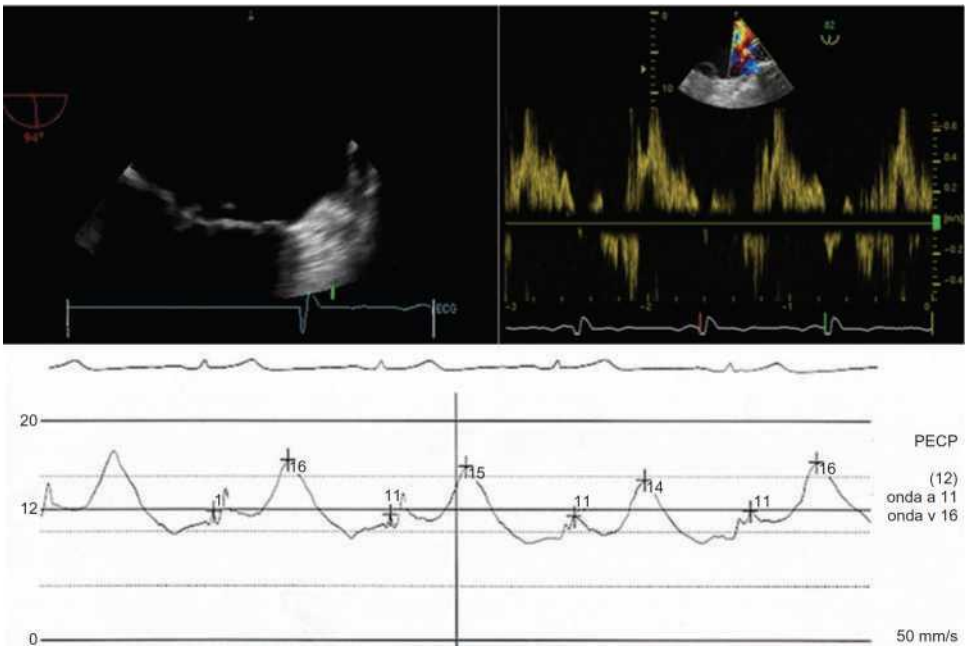


**Figura 17-17.** STÂNGA SUS . Proiecție plană verticală a unei ecocardiografii transesofagice (ETE) a valvei mitrale, care prezintă un element mic, fragil, filiform, al valvei mitrale, compatibil cu o ruptură de coardă tendinoasă. DREAPTA SUS . Prelevare de probe venoase pulmonare care prezintă inversarea fluxului sistolic, sugestivă pentru regurgitare mitrală severă. JOS . Înregistrarea presiunii capilare pulmonare (PCWP). Deși presiunea medie este doar marginal crescută (funcția ventriculară a fost normală), se recunoaște o undă v semnificativă, compatibilă cu regurgitare mitrală semnificativă.

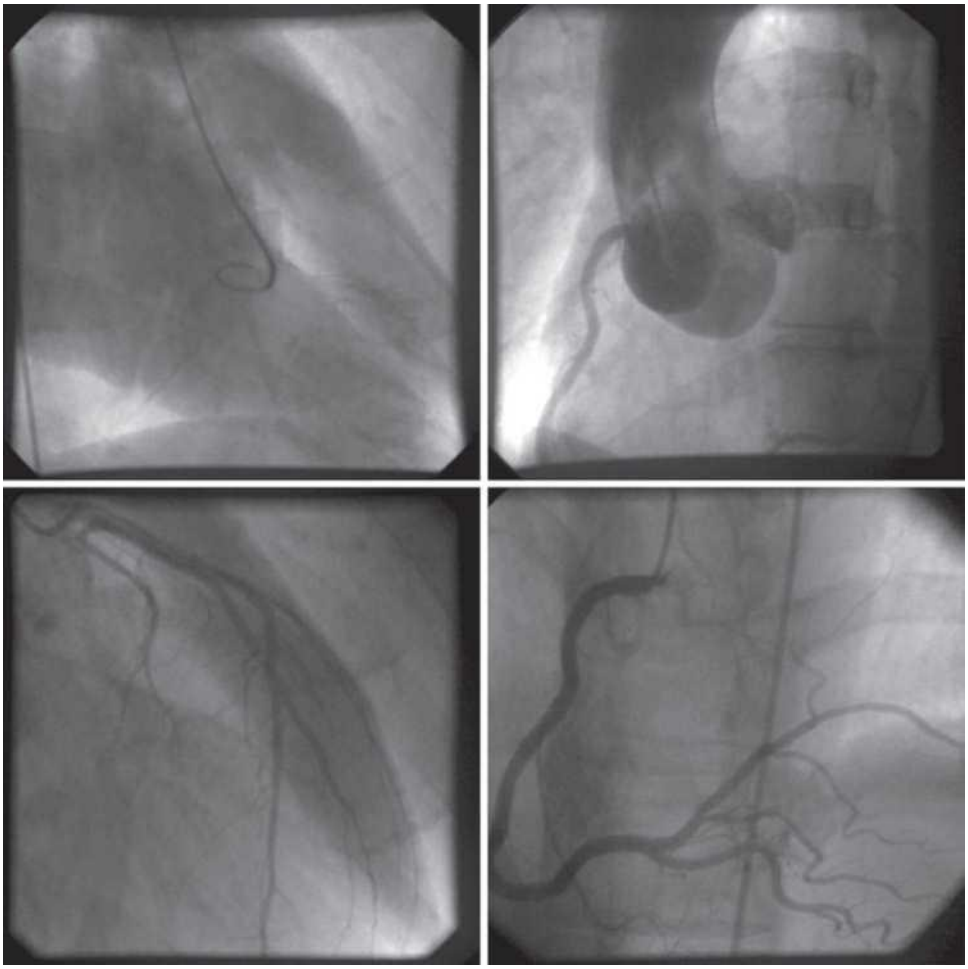

**Figura 17-18.** STÂNGĂ SUS . Ventriculografie oblică anterioară dreaptă: dilatată și dinamică. Regurgitare mitrală severă (atriul stâng umple într-un ciclu cardiac, iar auriculul stâng este opacifiat). DREAPTA SUPERIOARĂ . Aortografie: sinusuri Valsalva proeminente. Absența regurgitării aortice. INFERIOARĂ . Angiografie coronariană normală, așa cum este de obicei cazul la pacienții cu sindrom Marfan.

## CAZUL 4

**Anamneză**

► Un bărbat în vârstă de 19 ani a dezvoltat o durere toracică acută bruscă și severă în timp ce juca baschet. A suportat durerea și s-a dus la medicul de familie trei zile mai târziu, care a constatat o lărgire mediastinală și l-a trimis la un cardiolog în aceeași zi. Cardiologul a diagnosticat o disecție de aortă la ecocardiografia transtoracică.

**Examen fizic**

► S-au constatat un suflu de insuficiență aortică și un suflu de insuficiență mitrală, dar nu și semne de insuficiență cardiacă stângă.

**Comentarii**

► Caz clasic de disecție aortică survenită în timpul activității sportive la un pacient tânăr cu sindrom Marfan.

► Intervenția Bentall (înlocuire valvulară aortică și grefă tubulară compozită) cu reimplantare coronariană.

► Aspect marfanoid.

► Normotensiune arterială (TA 120/70 mmHg), absența frecării pericardice, absența semnelor de tamponadă, deficiențe de puls sau diferențe de TA.

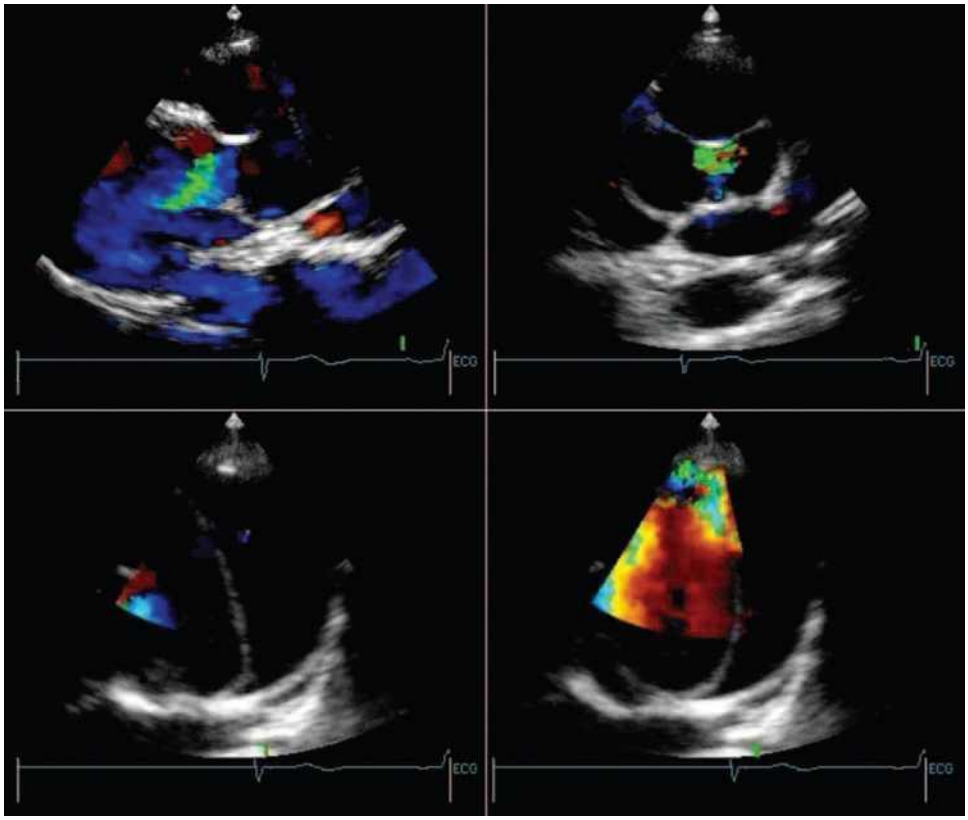


**Figura 17-19.** TTE. STÂNGA SUS . Vedere parasternală pe ax lung. Rădăcina aortică și aorta ascendentă sunt marcat dilatate. Dimensiunile aortei sunt similare cu cele ale ventriculului stâng. Este prezentă regurgitarea aortică, care în această imagine pare a se datora dilatării rădăcinii și a sinusurilor. Nu se observă efuziune pericardică. Regurgitarea aortică este moderată. Este centrală și, din nou, în acest caz, pare a se datora dilatării asimetrice a sinusurilor. Se observă un lambou intimal în treimea inferioară a aortei ascendente. DREAPTA SUS . Vedere parasternală pe ax scurt a valvei aortice. Regurgitarea aortică își are originea în centrul valvei aortice, indicând posibil o coaptare deficitară din cauza hiperplaziei rădăcinii. INFERIOR . Vederi TTE ale aortei ascendente distale în diastolă ( STÂNGA ) și sistolă ( DREAPTA ). Lamboul intimal și ruptura intimală sunt clar vizibile. Fluxul prin ruptura intimală în lumenul fals se observă în timpul sistolei.

© ELSEVIER. Fotocopiar sin autorización es un delito.

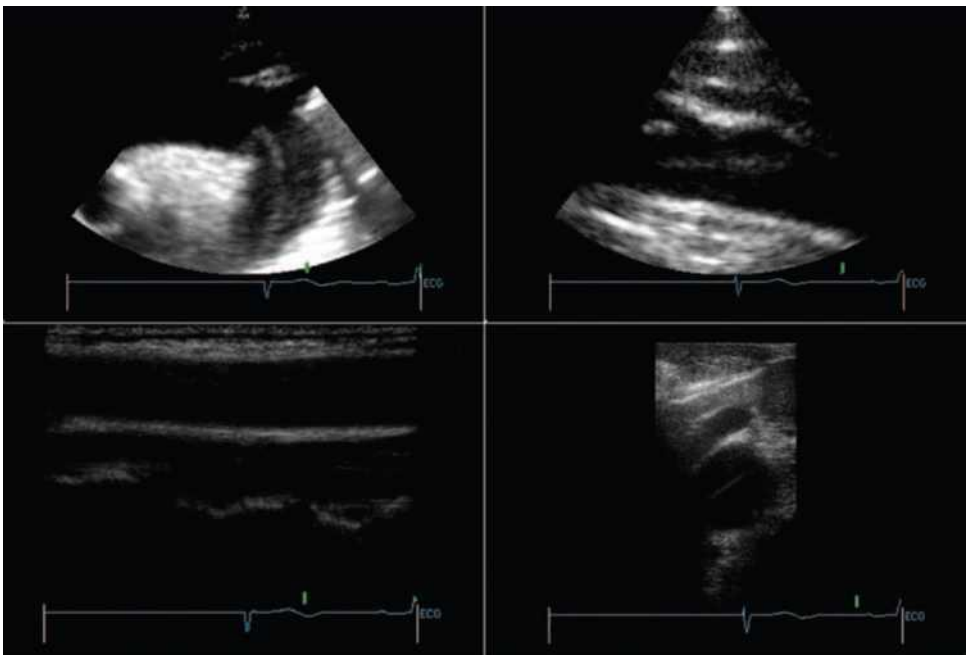

**Figura 17-20.** ETT. STÂNGĂ SUS . Imaginea suprasternală arată clar lamboul intimal în arcul aortic distal și aorta descendentă. Nu este vizibil în treimea mijlocie a arcului, posibil pentru că este în afara planului de vizualizare. DREAPTA SUS . Proiecție pe ax lung a aortei abdominale subcostale, care arată și lamboul intimal. STÂNGĂ JOS . Imagine ecografică vasculară a arterei carotide comune. Nu este vizibil niciun lambou. DREAPTA JOS . Ecografie vasculară transversală a aortei abdominale. Este, de asemenea, vizibil și lamboul intimal.

## Literatură


1. Januzzi JL, Marayati F, Mehta RH și colab.: Comparație a disecției aortice la pacienții cu și fără sindrom Marfan (rezultate din Registrul Internațional de Disecție Aortică). Am J Cardiol 2004;94:400-402.
2. Marfan AB: Un caz de deformare congenitală a celor patru membre, mai pronunțată la extremități, caracterizată prin alungirea oaselor cu un anumit grad de subțiere. Bull Mem Soc Med Hop Paris 1896;13:220.
3. Shores J, Berger KR, Murphy EA, Pyeritz RE: Progresia dilatării aortice și beneficiul blocadei beta-adrenergice pe termen lung în sindromul Marfan. N Engl J Med 1994;330:1335-1341.
4. Bentall H, De Bono A: O tehnică pentru înlocuirea completă a aortei ascendente. Thorax 1968;23:338-339.
5. Beighton P, De Paepe A, Danks D, și alții: Nozologia internațională a tulburărilor ereditare ale țesutului conjunctiv, Berlin, 1986. Am J Med Genet 1988;29:581-594.
6. De Paepe A, Devereux RB, Dietz HC și colab.: Criterii de diagnostic revizuite pentru sindromul Marfan. Am J Med Genet 1996;62:417-426.
7. Roman MJ, Rosen SE, Kramer-Fox R, Devereux RB: Semnificația prognostică a modelului de dilatare a rădăcinii aortice în sindromul Marfan. J Am Coll Cardiol 1993;22:1470-1476.
8. Hagan PG, Nienaber CA, Isselbacher EM și colab.: Registrul Internațional de Disecție Acută de Aortă (IRAD): noi perspective asupra unei boli vechi. JAMA 2000;283:897-903.
9. Walker BA, Murdoch JL: Semnul încheieturii mâinii: o constatare fizică utilă în sindromul Marfan. Arch Intern Med 1970;126:276-277.
10. Steinberg I: Un test simplu de screening pentru sindromul Marfan. Am J Roentgenol Radium Ther Nucl Med 1966;97:118-124.
11. Ahimastos AA, Aggarwal A, D'Orsa KM și colab.: Efectul perindoprilului asupra rigidității arterelor mari și diametrului rădăcinii aortice la pacienții cu sindrom Marfan: un studiu controlat randomizat. JAMA 2007;298:1539-1547.
12. Brooke BS, Habashi JP, Judge DP și alții: Blocarea angiotensinei II și dilatarea rădăcinii aortice în sindromul Marfan. N Engl J Med 2008;358:2787-2795.
13. Gott VL, Greene PS, Alejo DE și colab.: Înlocuirea rădăcinii aortice la pacienții cu sindrom Marfan. N Engl J Med 1999;340:1307-1313.
14. Karck M, Kallenbach K, Hagl C, și alții: Chirurgia rădăcinii aortice în sindromul Marfan : comparație între reimplantarea cu conservarea valvei aortice și grefarea compozită. J Thorac Cardiovasc Surg 2004;127:391-398.
15. Kallenbach K, Baraki H, Khaladj N, și alții: Operație de conservare a valvei aortice în sindromul Marfan: ce știm după un deceniu?. Ann Thorac Surg 2007;83:S764-S768.
16. David TE, Feindel CM, Webb GD și colab.: Rezultate pe termen lung ale - operațiilor de conservare a valvei aortice pentru anevrismul radicular aortic. J Thorac Cardiovasc Surg 2006;132:347-354.
17. Miller DC: Înlocuirea rădăcinii aortice cu conservare a valvei la pacienții cu sindrom Marfan. J Thorac Cardiovasc Surg 2003;125:773-778.
18. Legget ME, Unger TA, O'Sullivan CK și alții: Complicații ale rădăcinii aortice în sindromul Marfan: identificarea unui grup cu risc mai scăzut. Heart 1996;75:389-395.
19. Elefteriades JA: Anevrismul aortic toracic: abordarea actuală a momentului intervenției chirurgicale. ACC Curr J Rev 2002;11:82-88.
20. Faxon DP, Creager MA, Smith SC Jr., și alții: Conferința privind bolile vasculare aterosclerotice: Rezumat executiv: Lucrările Conferinței privind bolile vasculare aterosclerotice pentru profesioniștii din domeniul sănătății, realizate de un grup special de redactare al Asociației Americane a Inimii. Circulation 2004;109:2595-2604.
21. Pape LA, Tsai TT, Isselbacher EM și colab.: Diametrul aortic mai mare sau egal cu 5,5 cm nu este un bun predictor al disecției aortice de tip A: observații din Registrul Internațional al Disecției Acute de Aortă (IRAD). Circulation 2007;116:1120-1127.
22. Silverman DI, Burton KJ, Gray J, și alții: Speranța de viață în sindromul Marfan . Am J Cardiol 1995;75:157-160.
23. Smith JA, Fann JI, MillerDC și colab.: Tratamentul chirurgical al disecției aortice la pacienții cu sindrom Marfan. Circulation 1994;90:II235-II242.
24. Detter C, Mair H, Klein HG și colab.: Prognosticul pe termen lung al anevrismelor și disecțiilor aortice tratate chirurgical la pacienții cu și fără sindrom Marfan . Eur J Cardiothorac Surg 1998;13:416-423.
25. Carrel T, Beyeler L, Schnyder A, et al: Reintervenții chirurgicale și rezultate adverse tardive la pacienții cu sindrom Marfan după intervenții chirurgicale cardiovasculare. Eur J Cardiothorac Surg 2004;25:671-675.

CAPÍTULO 18

# Ruptura traumatică a aortei

## PUNCTE CHEIE

- Un stop cardiac brusc trebuie suspectat în cazul leziunilor închise de decelerare.
- Majoritatea cazurilor afectează aorta descendentă proximală, dar unele afectează aorta ascendentă sau supradiafragmatică.
- Constatările radiografiei toracice simple nu sunt utile la pacienții vârstnici.
- Aortografia a fost testul convențional obișnuit , dar CT și TTE pot fi suficiente în mâinile unor experți.
- Chirurgia este considerată tratamentul convențional pentru rupturile aortice majore.
- REVAT este o opțiune posibilă și în curs de dezvoltare.

Ruptura traumatică de aortă (RTA) este o leziune gravă care apare ca o complicație a unui traumatism toracic contondent. Treisprezece la sută din decesele legate de leziuni se datorează traumatismelor aortei toracice sau ale ramurilor acesteia. Aproximativ 7.500 de cazuri fatale au loc anual în Statele Unite. RTA rezultă de obicei din decelerarea bruscă (>50 km/h, cum ar fi coliziunile frontale între vehicule, inclusiv mașini, snowmobile sau motociclete), în general atunci când centurile de siguranță nu sunt fixate („coliziuni fără centură"). Un șofer sau un pasager care este ejectat din vehicul are o probabilitate de două ori mai mare de a suferi o RT decât victimele neejectate. Leziuni similare pot apărea la pietoni sau bicicliști din cauza accelerării bruște. Mortalitatea este dominantă: 80% din cazuri sunt fatale în momentul accidentului și doar 20% supraviețuiesc pentru a primi tratament pentru RTA sau alte leziuni traumatice.

Leziunile penetrante ale aortei pot cauza decesul înainte de a ajunge la spital. [1]

## Yo RUPTĂ TRAUMATICĂ COMPLETĂ ȘI AORTA PARȚIALĂ

Ruptura completă a peretelui aortic este un eveniment catastrofal și are ca rezultat o hemoragie imediată. Ruptura parțială apare atunci când intima și media sunt rupte, dar o porțiune din medie sau adventice rămâne intactă, prevenind ruptura completă. Acești pacienți pot supraviețui până la spital, dar pot continua să prezinte dilatație cu ruptură a peretelui aortic rămas. Prin urmare, diagnosticarea precoce a rupturii parțiale de aortă poate salva vieți.

## Mecanisme de ruptură

Accelerarea sau decelerarea bruscă produce forțe care se aplică inegal asupra aortei, supunând peretele acesteia unui stres mecanic. Aorta este ancorată de ligamente la nivelul arcului aortic, de pericard și, de asemenea, de deschiderea sa în diafragmă. Accelerarea sau decelerarea bruscă se aplică în aceste puncte de ancorare. În alte zone, în special pe întreaga lungime a aortei descendente, aorta nu este ancorată direct și poate suferi o flexie semnificativă atunci când se aplică forțe puternice asupra toracelui. Aorta, fiind o structură mare și grea datorită volumului mare de sânge pe care îl conține, este susceptibilă la propria inerție. Acolo unde forțele aplicate și forțele de inerție sunt apropiate, se poate produce ruptura peretelui aortic. Istmul și porțiunea supradiafragmatică a aortei descendente sunt locurile în care inserția aortei și inerția supun acest vas la forțe de forfecare, forțe de înclinare și forțe de torsiune.

Aorta ascendentă este supusă unor forțe complexe datorită influenței locale a masei mari și inerției inimii, inserțiilor acesteia în inimă și stern, care pot fi puternic deprimate în torace în caz de traumă.

Un alt mecanism propus pentru ruptura aortică este teoria loviturii osoase, care propune ca structurile toracice anterioare (manubrium, prima coastă) să fie împinse posterior și inferior în contact cu coloana vertebrală, provocând leziuni ale aortei descendente proximale. Unele modele confirmă acest concept, la fel ca și asemănarea dintre leziunile intimale ale rupturii aortice și cele observate în cazul traumatismelor induse de clema vasculară. Deplasarea [vertebrală] poate provoca lacerații aortice evidente.

© 2010. Elsevier España, S.L. Reservados todos los derechos

# Yo LOCALIZĂRI ȘI MORFOLOGIA RUPTURILOR TRAUMATICE DE AORTĂ

Retinopatia arterială a prematurității (POA) este localizată adiacent punctelor de atașament și flexie (Fig. 18-1). Marea majoritate a cazurilor (95%) implică aorta descendentă proximală, distală de originea arterei subclaviculare stângi (istmul), la locul ligamentului arterial. Restul de 5% din cazuri implică aorta ascendentă (care se găsește mai des la autopsie decât la pacienții vii) și aorta supradiafragmatică.

Ruptura valvei aortice (RVA) a aortei ascendente este mai puțin frecventă decât RVA a aortei descendente, dar este o leziune cu risc ridicat. Manifestările pot include diagnostic post-mortem, pseudoaneurisme, fistule sinusale Valsalva, hematom subadventițial și rupturi intimale și mediale. Ruptura valvei aortice este adesea asociată cu RVA a aortei ascendente.<sup> 3</sup>

O serie de studii care a utilizat aortografia pentru a detecta artera subclaviculară stângă la 50 de pacienți a permis o bună descriere a morfologiei tipice a leziunii.<sup> 4</sup> Distanța medie dintre artera subclaviculară stângă și suprafața superioară a leziunii a fost de 5,8 mm pe curbura mică și 14,9 mm pe curbura mare.<sup> 4</sup> Lungimea medie a leziunii a fost de 17 mm pe curbura mică și 26 mm pe curbura mare.<sup> 4</sup> Curbura medie de-a lungul leziunii a fost de 27°.<sup> 4</sup>

## CONSTATĂRI CLINICE PE CARE AR TREBUI SĂ PROPUNĂ O RUPTURĂ TRAUMATICĂ AORTEI

Constatările clinice care ar trebui să ridice suspiciunea sindromului toracoscopic aortic (STA) includ decelerare semnificativă; durere pe linia mediană (atenție: traumatismele craniene și fracturile costale pot masca durerea toracică aortică); fracturi costale multiple, în special la nivelul coastelor superioare (prima sau a doua), indicând o forță semnificativă aplicată asupra toracelui; fracturi sternale care indică forțe semnificative aplicate asupra toracelui în direcție anteroposterioară; deficiențe de puls care pot indica pierderea continuității aortice; hipertensiune arterială la nivelul extremităților superioare; și un suflu interscapular care sugerează flux turbulent în aorta descendentă.

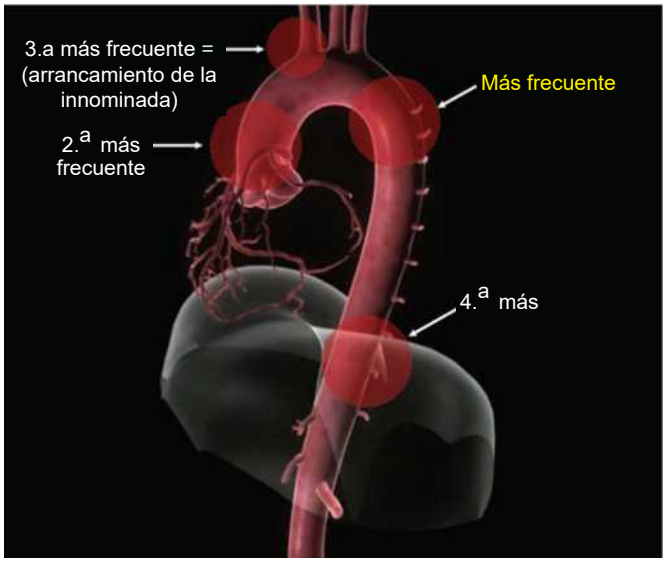


**Figura 18-1.** Localizaciones de las roturas traumáticas de la aorta.

## DIAGNOSTICUL RUPTURII TRAUMATICĂ DE AORTĂ

Suspiciunea clinică este esențială. O radiografie toracică poate sugera tahicardie aortică, dar nu este diagnostică. Oricare dintre următoarele - tehnici poate stabili diagnosticul: tomografie computerizată (CT), aortografie, ecocardiografie transesofagiană (ETE), imagistică prin rezonanță magnetică (RMN) și inspecție chirurgicală.

### Radiografie toracică în ruptura traumatică de aortă

Lățirea mediastinului superior (>8 cm) și hematomul mediastinal pot fi semne indirecte ale leziunii aortice. Estomparea butonului aortic și obliterarea ferestrei aortopulmonare au o valoare predictivă negativă bună pentru ruptura aortică.<sup> 5 </sup> Devierea spre dreapta a sondei nazogastrice la nivelul T4 cu mai mult de 1-2 cm oferă, de asemenea, o valoare predictivă negativă foarte bună.<sup> 6</sup> Deplasarea spre dreapta a traheei sau depresia bronhiei principale drepte, capacul apical, opacifierea lobului superior stâng în porțiunea sa medială din cauza hematomului și fractura sternului sau a coastelor superioare sunt, de asemenea, demonstrabil asociate cu ruptura aortică.

Cel puțin o treime, și posibil două treimi, dintre pacienții vârstnici cu insuficiență renală acută (IRA) pot să nu prezinte constatări sugestive pentru acest diagnostic [la] radiografia toracică inițială.7 Orice anomalie patologică într-un caz suspect de IRA trebuie evaluată prin aortografie, CT sau ETE.

### Tomografie computerizată în ruptura traumatică de aortă

Constatările CT în RTA (Fig. 18-2 până la 18-4) includ constatări directe, cum ar fi un contur aortic anormal, pseudocoarctație, pseudoaneurism (97% din cazuri), protruzie focală (5% din cazuri), anevrisme difuze (32% din cazuri) și lambou intimal sau ruptură (91% din cazuri).<sup> 8,9 </sup> Cel mai frecvent identificat rezultat indirect este un hematom periaortic (91% din cazuri). Leziunile aortice apar fără hematom periaortic în doar 9% din cazuri, dintre care 6% prezintă un pseudoaneurism și 3% un lambou intimal.

Sensibilitatea și specificitatea CT pentru detectarea retinopatiei mediastinale (RM) depind de criteriile utilizate și, eventual, și de echipamentul utilizat. Utilizarea hematoamelor mediastinale ca și criteriu indirect pentru RM generează rezultate fals pozitive (deoarece hematoamele mediastinale pot fi asociate cu leziuni în alte vase) și rezultate fals negative (aproximativ 10% din cazuri nu sunt asociate cu această afecțiune).

Succesul utilizării semnelor directe ale leziunii aortice depinde de o imagine de înaltă rezoluție, fără artefacte și de bună calitate.

Comparația dintre CT și aortografie și constatările chirurgicale pentru detectarea RTA arată că semnele

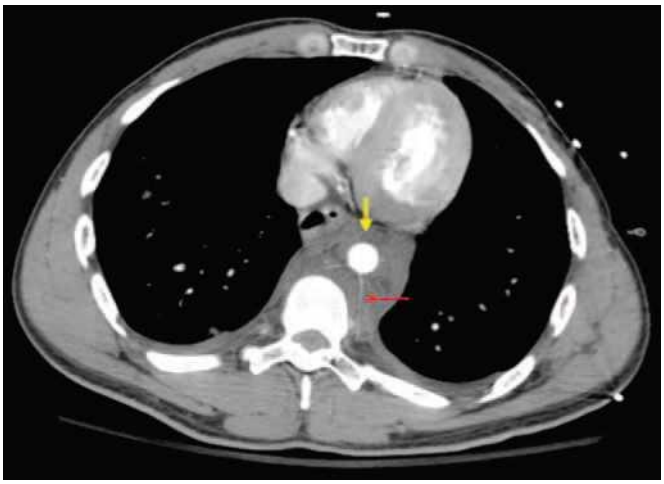

**Figura 18-2.** Hallazgos en la TC de una RTA. TC axial con contraste de un varón de 30 años que fue encontrado inconsciente al lado de un edificio; del que se supuso que se había caído desde unos 15m. Obsérvese el hematoma periaórtico *(flecha amarilla)*. La nueva exploración de la aorta (TC y ETE) no demostró signos de rotura. Aunque existían dudas de una posible RTA oculta, se asumió que el desgarro en la arteria intercostal (u otra rama) *(flecha roja)* era la causa del hematoma, que se resolvió en 6 días.

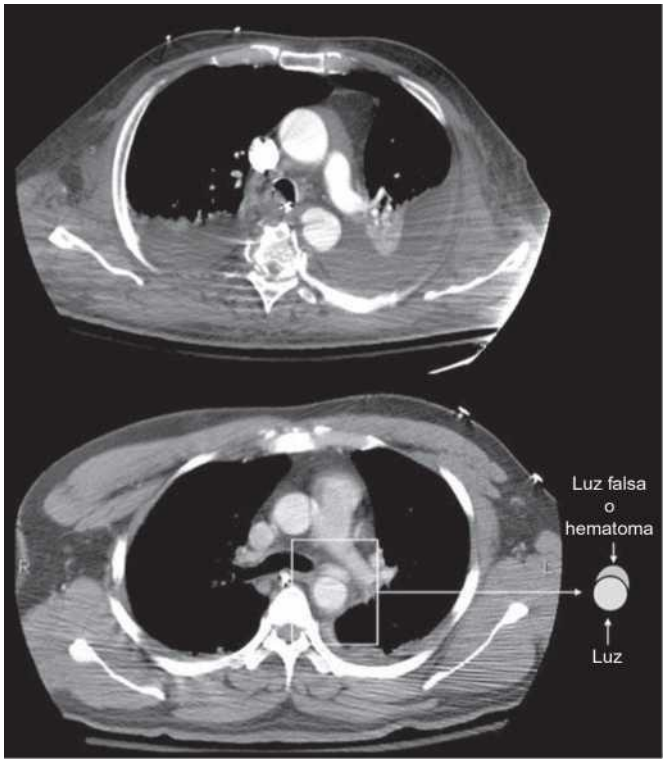


**Figura 18-3.** Hallazgos en la TC de una RTA. Las TC con contraste en la arteria pulmonar muestran los hallazgos habituales: desgarro intimal y falsa luz (seudoaneurisma).

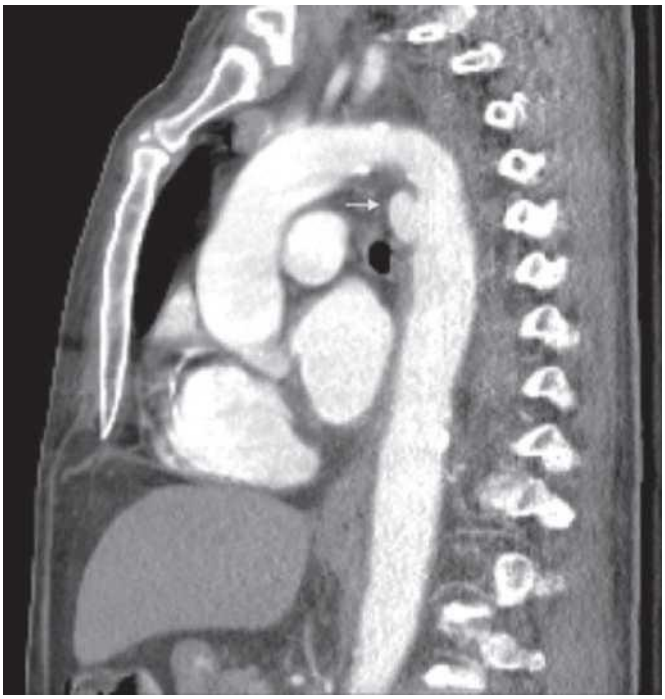

**Figura 18-4.** Hallazgos en la TC de una RTA. Obsérvese la rotura en forma de sombrerillo de seta de la aorta descendente proximal *(flecha)*.

Semnele directe ale leziunii sunt mai evidente. Mirvis și colab.<sup>9</sup> au analizat 677 de cazuri suspectate de ruptură acută de aortă și au constatat că sensibilitatea și specificitatea CT au fost de 90%, respectiv 99%, pentru semnele de leziune aortică și de 100%, respectiv 87% pentru hematomul mediastinal. Studiile comparative, deși au utilizat echipamente mai vechi, nu au demonstrat întotdeauna rezultate la fel de bune ca cele ale lui Mirvis și colab.<sup>9</sup>.

obținut cu testul tradițional: aortografie. [10-14] În aceste studii, CT a avut o sensibilitate de 67-100%, o specificitate de 96% și o valoare predictivă negativă de 100% (comparativ cu 100%, 92% și respectiv 100% pentru aortografie).

Având în vedere îngrijorările legate de sensibilitate, tomografia computerizată (CT) nu este considerată universal ca fiind definitivă pentru excluderea rupturii de aortă. Scanerele CT de generație actuală (64 de secțiuni) au probabil o sensibilitate și o specificitate mai mari decât cele descrise în studii mai vechi. Cu toate acestea, CT oferă în mod clar o versatilitate enormă pentru evaluarea leziunilor craniene, toracice, abdominale și ale membrelor suplimentare în aceeași sesiune. Utilitatea sa pentru diagnosticarea traumatismelor este incontestabilă, iar utilizarea sa în traumatismele de urgență este o parte evidentă a practicii de rutină. CT este din ce în ce mai mult utilizată ca test de screening sau de diagnostic definitiv pentru ruptura de aortă, în funcție de experiența instituțională. În general, CT este utilizată ca test de screening. Costul CT poate fi mai mic decât cel al aortografiei.<sup> 13</sup>

## Yo Aortografie în ruptura traumatică de aortă

Aortografia este „standardul de aur" inițial tradițional. Se dezbate dacă alte teste îl depășesc, dar este în general acceptat faptul că aortografia ar trebui efectuată la toți pacienții cu o probabilitate chiar mică de a avea leziuni ale aortei sau ale vaselor majore, cu excepția cazului în care prezintă șoc refractar sau o siluetă mediastinală în creștere rapidă.

Aortografia arterei aortice (ATR) evidențiază pseudoaneurisme, lambă intimală, anomalii ale conturului aortic și afectarea ramurilor vasculare (Fig. 18-5 până la 18-8). Ruptura ramurilor apare în până la 20% din cazurile de ATR.

Capacitatea de a vizualiza aorta ascendentă o face în mod clar superioară CT-ului sau TEE-ului. CT-ul poate fi asociat cu artefacte generate de striațiile de contrast în vena cavă superioară sau în

© ELSEVIER. Fotocopiar sin autorización es un delito.

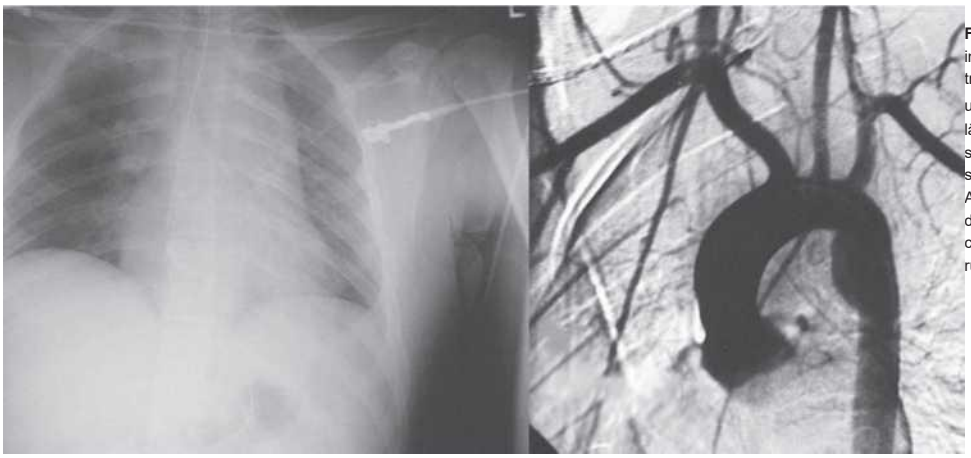

**Figura 18-5.** Un bărbat în vârstă de 18 ani a fost implicat într-un accident rutier și a suferit multiple traumatisme, o fractură pelviană și ruptură de vezică urinară. STÂNGA . Radiografie toracică care arată lărgirea mediastinală și deplasarea tubului endotraheal, sugerând mărirea aortei în acest context. Se recunosc semne ale unei vene cave superioare stângi. Dreapta . Aortografie care arată dilatarea bulboasă a aortei descendente proximale din artera subclaviculară stângă, compatibilă cu un hematom adventițial provenit de la o ruptură aortică transcateter.

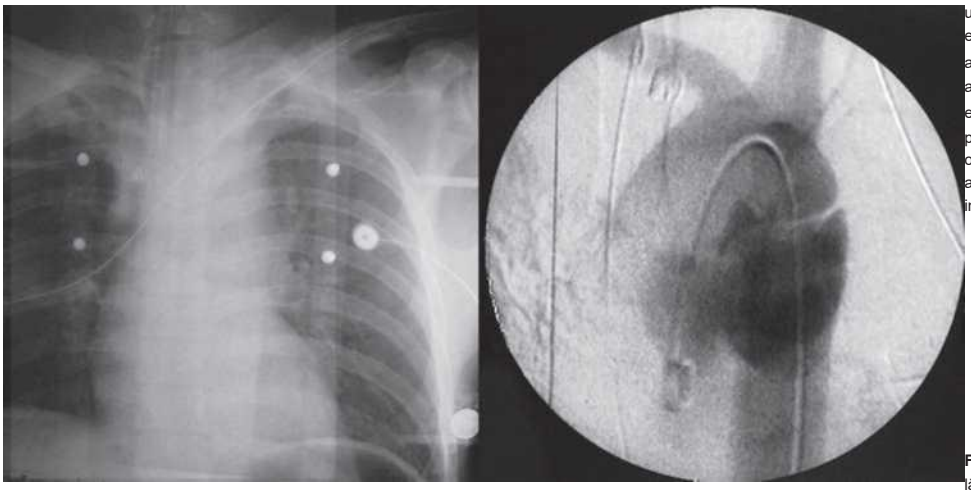

**Figura 18-6.** Un bărbat în vârstă de 26 de ani a suferit un traumatism cranian contondent, traumatism la nivelul extremităților, laceraţie splenică și hematurie ca urmare a unui accident rutier. STÂNGA . Radiografia toracică arată lărgirea mediastinală cu deplasarea tubului endotraheal. DREAPTA . Aortografia arată un pseudoaneurism în jurul aortei descendente proximale și o creastă liniară la marginea superioară. La operație, s-au observat un hematom adventițial și un lambou intimal. Intervenția chirurgicală a fost reușită.

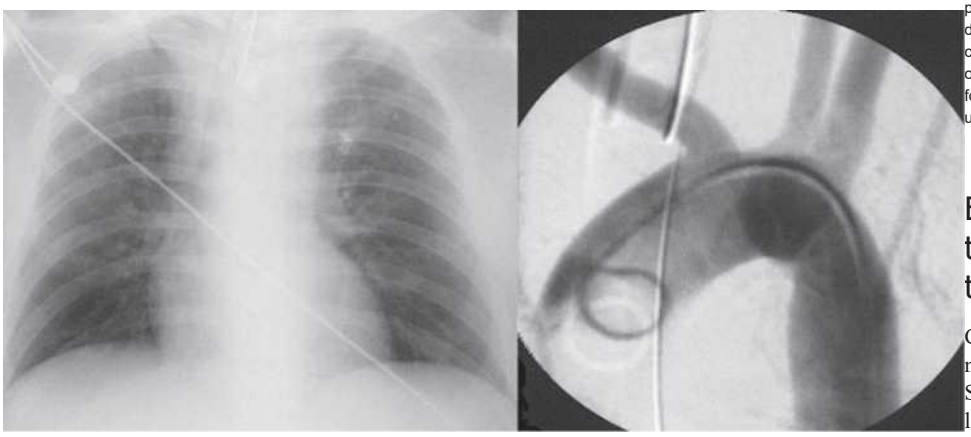

**Figura 18-7.** STÂNGA . Radiografia toracică arată lărgirea mediastinală cu deplasarea tubului endotraheal, sugerând mărirea aortei. DREAPTA . Aortografia arată un pseudoaneurism și o creastă liniară oblică în aorta descendentă proximală. În timpul intervenției chirurgicale, a fost identificată o ruptură spiralată originară din artera subclaviculară stângă. Hemoragia a fost incontrolabilă, iar pacientul a decedat din cauza unei hemoragii.

Mișcarea inimii și ecografia transesofagică (ETE) nu permit vizualizarea aortei ascendente la toți pacienții, deoarece coloana de aer din trahee este interpusă între esofag și regiunea aortei ascendente , împiedicând evaluarea completă a acesteia. [15]

Problemele secundare asociate cu aortografia includ necesitatea transportării pacientului departe de unitățile de terapie intensivă, perfuzia de contrast cu riscurile sale potențiale, riscurile puncției, timpul necesar efectuării aortografiei, artefactele de mișcare, artefactele striațiilor de contrast, opacifierea deficitară, proiecția slabă a imaginii, confuzia dintre diverticulii ductali și rupturi și tromboza lumenului fals. Mai puțin de 10% din aortografii au rezultate pozitive.

## Ecocardiografia transesofagiană în ruptura traumatică de aortă

Constatările ETE în RTA sunt complexe și numeroase (Fig. 18-9 și 18-10). [16-18] Semnele directe includ ruptura intimală, lamboul intimal cu margine liberă, benzi groase, lumen fals, disecția aortică, anevrismul fusiform, obstrucția aortică completă și hematom mural sau adventițial al aortei. Semnele indirecte includ creșterea minoră a diametrului aortic, modificări ale fluxului Doppler color aortic (flux turbulent distal de ruptura intimală), creșterea distanței dintre aortă și

sonda ETE (indicând hemomediastin), obturarea conturului aortic (20% din cazuri) și artefacte intraluminale (36% din cazuri).

Diferite studii au demonstrat sensibilități și specificități variate - pentru detectarea ETE utilizând ETE. Deși unele studii au găsit mai multe constatări cu ETE decât cu aortografia, sugerând o sensibilitate mai mare, alte studii au descris opusul (Tabelul 18-1). [19-21] Constatările ETE în ETE sunt diferite de cele descrise în disecția de aortă (Tabelul 18-2).

Alte aspecte legate de TEE includ variabilitatea disponibilității între centre, experiența operatorului în vizualizarea aortei și capacitatea de a o efectua la pacienții cu traume. Spre deosebire de CT și aortografie, TEE poate fi imposibilă la unii pacienți (8%). [19]

## Yo TRATAMENTUL RUPTURII TRAUMATICE DE AORTĂ

Repararea chirurgicală a aortei este tratamentul tradițional definitiv pentru retinopatia acută de prematuritate (PAR) cu separare semnificativă a peretelui. Controlul tensiunii arteriale cu beta- blocante este frecvent inițiat atunci când

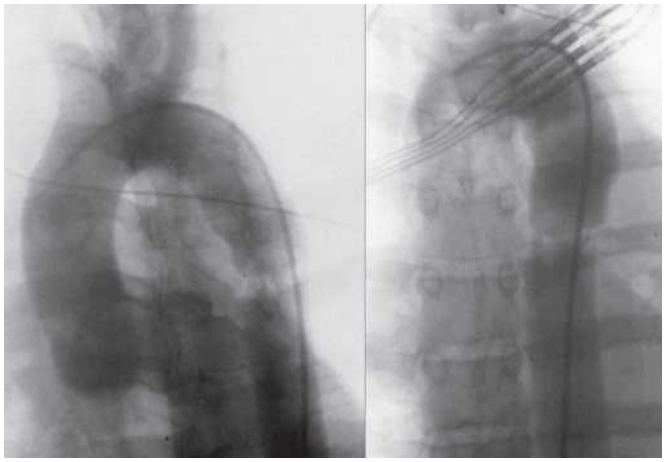

**Figura 18-8.** Aortografie pe o grefă postoperatorie (RTA). O femeie în vârstă de 24 de ani a fost implicată într-un accident de mașină (geamul șoferului) și a suferit fracturi pelvine și hemotorax stâng. Se observă defectul inelar al aortei descendente proximale, care este recunoscut în ambele proiecții. În timpul intervenției chirurgicale, s-a constatat o transecțiune completă a intimei și mediei cu un hematom adventițial de 5 cm. A fost introdus un tub, iar postoperator s-a constatat un gradient de-a lungul grefei.

Este posibilă înainte de intervenția chirurgicală și se bazează pe tratamentul tradițional al disecției de aortă, deși utilitatea sa nu este dovedită.

Intervenția chirurgicală asupra porțiunii istmice a aortei se efectuează printr-o toracotomie stângă și necesită ventilație intraoperatorie utilizând doar plămânul drept. Deoarece cazurile de rezecție acută a aortei (ARA) sunt frecvent asociate cu contuzii pulmonare și aspirație, ventilația monopulmonară poate fi imposibilă . Coagulopatia este frecventă la pacienții cu traumă, ceea ce poate complica intervenția chirurgicală. Timpul de clampare aortică este de obicei de 30-60 de minute, la fel ca și timpul de bypass cardiopulmonar atunci când este necesar.

Repararea chirurgicală a aortei descendente este asociată cu un risc de 5% de tetraplegie, un risc de 1-2% de accident vascular cerebral și un risc de 1-2% de infarct miocardic. Există o îngrijorare larg răspândită cu privire la momentul reparării chirurgicale a aortei descendente. Dacă este prezent șoc din cauza aortei descendente sau conturul aortic se extinde, repararea urgentă este adecvată. Dacă pacientul este stabil și mai ales când sunt prezente patologii grave asociate cu traumatismul, intervenția chirurgicală poate fi amânată selectiv până când aceste probleme (insuficiență respiratorie, coagulopatie, traumatism cranio-cerebral masiv sau sepsis) sunt rezolvate, cu rezultate acceptabile.<sup> [22,23]</sup>

Grefa endovasculară (EVG) a fost efectuată cu rezultate bune în cazurile de ruptură traumatică de aortă (TAR). Importanța reparării aortice nechirurgicale (endovasculare) în TAR nu a fost încă clar definită.<sup> [24]</sup> Unele provocări tehnice sunt în prezent mai semnificative în TVG pentru TAR decât în anevrisme, deoarece cazurile de TAR au de obicei o aortă de calibru normal cu un arc aortic de curbură acută, în timp ce pacienții cu anevrisme aortice au de obicei arcuri cu diametru mai mare și mai puțin unghiulare, care pot fi tratate mai ușor cu TVG folosind dispozitivele actuale. Majoritatea dispozitivelor TVG sunt configurate pentru anevrisme, dar nu pentru boli traumatice într-o aortă normală.

**Tabelul 18-1.** Ecocardiografie transesofagiană versus aortografie pentru detectarea rupturii traumatice de aortă

| Studiu | Numărul de pacienți | Mod | Sensibilitate | Specificitate |
|---|---|---|---|---|
| Smith [19] | 101 | ETE | 100% | 98% |
| Goarin [20] | 209 | ETE | 97% | 100% |
| Goarin [20] | 209 | Aortografie | 97% | 100% |
| Vignon [21] | 32 | ETE | 91% | 100% |

TEE, ecocardiografie transesofagiană.

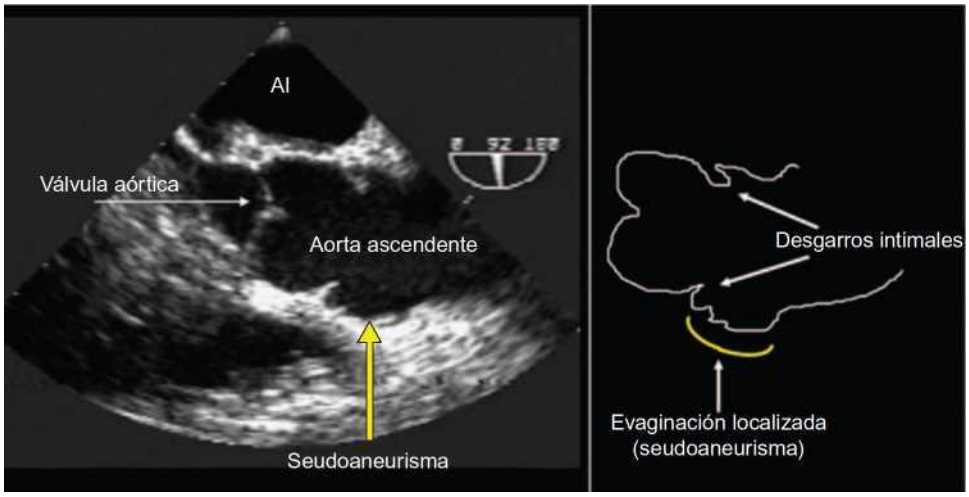


**Figura 18-9.** Ecocardiografie transesofagiană (TEE) pe ax lung a aortei ascendente și a valvei aortice la un bărbat în vârstă de 42 de ani, implicat într-un accident de motocicletă cu o viteză de 50 km/h. Rupturile intimale sunt vizibile în pereții posterior și anterior, deoarece ruptura a fost circumferențială. Valva aortică a rămas competentă.

**Tabelul 18-2.** Constatări ale ecocardiografiei transtoracice în cazurile de ruptură traumatică de aortă versus disecție de aortă

| | | RTA subadventițială | Disecția aortică |
|---|---|---|---|
| **Imagini transversale** | simetrie | Asimetrie | Simetrie |
| | clapă<br>lambou cu mobilitate ridicată | Gros<br>Mobil | Subțire<br>Mai puțin mobil |
| | Lacrimi | Fără ruptură de intrare sau reintrare | Ruptură de intrare asociată sau nu cu o altă ruptură de reintrare |
| | Cheaguri de sânge | Nici unul | Un tromb se poate forma în lumenul fals într-o perioadă acută sau subacută. |
| | Hematom mediastinal | Frecvent | Rar |
| **Imagini longitudinale** | | lambou vertical sau oblic | clapă paralelă |
| **Flux de culoare** | Mozaic din cauza turbulenței<br>Curgerea pe o parte sau pe cealaltă | Mozaic din cauza turbulenței | Absența mozaicului |
| **Locație obișnuită** | | egal pe ambele părți<br>istm | Diferit<br>originar din istm (tipul B) sau din aorta ascendentă (tipul A) |
| **Dimensiune** | | Mic-mediu | Mare |

RTA, ruptură traumatică a aortei.

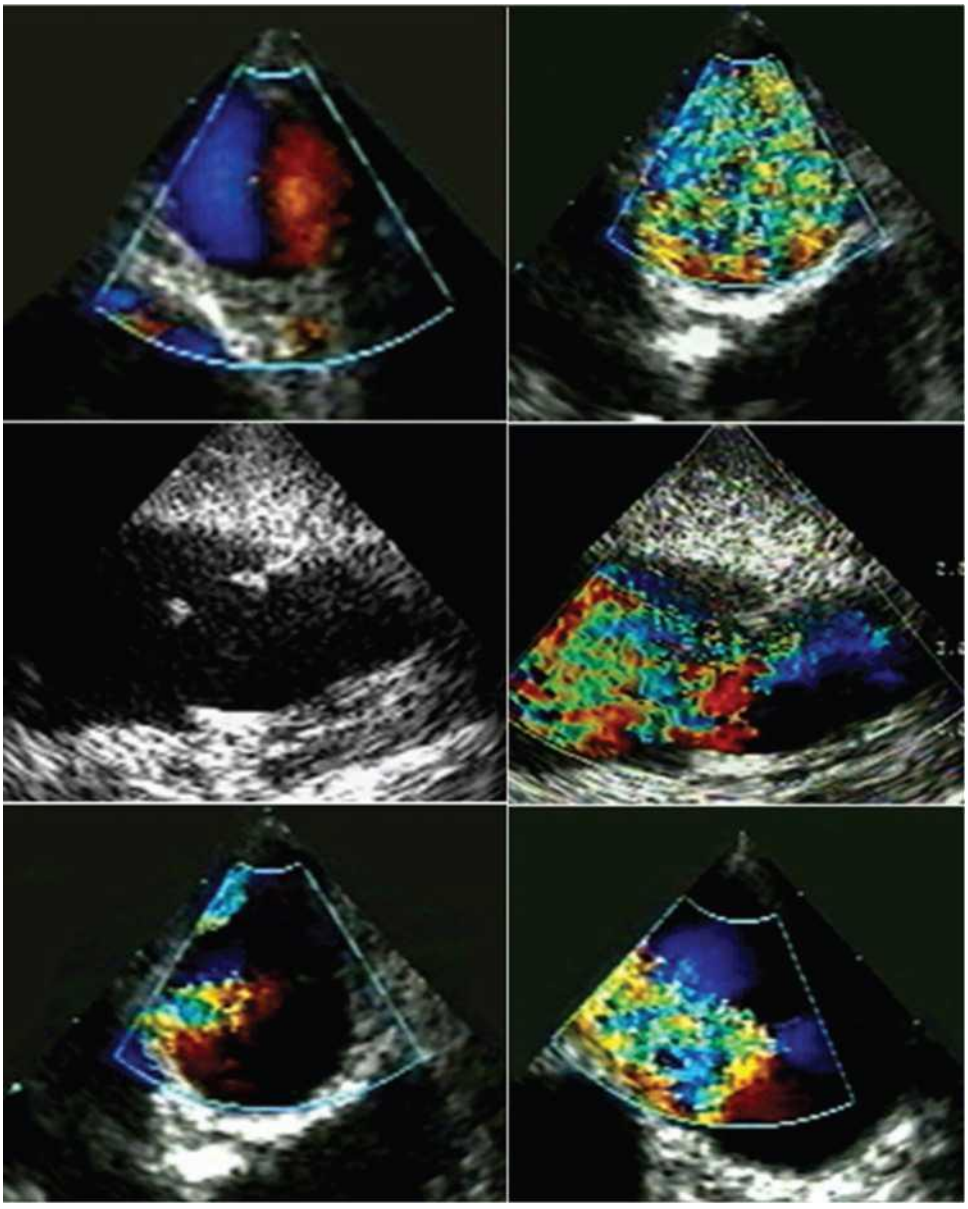

**Figura 18-10.** ETE. STÂNGA SUS . Vedere în secțiune transversală a aortei descendente proximale. Aspectul aortei și fluxul din interiorul acesteia sunt normale. DREAPTA SUS . Vedere în secțiune transversală a treimii medii a aortei descendente proximale. Nu se recunosc anomalii anatomice evidente la nivelul aortei, dar modelul de flux este foarte anormal, cu modificări care indică turbulențe care trebuie să aibă originea în regiunea proximală. CENTRU STÂNGA . Vedere longitudinală a aortei descendente proximale care dezvăluie neregularități intimale. CENTRU DREAPTA . Cartografiere Doppler color a fluxului care arată cum neregularitățile intimale duc la un flux turbulent. STÂNGA JOS . Vedere în secțiune transversală a aortei descendente proximale. DREAPTA JOS . Vedere longitudinală a aortei descendente proximale. Fluxul turbulent se datorează neregularităților intimale și este esențial pentru localizarea sursei problemei în acest caz.

## CAZUL 1

**Istoric medical și examen fizic**

- Bărbat în vârstă de 40 de ani cu multiple leziuni (ruptură de splină și fracturi ale membrelor) după un accident cu o mașină de deszăpezit.
- Coliziune frontală cu un copac la 100 km/h.
- Trimis pentru evaluare, având în vedere că tomografia computerizată a descris un hematom în jurul arcului aortic.
- Absența suflurilor sau a deficiențelor de puls.

**Tratament și rezultat**

- Amestea clinică a fost o ruptură localizată și de mică dimensiune a intimei.
- Pacienta a fost tratată conservator și continuă tratamentul cu beta-blocante.
- Tomografia computerizată ulterioară nu a arătat modificări.

**Comentarii**

- Nu este clar dacă acest pacient a suferit o ruptură tranzitorie a membranelor (TROM) sau nu, deoarece ecocardiografia transesofagiană (ETE) a oferit singurele informații în acest sens. Dacă ruptura s-a produs, aceasta ar fi fost mică, superficială și localizată.
- Artera subclaviculară stângă aberantă a complicat interpretarea aspectului aortei la CT și ETE și subliniază importanța cunoașterii variantelor vaselor arcului aortic.

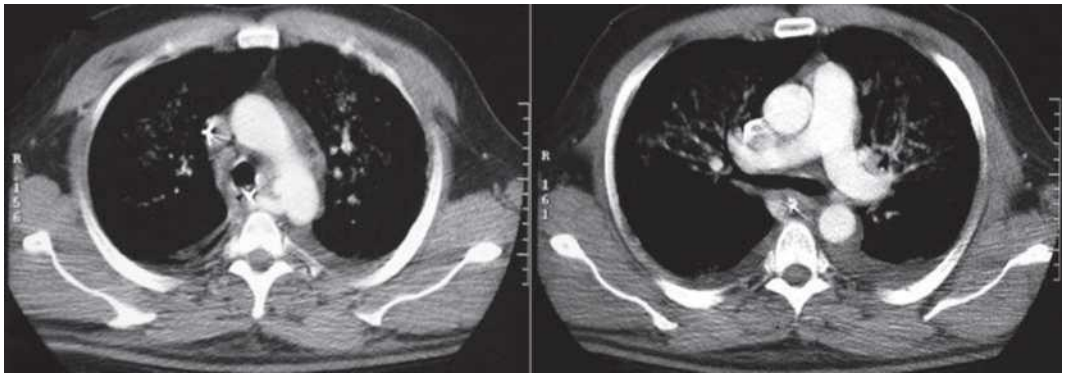

**Figura 18-11.** CT cu substanță de contrast. Aorta ascendentă are un aspect normal. Se observă un aspect anormal în treimea distală posterioară a arcului aortic și în aorta descendentă proximală. Se observă o proeminență de dimensiunea unei butoniere și o proeminență tubulară, posibil corespunzând unei artere subclaviculare drepte aberant. Butoniera anterioară din peretele posterior al arcului aortic poate fi originea arterei subclaviculare stângi sau posibil un defect traumatic. Îngroșarea în formă de semilună a peretelui aortic descendent poate fi o efuziune pleurală care se extinde în aortă.

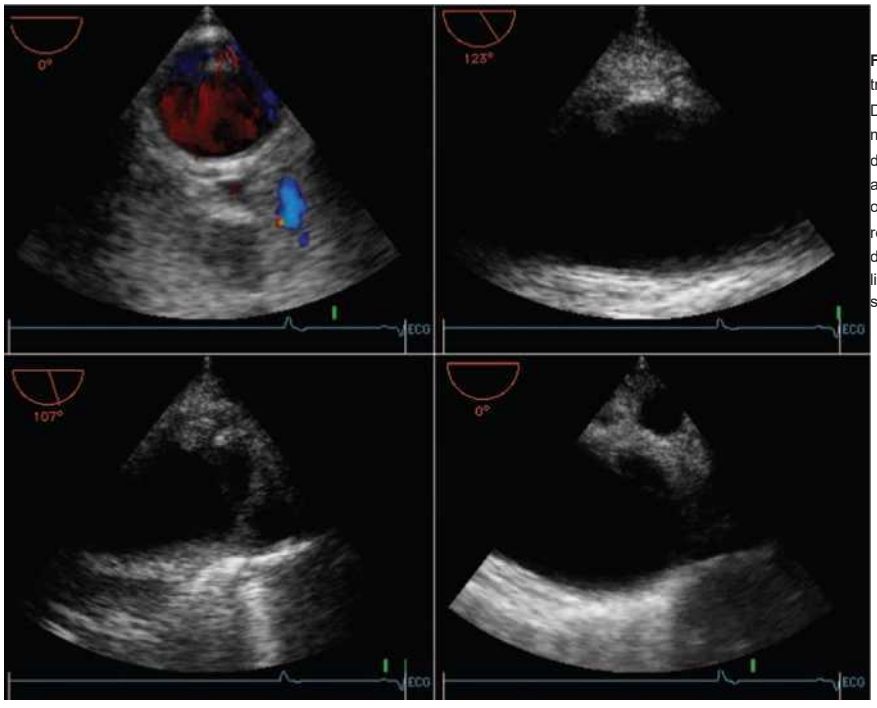


**Figura 18-12.** ETE. STÂNGA SUS . Aorta descendentă apare normal în treimea medie și proximală, fără semne de întrerupere a fluxului. DREAPTA SUS . Aorta descendentă proximală în plan longitudinal. Cel mai apropiat perete prezintă o extensie luminală superficială, în formă de pălărie. STÂNGA JOS . Aorta descendentă proximală distală de artera subclaviculară stângă. Aspectul este complex și ambiguu. Se observă o proeminență liniară de țesut între orele 12 și 3, care poate reprezenta o ruptură intimală. DREAPTA JOS . O arteră subclaviculară dreaptă aberantă este situată între traductor și aortă. Linia intimală liniară scurtă sau ruptura este între orele 12 și 1; originea arterei subclaviculare stângi este la ora 3.

© ELSEVIER. Fotocopiar sin autorización es un delito.

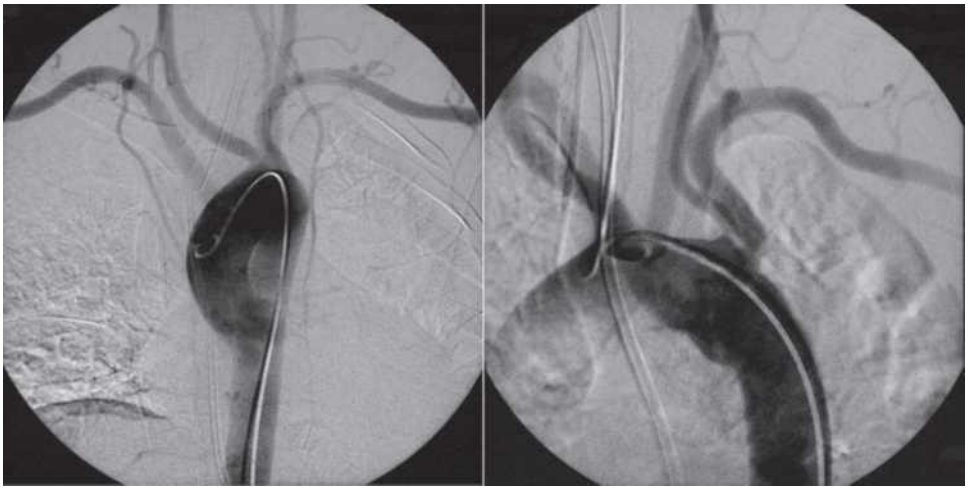

**Figura 18-13.** Aortografie. STÂNGA . În această proiecție, aorta apare normală, dar configurația vaselor arcului aortic este anormală. DREAPTA . Aspect neregulat al aortei descendente proximale: diverticul ductal versus ruptură traumatică de aortă. Origine comună anormală a marilor vase stângi ale arcului aortic.

## CAZUL 2

### Anamneză

- O tânără de 21 de ani a suferit multiple răni într-un accident rutier.
- Ea a fost aruncată de pe scaunul pasagerului pentru că nu purta centura de siguranță și a fost găsită pe acostamentul drumului.
- Nu s-a putut obține niciun istoric medical.

**Tratament și rezultat**

- Impresia clinică a rupturii traumatice a intimei.
- Absența dovezilor de hemoragie externă de origine aortică.
- Având în vedere dimensiunile reduse ale rupturii și stabilitatea acesteia în teste radiologice repetate, aceasta a fost monitorizată în timpul internării în spital pentru politraumatisme și ulterior în ambulatoriu. A rămas stabilă.
- Pacientul ia 3-blocante și evită activitățile traumatice.
- Strategia de supraveghere expectantă și urmărire prin intermediul tomografiei computerizate este de a interveni doar dacă leziunea se agravează.

**Comentarii**

- O ruptură mică și inițial stabilă a intimei.
- Va necesita observație.

18 ani

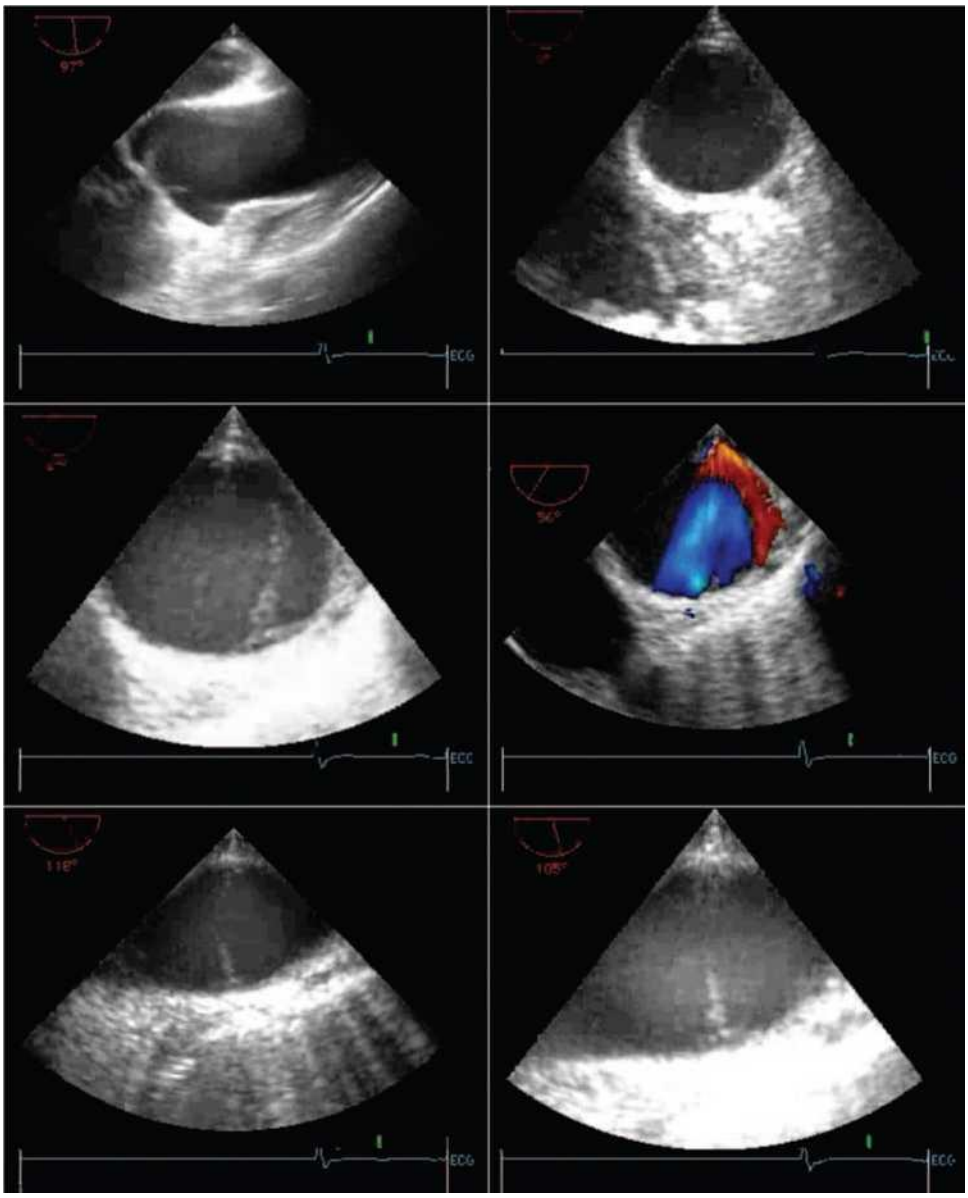

**Figura 18-14.** ETE. STÂNGA SUS . Proiecția longitudinală a aortei ascendente este normală. DREAPTA SUS . Proiecția transversală a aortei descendente în treimea sa medie, care este, de asemenea, normală. CENTRU STÂNGA . Imagine a aortei descendente proximale care prezintă o ruptură intimală. CENTRU DREAPTA . Se observă divizarea fluxului de către lamboul intimal, dar nu există flux turbulent în lumenul adevărat. INFERIOR . Aorta descendentă proximală pe axul longitudinal. Lamboul intimal este scurt și transversal.

© ELSEVIER. Fotocopiar sin autorización es un delito.

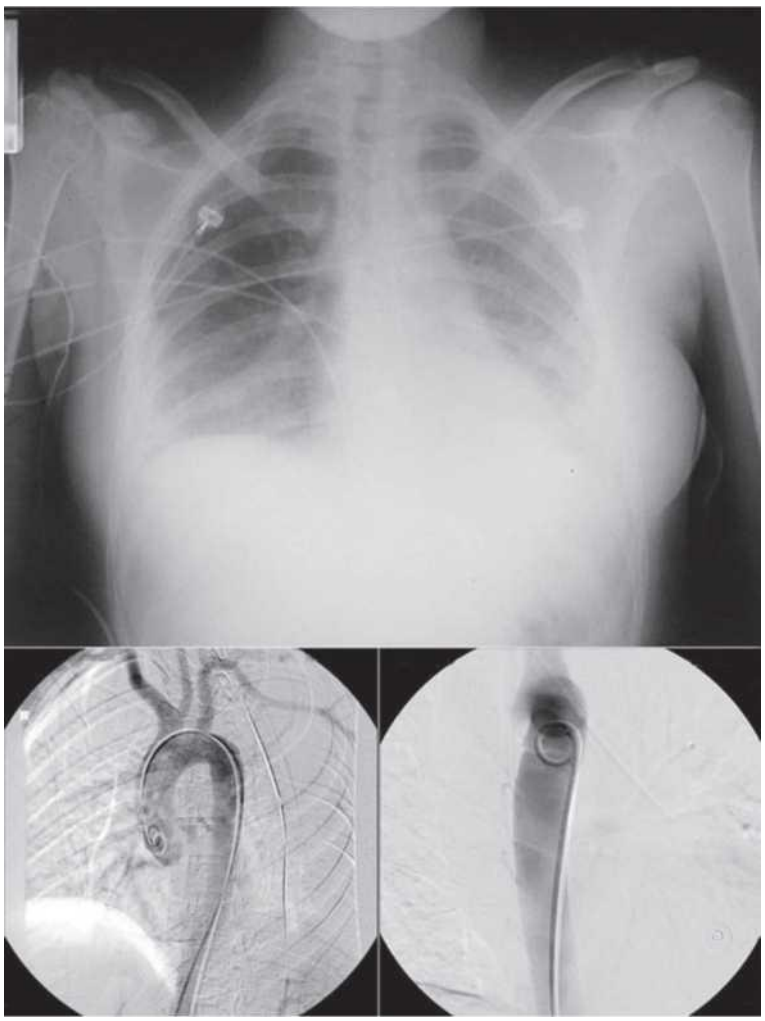

**Figura 18-15.** SUS . Radiografia toracică arată o siluetă cardiopericardică normală. Nu se observă o lărgire clară a aortei. Sunt prezente infiltrate pulmonare. JOS . Aortografia arată o linie transversală care traversează aorta descendentă proximală, compatibilă cu o ruptură intimală.

CASO 3

**Anamnesis**

- Varón de 31 años que sufre politraumatismos por un accidente de tráfico (laceración hepática, fracturas de miembros).
- Propulsado del asiento del conductor por no llevar cinturón de seguridad; combinado con velocidad del vehículo durante la colisión >100 km/h.
- La TC muestra una clara lesión traumática en la aorta.
- Ausencia de soplos o deficiencias de pulsos.

**Tratamiento y resultado**

- La impresión clínica era rotura de la aorta en el istmo con hematoma.
- La cirugía encontró un desgarro de 90° en la íntima con hematoma en la adventicia.
- La reparación primaria se hizo con el corazón en un dispositivo de derivación para soporte del ventrículo izquierdo (aurícula izquierda con la aorta descendente).
- Recuperación sin complicaciones.

**Comentarios**

- RTA típica e indudable.
- Desgarro perimetral parcial con hematoma limitado y que por ese motivo sobrevivió hasta llegar al hospital y durante la cirugía.

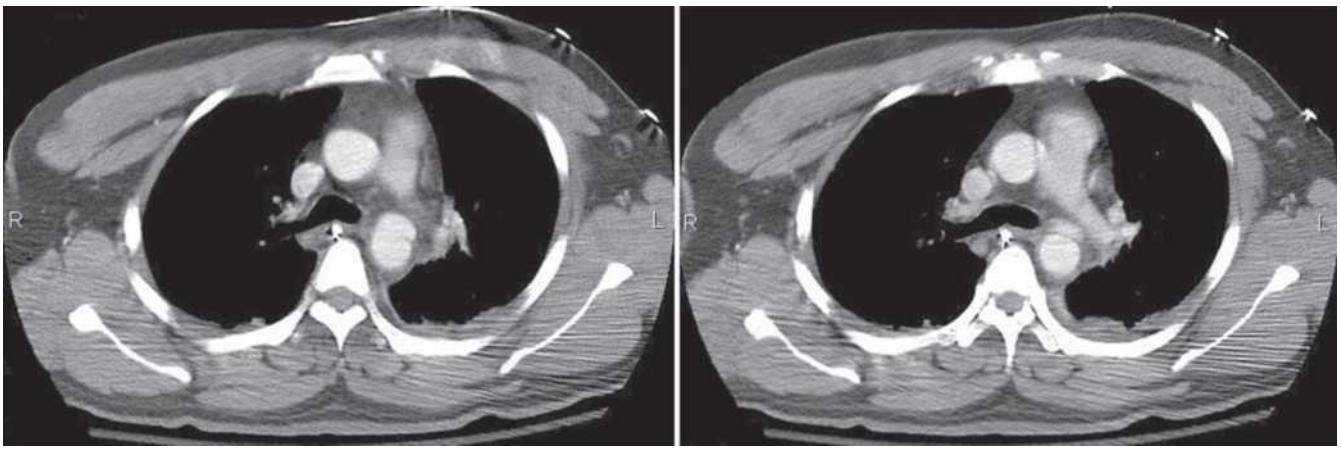


**Figura 18-16.** Aceste două tomografii computerizate cu substanță de contrast arată un aspect și un diametru normal al aortei ascendente. Aorta descendentă proximală are un aspect anormal, cu o ruptură și un lumen fals. Țesutul moale care înconjoară aorta descendentă și sub arcul aortic indică, posibil, un hematom.

**Figura 18-17.** Aortografia arată un lumen fals și o ruptură în peretele posterior al aortei descendente. Densitatea contrastului este mai mare în zona din jurul rupturii, sugerând retenția rupturii într-un fund de sac localizat. Imaginea laterală ( STÂNGA ) prezintă modificări de contur ale peretelui posterior al aortei descendente proximale.

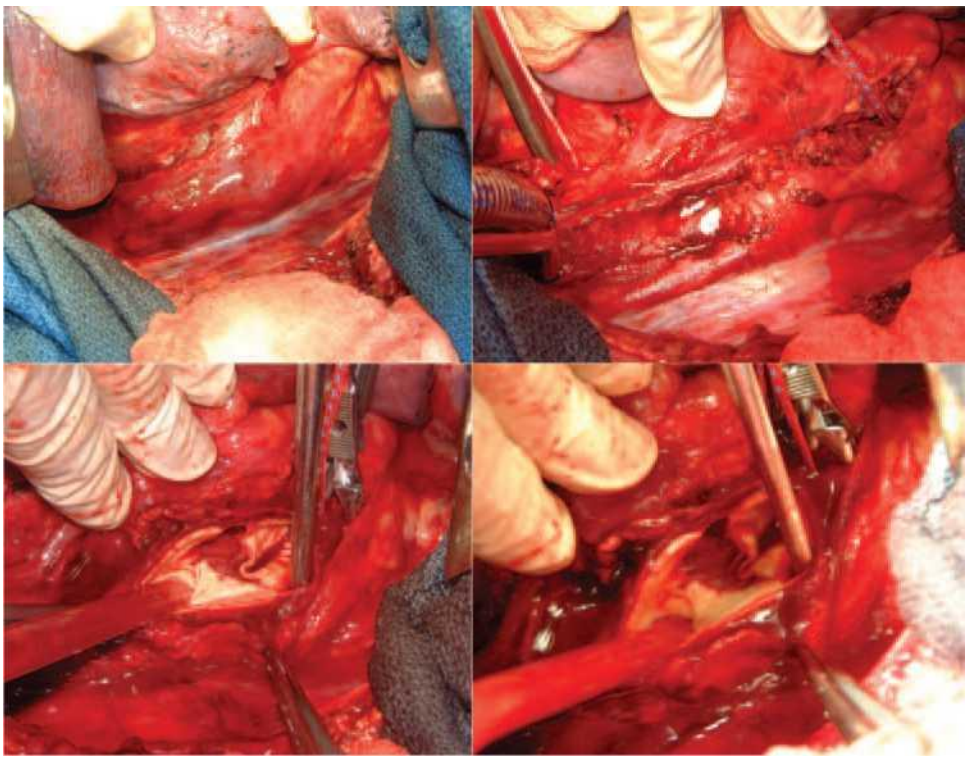

**Figura 18-18.** Constatări chirurgicale. SUPERIOR . Hematom în jurul aortei descendente proximale. INFERIOR . Aorta este deschisă printr-o incizie de-a lungul axului său lung și accesibilă printr-o toracotomie stângă. Ruptura intimală transversală și fundul de sac din spatele acesteia sunt clar vizibile.

© ELSEVIER. Fotocopiar sin autorización es un delito.

CASO 4

**Anamneză**

- Un șofer în vârstă de 27 de ani, care nu purta centura de siguranță, a fost implicat într-un accident rutier fără martori, în timpul căruia a fost proiectat din vehicul.
- A suferit multiple traumatisme (fracturi ale oaselor pelvine și lungi, fractură de craniu).
- Tomografia computerizată a arătat un traumatism clar al aortei.

**Tratament și rezultat**

- Impresia clinică a fost o ruptură de aortă la nivelul istmului cu hematom.
- Tratamentul s-a concentrat pe cele mai grave complicații medicale și chirurgicale în evoluție.
- RTA a rămas stabil timp de 4 luni.
- Planul este de a observa pacientul și de a interveni doar dacă leziunea crește semnificativ în dimensiuni.

**Comentarii**

- Fără îndoială, un RTA tipic.
- Ruptură parțială cu hematom limitat cu imaginea sa caracteristică în formă de pălărie.
- Aspectele medicale și chirurgicale serioase sunt în evoluție.

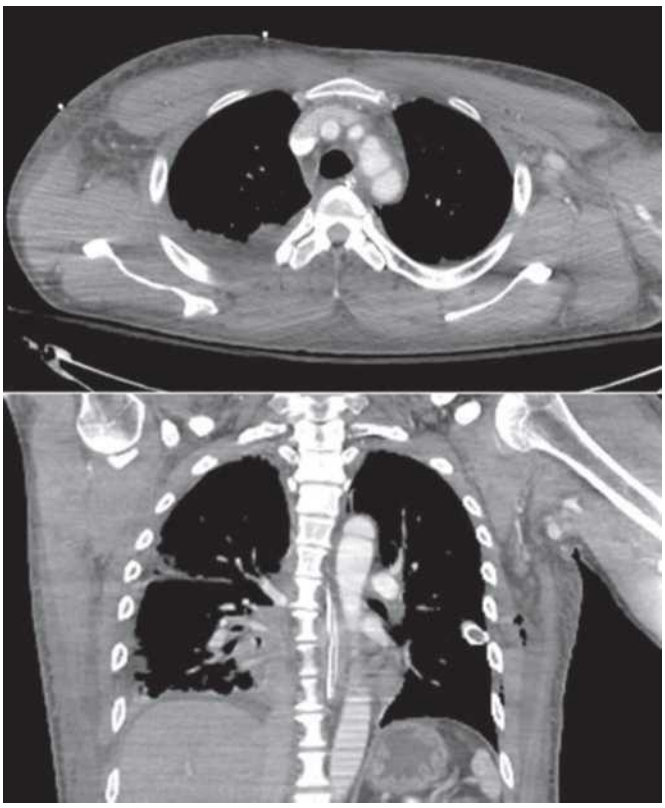

**Figura 18-19.** TC con contraste. SUPERIOR. Proyección ax'al que muestra un hematoma en forma de sombrerillo de seta sobre el cayado aórtico distal y la aorta descendente prox'mal. INFERIOR. La proyección coronal muestra el sombrerillo por encima de la aorta distal.

## CAZUL 5

**Anamneză**

- Un bărbat în vârstă de 65 de ani, care conducea o mașină și purta centura de siguranță, a fost implicat într-un accident rutier de mare viteză.
- A suferit multiple traumatisme (fracturi ale pelvisului și ale oaselor lungi, fracturi vertebrale) și deficiențe neurologice masive.
- Tomografia computerizată a arătat anomalii evidente la nivelul aortei.

**Tratament și rezultat**

- Impresia clinică a fost de ruptură de aortă la nivelul istmului cu hematom.
- Tratament conservator, având în vedere patologia neurologică asociată.
- RTA a rămas stabil timp de luni de zile.

**Comentarii**

- Fără îndoială, un RTA tipic.
- Imagine tipică în formă de ciupercă a unei rupturi parțiale perimetrale.
- Patologiile asociate au dominat evoluția clinică.

**Anamneză**

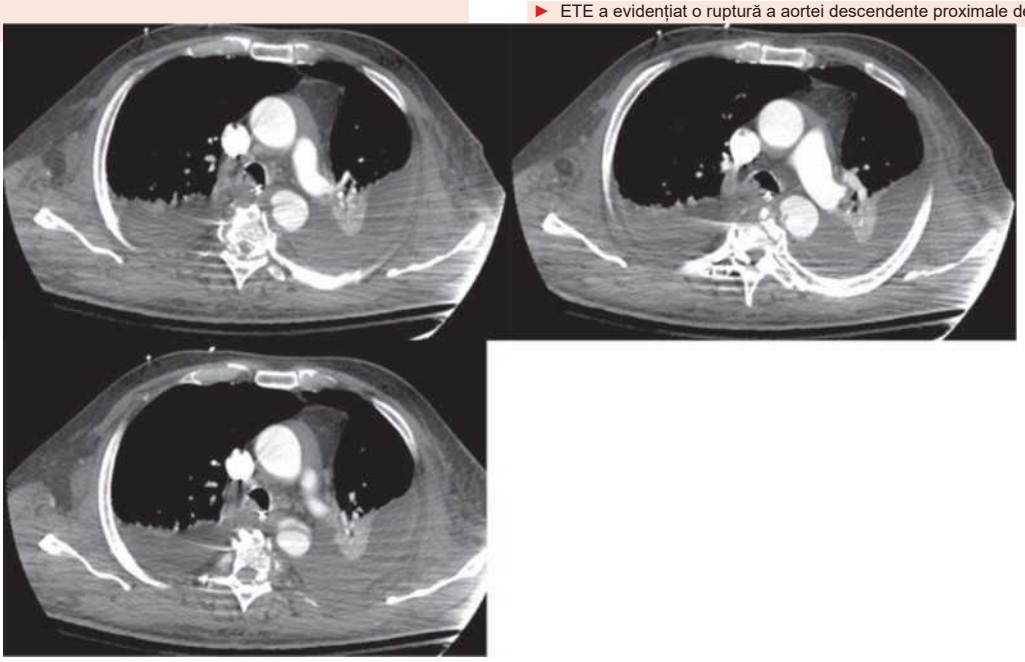

**Figura 18-20.** TC axial con contraste que muestra una prominente estriación en la columna vertebral. En la imagen superior izquierda esto dificulta la valoración de la aorta descendente, ya que la línea que atraviesa la aorta parece un artefacto. La imagen superior derecha muestra un colgajo de la íntima y la inferior izquierda se observa una falsa luz en la parte anterior. La línea de la imagen superior izquierda era un colgajo verdadero con un artefacto superpuesto.

**Figura 18-21.** TC axiales con contraste. IZQUIERDA. Proyección sagital que muestra una falsa luz localizada (seudoaneurisma) que se origina en la pared anterior de la aorta descendente proximal. DERECHA. En la proyección coronal se reconoce el cuerpo de la falsa luz anterior a la aorta descendente.

**CASO 6**

- Un tânăr de 18 ani, fără centură de siguranță, a fost implicat într-un accident rutier fără martori.
- El a fost intubat la locul accidentului.
- A suferit multiple fracturi ale oaselor lungi, ale pelvisului, precum și leziuni abdominale și neurologice.

**Tratament și rezultat**

- Ecocardiografia transtoracică (ETT) a evidențiat anomalii cu flux turbulent în aorta retrocardiacă și abdominală. Inima a fost normală.
- ETE a evidențiat o ruptură a aortei descendente proximale de câțiva centimetri lungime.
- Tomografia computerizată a confirmat o ruptură complexă a aortei de câțiva centimetri lungime și un hematom mediastinal periaortic.
- La zece zile după accident, pacientul a fost supus unei intervenții REVAT necomplicate pentru repararea aortei rupte.

**Comentarii**

- Șofer fără centură de siguranță într-o coliziune la viteză mare.
- Ruptura de aortă ca una dintre numeroasele leziuni traumatice suferite.
- Constatări tipice.
- REVAT finalizat cu succes.

© ELSEVIER. Fotocopiar sin autorización es un delito.

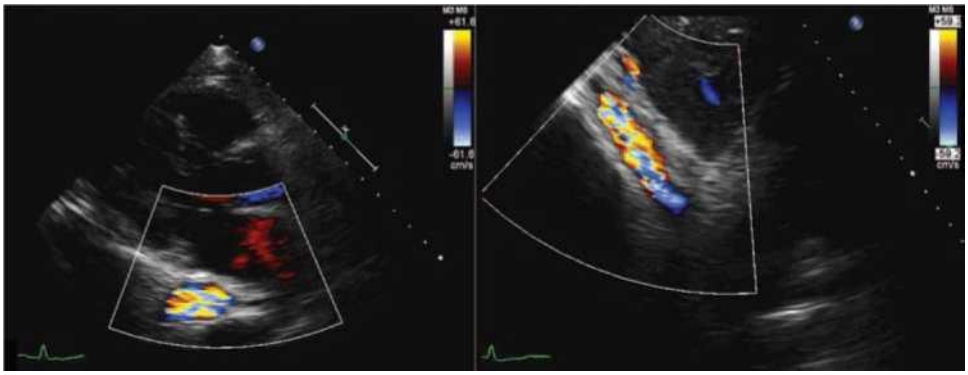

**Figura 18-22.** ETT. STÂNGA . Proiecție parasternală pe ax lung. DREAPTA . Proiecție subcostală a aortei. În ambele cazuri, se recunoaște o turbulență anormală a fluxului în aortă.

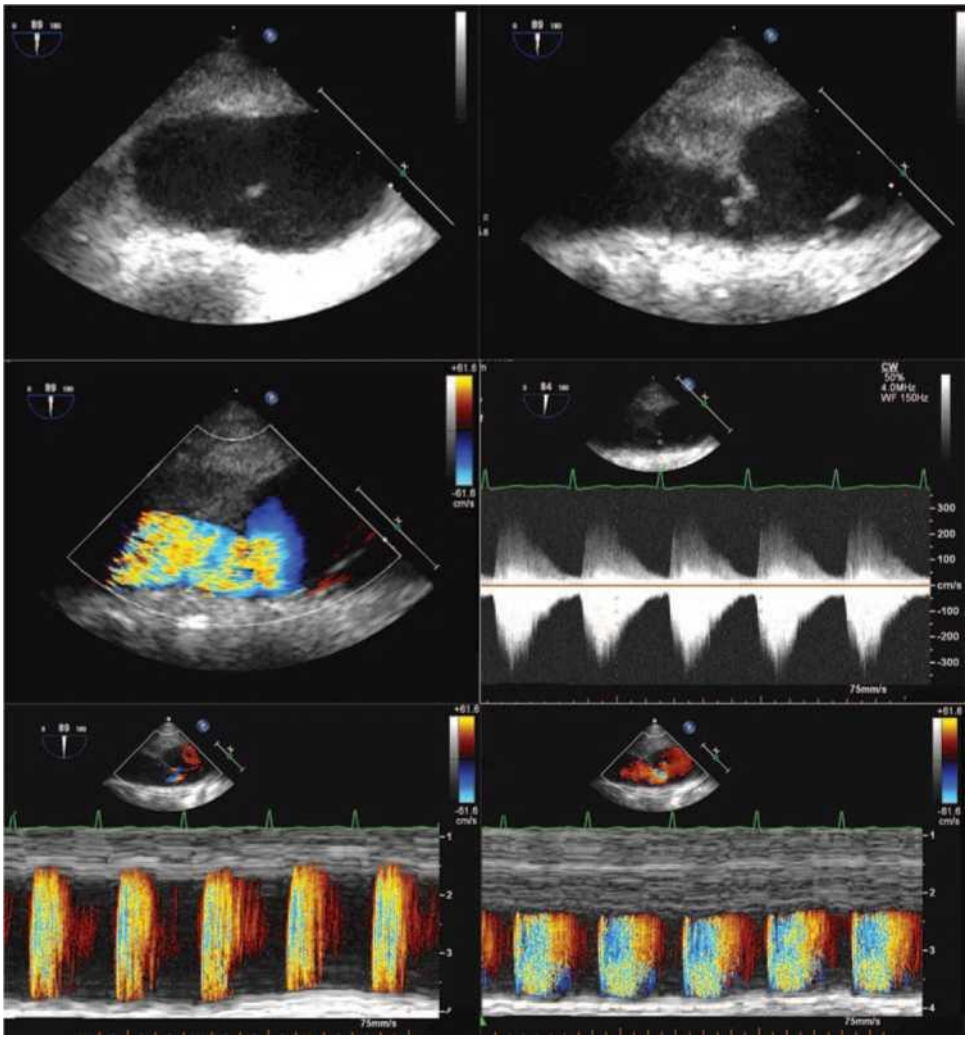


**Figura 18-23.** ETE. SUS . Imagini pe ax lung ale aortei descendente proximale care prezintă neregularități intimale cu mobilitate, îngustarea bruscă a lumenului și creșterea țesutului moale între sonda ETE și aortă, compatibilă cu un hematom periaortic. CENTRU STÂNGA . Cartografiere Doppler color a fluxului care arată convergență la locul stenozei și turbulență a fluxului în aorta descendentă. CENTRU DREAPTA . Studiu Doppler cu undă continuă care prezintă dispersie spectrală semnificativă cu viteză crescută la locul rupturii și îngustarii. JOS . Studiu în mod M color înainte ( STÂNGA ) și după ( DREAPTA ) stenoză, care arată îngroșarea bruscă a țesuturilor periaortice și stenoză aortică bruscă, precum și accelerarea și dispersia fluxului.

18 ani

**Figura 18-24.** Tomografie computerizată cu substanță de contrast în planurile axial ( COLOANA STÂNGĂ ) și coronal ( COLOANA DREAPTĂ ). Se observă un lambou intimal în arcul aortic distal - aorta descendentă proximală. În aorta descendentă proximală, lumenul are un aspect destul de complex, cu două canale separate de o creastă oblică. Se identifică un hematom periaortic sau mediastinal.

**Figura 18-25.** REVAT. STÂNGA SUS . Fluoroscopie. CENTRU SUS . Aortografia cu substanță de contrast arată ruptura aortică și un pseudoaneurism. Se introduce grefa stent acoperită. Alte imagini arată expansiunea grefei stent acoperite pentru REVAT. Deși grefa stent acoperă originea arterei subclaviculare stângi, fluxul continuă prin acest vas. Nu există scurgeri.

## Literatură


1. Dosios TJ, Salemis N, Angouras D, Nonas E: Traumatisme contondente și penetrante ale aortei toracice și ale ramurilor arcului aortic: un studiu de autopsie. J Trauma 2000;49:696-703.
2. Crass JR, Cohen AM, Motta AO și colab.: Un nou mecanism propus pentru - ruptura aortică în caz de traumatism: ciupirea osoasă. Radiology 1990;176:645-649.
3. Pretre R, LaHarpe R, Cheretakis A, et al: Leziuni contondente ale aortei ascendente: trei modele de prezentare. Surgery 1996;119:603-610.
4. Borsa JJ, Hoffer EK, Karmy-Jones R și colab.: Descrierea angiografică a leziunilor traumatice contondente ale aortei toracice, cu relevanță specifică pentru repararea endoprotezei. J Endovasc Ther 2002;9(Suplimentul 2):II84-II91.
5. Marnocha KE, Maglinte DD, Woods J și colab.: Traumatisme toracice contondente și suspiciunea de ruptură aortică: fiabilitatea constatărilor radiografiei toracice. Ann Emerg Med 1985;14:644-649.
6. Gerlock AJ Jr, Muhletaler CA, Coulam CM, Hayes PT: Anevrism aortic traumatic: validitatea semnului deplasării tubului esofagian. AJR Am J Roentgenol 1980;135:713-718.

7. Exadaktylos AK, Sclabas G, Schmid SW și colab.: Chiar avem nevoie de tomografie computerizată de rutină în evaluarea primară a traumatismelor toracice contondente la pacienții cu radiografie toracică „normală”? J Trauma 2001;51:1173-1176.
8. Cleverley JR, Barrie JR, Raymond GS și colab.: Constatări directe ale leziunilor aortice la tomografia computerizată cu substanță de contrast în leziunile aortice traumatice dovedite chirurgical: o analiză multicentrică. Clin Radiol 2002;57:281-286.
9. Mirvis SE, Shanmuganathan K, Miller BH și colab.: Diagnosticul leziunilor traumatice aortice cu tomografie computerizată toracică cu substanță de contrast: experiență de cinci ani la un centru major de traumatologie. Radiology 1996;200:413-422.
10. Fenner MN, Fisher KS, Sergel NL și colab.: Evaluarea posibilelor leziuni traumatice ale aortei toracice utilizând aortografia și tomografia computerizată. Am Surg 1990;56:497-499.
11. Madayag MA, Kirshenbaum KJ, Nadimpalli SR și alții: Traumatismele aortice toracice: rolul CT-ului dinamic. Radiology 1991;179:853-855.
12. Miller FB, Richardson JD, Thomas HA și alții: Rolul CT-ului în diagnosticul leziunilor arteriale majore după traumatisme toracice contondente. Surgery 1989;106:596-602.
13. Parker MS, Matheson TL, Rao AV și colab.: Tranziția: rolul tomografiei computerizate helicoidale în evaluarea leziunilor aortice toracice potențial acute. AJR Am J Roentgenol 2001;176:1267-1272.
14. Tomiak MM, Rosenblum JD, Messersmith RN, Zarins CK: Utilizarea CT pentru diagnosticarea rupturii traumatice a aortei toracice. Ann Vasc Surg 1993;7:130-139.
15. Ahrar K, Smith DC, Bansal RC și alții: Angiografie în leziunile aortice toracice prin traumatisme contondente. J Trauma 1997;42:665-669.
16. Shapiro MJ, Yanofsky SD, Trapp J și colab.: Evaluarea cardiovasculară în traumatismele toracice contondente utilizând ecocardiografia transesofagiană (TEE). J Trauma 1991;31:835-839.
17. Karalis DG, Victor MF, Davis GA și colab.: Rolul ecocardiografiei în traumatismele toracice contondente: un studiu ecocardiografic transtoracic și transesofagian. J Trauma 1994;36:53-58.
18. Goarin JP, Catoire P, Jacquens Y și alții: Utilizarea ecocardiografiei transesofagiene pentru diagnosticarea leziunilor traumatice aortice. Chest 1997;112:71-80.
19. Smith MD, Cassidy JM, Souther S, și alții: Ecocardiografia transesofagiană în diagnosticul rupturii traumatice a aortei. N Engl J Med 1995;332:356-362.
20. Goarin JP, Cluzel P, Gosgnach M și colab.: Evaluarea ecocardiografiei transesofagiene pentru diagnosticarea leziunilor traumatice aortice. Anesthesiology 2000;93:1373-1377.

21. Vignon P, Gueret P, Vedrinne JM și alții: Rolul ecocardiografiei transesofagiene în diagnosticul și gestionarea disfuncțiilor aortice traumatice. Circulation 1995;92:2959–2968.
22. Stiles QR, Cohlmia GS, Smith JH și colab.: Managementul leziunilor aortei toracice și abdominale. Am J Surg 1985;150:132–140.
23. Maggisano R, Nathens A, Alexandrova NA și colab.: Ruptura traumatică a aortei toracice: ar trebui operată întotdeauna imediat? Ann Vasc Surg 1995;9:44-52.
24. Kato N, Dake MD, Miller DC și colab.: Anevrismul aortic toracic traumatic: tratament cu grefe de stent endovasculare. Radiology 1997;205:657–662.

Această pagină a fost lăsată goală intenționat

CAPÍTULO 19

# Tumorile aortei

## PUNCTE CHEIE

- Tumorile maligne ale aortei sunt rare.
- Practic, toate sunt sarcoame:
  - Endoteliom malign.
  - Angiosarcom.
  - Sarcomul epitelioid.
  - Sarcom intimal.
    Leiomiosarcom.
    Histiocitom fibros malign.
- Manifestările tumorilor aortice sunt numeroase.
- Evoluția este aproape întotdeauna slabă din cauza embolizării masive (cu risc care pune viața în pericol) a tumorii la momentul prezentării , a bolii locale extinse care îngreunează repararea chirurgicală și a metastazelor la momentul diagnosticului.

Tumorile maligne ale aortei sunt, din fericire, rare. În aortă au fost descrise mai multe tipuri diferite de tumori. Toate sunt, în esență, sarcoame: endoteliom malign, angiosarcom, angiosarcom epitelioid, sarcom intimal, leiomiosarcom și histiocitom fibros malign.

Sarcoamele endoteliale cresc spre lumen și perete și se pot fragmenta în interiorul lumenului, ducând la embolizare care pune viața în pericol la nivelul viscerelor și extremităților inferioare. Leiomiosarcoamele (sarcoame cu celule musculare netede) tind să crească spre exterior, în spațiile pleurale și adiacente, și sunt foarte mari atunci când sunt detectate, adesea metastazând deja la momentul diagnosticării. Au fost descrise cazuri care provoacă obstrucție aortică francă cu hipertensiune arterială, în timp ce alte cazuri produc hematoame intramurale și disecție sau seamănă ca aspect cu disecția.

Prezentarea tumorilor aortice este variată. Prognosticul este aproape întotdeauna nefavorabil deoarece embolizarea masivă (cu risc care pune viața în pericol) a tumorii are loc în momentul prezentării, este necesară o intervenție chirurgicală locală extinsă și nefavorabilă, iar metastazele sunt deja prezente în momentul diagnosticului.

Se așteaptă ca intervenția chirurgicală să fie benefică pentru unii pacienți, dar aceasta rămâne mai mult o speranță decât o realitate.

Unele neoplasme aortice maligne primare au cauzat hematoame și disecție aortică, iar unele tumori au fost diagnosticate greșit ca disecții. Prin urmare, este rezonabil să se ia în considerare această posibilitate rară în cazurile de disecție atipică.<sup> 1</sup>

### CAZUL 1

**Anamneză**

- O femeie în vârstă de 35 de ani a avut o radiografie toracică anormală.
- Pacienta nu a prezentat niciun simptom, iar examenul medical a fost normal.

**Tratament**

- Biopsia percutanată a stabilit că masa era un sarcom, aparent cu originea în aortă.
- Chirurgia toracoscopică nu a permis rezecția masei, așa că intervenția chirurgicală a trebuit efectuată prin toracotomie deschisă și înlocuirea aortei afectate.

**Evoluție și rezultat**

- Pacienta și-a revenit după operație, dar tumora malignă a recidivat și i-a cauzat moartea în decurs de un an.

**Comentarii**

- Leiomiosarcom al aortei, care a crescut silențios până la o dimensiune mare, deoarece a crescut în principal în spațiul pleural stâng.
- Din păcate, majoritatea neoplasmelor maligne ale aortei au un prognostic la fel de slab.

© 2010. Elsevier España, S.L. Reservados todos los derechos

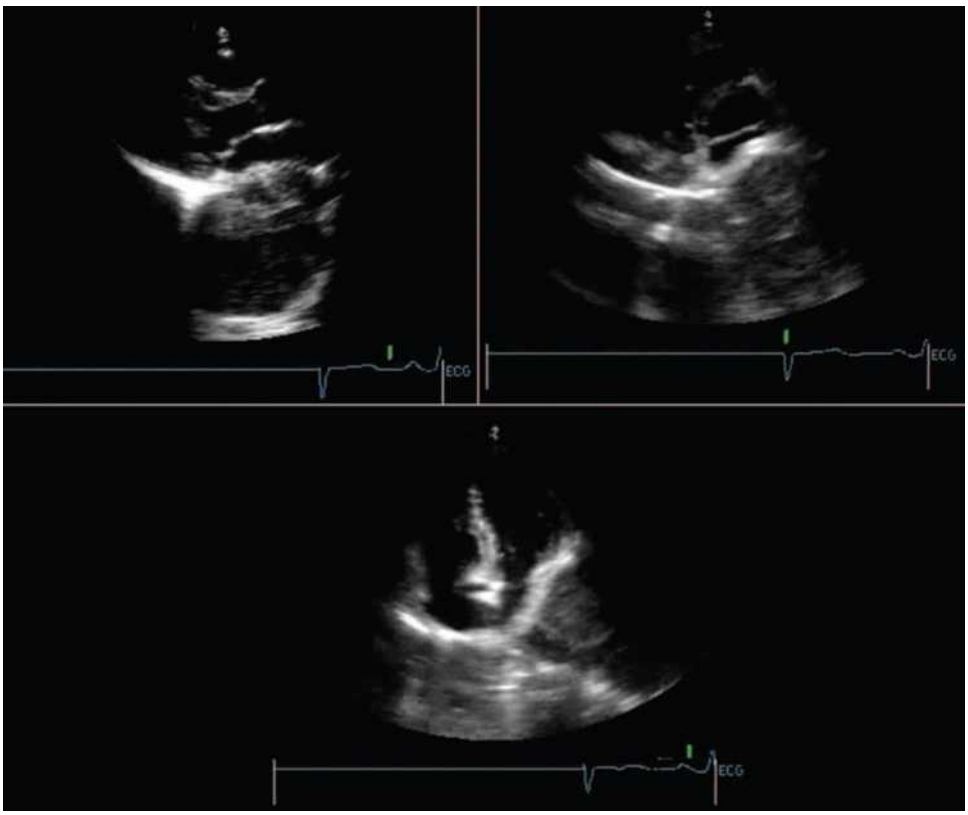


**Figura 19-1.** Ecocardiografie transtoracică. STÂNGA SUS . Vedere parasternală pe ax lung care prezintă o masă mare de țesut moale, posterioară atriului stâng, comprimându-l. DREAPTA SUS . Vedere parasternală pe ax scurt care prezintă o masă mare de țesut moale, posterioară ventriculului stâng, comprimând-o anterior. INFERIOARĂ . Vedere apicală cu patru camere. Se observă o masă mare de țesut moale, posterioară și laterală față de atriul stâng, comprimându-l și deplasând inelul mitral lateral în porțiunea apicală.

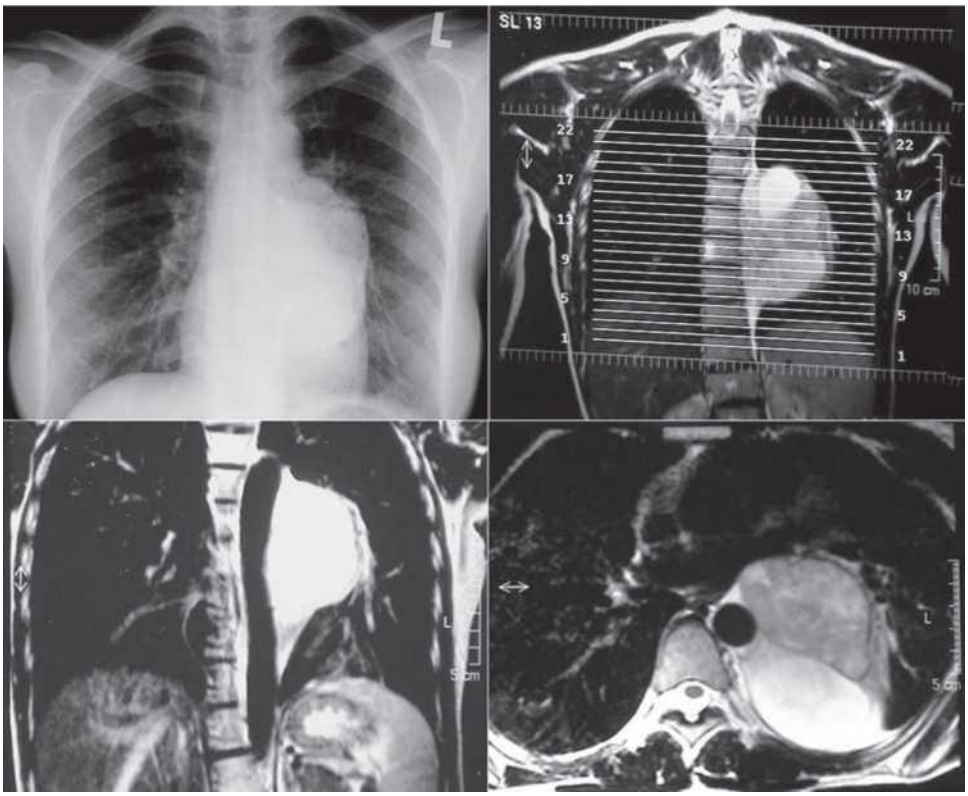


**Figura 19-2.** STÂNGA SUS . Radiografie toracică care arată o masă mare de țesut moale pe partea stângă. Fără mase pulmonare. Fără revărsat pleural. DREAPTA SUS . RMN ponderat T1 (vedere panoramică) care arată o masă posterioară mare adiacentă coloanei vertebrale. O masă similară, deși mai mică, probabil se observă la nivelul coloanei vertebrale. STÂNGA JOS . RMN ponderat T1 (vedere coronală) care arată o masă mare de țesut moale adiacentă aortei. DREAPTA JOS . RMN ponderat T1 (vedere axială) care arată o masă mare de țesut moale adiacentă aortei. Fără stenoză aortică.

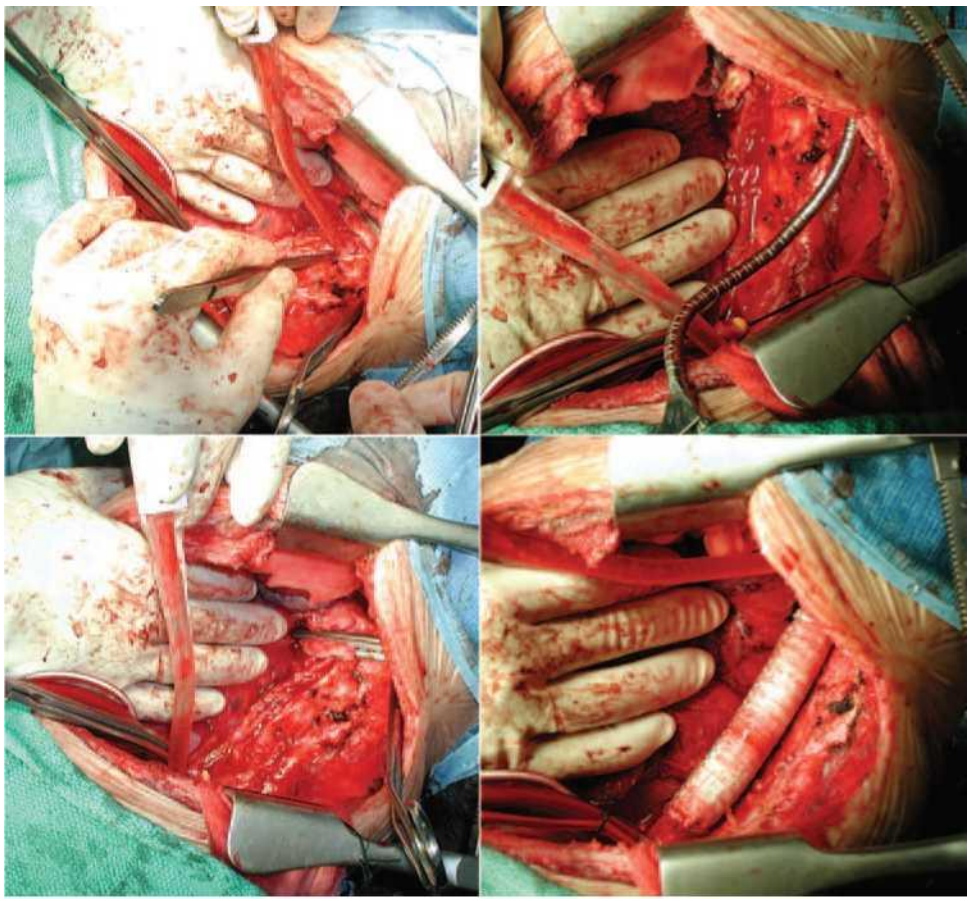

**Figura 19-3.** Intervenție chirurgicală. STÂNGA SUS . Toracotomie stângă. DREAPTA SUS . Masă de țesut moale care protrude în cavitatea pleurală stângă. STÂNGA JOS . Masa de țesut moale este rezecată, iar aorta a fost clampată. Segmentul afectat al aortei a fost, de asemenea, rezecat. DREAPTA JOS . A fost plasată o grefă de interpoziție cu tub Dacron. Această grefă este presurizată atunci când clema superioară este eliberată, permițând curgerea prin grefă.

## Literatură

1. Borislow DS, Floyd WL, Sane DC: Sarcom aortic primar care imită disecția aortică. AmJ Cardiol 1989;64:549-551.

Această pagină a fost lăsată intenționat goală

CAPÍTULO 20

# Anevrisme infecțioase și fungice

## PUNCTE CHEIE

- Infecția bacteriană a aortei este de obicei cauzată de *Staphylococcus aureus* sau specii de Salmonella .
- Boala aortică severă cauzată de sifilis apare în 10% din cazurile de sifilis terțiar și la jumătate din cele netratate timp de 10 ani.
- Implicarea rădăcinii și a aortei ascendente, în special în cazul insuficienței aortice și a afectării originii arterei coronare, este tipică.

Infecția aortei poate apărea prin diverse mecanisme: răspândirea directă a infecției dintr-un spațiu sau o structură adiacentă; însămânțarea directă a peretelui de către o infecție hematogenă; embolie septică în aortă; infectarea vasa *vasorum* de către un agent patogen hematogen (de exemplu, sifilis); și infectarea unui segment lezat al aortei de către o infecție hematogenă.

Agenții care pot infecta aorta includ bacterii (în special *Staphylococcus aureus,* specii *de Salmonella* și specii de Clostridium *),* micobacterii, fungi și treponeme sifilitice. <sup>1,2</sup>

## Yo INFECȚIE BACTERIANĂ AORTEI

Infecțiile bacteriene prezintă o predilecție pentru leziunile preexistente ale peretelui aortic, cum ar fi anevrismele, pseudoaneurismele, disecțiile vechi sau rupturile traumatice, precum și pentru locurile de instrumentare sau reparare anterioară. Infecția peretelui aortic (infecție endovasculară) de la o grefă aortică infectată este o altă posibilitate, iar profilul agenților patogeni seamănă cu cel asociat cu endocardita. Speciile *de Salmonella* prezintă o predilecție pentru aderarea la endoteliul vascular, în special atunci când acesta este anormal.

### Prezentare clinică și tratament

Febra și leucocitoza sunt frecvente. Dacă infecția nu este ținută sub control, pacienții vor dezvolta bacteriemie. Complicațiile sunt frecvente și pot fi complexe, inclusiv septicemie, degradarea aortică, formarea de anevrisme și pseudoaneurisme (care pot apărea rapid), disecție de aortă și fistulizare.

</sup> Pot apărea infecții ale aortei (în special fistule aortoenterice), ruptură aortică și vegetații care pot apărea pe partea luminală și cresc suficient de mari pentru a emboliza.<sup> 3</sup>

Antibioticele intravenoase nu sunt de obicei suficiente pentru a elimina infecția, deși sunt esențiale și ar trebui administrate înainte de intervenția chirurgicală pentru a reduce reinfecțiile.

Revizia chirurgicală a segmentului infectat este preferată în funcție de extinderea afectării pentru a evita ruptura aortei.

© 2010. Elsevier España, S.L. Reservados todos los derechos

## AORTITA SIFILICĂ

Aproximativ 10% din cazurile de sifilis terțiar netratat dezvoltă afectare cardiovasculară clinică. Treponemele sifilitice invadează *vasa vasorum,* inițiind un proces inflamator și lezând secundar media aortică și provocând dilatare anevrismală. Deoarece aorta abdominală conține puține *vasa vasorum,* afectarea sifilitică a acestei regiuni este mai puțin frecventă, spre deosebire de aorta ascendentă și arcul aortic.

La examenul fizic, aorta sifilitică este descrisă ca având un aspect tipic de scoarță de copac, cu riduri interne . La vârstnici pot fi prezente calcificări liniare fine. Trei sferturi din anevrismele sifilitice sunt saculare, iar restul sunt fusiforme. Majoritatea anevrismelor sifilitice sunt situate în aorta proximală (jumătate în aorta ascendentă și o treime în arcul aortic). Doar 10% sunt situate în aorta descendentă, iar puține implică abdomenul. Leziunea poate afecta ramurile principale (arterele branhiale, arterele toracice interne). Insuficiența aortică poate rezulta din dilatarea rădăcinii aortice, scleroza valvei aortice sau ambele.

© 2010. Elsevier España, S.L. Reservados todos los derechos

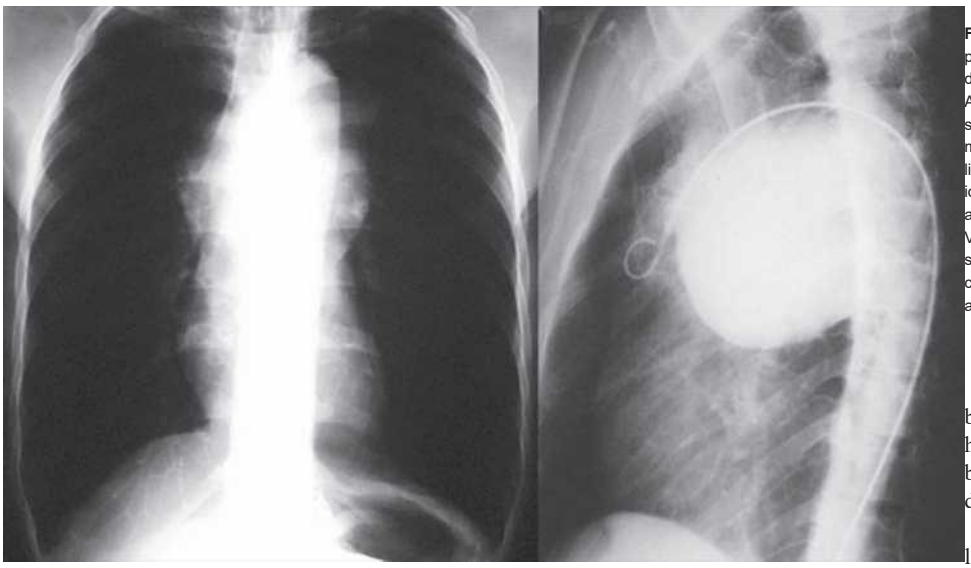

**Figura 20-1.** Un bărbat haitian în vârstă de 41 de ani s-a prezentat cu oboseală, dificultăți de respirație în decubit dorsal și un suflu sistolic de ejecție cu o durată de 2 luni. Acesta avea antecedente de infecții cu transmitere sexuală și traumatisme toracice suferite în timpul unui meci de fotbal. Radiografia toracică a fost interpretată ca limfadenopatie hilară uniform distribuită. Aortografia a identificat definitiv un anevrism mare al aortei ascendente fără regurgitare aortică. Deoarece testul VDRL a fost pozitiv, s-a presupus că etiologia este sifilitică. Pacientul a fost supus unei intervenții chirurgicale de reparare aortică fără complicații. (Prin amabilitatea Dr. Andrew Common, Toronto, Canada.)

## Prezentare clinică și diagnostic

Aortita sifilitică poate fi asimptomatică. Insuficiența aortică și stenoza orificiului coronarian pot fi întâlnite într-o treime din cazuri și adesea coexistă. Anevrismele aortice se găsesc în 10% din cazuri (Fig. 20-1).

La pacienții sub 50 de ani, la care boala aortică aterosclerotică și boala hipertensivă avansată a aortei sunt rare, boala aortică sifilitică este mai ușor de diagnosticat ca și cauză a anevrismelor.

La pacienții cu vârsta peste 50 de ani, la care boala aortică aterosclerotică avansată și hipertensivă sunt frecvente, diagnosticarea bolii aortice de origine sifilitică este mai dificilă. Confirmarea serologică este importantă, deoarece peste 50% dintre pacienți au un test VDRL pozitiv și peste 95% au un test FTA-ABS pozitiv.

**CAZUL 1**

**Istoric medical și examen fizic**

- Un bărbat în vârstă de 66 de ani a consultat la 7 săptămâni după ce a fost supus unei intervenții chirurgicale de înlocuire a valvei aortice cu o valvă biologică în legătură cu stenoza aortică, precum și unei intervenții chirurgicale de bypass coronarian pentru dispnee, oboseală și dureri toracice ușoare.
- Absența distensiei venoase sau a edemului.
- Incizii bine vindecate.
- Zgomote cardiace normale: absența suflurilor sau frecărilor.
- Piept curat.
- 38 °C, leucocitoză ușoară.
- Tomografia computerizată efectuată la spitalul comunitar a exclus o embolie pulmonară, dar a identificat anomalii la nivelul aortei ascendente.

**Tratament și rezultat**

- S-a suspectat un pseudoaneurism la locul canulării și a fost demonstrat în timpul intervenției chirurgicale.
- Țesuturile moi din jur erau îndoielnice; se suspecta o scurgere din pseudoaneurism.
- Intervenția chirurgicală a constatat un pseudoaneurism rupt la locul canulării, cu puroi în jurul aortei și în interiorul pseudoaneurismului, în legătură cu *Staphylococcus aureus.*
- Drenaj, debridare și reparare prin patch a pseudoaneurismului.
- Pacienta a avut o recuperare oarecum prelungită, dar cu progrese bune după intervenție.

**Comentarii**

- Pseudoaneurism infectat al locului de canulare cu drenaj sanguin.
- Se pare că infecția locală a facilitat ruptura aortică. Nu este clar cum s-a localizat infecția, dar este posibil ca aceasta să se fi produs prin însămânțare hematogenă sau răspândire incizională sau mediastinală.

20

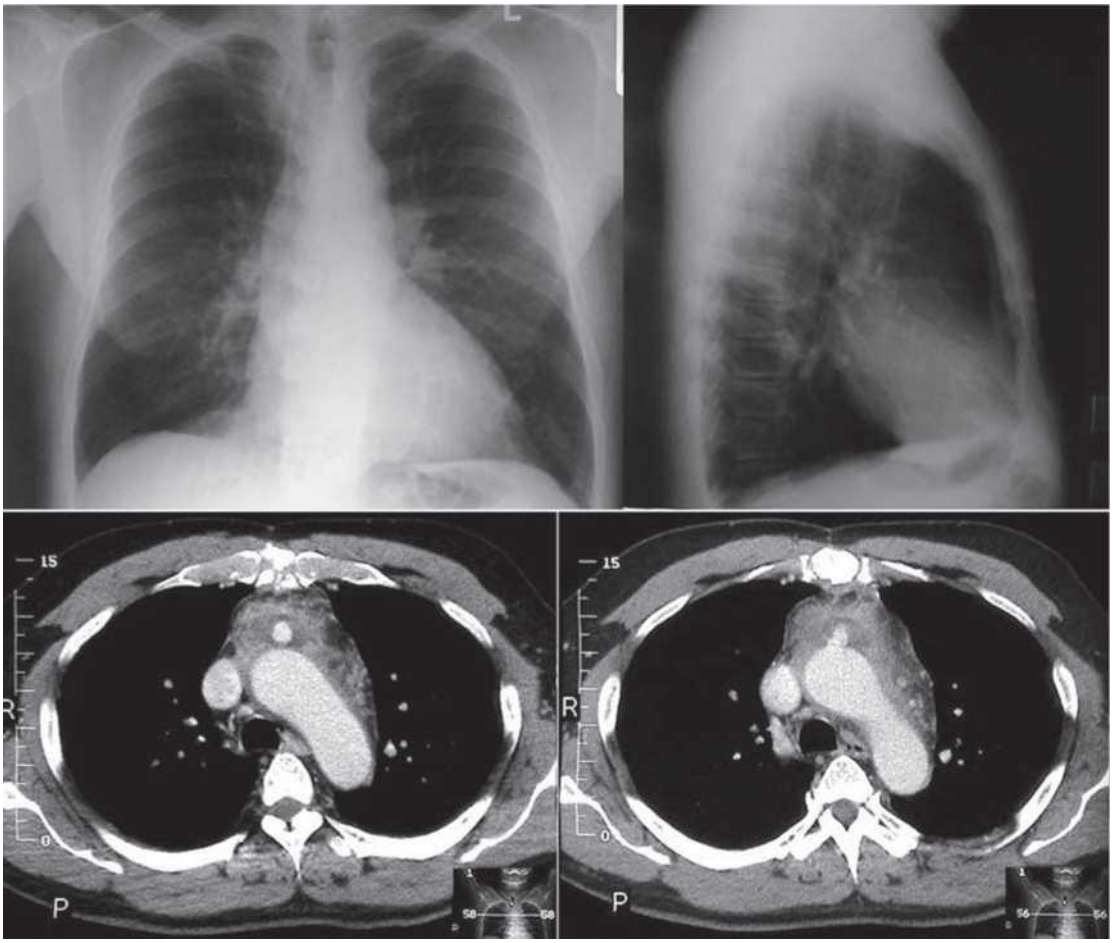

**Figura 20-2.** SUS . Radiografii toracice obținute înainte de înlocuirea valvei aortice, care prezintă câmpuri pulmonare clare, cardiomegalie la limită și semn de suprapunere hilară din cauza dilatării aortei ascendente. JOS . CT cu substanță de contrast care prezintă o mică extensie luminală anterioară provenind din aorta ascendentă, înconjurată de câțiva centimetri de țesut moale. Deoarece masa este recunoscută anterior de aortă în proiecția posteroanterioră, aceasta nu este evidentă în această imagine.

© ELSEVIER. Fotocopiar sin autorización es un delito.

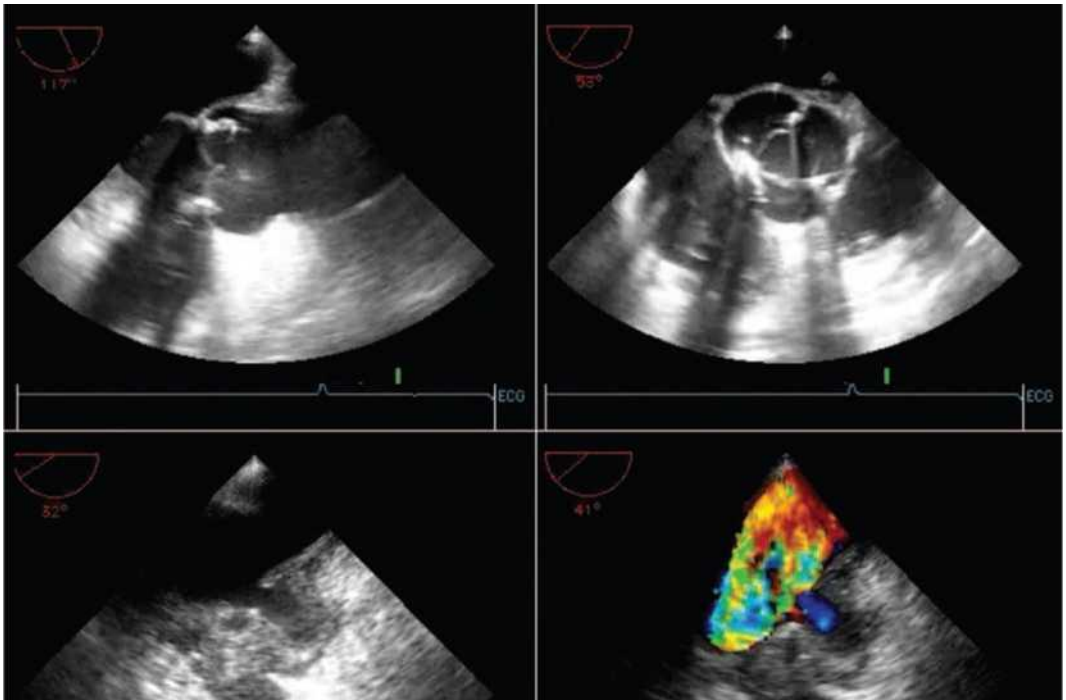
117°
ECG
83°
ECG
32°
41°

**Figura 20-3.** Ecocardiografie transesofagiană. SUS . Vederi longitudinale ( STÂNGA ) și transversale ( DREAPTA ) ale aortei ascendente și ale valvei bioprotetice. Aortă ascendentă ușor dilatată. Valvă bioprotetică bine așezată. CENTRU . Imagine bidimensională ( STÂNGA ) și cartografiere Doppler color a fluxului ( DREAPTA ) a unui pseudoaneurism lobular neregulat care își are originea în peretele anterior al aortei ascendente, care este aproape complet ocupat de un tromb, cu excepția unei zone foarte mici, și care are un flux redus (contrast spontan în imaginea bidimensională) în interiorul său. JOS . O mai bună vizualizare a comunicării dintre aortă și lumenul pseudoaneurismului. Acesta este situat în zona generală de inserție a canulei eferente pentru șunt. Comunicarea (sau gâtul) este foarte îngustă în raport cu lățimea pseudoaneurismului.

## Literatură

1. Zenati MA, Bonanomi G, Kostov D, Lee R: Imagini în medicina cardiovasculară . Aortita fulminantă *Clostridium septicum* . Tiraj 2002;105:1871.

2. Sugane T, Takahashi N, Koura T și colab.: Un caz de anevrism tuberculos al aortei. Kekkaku 2000;75:589-593.
3. Bansal RC, Ashmeik K, Razzouk AJ: Un caz neobișnuit de aortită vegetativă diagnosticată prin ecocardiografie transesofagiană. J Am Soc Echocardiogr 2001;14:237-239.

CAPÍTULO 21

# Aortită neinfecțioasă: boala Takayasu

## PUNCTE CHEIE

- Această boală inflamatorie de etiologie necunoscută afectează în principal femeile tinere.
- Faza inflamatorie inițială, anterioară lipsei pulsurilor, este urmată de o fază cronică ulterioară, caracterizată prin absența acestora.
- Sunt descrise variații considerabile în ceea ce privește localizarea afectării și, prin urmare, în ceea ce privește complicațiile și prezentările.
- Cea mai frecventă leziune este stenoza și obstrucția arterei subclaviculare stângi.
- Deși boala ocluzivă este tipică, pot fi găsite disecții și anevrisme.
- Studiile radiologice sunt foarte utile pentru identificarea bolii și descrierea complicațiilor acesteia.
- Înregistrările tensiunii arteriale brahiale pot fi confuze din cauza stenozei originii arterei subclaviculare.

Arterita Takayasu, sau arterita Takayasu, este numită după oftalmologul japonez care a identificat pentru prima dată aceste vase colaterale ca o rețea încâlcită în retină. Deoarece ocluziile vaselor arcului aortic sunt atât de frecvente în această boală, a fost numită și *boală* fără puls sau *boală a arcului aortic* . Descrisă inițial în populația japoneză, a fost ulterior descrisă la nivel mondial (Tabelul 21-1). Implică o fază inflamatorie inițială înainte de dispariția pulsurilor, cu simptome constituționale sistemice, urmată de o fază ulterioară fără puls din cauza cicatricilor cronice.

Pacienta tipică este o femeie (90%) aflată în a treia decadă de viață (80% din cazuri sunt recunoscute în timpul celei de-a doua sau a treia decade de viață) și care prezintă un puls radial stâng absent sau redus (stenoza arterei subclaviculare stângi se constată în 90% din cazuri).

Hipertensiunea arterială este frecventă, dar detectarea acesteia este adesea complicată de prezența stenozei în arterele subclaviculare. Cauzele hipertensiunii arteriale în arterita Takayasu includ rigidizarea aortică din cauza cicatricilor, stenozei sau obstrucției aortei la nivel toracic sau abdominal și stenoza arterei renale cu hipertensiune arterială secundară.

## I. PREZENTARE CLINICĂ

Tabloul clinic include ocluzii (ocluzia ischemică a arterelor carotide, brațului, piciorului, coronare sau viscerale), ocluzii ale ramurilor aortice și ocluzii ale aortei în sine; anevrisme (unice sau multiple) ale aortei sau ale ramurilor acesteia, inclusiv arterele coronare; disecție; hipertensiune arterială datorată stenozei aortei sau originii arterei renale; și aortă „de porțelan” (calcificată).

### Clasificare angiografică

Cazurile sunt clasificate în funcție de distribuția bolii și sunt subclasificate în C+ sau C - în funcție de afectarea coronariană și P+ sau P - în funcție de afectarea sau nu a arterei pulmonare (Fig. 21-1) [1].

Manifestările cardiace (Tabelul 21-2) includ insuficiența aortică datorată dilatării rădăcinii aortice; angina pectorală, infarctul miocardic sau moartea subită datorată afectării originii arterelor coronare (afectarea coronariană este descrisă în până la 10% din cazuri); insuficiența cardiacă congestivă datorată hipertensiunii arteriale asociată sau nu cu insuficiența aortică; pericardita (care este de obicei o constatare la autopsie); și miocardita (care este de obicei o constatare la autopsie).

Leziunile oftalmologice frecvente includ ischemia retiniană, anastomozele colaterale încâlcite, cataracta și opacitățile corneene.

Colegiul American de Reumatologie a definit șase criterii majore de diagnostic pentru arterita Takayasu:

1. Debutul se manifestă înainte de vârsta de 40 de ani (aceasta exclude arterita cu celule gigante) (Tabelul 21-3).

**Tabelul 21-1.** Caracteristicile pacienților la momentul diagnosticării

| Caracteristică | N (%) |
|---|---|
| Distribuție pe sexe | |
| Bărbați | 17 (15,7) |
| Femei | 91 (84,3) |
| Vârsta la debutul bolii (ani) | |
| <10 | 7 (6,5) |
| 11-20 | 21 (19,4) |
| 21-30 | 25 (23,1) |

© 2010. Elsevier España, S.L. Reservados todos los derechos

| | |
|---|---|
| 31-40 | 30 (27,8) |
| 41-50 | 19 (17,6) |
| >51 | 6 (5,6) |
| Simptome sistemice | |
| Disconfort | 70 (64,8) |
| Durere de cap | 61 (56,5) |
| Ameţeală | 49 (45,4) |
| Pierdere în greutate | 11 (10,2) |
| Febră | 10 (9,3) |
| Manifestări vasculare | |
| Suflu vascular | 78 (72,2) |
| Diferența de tensiune arterială | 69 (63,9) |
| Predare | 41 (38) |
| Dispnee de efort | 29 (26,9) |
| Durere în piept | 21 (19,4) |
| Nia carotidiană | 15 (13,9) |
| Tulburări de vedere | 5 (4,6) |
| Activitatea bolii | |
| Boală activă | 91 (84,3) |
| Boală stabilă | 17 (15,7) |
| Constatări de laborator | |
| VSH crescută | 90 (83,3) |
| creșterea CRP | 55 (50,9) |

CRP, proteina C reactivă; VSH, rata de sedimentare a eritrocitelor. Adaptat după Park MC, Lee SW, Park YB și colab.: Caracteristicile clinice și rezultatele arteritei Takayasu: analiza a 108 pacienți utilizând criterii standardizate pentru diagnostic, evaluarea activității și clasificare angiografică. Scand J Rheumatol 2005;34:284-292, cu permisiunea Elsevier.

**Tabelul 21-2.** Tablouri clinice cardiace ale bolii Takayasu

| Distribuție anatomică | Numărul de răniți implicați | | |
|---|---|---|---|
| | Corect | Stânga | Total (%) |
| Localizarea ramurilor afectate ale aortei | | | |
| Artera subclaviculară | 52 | 32 | 84 (33,7) |
| Artera renală | 36 | 27 | 63 (25,3) |
| Artera carotidă comună | 33 de ani | 21 de ani | 54 (21,7) |
| Artera coronară | 7 | 3 | 23 (9,2) |
| Artera principală stângă | 2 | 1 | 3 (1,2) |
| Artera descendentă anterioară stângă | 1 | 1 | 9 (3,6) |
| Artera circumflexă stângă | | | 7 (2,8) |
| Artera coronară dreaptă | | | 4 (1,6) |
| Artera vertebrală | | | 10 (4) |
| Artera mezenterică superioară | | | 5(2) |
| Artera nenominată | | | 3 (1,2) |
| Artera celiacă | | | 3 (1,2) |
| Artera pulmonară | | | 2 (0,8) |
| Artera mezenterică inferioară | | | 2 (0,8) |
| Numărul total de ramuri aortice afectate | | | 249 (100) |
| Localizarea regiunilor afectate ale aortei | | | |
| Aorta abdominală | | | 37 (37,4) |
| Aorta toracică descendentă | | | 30 (30,3) |
| Arcul aortic | | | 18 (18,2) |
| Aorta ascendentă toracică | | | 14 (14,1) |
| Numărul total de aorte afectate | | | 99 (100) |

Din Park MC, Lee SW, Park YB și colab.: Caracteristicile clinice și rezultatele arteritei Takayasu: analiza a 108 pacienți utilizând criterii standardizate pentru diagnostic, evaluarea activității și clasificare angiografică. Scand J Rheumatol 2005;34:284-292, cu permisiunea Elsevier.

**Tabelul 21-3.** Arterita cu celule gigante versus arterita Takayasu

| | Arterita cu celule gigante | Arterita Takayasu |
|---|---|---|
| Aspect | Etapele ulterioare ale vieții, ceea ce face dificilă diferențierea de boala aterosclerotică | Apare în stadii incipiente ale vieții, așa că este mai puțin ușor de confundat cu boala aterosclerotică. |
| Formă predominant al/a/ale boală | Boală comună anevrismal și complicații secundară (disecție și ruptură) | Boala ocluzivă este mai frecventă decât anevrismal și de aceea lipsesc impulsurile |
| Alte demonstrații al/a/ale boală | IA poate fi produsă și ICC și, de asemenea, din cauza deteriorării ramurilor vasculare, cum ar fi ACPI | Acestea pot apărea anevrisme, disecție și spargerea și, de și CPI |

ACPI, arteră coronară principală stângă; IA, insuficiență aortică; ICC, insuficiență cardiacă congestivă.

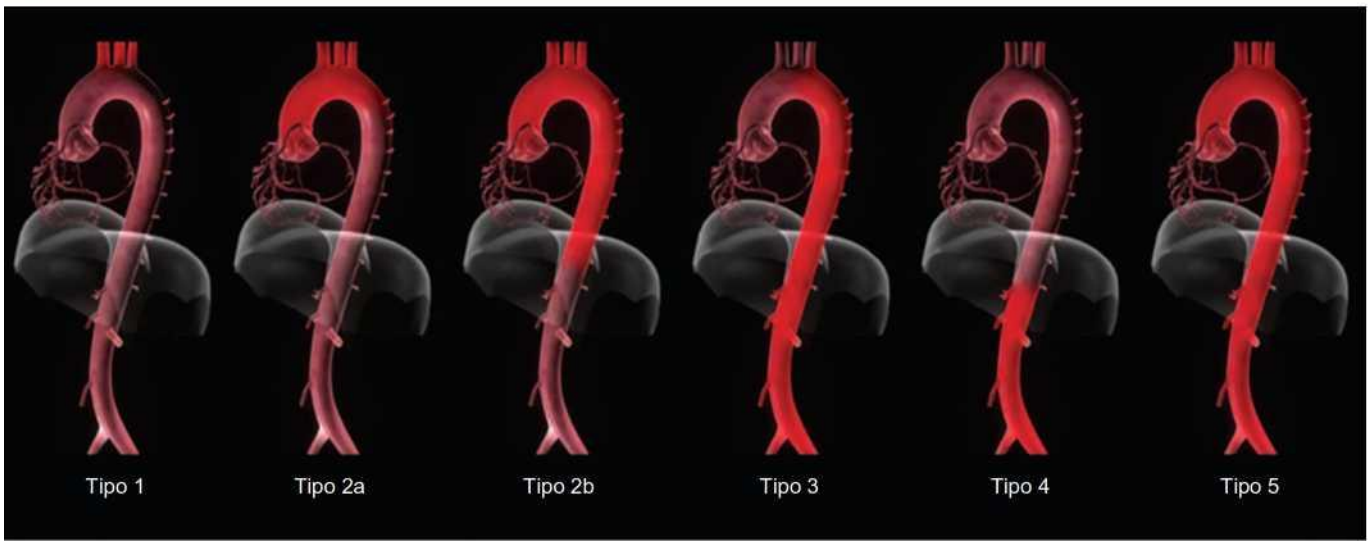


**Figura 21-1.** Clasificación angiográfica de la arteritis de Takayasu. Los casos se clasifican en función de la distribución de la enfermedad y se subclasifican como C+ o C— según la afectación coronaria, o P+ o P— según la afectación de la arteria pulmonar. El rojo indica enfermedad angiográfica.

2. Claudicația membrelor superioare.
3. Pulsuri brahiale diminuate.
4. Diferența tensiunii arteriale în braț de 10 mmHg
5. Suflu în artera subclaviculară sau în braț.
6. Identificarea unei stenoze arteriale în studiul radiologic.

## Yo STUDII RADIOLOGICE ALE ARTERITEI TAKAYASU [2-5]

Imagistica prin rezonanță magnetică (IRM) este cea mai bună tehnică pentru vizualizarea îngroșării peretelui aortic (ecou de spin). Creșterea tardivă a contrastului în interiorul și în jurul aortei și arterelor carotide este utilă în faza acută. În faza cronică, creșterea tardivă a contrastului cu gadoliniu a aortei este mai mare decât în miocard, sugerând activitatea bolii. Aortografia prin RMN (Fig. 21-2) este utilă pentru vizualizarea aspectului lumenului aortic și a ocluziilor ramurilor sale. Tomografia cu emisie de pozitroni (PET) cu [ $^{18F}$ ]-fluorodeoxiglucoză ([ $^{18F}$ ]-FDG-PET) este utilizată pentru a defini un metabolism crescut al peretelui aortic și pentru a îmbunătăți sensibilitatea în identificarea afectării peretelui aortic. Tomografia computerizată (CT) (Fig. 21-3) este utilă pentru localizarea specifică a bolii. Aortografia convențională este utilă pentru vizualizarea aspectului lumenului aortic și a ocluziilor ramurilor sale (Tabelul 21-4).

**Figura 21-2.** Aortografie cu substanță de contrast cu gadoliniu. Se observă stenoză la originea arterei subclaviculare stângi din cauza arteritei Takayasu, o constatare frecventă în această boală.

## TRATAMENT I

Glucocorticoizii suprimă faza inflamatorie activă, iar imunosupresoarele au fost, de asemenea, utilizate. Controlul tensiunii arteriale, managementul obstetrical în timpul sarcinii și tratamentele intervenționale sau chirurgicale, după cum este necesar pentru fiecare complicație specifică, formează baza tratamentului.

## Yo MORBIDITATE PE TERMEN LUNG ȘI MORTALITATE CHIRURGICALĂ

Intervențiile chirurgicale de reparare vasculară și aortică, precum și

© ELSEVIER. Fotocopiar sin autorización es un delito.

înlocuirea valvei aortice, prezintă adesea provocări mai mari la pacienții cu arterită Takayasu din cauza calității slabe a țesuturilor afectate de aortită. Într-o serie de 90 de pacienți

**Figura 21-3.** CT cu substanță de contrast. Îngroșare a peretelui aortic abdominal din cauza arteritei Takayasu.

**Tabelul 21-4.** Date radiologice ale bolii Takayasu

| | |
|---|---|
| Vârsta medie la prezentare | 25 de ani [14-66 de ani] |
| Femei | 75% |
| Bărbați | 8% |
| Cea mai frecventă prezentare | Hipertensiune arterială |
| Simptome ale sistemului nervos central | 20% |
| Implicarea întregii aorte | 70% |
| Ocluzii | 93% |
| Anevrisme | 46% |
| Reconstrucții vasculare efectuate | 36% |
| Nicio progresie în 5 ani | 25% |
| Cauza principală a decesului | Insuficiență cardiacă congestivă |

Retipărit după Mwipatayi BP, Jeffery PC, Beningfield SJ și colab.: Arterita Takayasu: caracteristici clinice și tratament: raport a 272 de cazuri. ANZ J Surg 2005;75:110-117. Drepturi de autor Elsevier, 2005.

Pacienții supuși unei intervenții chirurgicale cardiace pentru insuficiență aortică asociată cu această afecțiune au fost supuși înlocuirii valvei aortice (AVR) în două treimi din cazuri (n = 63), în timp ce repararea cu grefă compozită a fost necesară în treimea rămasă (n = 27). Rata de supraviețuire la 15 ani a fost de 76%. - Dezlipirea tardivă a AVR a apărut la 11% dintre pacienții supuși acestei proceduri și la 4% dintre cei supuși reparării cu grefă compozită. Dilatarea tardivă a aortei a fost, de asemenea, mai frecventă la pacienții cu AVR decât cu grefe compozite (11% vs. 4%). Inflamația activă (prezentă în eșantionul chirurgical) a fost un factor de risc pentru dezlipire.<sup> 6</sup>

CASO 1

**Anamneză**

- Femeie de 30 de ani care a consultat pentru slăbiciune la brațul stâng.
- Boală febrilă prelungită acum 4 ani.

**Examen fizic**

- TA 130/50 în brațul drept și 60/30 mmHg în brațul stâng.
- Alte pulsuri normale; absența suflurilor vasculare.
- Absența murmurelor.

**Comentarii**

- Arterita Takayasu cu ocluzia originii arterei subclaviculare stângi.
- Arată ca un tip 2b (subclaviculară stângă + aortă descendentă).

**Figura 21-4.** Aortografía contrastada con gadolinio. Se observa una oclusión de la arteria subclavia izquierda, dato frecuente en esta enfermedad. La aorta descendente tiene un aspecto afilado.

CASO 2

**Anamneză**

- Femeie de 40 de ani.
- Claudicație stabilă a ambelor picioare de la vârsta de 14 ani.

**Examen fizic**

- TA 160/50 mmHg în brațul drept și 75/- în cel stâng.
- Absența suflurilor cardiace.
- Suflet vascular în treimea medie a abdomenului.
- Reducerea pulsurilor femurale (indicele maleolo-brahial 0,5).

**Comentarii**

- Arterita Takayasu cu ocluzii în două vase ale arcului (subclaviculară stângă și carotidă comună dreaptă).
- Ocluzia aortică (abdominală) clasificată ca tip 5.

## CAZUL 3

**Anamneză**

- Un student în vârstă de 24 de ani s-a consultat pentru dispnee de efort cu o durată de 2 luni.
- Patru ani mai devreme, consultase un medic pentru o febră de origine necunoscută, care în cele din urmă a fost diagnosticată drept arterită Takayasu.
- Stenoză cunoscută a originii arterei subclaviculare stângi și tensiune arterială diferențială în ambele brațe de 3 ani.

**Examen fizic**

- TA 170/50 braț drept, 90/40 braț stâng; FC 100 bpm.
- Suflu de insuficiență aortică.
- Vârf dilatat și dinamic.

**Imprimare și procesare**

- Impresia clinică a degenerescenței rădăcinii aortice cu:
  - Pseudoanevrisme aproape periferice la nivelul rădăcinii.
  - Ruptura valvei aortice cu insuficiență valvulară.
- Flux fistulos prin pseudoaneurism în ventriculul stâng.
- Insuficiență cardiacă congestivă cauzată de insuficiență aortică și flux fistulos în ventriculul stâng.
- În timpul operației, s-a constatat că aorta proximală avea un aspect asemănător scoarței de copac și era fragilă și friabilă.
- Tehnica Bentall (ALS compozit + grefa tubulară).
- Hemoragie postoperatorie, ședere prelungită la ATI, dar am fost externat fără insuficiență cardiacă.

**Evoluţie**

- La vârsta de 2 ani, a consultat pentru o presincopă cu dispnee cu debut brusc.
- TA 100/60 în brațul drept.
- SSE 1/6.
- Clicuri mecanice ale supapei.
- Absența suflurilor diastolice.

**Rezultat**

- Dehiscența și separarea anastomozei proximale a grefei compozite Bentall.
- S-a încercat reconstrucția chirurgicală.
- Operația a identificat un pseudoaneurism nou, de dimensiuni mari, lângă rădăcina aortei și aorta ascendentă.
- Au fost întâmpinate mari dificultăți în manipularea țesuturilor reziduale friabile și fragile.
- Hemoragie postoperatorie masivă în mai multe ocazii.
- Decesul unui pacient la ATI.

**Comentarii**

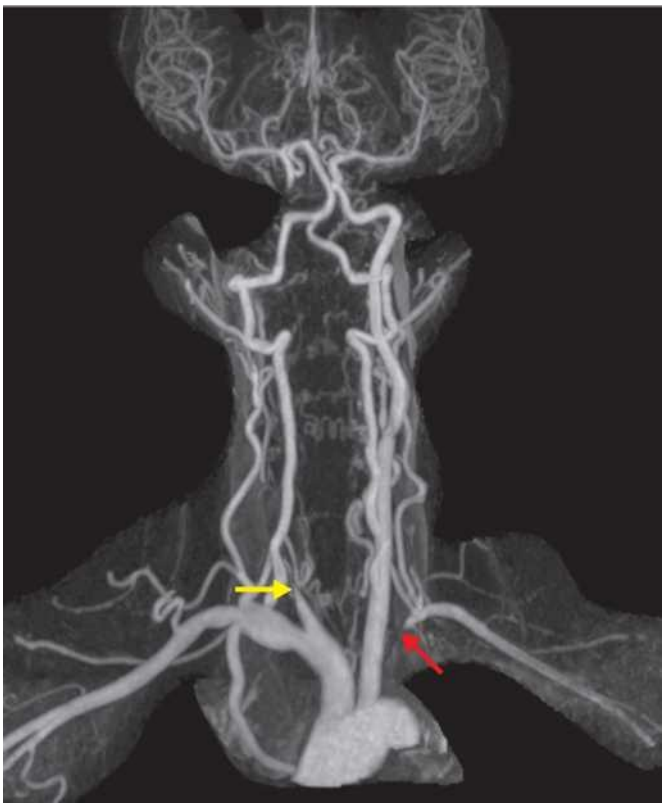

**Figura 21-5.** Aortografía contrastada con gadolinio. Oclusión de la arteria carótida común derecha *(flecha amarilla)*. Oclusión de la subclavia izquierda *(flecha roja)*.

- Febră de origine necunoscută ca manifestare a aortitei Takayasu.
- Stenoza originii arterei subclaviculare stângi.
- Dezlipire întârziată a SVA, pseudoanevrisme radiculare.
- Țesut slab (în urma inflamației acute și a fazei de cicatrizare cronică a bolii), ceea ce a îngreunat intervenția chirurgicală.
- Sex masculin (rar).

© ELSEVIER. Fotocopiar sin autorización es un delito.

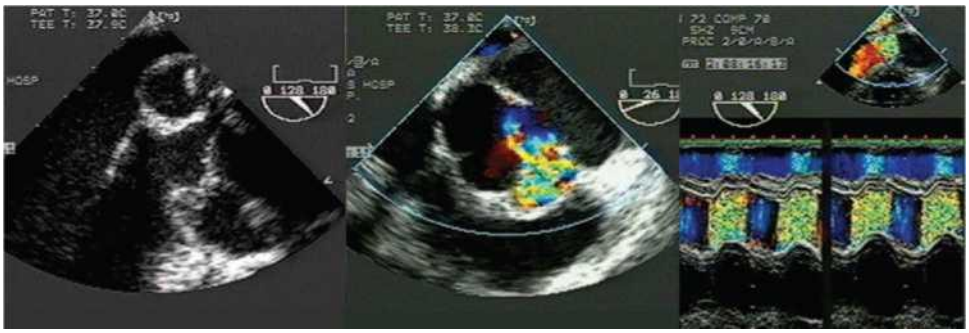

**Figura 21-6.** Seudoaneunsmas de la raíz aórtica, insuficiencia aórtica: seudoaneunsmas casi circunferenciales en la raíz y la válvula aórtica. Flujo dentro del seudoaneurisma. Insuficiencia aórtica.

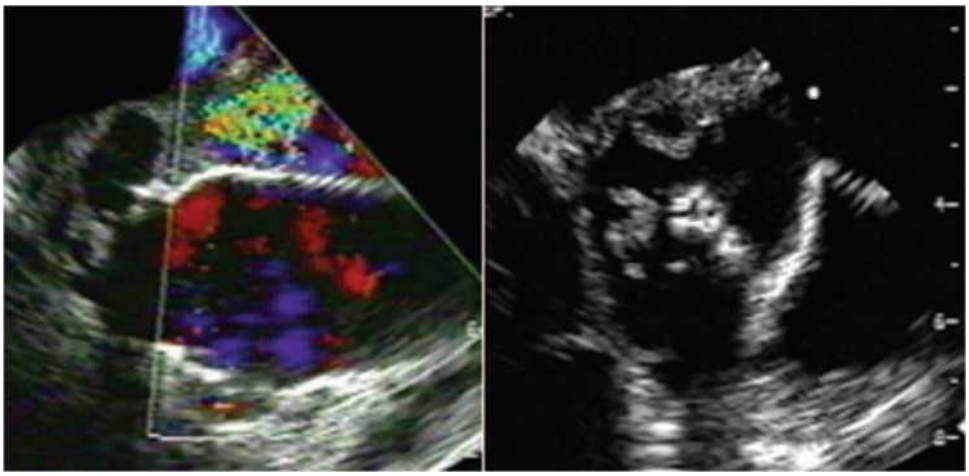

**Figura 21-7.** Proyección longitudinal de ecocardiografía transesofágica de la raíz aórtica. Se reconoce flujo sistólico dentro de un gran seudoaneurisma posterior. La sangre entraba en este seudoaneurisma a través de una gran dehiscencia en el margen de sutura del injerto compuesto situado a nivel del anillo aórtico. La presurización de la falsa luz comprimió la luz verdadera, determinando la incurvación del injerto compuesto en la sístole.

## Literatură


1. Hata A, Noda M, Moriwaki R, Numano F: Constatări angiografice ale arteritei Takayasu: o nouă clasificare. Int J Cardiol 1996;54(Supl.):S155-S163.
2. Choe YH, Kim DK, Koh EM și colab.: Arterita Takayasu: diagnostic prin imagistică prin rezonanță magnetică și angiografie prin rezonanță magnetică în stadiile acute și cronice active. J Magn Reson Imaging 1999;10:751-757.
3. Blockmans D: Utilizarea tomografiei cu emisie de pozitroni cu ( $^{18F}$ )fluorodeoxiglucoză în evaluarea vasculitei vaselor mari. Clin Exp Rheumatol 2003;21(Supl. 32):S15-S22.
4. Meller J, Strutz F, Siefker U și colab.: Diagnosticul precoce și monitorizarea aortitei cu [ $^{18F}$ ]FDG PET și RMN. Eur J Nucl Med Mol Imaging 2003;30:730–736.
5. Kobayashi Y, Ishii K, Oda K, și alții: Inflamația peretelui aortic cauzată de arterita Takayasu, imagistică cu $^{18}$ F-FDG PET coregiată cu CT contrastant. J Nucl Med 2005;46:917–922.
6. Matsuura K, Ogino H, Kobayashi J și colab.: Tratamentul chirurgical al regurgitației aortice cauzate de arterita Takayasu: morbiditate și mortalitate pe termen lung. Circulation 2005;112:3707–3712.

CAPITOL 22

# Aortită neinfecțioasă: aor celule gigante, lupus erite sistemic și alte aortite

## PUNCTE CHEIE

- Numeroase afecțiuni inflamatorii sistemice pot provoca aortită.
- Afectarea aortică poate fi recunoscută în faza acută, dar este mai probabil să fie recunoscută în faza cronică.
- Pot fi prezente toate complicațiile cunoscute ale afectării aortice:
  - Anevrisme, ruptură.
    Disecție.
  - Afectarea originii arterelor coronare sau a altor ramuri vasculare.
  - Insuficiența valvei aortice.
- Aortita trebuie luată în considerare atunci când se constată o malformație aortică și insuficiență a valvei aortice.

Mai multe boli inflamatorii sistemice pot afecta aorta și pot duce la insuficiență aortică sau insuficiență cardiacă congestivă, stenoză a originii arterelor (inclusiv a arterelor coronare), anevrisme ale aortei sau ale ramurilor acesteia, disecție aortică sau formare de pseudoanevrism. Clasificarea aortitei neinfecțioase prezintă o oarecare suprapunere (Tabelul 22-1).

Aortita neinfecțioasă poate fi tratată cu imunosupresoare și, prin urmare, merită să încercăm să o identificăm în mod specific, deoarece glucocorticoizii suprimă inflamația activă. Complicațiile vasculare pot necesita tratamente chirurgicale sau intervenționale separate. Repararea chirurgicală a anevrismelor inflamatorii a avut succes în multe cazuri, deși este frecvent descrisă ca fiind mai complicată decât în ateroscleroză.<sup> 1</sup>

## Aortita cu celule gigante

Arterita cu celule gigante (arterita temporală, arterita asociată cu polimialgie reumatică) afectează aorta în aproximativ 10% din cazuri. Incidența maximă apare remarcabil de târziu în viață (spre deosebire de arterita Takayasu, care apare mult mai devreme). Aortita cu celule gigante afectează rareori aorta descendentă sau abdominală, ceea ce o distinge și de arterita Takayasu (Tabelul 22-2). Tabloul clinic al aortitei cu celule gigante include anevrisme și ruptură, disecție, regurgitare aortică și afectarea originii arterelor coronare și a altor vase majore. O rată de sedimentare a eritrocitelor semnificativ crescută este compatibilă cu arterita cu celule gigante, iar demonstrarea celulelor gigante la biopsie este patognomonică (Fig. 22-1).

## Yo ARTRITA REUMATOIDĂ ȘI LUPUS ERITEMATOZ SISTEMIC

Aortita non-gigant poate apărea în cazurile de lupus eritematos sistemic (LES) și poate fi responsabilă de dureri toracice și disecție aortică (Fig. 22-2). [2] Aspectul de „scoarță de copac” al aortei, descris în sifilis, poate fi observat și în LES. [3] Anevrismele aortice secundare aortitei au fost descrise în asociere cu artrita reumatoidă. [4,5]

© 2010. Elsevier España, S.L. Reservados todos los derechos

**Tabla 22-1.** Aortitis no infecciosas

Aortitis de células gigantes

Aortitis de Takayasu

Espondiloartropatías asociadas a HLA-B27 Aortopatía asociada a enfermedad de Crohn Aortopatía asociada a síndrome de Behçet Aortopatía asociada a lupus eritematoso sistémico Aortopatía asociada a artritis reumatoide Aortopatía asociada a sarcoidosis

Aortopatía asociada a psoriasis

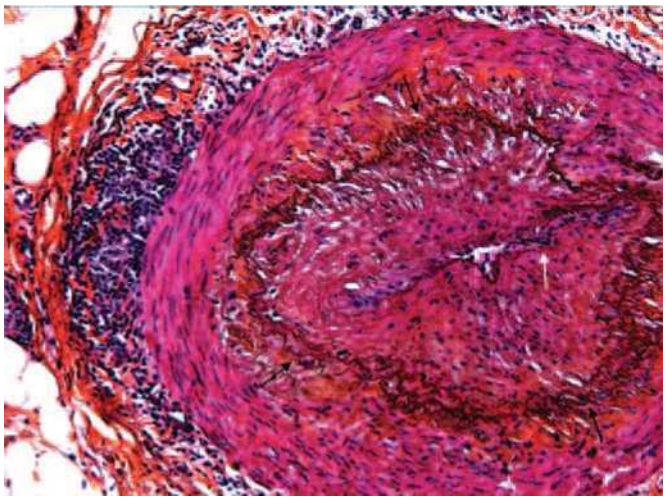

**Figura 22-1.** Microfotografía que muestra engrosamiento de la pared arterial (arteria temporal) por inflamación en una arteritis de células gigantes.

**Tabla 22-2.** Arteritis de células gigantes frente a arteritis de Takayasu

| | Arteritis de células gigantes | Arteritis de Takayasu |
|---|---|---|
| Inicio | Fases más avanzadas de la vida, por lo que resulta difícil distinguirla de la aterosclerosis | Fases más precoces de la vida, por lo que se confunde menos con la aterosclerosis |
| Forma predominante de la enfermedad | Enfermedad aneurismática frecuente y complicaciones secundarias (disección y rotura) | La enfermedad oclusiva es más frecuente que la aneurismática; en general sin pulsos |
| Otras manifestaciones patológicas | Se puede producir ICC e IA y también isquemia de ramas vasculares, incluida la ACPI | Aneurismas, disección y rotura posibles, así como IA e ICC |

ACPI, arteria coronaria principal izquierda; IA, insuficiencia aórtica; ICC, insuficiencia cardíaca congestiva.

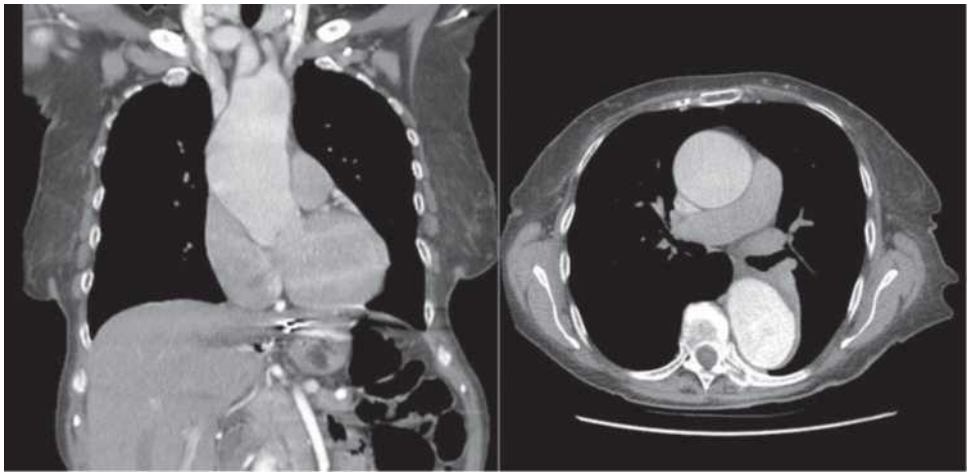

**Figura 22-2.** TC con contraste de un paciente con LES de larga evolución. Se reconocen aneurismas en la aorta torácica ascendente y descendente.

## Spondilita anchilozantă

Spondilita anchilozantă poate fi asociată cu afectarea rădăcinii aortice și a scheletului valvei cardiace stângi. Afectarea rădăcinii aortice este confirmată morfologic în 25% din cazuri, dar este suspectată clinic în mai puțin de 10%. Manifestările includ îngroșarea peretelui radicular cu dilatare și extinderea îngroșării de-a lungul inelului fibros până la afectarea valvei mitrale anterioare.

## Yo AORTITA ASOCIATĂ AORTOPATII SERONEGATIVE

Sindroamele de aortită au fost descrise în contextul unor afecțiuni seronegative, cum ar fi boala Crohn și sindromul Behçet.

## CAZUL 1

**Anamneză**

- O femeie în vârstă de 52 de ani cu LES de lungă durată și insuficiență renală se prezintă cu durere cu originea în partea anterioară a toracelui și care iradiază în spate.
- Anevrism sacular cunoscut în aortă.
- Istoric de durere toracică ischemică: studiul de perfuzie a arătat un risc scăzut.

**Examen fizic**

- TA 140/85 mmHg, FC 90 bpm, FR 16/min.
- Presiuni venoase normale.
- Pulsuri normale fără deficiențe.
- Fără frecare, piept curat.
- Rezultate pozitive ale troponinei. Supradenivelare laterală ST, anomalii ale mișcării laterale a peretelui.

**Impresie clinică**

- Prezentarea ischemiei coronariene.
- Nu era clar dacă pseudoaneurismul toracic creștea în dimensiuni.
- S-a luat în considerare o intervenție coronariană percutanată pe artera responsabilă sau o intervenție chirurgicală combinată.
- Opinii extrem de contradictorii.

**Evoluție și rezultat**

- Pacientul a suferit o deteriorare bruscă și mai multe stopuri cardiace.
- A murit în urma complicațiilor acestor stopuri cardiace.

**Comentarii**

- Boală vasculară extinsă la un pacient cu LES.
- Deși nu a fost dovedită prin autopsie, a fost considerată legată de LES.
- Anevrism aortic sacular umplut cu tromb și boală coronariană concomitentă.
- A murit din cauza complicațiilor unei boli coronariene, mai degrabă decât din cauza anevrismului.
- O mare parte a dificultății în acest caz constă în determinarea procesului patologic care trebuie tratat: boala coronariană sau aortică.

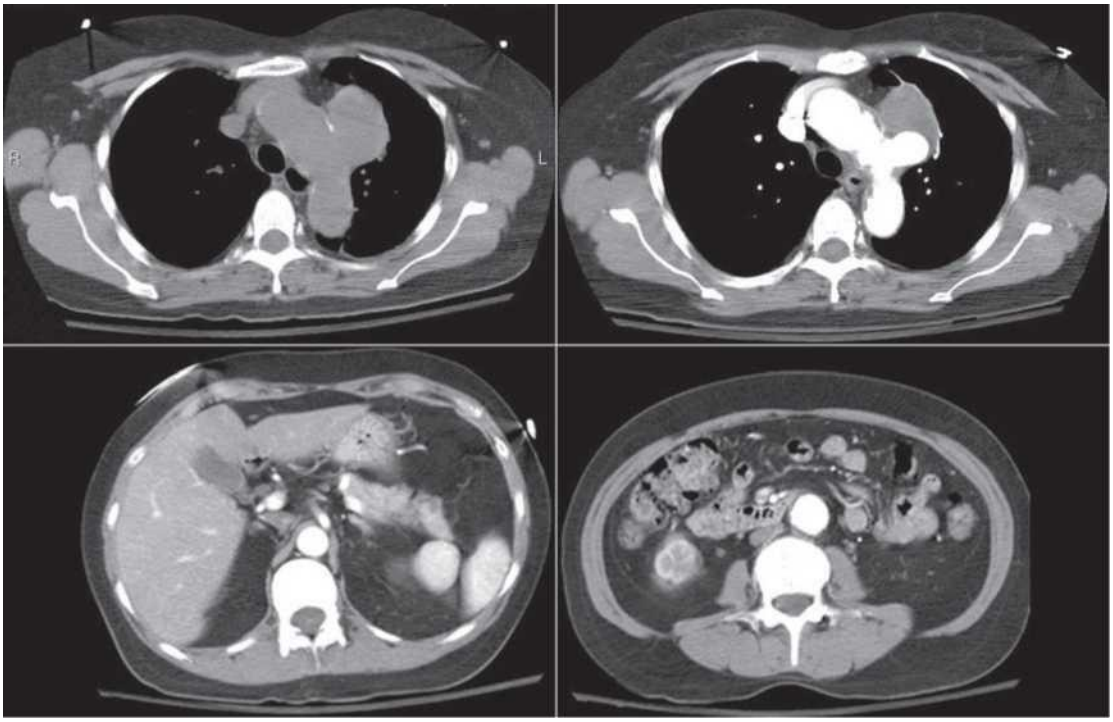

**Figura 22-3.** Tomografii computerizate axiale. SUPERIOR . Imaginile arcului aortic fără ( STÂNGA ) și cu ( DREAPTA ) substanță de contrast arată calcificarea peretelui aortic. Se identifică o cavitate saculară mică, umplută cu sânge, care provine din peretele drept al arcului aortic: un anevrism sacular sau pseudoaneurism cu tromb mural. INFERIOR . Se observă un anevrism aortic abdominal mic. Imaginea din dreapta corespunde unei regiuni abdominale inferioare, iar diametrul aortic este mai mare ( STÂNGA ).

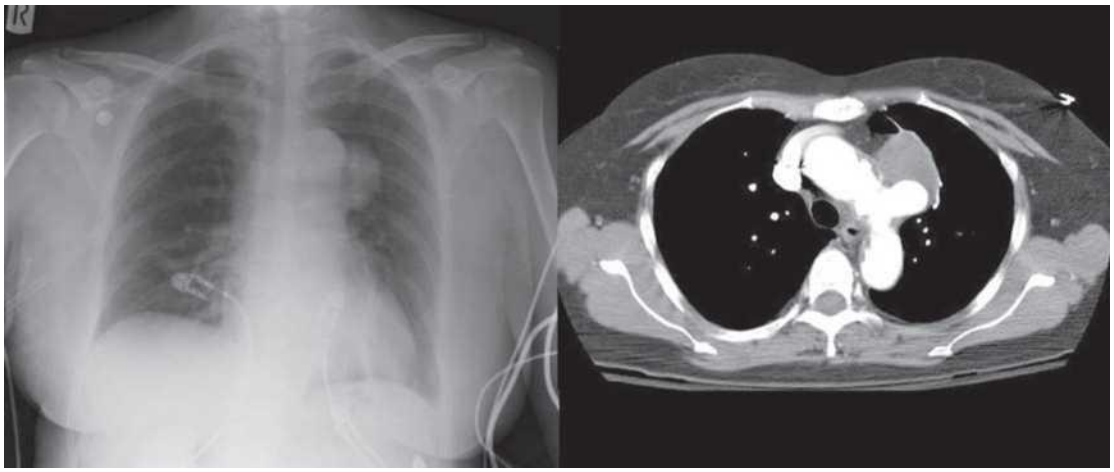

**Figura 22-4.** Radiografie toracică posteroanterioră ( STÂNGA ) și tomografie computerizată corespunzătoare ( DREAPTA ) care corelează conturul aortic normal.

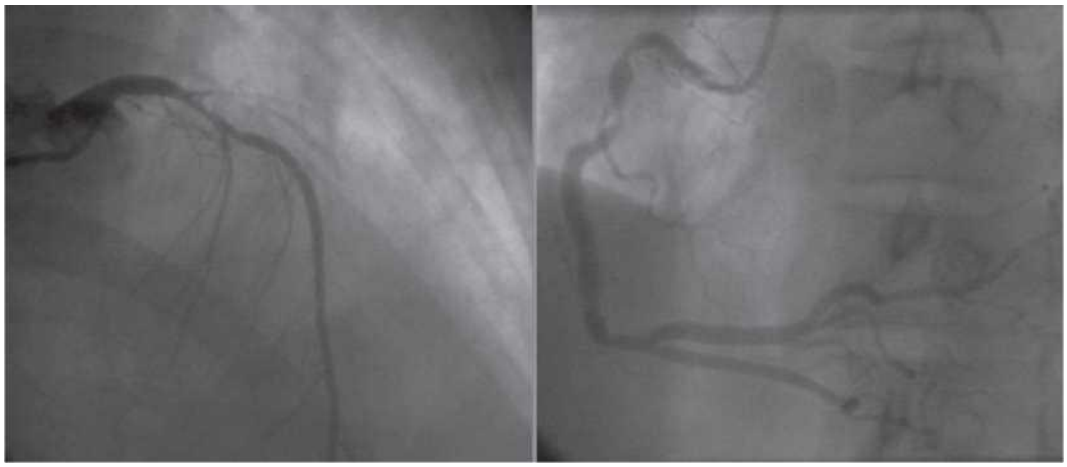

**Figura 22-5.** Angiografia coronariană arată o boală severă în artera circumflexă stângă, artera coronară descendentă anterioară stângă și prima sa ramură diagonală, precum și în artera coronară dreaptă.

## Literatură


1. Takagi A, Kajiura N, Tada Y, Ueno A: Tratamentul chirurgical al anevrismelor arteriale inflamatorii nespecifice. J Cardiovasc Surg (Torino) 1986;27:117-124.
2. Guard RW, Gotis-Graham I, Edmonds JP, Thomas AC: Aortită cu disecție care complică lupusul eritematos sistemic. Pathology 1995;27:224-228.
3. MacLeod CB, Johnson D, Frable WJ: „Scojirea aortei ascendente prin deformare: sifilis sau lupus eritematos sistemic?". Am J Clin Pathol 1992;97:58-62.
4. Gravallese EM, Corson JM, Coblyn JS și colab.: Aortita reumatoidă: o entitate rar recunoscută, dar semnificativă clinic. Medicine (Baltimore) 1989;68:95-106.
5. Reimer KA, Rodgers RF, Oyasu R: Artrita reumatoidă cu cardiopatie reumatoidă și aortită granulomatoasă. JAMA 1976;235:2510-2512.

# Index alfabetic

Atenție: Numerele de pagină urmate de un f indică figurile, iar cele urmate de un t indică tabelele.

## LA


Abcese ale rădăcinii aortice, 251, 252f, 253f
Adventice, histologie, 7-8
Anamneză, 33
Anastomoze termino-terminale pentru coarctația aortei, 281f Anatomia aortei, 1-6, 2f
  aortei abdominale, 6, 6f ascendent, 3-4, 4f
    descendent, 5f, 5-6
  a arcului aortic, 4f, 4-5
  al istmului, 5f, 5-6
  normal, 24f
  a rădăcinii aortice, 1-3, 2f
  a joncțiunii sinotubulare, 3, 3f Anevrisme
  aortă abdominală, 215-235 artere renale, 6 cazuri clinice, 227-235 detectare selectivă, 218
  diagnostic fizic, 34, 216, 216t studii radiologice, 219, 219f-223f, 220t
    constatări chirurgicale, 228f istoric natural, 217, 217f identificare, 6 infrarenal, 51f
    patogeneză, 217
    patologie și morfologie, 216, 216f, 217f
    prezentare clinică, 216 ruptură, 217-218, 218f
      locații, 218 tratament, 221, 223-227
    endovascular, 223, 226f, 227 medical, 221, 224f
      chirurgical, 223, 224f, 225f, 225t tromb mural, 218
    rata de creștere, beta-blocadă, 217
  ascendent, 197-198, 198f caz clinic, 201, 202f, 203f toracic, 195-213
    ascendent, 197-198, 198f cazuri clinice, 201-213 ale arcului aortic, 198-199, 199f
  descendent, 199f, 199-200
    sacular, 199-200 etiologie, 196 extins, 200f, 200-201, 201f al rădăcinii aortice, 196-197
    ectazie anuloaortică, 196-197, 197f
    Valsalva, anevrisme sinusale, 196, 251, 252f, 253-254, 256-257 reparare endovasculară, 200, 200f toracoabdominală, 51f, 195, 200f, 200-201, 201f
    caz clinic, 206, 207f
aortică
  fusiform, 195
  saculare, 195
    aortei toracice descendente, 199-200 cazuri clinice, 206, 206f, 349-350 complicații, 195
definiție, 55
detectare prin radiografie toracică, 34 de rezultate fals pozitive, 55
  caz clinic, 205, 205f
  În coarctația aortei, la nivelul corecției chirurgicale, 282f fusiformă, 195 infecțioasă, 337-340
  bacteriană, 337
    Tablou clinic și tratament, 337 cazuri clinice, 338-340 de origine bacteriană, 337
    Tablou clinic și tratament, 337 sifilis, 337-338
    Tablou clinic și tratament, 338, 338f
fungică, 337
a rădăcinii aortice, 196-197, 299f
  Anevrisme ale sinusului Valsalva, 196, 251, 252f
  ectazie anuloaortică, 196-197, 197f tratament chirurgical, 251 saccular, 195
  aortei toracice descendente, 199-200 cazuri clinice, 206, 206f, 349-350
sifilitic, 337-338
  Tablou clinic și tratament, 338, 338f termeni morfologici descriptivi, 195 toracoabdominal, 51f, 195, 200f, 200-201, 201f
    caz clinic, 206, 207f
  tubular, 195
    aortică, 195
  Valsalva, sinus, 196, 251, 252f caz clinic, 253-254
Angiografie. *Vezi și* Angiografie coronariană
  în anevrismele aortice toracice, 210f
  în ateroscleroza aortică, 167f
  în coarctația aortică, 280f, 296f substanță de contrast, 277, 278f, 279f
  în disecție, 147f
  în hematomul intramural, 118
  prin imagistică prin rezonanță magnetică, 21f în ateroscleroza aortică, 163f
Angioplastie cu balon pentru coarctația aortei, 279-280
Istoric familial, 33
Aortă
  Abdominal, 6, 6f afectare patologică, 6 anatomie, variantă, 22 considerații radiologice, 6 structură, 13t-14t funcție, 13t-14t
  în sus
    afectare patologică, 4 anatomie, 3-4, varianta 4f, 18
    anevrisme, 197-198, 198f caz clinic, 201, 202f, 203f considerații radiologice, 4 descendente
    anatomie, variantă, 21-22
    dreapta, 30f-32f
    toracic, anevrisme, 199f, 199-200 sacular, 199-200
    distal, obstrucție, 159
    proximal
      structură, funcție 13t-14t, toracic 13t-14t
      afectare patologică, 5-6 anatomie, 5f, 5-6
    considerații radiologice, 5 toracoabdominal, 50f
Aortită
  artrită reumatoidă, 347
  asociat cu artropatie seronegativă, 348
Aortită *(continuare)*
  de celule gigantice, 347, 348f, 348t
Aortografie
  cu contrast, 51-52
    a arterei subclaviculare drepte aberantă, 27f, 28f
    comparație cu alte tehnici radiologice, 52t
    în disecția acută de aortă, 76t în boala Takayasu, 344, 345f tehnică, 52, 53f
    în ulcerele aortice și ulcerele penetrante, 183f
  prin imagistică prin rezonanță magnetică, 49-51, 50f comparație cu alte tehnici radiologice, 52t în contrast cu gadoliniu, 50, 51f anevrism
    aortei abdominale, 51f toracoabdominal, 51f
    în coarctația aortei, 277f, 278, 295f
    în boala Takayasu, 51f în disecția acută de aortă, 76t în boala Takayasu, 343, 343f
  imagine(i)
    Sânge strălucitor, ecou de spin 50f, 49-50 cu sânge negru, 50, 50f post-procesare, 51
    reformatat, 51 în timp de zbor, 50 vizualizare
    depozit de sânge, 50-51, 51f
Aortografie
  abdominal, în boala aterosclerotică, 179f
  în anevrismele aortice abdominale, 220t, 230f, 233f, 235f toracice, 198f, 213f
  a aortei normale, 24f
  a arterei subclaviculare drepte aberantă, 25f
  a arcului aortic dublu, 30f
  în coarctația aortei, 279f, 280f, 285f, 291f, 294f
  contrast. *Vezi* aortografia cu substanță de contrast
  în disecție, 239f
    aortică acută, 68, 71, 71f, 71t
  în endocardita pe o valvă mecanică, 253f, 258f
  În fistula dintre rădăcina aortei și atriul-ventriculul drept, fluoroscopic 256f, în calcificarea intimală datorată aterosclerozei, imagistică prin rezonanță magnetică 158f. *Vezi* imagistica prin rezonanță magnetică
  în ruptura traumatică a aortei, 317-318, 318f,


© 2010. Elsevier España, S.L. Reservados todos los derechos

319f, 322f, 325f
În sindromul Marfan, tomografie computerizată 312f. *Vezi* Tomografie computerizată
tratament endovascular, 241f
în ulcerele aortice și ulcerele penetrante, 183f, 187f
în valva aortică bicuspidă, 264f, 266f, 269f
Aortoplastie subclaviculară cu plasture pentru coarctația aortei, 281f
Arteră
Anatomie brahiocefalică, 19 origine comună cu artera carotidă comună stângă, 19, 19f, 20f
bronșică, anatomie variantă, 22 carotidă, stângă
anatomie, 19
comună, origine comună cu artera brahiocefalică, 19, 19f, 20f tomografie computerizată, 23f coronariană, anatomie variantă, 18 esofagiană, anatomie variantă, 22 spinală, anatomie variantă, 22, 22f intercostală, anatomie variantă, 22 periferică
funcție, 13t-14t
structură, 13t-14t
subclaviculară
dreapta, aberant, 19, 20f, 26f-28f stânga
anatomie, 19
embolizare, 208, 208f
subcostali, anatomie variată, 22
Arterita cu celule gigante, o boală a Takayasu, 342t
Artrită reumatoidă, aortită, 347
Ateroembolie aortică, 171-172, 172f Aterom aortic, 155
intimal, calcificat, ca marker al localizării intimale, 159, 159f Atrezie aortică, 271


## C.


Calcificarea intimei aterosclerotice, 34, 34f, 155-157, 156f-158f ca marker al localizării intimale, 159, 159f
Cateterizare cardiacă în coarctația aortei, 291f, 294f, 295f
Arcul aortic
implicare patologică, 5
anatomie, 4f, 4-5
normală a ramurilor originare, varianta 19, 18f, 18-21
anevrisme, 198-199, 199f
caz clinic, 201, 202f, 203f cervical, 21, 22f clasificare, 20t
Considerații radiologice, 5
dublu, 21, 21f, 29f, 30f
pe partea dreaptă, 20-21, 21f, 30f-32f
Chirurgie cardiacă, complicații cardiace, 141 cazuri clinice, 142-143, 145-146, 152-153
Coarctație
abdominal, 159
aortei
anomalii asociate, 272
cazuri clinice, 282-296
definiție, 271
studii radiologice, 273, 273t, 274f-276f, 276-277
Angiografie cu substanță de contrast, 277, 278f, 279f ecocardiografie, 273, 276, 276f, 277f imagistică prin rezonanță magnetică, 277, 277f, 278f etiologie, 271 constatări fizice, 273 prognostic, 273
tipuri, 271-272
tratament, 279-282
angioplastie cu balon, 279-280 plasare stent, 280f, 280 281, 281f
Chirurgical, 281f, 281-282, 282f Conturul presiunii diferențiale aortice, 11, 11f, 12f
Cook Zenith TX2, grefă, 243
Angiografie coronariană
în anevrisme
aortei abdominale, 225f
saculare aortice, 350f
în coarctația aortei, 291f
în disecția aortică, 142f
în valva aortică bicuspidă, 267f, 269f


## D.


Revărsat pleural, stânga, 34 Deplasare intimală, 34, 35f
Dilatație. *Vezi și* Anevrisme detectate prin radiografie toracică, 34, 35f
Disecție, 34
aortică acută, 55-1, 11
cazuri clinice, 80-1, 11, 145, 146 și următoarea parte, 153, 153 și următoarea parte
clasificare, 60-61, 61f
complicații, 56, 56f, 56t definiție, 55
diagnostic, 61-62, 62f
durere în piept, 62
etiologie, 55-56
factori de risc, 60, 60t
constatări la examenul fizic, 62-63, 63t istoric natural, 56
incidență, 55-56
patogeneză, 56-57, 57f-60f prezentare clinică, 62, 62t, 63t teste diagnostice, 64f, 64-72
aortografie, 68, 71, 71f, 71t ecocardiografie, 64, 64t, 71-72, 72f-74f, 75t, 76t
radiografie toracică, 64-65, 65f, 65t
imagistică prin rezonanță magnetică, 67, 68t
tomografie computerizată, 65-67, 66f, 67f, 68t, 69f, 70f
rezultat, 79-80
urmărire, 79-80, 131, 133 și următoarele, 134, 134 și următoarele Stanford
Tip A, 61, 61f reparare chirurgicală, 77-78, 78f, 78t Tip B, 61, 61f
reparare chirurgicală, 78-79 terminologie, 55
tratament, 74, 76f, 77f, 77-79
endovascular, 79, 79f
doctor, 74 de ani
chirurgical, 74, 77f, 77-79
cu tamponadă pericardică, 79 de variante, 61-62, 62f
caz clinic, 142, 142f, 143f, 147, 147f-151f
complicații tardive, 131-139
Cazuri clinice, 135-139; recomandări de urmărire, 131, 133 și următoarele, 134, 134 și următoarele
Diverticulul ductal, 22, 22f, 23f

## ŞI


Ecocardiografie
aortei
ascendent, 4
toracic, 6
al arcului aortic, 5
în coarctația aortei, 276
în disecția acută de aortă, 64, 64t, 108f a rădăcinii aortice, 3
transesofagian, 38, 39f, 40f, 41t
în anevrisme
aortei toracice, 204f, 205f
a rădăcinii aortice, 252f
în calcificarea intimală datorată aterosclerozei, 158f
în coarctația aortei, 274f, 276, 277f, 290f, 293f-295f
comparație cu alte tehnici radiologice, 52t
Disecție aortică, 136f, 138f, 139f acută, 59f, 71, 72, 73f, 74f, 75t, 76t, 81f, 84f, 86f, 88f, 89f, 92f, 94f, 96f, 98f, 99f, 109f, 111f, 146f
în endocardita pe o valvă mecanică, 258f
în boală
ateromatos, 175f, 177f aortic, 160f, 161f, 165f, 169, 170f
de Takayasu, 346f
în fistula rădăcinii aortice, 252f
în hematomul intramural, 117, 117f, 118f, 121f, 122f, 124f, 128f, 145f
în ruptura traumatică a aortei, 318-319, 319f-321f, 319t, 320t, 323f, 328f
În sindromul Marfan, 309f, 311f, 312f, *Staphylococcus aureus,* în anevrisme, 340f, în ulcere aortice și ulcere penetrante, 183f, 184f, 187f, 189f, 191f
Valsalva, în anevrismul sinusal, 254f în valva aortică bicuspidă, 265, 265f transtoracică, 35-37, 37f
în anevrismele aortice toracice, 202f
în coarctația aortei, 273, 276, 276f, 277f, 283f, 284f, 287f, 293f, 295f, comparativ cu alte tehnici radiologice, 52t
în disecția acută de aortă, 71, 72, 72f, 82f, 91f, 98f, 101f, 103f, 106, 146f
în boala aterosclerotică, 179f
în fistula dintre rădăcina aortică și atriul sau ventriculul drept, 255f
în sindromul Marfan, 308f, 311f, 313f, 314f
în tumorile aortei, 334f
în ulcerele aortice și ulcerele penetrante, 189f
în valva aortică bicuspidă, 262f, 263f, 268f
Manevra Valsalva, în fistula sinusală, 257f în valva aortică bicuspidă, 260, 260f Ecografie
în anevrismele aortice abdominale, 219f avantaje și dezavantaje, 220t
a aortei abdominale, 37, 38f în calcificarea intimală prin ateroscleroză, 158f
comparație cu alte tehnici radiologice, 52t
în disecție, 148f
Aortică acută, 104f, 105f
în hematom intramural, 144f intravascular, tratament endovascular, 242, 242f
tratament endovascular, 242, 242f
Ectazie aortică inelară, 196-197, 197f
Electrocardiografie
în ateroscleroza aortică, 163f, 167f
în coarctația aortei, 273, 273t, 289f, 292f disecție aortică, 135f, 137f
acut, 80f, 83f, 87f, 90f, 93f, 95f, 97f, 100f în boala aterosclerotică, 176f în hematom intramural, 121f, 122f, 124f Embolii
către creier, 169
pedunculare a trombului sau provocări asociate, 170, 171f
Embriogeneză, 17, 18f
Creier, embolii, 169 Endocardită
proteză valvulară biologică, valvă 252f
biologic, 252f
mecanic, 253f
caz clinic, 257-258
Endoscurgeri, 244 Endoproteză, plasare
pentru coarctația aortei, 280f, 280-281, 281f
pentru disecție acută de aortă, 79, 79f pentru ruptură traumatică de aortă, 319, 330f tomografie computerizată reconstruită, 239f Boală
ateromatos, aortic, 169-180
ateroembolie, 171-172, 172f aterosclerotică, 155-167, 156f
calcificarea intimală, 155-157, 156f-158f
cazuri clinice, 160-167
distribuție aortică, 159 specimen chirurgical, 166f
cazuri clinice, 172-180
tromboembolism, 171
ulcere și ulcere penetrante, 181-193 cazuri clinice, 184-193 studii radiologice, 181-182, 183f tratament, 182, 183f
a arcului aortic. *Vezi* boala Takayasu
Fără pulsuri. *Vezi* Takayasu, Spondilita anchilozantă, Aortită, 348 Structura aortică, 13t-14t
Examen fizic, 33-34


## F


Fenestrație pentru disecție acută de aortă, 79
Fiziologia aortică, 8f, 8t, 8-15, 9f, conturul presiunii
diferențiale, 1f, 11, 12f, undă(e)
presiune, 12, 12f, 12t, 14f, 15f reflectată, 10t, 10-11, 11f
puls aortic, 9-10, 10f hipertensiune arterială, 11, 11f tensiune arterială, 8-9, 9f, 10f
și fluxul arterial, forma undei de presiune, 15, 15f relația cu vârsta, 9, 10f
Flux sanguin, arterial, 15, 15f
Fluoroscopie
în calcificarea intimală datorată aterosclerozei, 158f
în coarctația aortei, 281f
în hematom intramural, 144f
Funcțiile aortice, 13t-14t
amortizor, 13t
antiaterogenic, 13t
antitrombotic, 13t
pompă, 13t
antrenament, 13t
ca o conductă, 13t


## G.


Ghent, criterii de diagnostic pentru sindromul Marfan, 299, 301t-302t
Gore TAG, endoproteză toracică, 242, 242f, 243


## H


Hematoame intramurale, 113-129
cazuri clinice, 120-129, 143, 144f, 145f
complicații, 115, 116t, 119, 119t, 120f definiție, 113
diagnostic, 116
studii radiologice
angiografie, 118 ecocardiografie
transesofagiană, 117, 117f, 118f
Imagistică prin rezonanță magnetică, 117-118
tomografie computerizată, 117, 118 factori predispozanți, 114 constatări
anatomic, 114, 114f, 114t
chirurgical, 126f
istorie naturală, 114-115
incidență, 114
mortalitate, 115f, 115-116, 116t
patogeneză, 113, 114f
supraviețuire pe termen lung, 119, 119f tratament, 118-1 19, 119f
Hemodinamica în valva aortică bicuspidă, 267f
Hipertensiune arterială, unda pulsului aortic, 11, 11f
Histologie aortică, 6-8, 7f, 7t
din cele adventive, 7-8
al intimului, 6-7
din medie, 7


## Yo


Inspecție chirurgicală, 52
Insuficiență aortică, suflu, 33
Intervenții bazate pe cateter, complicații aortice, 141
cazuri clinice, 143-145, 147-151
Intim
ruptură. *Vezi* Disecție acută de aortă; Disecție
histologie, 6-8, 7f, 7t
Istm
afectare patologică, 5-6
anatomie, 5f, 5-6
Considerații radiologice, 5


## K.


Kommerell, diverticul, 19, 20f, 23f, 27f, 28f


## L.


Sindromul Loeys-Dietz tip I, 299f
Lupus eritematos sistemic, aortită, 347, 348f


## M.


Marfan
testare genetică, în sindromul 299-300, 297-313
bază istorică, 297
Cazuri clinice, 307-314
diagnostic, 299t, 299-302, 300f, 301f, 302f
Criteriile Ghent, diagnostice, 300, 301t-302t
testare genetică, 300-302
supravegherea rădăcinii aortice, 302 ectazie anuloaortică, 196-197, 197f factori genetici, 297-298, 298t fenotipuri, 298 malformații cardiovasculare, 299 tratament, 303-306
doctor, 303
Chirurgical, 303-306, 303f-306f, 305t
Histologie medii, 7
Microfotografie în arterita cu celule gigante, 348f


## N


Necroză
a mediei chistice, 197 chistică a mediei, 60, 197


© ELSEVIER. Fotocopiar sin autorización es un delito.

## SAU

Valuri)
puls
aortică, 9-10, 10f
hipertensiune arterială, 11, 11f
reflectat, 10t, 10-11, 11f arterial, reflectat, 10t, 10-11, 11f al presiunii aortice, 12, 12f, 12t, 14f, 15f în disecția acută de aortă, 100f

## P.

Plasture subclavicular pentru coarctație aortică, aortoplastie, 281f
Plăci aortice, 169
grosime, 170
Tensiunea arterială
arterială, 15, 15f
vârstă, 9, 10 ani
descriere, 8-9, 9 și următorul, 10 și următorul
Sindromul Marfan, înregistrarea presiunii capilare pulmonare în pană cu substanță de contrast, undă(e) 312f
depresie
aortică, 12, 12f, 12t, 14f, 15f
În disecția acută de aortă, 100f de puls aortic, 11, 11f, 12f
Relații presiune:volum, 8

## R

Radiografie
abdominal, 35, 36f
în anevrismele aortice abdominale, 219f, 232f
al toracelui
în anevrisme
aortei
abdominal, 230f, 231f toracic, 198f, 202f, 203f, 205f, 206f, 207f, 209f, 211f
aortică saculară, 349f
sifilitice, 338f
aortei descendente, 30f, 31f
a arterei subclaviculare drepte aberantă, 25f
în ateroscleroza aortică, calcificarea 164f, 166f, 167f
intima aterosclerotică, 159f intimală, 34, 34f
a arcului aortic
dreapta, 30f, 31f
dublu, 29f
în coarctația aortei, 273, 274f-276f, 289f
revărsat pleural, 34 deplasare intimală, 34, 35f
disecție aortică, 34, 132f, 135f
acut, 64-65, 65f, 65t, 67f, 76t, 80f, 91f, 95f, 100f, 103f, 104f, 106f, 108f, 109f în boala aterosclerotică, 173f, 174f, 176f, 178f
în fistula dintre rădăcina aortică și atriul sau ventriculul drept, 255f; în hematomul intramural, 121f, 122f, 128f, 144f
în ruptura traumatică a aortei, 1, 316, 318f, 324f
în sindromul Marfan, 304f, 307f, 309f
*Staphylococcus aureus,* în anevrisme, 339f în tumorile aortei, 334f
în ulcerele aortice și ulcerele penetrante, 185f, 188f
utilitate pentru detectarea patologiilor specifice ale aortei, 34, 35f în valva aortică bicuspidă, 261f, 263f, 266f, 268f
Rădăcina aortică, 251-258
abcese, 251, 252, 253f anatomie, 1-3, 2f
variantă, 17-18 anevrisme, 196-197
Anevrisme ale sinusului Valsalva, 196, 251, 252f
ectazie anuloaortică, 196-197, 197f tratament chirurgical, 251 la nivelul atriului-ventriculului drept
fistulă, caz clinic, 255-256 afectare patologică, 2 considerații radiologice, 2-3 endocardită pe valvă
biologic, 252f mecanic, caz clinic, 257-258
Fistule sinusale Valsalva, 251, 252f caz clinic, 253-254, 256-257
Supravegherea sindromului Marfan în diagnostic, 300
sâni, anatomie variată, 27-28
Înregistrarea presiunii capilare pulmonare în pană cu substanță de contrast în sindromul Marfan, 312f
Relații presiune:volum, 8
Repara
aortă toracică endovasculară, 200, 200f cu plasture protetic pentru coarctația aortei, 281f
Reprezentarea tensiunii în disecția acută de aortă, 110f
Imagistica prin rezonanță magnetică
în anevrismul aortic abdominal, 220t, 222f
în coarctația aortei, 277, 277f, 278f în contrast cu gadoliniu
în anevrismele aortice toracice, 206f
în coarctația aortei, 292f
în sindromul coronarian acut, 152f comparație cu alte tehnici radiologice, 52t
în disecția acută de aortă, 76t
ecoul de spin
în sindromul coronarian acut, 152f
în ateroscleroza aortică, 163f
în boală
ateromatos, 176f
de Takayasu, 343
în hematomul intramural, 117-118
a rădăcinii aortice, 3
reformatat în anevrismul aortic abdominal, 223f
în tumorile aortei, 334f
Revizuirea sistemelor, 33
Frecare pericardică, 33 Ruptură traumatică a aortei, 315-330 cazuri clinice, 321-330 complet, 315
diagnostic, 316-319
aortografie, 317-318, 318f, 319f
ecocardiografie transesofagiană, 318-319, 319f, 319t, 320f, 320t
radiografie toracică, 316
Tomografie computerizată, 316-317, constatări 317f
factori clinici care necesită luare în considerare, 316 chirurgical, 325f
localizare și morfologie, 316, 316f mecanisme de ruptură parțială, 315
tratament, 319

## S.

Pseudoanevrisme, 55 caz clinic, 205, 205f în coarctația aortei în timpul corectării patului chirurgical, 282f
Pseudocoarctația aortei, 271, 272f
Semn de suprapunere hilară în coarctația aortică, 275f
Sindrom(e)
aortei medii, 159
Boală coronariană acută, cazuri clinice, 152, 152f
Suflu
din cauza insuficienței aortice, 33

## T.

Boala Takayasu, 51f, 341-346 arterita cu celule gigante, 342t cazuri clinice, 344-346 clasificare angiografică, 341, 342t, 343, 343f

studii radiologice, 343, 343f, 344f, 344t
morbiditate și mortalitate chirurgicală pe termen lung, 343-344
prezentare clinică, 341-343
tomografie cu emisie de pozitroni, 343 tratament, 343
Tamponadă pericardică
Defectul septal atrial asociat, tratament, 79
semne, 33
Tracțiune traheală, 34
Tomografie computerizată, 38, 41
în anevrisme
aortei
abdominal, 220t, 222f toracic, 202f
aortică, 349f, 350f
aortei
ascendent, 4
toracic, 6
artefacte, 66-67, 68t
liniar, 66
mișcare, 66, 67f striații, 66-67, 67f
al arcului aortic, 5
comparație cu alte tehnici radiologice, 52t
cu substanță de contrast, 41, 42f, 43f în
anevrismele aortice
abdominal, 221f, 226f, 227f, 229f, 231f, 233
toracic, 202f-204f, 208f, 209f, 212f, 213f al
aortei descendente, 30f-32f în aortita asociată
cu lupus eritematos sistemic, 348
a arterei
Artera carotidă comună stângă, 23f; artera subclaviculară dreaptă aberantă, 26f
în calcificarea intimală datorată aterosclerozei, 159
al arcului aortic
dreapta, 23f, 30f-32f
dublu, 29f
în coarctația de aortă, 272f, 280f, 288f disecția de aortă, 132f-134f, 137f, 139f, 149f, 151f
acut, 65-67, 66f, 69f, 70f, 83f, 85f, 101f-105f, 108f, 110f, 111f, 153f
în boală
ateromatos, 173f, 175f, 180f aortic, 169
de Takayasu, 344f
în hematomul intramural, 123f, 145f
în ruptura traumatică a aortei, 321f, 325f, 326f, 327f, 329f
în secțiunea traumatică a aortei, 240f în
sindrom
coronarian acut, 152f
Marfan, 309f
*Staphylococcus aureus,* în anevrisme, 339f
tratament endovascular, 246f-249f în ulcere aortice și ulcere penetrante, 183f, 184f, 186f, 190f
în valva aortică bicuspidă, 261f
în disecție, 150f, 239f
acut, 76t
în boala Takayasu, 343, 344f în hematom intramural, 117, 118f procesare ulterioară, 41, 45f-49f a rădăcinii aortice, 2
reconstruit
în anevrismele aortice toracice, 210f după expansiunea endoprotezei, 239f tratament endovascular, 247f reformatat, 41, 43f, 44f
tratament endovascular, 245f, 246f
în ruptura traumatică a aortei, 316-317, 317f
fără contrast, 41, 41f
în anevrismele aortice
abdominal, 219f, 220f, 232f, 234f toracic, 206f, 207f, 211f, 213
în ateroscleroza aortică, 165f în calcificarea intimală datorată aterosclerozei, 157f, 159
disecție, 148f, 149f, 151f
aortică, 137f
acut, 105f-107f
în hematomul intramural, 126f, 128f
în sindromul Marfan, 304f
în ulcerele aortice și ulcerele penetrante, 190f
în sindromul Marfan, 304f
tehnic, 41
tratament endovascular, 240, 240f, 241f în
ulcerele aortice și ulcerele penetrante, 191f
Tranzit baritat, pentru artera subclaviculară dreaptă aberantă, 25f
Tratament
cu beta-blocante
creșterea anevrismelor aortice abdominale, 217
pentru sindromul Marfan, 302 endovascular, 237-248
anevrisme aortice
abdominal, 223, 226f, 227 toracic, 200, 200f
dispozitive, 242, dimensiune 242f, 242-243, 243f
erori, 244f, 244t, 244-245, 245f studii radiologice, 240-242, 241f, 242f viitor, 247f-249f, 247-248
Indicații, 237-239, 238f-240f, 238t Principii și tehnici, 239 Reparare endovasculară hibridă și deschisă, 245, 245f-247f, 247
Ruptură traumatică a aortei, 319, 330f Tehnici intervenționale, 243-244 Tromb mural, anevrisme ale aortei abdominale, 218
Tromboembolism aortic, 171 Trombi
picturi murale, anevrisme aortice abdominale, 218
pedicul, 170, 171f
Tumori aortice, 333-335
Cazuri clinice, 333-335 tratament chirurgical, 335f


## SAU


Ulcere aortice și ulcere penetrante, 181-193 cazuri clinice, 184-193 studii radiologice, 181-182, 183f
specimene chirurgicale, 183f, 190f, 191f
tratament, 182, 183f
Plasarea endoprotezei, 188f
Joncțiunea sinotubulară
implicare patologică, 3 anatomie, 3, 3f
considerații radiologice, 3


## V.


Valsalva
anevrisme sinusale, 196, 251, 252f
caz clinic, 253-254
fistule sinusale, 251, 252f
caz clinic, 256-257
Supapă
aortică bicuspidă, 259-269, 260f, 260t
Cazuri clinice, 261-269
în coarctația aortei, 272
dilatație aortică progresivă, 261 ca factor de risc pentru disecția acută de aortă, 60, 60t
prezentare clinică, 259-260, 260f mecanică, endocardită, 253f
caz clinic, 257-258
Vase colaterale, formare, în coarctația aortei, 273
Vena brahiocefalică, în ecocardiografie, 37, 37f
Ventriculografie
În schimb, în fistula dintre rădăcina aortei și atriul sau ventriculul drept, 256f
în sindromul Marfan, 312f


## V


Windkessel, 8, 8f


© ELSEVIER. Fotocopiar sin autorización es un delito.

ACORD DE LICENȚĂ ELSEVIER DVD

VĂ RUGĂM SĂ CITIȚI CU ATENȚIE URMĂTORUL ACORD ÎNAINTE DE A UTILIZA ACEST PRODUS MEDIA ELECTRONIC. ACEST PRODUS MEDIA ELECTRONIC ESTE LICENȚIAT ÎN CONFORMITATEA TERMENILOR PREVĂZUȚI ÎN ACEST ACORD DE LICENȚĂ MEDIA ELECTRONIC („Acord"). PRIN UTILIZAREA ACESTUI PRODUS MEDIA ELECTRONIC, DUMNEAVOASTRĂ, PERSOANĂ FIZICĂ SAU ENTITATE, INCLUSIV ANGAJAȚI, AGENȚI ȘI REPREZENTANȚI („Dumneavoastră" sau „al dumneavoastră"), RECUNOȘTEȚI CĂ AȚI CITIT ACEST ACORD, CĂ ÎL ÎNȚELEGEȚI ȘI CĂ SUNTEȚI DE ACORD SĂ RESPECTAȚI TERMENII ȘI CONDIȚIILE ACESTUI ACORD. ELSEVIER INC. („Elsevier") NU ESTE DE ACORD ÎN MOD EXPRES SĂ VĂ LICENȚIEZE ACEST PRODUS MEDIA ELECTRONIC DACĂ DUMNEAVOASTRĂ SUNTEȚI DE ACCEPȚIE CU ACEST ACORD. DACĂ NU SUNTEȚI DE ACORD CU ORICARE DINTRE URMĂTORII TERMENI, AVEȚI PUTEȚI... ÎN TERMEN DE TREIZECI (0,30) DE ZILE DE LA PRIMIREA ACESTUI PRODUS MEDIA ELECTRONIC, RETURNAȚI PRODUSUL MEDIA ELECTRONIC NEUTILIZAT ȘI TOATĂ DOCUMENTAȚIA ÎNSOȚITOARE LA ELSEVIER PENTRU O RAMBURSARE COMPLETĂ.

DEFINIȚII În sensul prezentului Acord, acești termeni vor avea următoarele semnificații:

„Material protejat de drepturi de autor" înseamnă conținutul informațional valoros și protejat de drepturi de autor al acestui Produs Media Electronic, inclusiv toți indexurile, materialele grafice și software-ul utilizate pentru accesarea, indexarea, căutarea și recuperarea conținutului informațional din acest Produs Media Electronic, dezvoltat sau licențiat de Elsevier și/sau afiliații, furnizorii și licențiatorii săi.

„Produs media electronic" înseamnă copia Materialului proprietar și orice alt material livrat pe suport electronic și orice alte materiale lizibile de om sau lizibile de mașină anexate prezentului Acord, inclusiv, fără limitare, documentația referitoare la acestea.

DREPT DE PROPRIETATE Acest Produs Media Electronic a fost furnizat de și este proprietatea Elsevier și/sau a afiliaților, furnizorilor și licențiatorilor săi. Drepturile de autor asupra Produsului Media Electronic aparțin Elsevier și/sau afiliaților, furnizorilor și licențiatorilor săi și sunt protejate de legea națională și statală privind drepturile de autor, mărcile comerciale, secretele comerciale și alte legi privind proprietatea intelectuală din Statele Unite și de prevederile tratatelor internaționale, inclusiv, fără limitare, Convenția Universală privind Drepturile de Autor și Convenția de la Berna privind Drepturile de Autor. Nu aveți drepturi de proprietate asupra acestui Produs Media Electronic. Cu excepția cazurilor expres prevăzute în prezentul document, nicio parte a acestui Produs Media Electronic, inclusiv, fără limitare, Materialul Proprietar, nu poate fi modificată, copiată sau distribuită în format tipărit sau în format care poate fi citit automat fără acordul prealabil scris al Elsevier. Toate drepturile care nu vă sunt acordate în mod expres în prezentul document sunt rezervate în mod expres. Orice altă utilizare a acestui Produs Media Electronic de către orice persoană sau entitate este strict interzisă și reprezintă o încălcare a prezentului Acord.

DOMENIU DE APLICARE AL DREPTURILOR LICENȚIATE (UTILIZĂRI PERMISE) Elsevier vă acordă o licență limitată, neexclusivă și netransferabilă pentru a utiliza acest Produs Media Electronic în conformitate cu termenii prezentului Acord. Puteți utiliza sau oferi acces la acest Produs Media Electronic pe un singur computer sau terminal situat fizic la sediul dumneavoastră și într-o rețea securizată sau puteți muta acest Produs Media Electronic și îl puteți utiliza pe un alt computer sau terminal din aceeași locație numai pentru uz personal, dar în niciun caz nu puteți utiliza sau oferi acces la nicio parte sau părți ale acestui Produs Media Electronic pe mai multe computere sau terminale simultan.

Nu aveți dreptul (a) să copiați, să descărcați sau să reproduceți în alt mod Produsul Media Electronic în niciun mediu, inclusiv, fără limitare, transmisii online, rețele locale, rețele extinse, intraneturi, extraneturi și internet, sau în niciun mod, în întregime sau parțial, cu excepția cazului în care aveți dreptul să imprimați sau să descărcați porțiuni limitate din Materialul Proprietar care sunt rezultatele unor căutări discrete; (b) să alterați, să modificați sau să adaptați Produsul Media Electronic, inclusiv, dar fără a se limita la, decompilarea, dezasamblarea, ingineria inversă sau crearea de lucrări derivate, fără aprobarea prealabilă scrisă a Elsevier; (c) să vindeți, să licențiați sau să distribuiți în alt mod către terți Produsul Media Electronic, în orice parte sau părți ale acestuia; sau (d) să alterați, să eliminați, să ascundeți sau să obstrucționați afișarea oricăror drepturi de autor, mărci comerciale sau alte notificări de proprietate pe sau în Produsul Media Electronic sau pe orice imprimare sau descărcare de porțiuni din Materialele Proprietare.

RESTRICȚII PRIVIND TRANSFERUL Această Licență vă este personală și nici drepturile dumneavoastră în temeiul prezentei, nici formele de realizare tangibile ale acestui Produs Media Electronic, inclusiv, dar fără a se limita la, Materialul Proprietar, nu pot fi vândute, cesionate, transferate sau sublicențiate niciunei alte persoane, inclusiv, dar fără a se limita la, prin aplicarea legii, fără acordul scris prealabil al Elsevier. Orice vânzare, cesiune, transfer sau sublicențiere prealabilă fără acordul scris prealabil al Elsevier va fi nulă și va rezilia automat Licența acordată în temeiul prezentei.

DURERE Prezentul Acord va rămâne în vigoare până la încetarea sa în conformitate cu termenii prezentului Acord. Puteți rezilia prezentul Acord în orice moment prin eliminarea din sistemul dumneavoastră și distrugerea Produsului Media Electronic. Copierea neautorizată a Produsului Media Electronic, inclusiv, fără limitare, a Materialului și documentației de proprietate, sau nerespectarea în alt mod a termenilor și condițiilor prezentului Acord va duce la încetarea automată a prezentei licențe și va pune la dispoziția Elsevier căi de atac legale. La încetarea prezentului Acord, licența acordată prin prezentul Acord va înceta și trebuie să distrugeți imediat Produsul Media Electronic și documentația însoțitoare. Toate prevederile referitoare la drepturile de proprietate vor rămâne în vigoare după încetarea prezentului Acord.

GARANȚIE LIMITATĂ ȘI LIMITAREA RĂSPUNDERII NICI ELSEVIER, NICI LICENȚIATORII SĂI NU DECLAREAZĂ SAU GARANTEAZĂ CĂ INFORMAȚIILE CONȚINUTE ÎN MATERIALUL PROPRIETAR SUNT COMPLETE SAU FĂRĂ ERORI. ȘI NICIUNUL NU ȘI ASUMA, ȘI AMBII DECLINĂ ÎN MOD EXPRES, ORICE RĂSPUNDERE FAȚĂ DE ORICE PERSOANĂ PENTRU ORICE PIERDERE SAU DAUNĂ CAUZATĂ DE ERORI SAU OMISIUNI ÎN MATERIALUL PROPRIETAR. INDIFERENT DACĂ ASTFEL DE ERORI SAU OMISIUNI REZULTĂ DIN NEGLIJENȚĂ, ACCIDENT SAU ORICĂRĂ ALTĂ CAUZĂ. ÎN PLUS, NICI ELSEVIER, NICI LICENȚIATORII SĂI NU FAC NICIUN FEL DE DECLARAȚII SAU GARANȚII, NICI EXPRESE, NICI IMPLICITE, CU PRIVIRE LA PERFORMANȚA REȚELEI SAU A SISTEMULUI DUMNEAVOASTRĂ DE CALCULATOR ATUNCI CÂND ESTE UTILIZAT ÎN CONJUNCȚIE CU PRODUSUL MEDIA ELECTRONIC.

Dacă acest Produs Media Electronic este defect, Elsevier îl va înlocui gratuit dacă Produsul Media Electronic defect este returnat către Elsevier în termen de șaizeci (60) de zile (sau cea mai mare perioadă permisă de legea aplicabilă) de la data expedierii.

Elsevier garantează că software-ul încorporat în acest Produs Media Electronic va funcționa în conformitate substanțială cu documentația furnizată în acest Produs Media Electronic. Dacă raportați în scris către Elsevier un defect semnificativ de performanță, iar Elsevier nu este în măsură să îl corecteze în termen de șaizeci (60) de zile de la primirea notificării dumneavoastră, puteți returna acest Produs Media Electronic, inclusiv toate copiile și documentația, către Elsevier, iar Elsevier vă va rambursa banii.

ÎNȚELEGEȚI CĂ, CU EXCEPȚIA GARANȚIEI LIMITATE DE 60 DE ZILE MENȚIONATE MAI SUS, ELSEVIER, AFILIAȚII, LICENȚIATORII, FURNIZORII ȘI AGENȚII SĂI NU OFERĂ NICIO GARANȚIE, EXPRESĂ SAU IMPLICITĂ, CU PRIVIRE LA PRODUSUL MEDIA ELECTRONIC, INCLUSIV, FĂRĂ A SE LIMITA LA, MATERIALUL PROPRIETAR, ȘI DECLINĂ ÎN MOD SPECIAL ORICE GARANȚIE DE VANDABILITATE SAU DE POTRIVIRE PENTRU UN ANUMIT SCOP.

Dacă informațiile furnizate pe acest Suport Electronic conțin informații medicale sau din domeniul științelor sănătății, acestea sunt destinate utilizării profesionale în domeniul medical. Informațiile despre tratamentul medical sau dozajul medicamentelor sunt destinate strict utilizării profesionale și, din cauza progreselor rapide în științele medicale, trebuie efectuată o verificare independentă a diagnosticului și a dozajului medicamentelor.

ÎN NICIO SITUAȚIE, ELSEVIER, AFILIAȚII, LICENȚIATORII, FURNIZORII SAU AGENȚII SĂI NU VOR FI RĂSPUNDERI FAȚĂ DE DUMNEAVOASTRĂ PENTRU ORICE DAUNE, INCLUSIV, FĂRĂ A SE LIMITA LA, ORICE PIERDERE DE PROFIT, PIERDERE DE ECONOMII SAU ALTE DAUNE INCIDENTALE SAU INDIRECTE, CARE DECURG DIN UTILIZAREA SAU INCAPACITATEA DE A UTILIZA PRODUSUL MEDIA ELECTRONIC, INDIFERENT DE DACĂ ASTFEL DE DAUNE SUNT PREVIZIBILE SAU DACĂ ASTFEL DE DAUNE SUNT CONSIDERATE A REZULTA DIN EȘECUL SAU INADECVATITATEA ORICĂREI MĂSURI REMEDII EXCLUSIVE SAU DE ALTĂ ORI .

DREPTURILE RESTRICȚIONATE ALE GUVERNULUI SUA Produsul media electronic și documentația sunt furnizate cu drepturi restricționate. Utilizarea, duplicarea sau divulgarea de către Guvernul SUA sunt supuse restricțiilor prevăzute în subparagrafele (a) - (d) ale clauzei privind drepturile restricționate asupra computerelor comerciale de la FAR 52.22719 sau în subparagraful (c)(1)(ii) al clauzei privind drepturile asupra datelor tehnice și software-ului de la DFARS 252.2277013 sau la 252.2117015, după caz. Antreprenorul/Producătorul este Elsevier Inc., 360 Park Avenue South. New York, NY 10010-5107 SUA.

LEGE APLICABILĂ Prezentul Acord va fi guvernat de legile Statului New York, SUA. În orice litigiu care decurge din prezentul Acord, dumneavoastră și Elsevier sunteți de acord

cu jurisdicția personală exclusivă și cu competența instanțelor statale și federale din comitatul New York, New York, SUA.